TRATAT DE NEUROLOGIE

SUB REDACȚIA
C. ARSENI

EDITURA MEDICALĂ

IV

TRATAT DE NEUROLOGIE

(5 volume)

sub redacția
prof. dr. Const. Arseni

Vol. I. SEMIOLOGIE — EXAMENE PARACLINICE
Vol. II. SINDROAMELE NEUROLOGICE
Vol. III. BOLILE NEUROLOGICE
Vol. IV. BOLILE VASCULARE ALE CREIERULUI ȘI MĂDUVEI SPINĂRII. PROCESELE EXPANSIVE INTRACRANIENE. TRAUMATISMELE CRANIOCEREBRALE
Vol. V. DUREREA. BOLI MUSCULARE. REANIMARE-RECUPERARE

Scanned with OKEN Scanner

TRATAT DE NEUROLOGIE

Sub redacția

Prof. dr. doc. **C. ARSENI**
Membru corespondent al Academiei R.S.R.

Vol. IV

Partea a II-a

Scanned with OKEN Scanner

HANDBOOK OF NEUROLOGY

Edited by

C. ARSENI

Vol. IV

Second part

EDITURA MEDICALĂ — București, 1981

Scanned with OKEN Scanner

PROCESELE EXPANSIVE INTRACRANIENE PARTEA GENERALĂ ȘI PARTEA SPECIALĂ

Scanned with OKEN Scanner

I

PROCESELE EXPANSIVE INTRACRANIENE — PARTEA GENERALĂ

C. ARSENI

DEFINIȚIE, DELIMITARE, GENERALITĂȚI

Prin proces expansiv intracranian se înțelege orice proces înlocuitor de spațiu, indiferent de natura sa: tumori, revărsate sanguine (hematoame), malformații vasculare expansive, procese inflamatorii expansive (abcese, tuberculoame, gome), parazitoze, pseudotumori. Tumorile intracraniene primare sînt acele procese expansive intracraniene care derivă din țesutul nervos propriu-zis, meninge, resturi embrionare, rădăcinile nervilor cranieni și hipofiză. Metastazele cerebrale sînt tumori intracraniene secundare. Prin tumori cerebrale propriu-zise se înțeleg numai procesele expansive intracraniene care derivă din țesutul nervos, din meninge și din resturile embrionare. În grupul pseudotumorilor cerebrale intră toate cazurile care prezintă o simptomatologie de tumoare cerebrală, inclusiv fenomene de hipertensiune intracraniană, produse în afara unui proces expansiv. Etiologia lor este de obicei cunoscută: adesea suferința cerebrală este de diverse afecțiuni cerebrale sau extracerebrale (de o boală generală — infecții, intoxicații, tulburări metabolice) sau însoțește boli ale altor sisteme sau organe (insuficiență cardiorespiratorie, endocrinopatii etc.).

Date comparative. Tumorile intracraniene nu sînt leziuni specifice. omului. Ele se întîlnesc însă mai rar la animale. Dintre acestea, calul prezintă ceva mai frecvent tumori cerebrale, urmînd în ordine, cîinele, vaca, apoi pisica etc. Și mai rar aceste tumori se întîlnesc la păsări. Majoritatea tumorilor cerebrale apărute la animale se pot încadra în tipurile histopatologice cunoscute la om. Dealtfel și alte caracteristici ale tumorilor cerebrale umane se pot constata și la animale, de exemplu apariția mai frecventă a unor tipuri histopatologice la o anumită vîrstă a animalului respectiv, importanța factorului traumatic etc.

Incidență. Tumorile intracraniene, în raport cu celelalte afecțiuni ale sistemului nervos, sînt apreciate diferit. Statisticile mai vechi menționează

nează o frecvență de 1—3% (Arseni, 1957). Cazuistica din ultimii ani indică o creștere a incidenței proceselor expansive intracraniene pînă la 5%, aceasta datorîndu-se mai bunei cunoașteri a acestor afecțiuni și accesibilității bolnavilor la mijloacele moderne de investigație paraclinică. La acești indici se adaugă și altul cu valoare aproximativ egală, care reprezintă numărul de bolnavi cu procese expansive de altă natură (hematoame, abcese, parazitoze etc.). Mortalitatea determinată de tumorile cerebrale în raport cu mortalitatea generală e de 0,134%, iar în raport cu mortalitatea determinată de afecțiunile neuropsihice e de 2—3%.

Frecvență. Tumorile cerebrale sînt destul de frecvente, ele urmînd din acest punct de vedere, tumorilor sînului și ale uterului și fiind mai frecvente decît tumorile gastrice. Mai mult de jumătate din numărul proceselor expansive intracraniene sînt tumori. Peste 50% din numărul tumorilor intracraniene îl reprezintă glioamele, urmînd apoi, în ordinea frecvenței, meningioamele (15%), metastazele (15%), neurinoamele (7,5%).

Frecvența naturii tumorilor cerebrale variază după clinici, din cauza selecției materialului operator, 50% sînt glioame. Grupele de glioame diferă după cum statistica este operatorie sau necropsică. Dintre glioame astrocitomul malign reprezintă în statistica noastră 55%, astrocitomul benign 40%, oligodendrogliomul 5%, ependimul 3%, granulocitomul 20—25% din glioamele întîlnite la copii, cifre similare cu statisticile lui Russel și colab. (1959). În statisticile de necropsie sînt mai multe astrocitoame maligne, care determină o mortalitate mai ridicată.

În neurooncologie, *distribuția geografică* nu oferă indicații asupra etiologiei tumorilor maligne ale sistemului nervos. Vom da cîteva exemple care ilustrează aceasta. Distribuția tumorilor cerebrale primare în Japonia, S.U.A. și țările Europei occidentale este găsită sensibil egală și anume: 2,2%. Pinealomul a fost găsit cu o frecvență de 4,5% în Japonia față de 0,7% în celelalte țări amintite. În Japonia cranifaringiomul reprezintă 5,8% față de 0,8% în S.U.A. și Europa occidentală. În fine, trebuie subliniată raritatea tumorilor cerebrale printre populațiile Bantu din sudul Africii. Astfel pe o perioadă de 30 ani (1949—1969), la un milion de locuitori s-au găsit 0,16 pînă la 0,36 tumori ale sistemului nervos central. Neurinomul acustic a fost întîlnit numai o singură dată în 20 de ani la negrii Bantu, în timp ce în Suedia, pentru aceeași perioadă s-au înregistrat 100 de cazuri de neurinom acustic la 1 milion de locuitori (Froman și colab.).

Mortalitatea prin tumori cerebrale a fost folosită în unele statistici pentru a deduce frecvența acestora într-o țară dată. Astfel Kurtzeke (1969) găsește pentru S.U.A. și Danemarca o mortalitate de 5 la 100 de mii de locuitori, pentru Israel 7, pentru Chile și Japonia ceva mai mult de 3, iar pentru Mexic sub 1 la 100 de mii de locuitori.

După sediu, aproximativ 2/3 din tumori sînt supratentoriale, iar 1/3 subtentoriale. Dintre tumorile supratentoriale de emisfer cerebral, cel mai des întîlnite sînt cele frontale, apoi cele temporale și cele parietale; urmează cele de nuclei bazali și intraventriculare. Emisferele cerebrale

Scanned with OKEN Scanner

sînt cel mai adesea sediul glioamelor (70%). 75% din toate tumorile întîlnite la copii sînt în sistemul nervos și aparatul urinar. Rar se întîlnesc glioame și meningioame în fosele nazale și în sinusurile feței etc. și sînt forme atipice. Neoplasmele intraspinale sînt reprezentate astfel: 25% sînt tumori intramedulare, 50% sînt extramedulare intradurale (1/2 meningioame, 1/2 neurinoame) și 25% sînt tumori extradurale.

Vîrsta. Este de menționat că tumorile cerebrale pot apărea la orice vîrstă, dar mai frecvent între 10—50 de ani, putînd atinge un maxim la 10—15 ani [datorită frecvenței la această vîrstă a granulocitoamelor (meduloblastoamelor)] și astrocitoamelor chistice cerebeloase și la 40—50 de ani datorită astrocitoamelor maligne, meningioamelor și metastazelor, în special. Tumorile cerebrale pot fi congenitale, simptomatologia respectivă apărînd la naștere sau imediat după naștere. La copii, tumorile subtentoriale sînt mai frecvente sub vîrsta de 10 ani; după natura tumorii, aproximativ jumătate dintre tumorile de fosă posterioară sînt granulocitoame, iar la copii peste vîrsta de 10 ani sînt mai frecvente astrocitoamele chistice și tumorile de trunchi cerebral. La adulți astrocitoamele și oligodendroglioamele de emisfer cerebral apar mai frecvent între 30 și 40 de ani, iar după 40 de ani se întîlnesc mai ales astrocitoame maligne și metastaze (cu evoluție rapidă) sau meningioame (cu evoluție lentă). După vîrsta de 70 de ani, tumorile cerebrale sînt mai rare.

Se constată o anumită dependență între localizarea tumorilor, vîrsta bolnavilor, structura celulară și caracterul creșterii; astfel astrocitoamele cerebeloase care apar la tineri sînt tumori mici, relativ benigne și aproape întotdeauna sînt chistice, cu o creștere predominant expansivă, cu o infiltrare foarte redusă în țesutul înconjurător. Astrocitoamele trunchiului cerebral se întîlnesc și ele la o vîrstă mai mică, dar au o creștere infiltrativă. Astrocitoamele de emisfer cerebral se întîlnesc la adult, structura lor celulară este atipică, creșterea este expansivă, infiltrativă, difuză, rareori chistică. Astrocitoamele maligne cu o localizare în trunchiul cerebral se deosebesc prin culoarea lor uniformă roz-pal și absența zonelor necrotice de astrocitomul malign de emisfer cerebral care are un aspect pestriț, cu zone necrotice galbene, hemoragii recente și vechi.

Sex. Tumorile cerebrale sînt mai frecvente la sexul maculin, la care apar de aproximativ două ori mai des decît la sexul feminin (în cazul tumorilor de lob temporal am întîlnit în statistica noastră aproximativ 70% bărbați și 30% femei, în cazul tumorilor de ventricul III, bărbații au reprezentat 60% din numărul total, iar în cazul tumorilor epifizare, 80% au fost bărbați). La bărbați apar mai frecvent granulocitoame, astrocitoame benigne și maligne, pinealoame, iar la femei meningioame, tumori hipofizare. Glioamele spinale apar mai frecvent la bărbați.

În ceea ce privește tumorile medulare, ele sînt rare, incidențele necropsice de rutină arată cifre de 0,01—0,06% (Poser, 1956); 12—25% din tumori sînt glioame (Adson și Ott — *38,7, 1922;* Ross și Bailey — 41%, 1953; Kernohan și Sayre — 33,5%, 1952), 50% din glioame sînt în regiunea lombară, 60% sînt ependimoame, 20% astrocitoame, rar oligo- și granulocitoame.

Scanned with OKEN Scanner

CONDIȚIILE DE APARIȚIE ȘI DEZVOLTARE A TUMORILOR CEREBRALE*

Din datele oncologiei moderne rezultă că procesul canceros nu apare în mod brusc pe țesuturi complet normale, ci pe acele țesuturi care au suferit în prealabil anumite modificări patologice: inflamatorii, proliferative, distrofice, iritative. Caracteristic pentru aceste leziuni prealabile este faptul că ele nu au tendința să regreseze sau să se vindece nici după încetarea acțiunii care le-a dat naștere; ele constituie „stările precanceroase", „precancerul" sau cum impropriu au fost numite „stările preblastomatoase". Deoarece termenii „blastom" și „stare preblastomatoasă" evocă originea embrionară a tumorilor, noi îi considerăm neadecvați și preferăm să utilizăm termenii de „cancer" și „stare precanceroasă".

Stările precanceroase se pot transforma într-un anumit procent în tumori, datorită intervenției unor factori de ordin general sau local, exogeni sau endogeni, care fac să se modifice radical tipul de metabolism al țesuturilor respective, tulburînd însăși structura lor biochimică și celulară, inducîndu-le caracteristici de metabolism și de structură tumorală. Acești factori exogeni sau endogeni care intervin într-un anumit procent, provocînd schimbarea calitativă a stărilor precanceroase în cancer, ar putea fi denumiți „factori de transformare" sau „factori cancerigeni". Observațiile clinice arată însă că în numeroase cazuri aceste două condiții (starea precanceroasă și factorii de transformare) nu sînt suficient pentru manifestarea clinică a tumorilor. Tumoarea, odată apărută, poate rămîne mult timp latentă și numai intervenția unei a treia categorii de factori, pe care i-am putea numi „factori de decompensare" sau „factori declanșatori" fac ca neoplazia să intre în faza clinică, să se traducă prin simptomatologia ei caracteristică.

1. STĂRILE PRECANCEROASE CEREBRALE

Există un număr considerabil de afecțiuni cerebrale, diferite ca natură care pot constitui punctul de plecare a unei neoplazii. Ele se pot împărți în patru subgrupe (tabelul LV).

1. Prima subgrupă este formată din stările precanceroase de natură embrionară. Aici intră formațiuni de celule embrionare care — datorită unor vicii de ontogeneză — apar în mod anormal și în anumite regiuni ale sistemului nervos, (dau naștere la tumori disembrioplazice) sau pot apărea în tot organismul (de exemplu, formațiunile embrionare, conjunctiv-vasculare, din care se pot dezvolta boala Lindau, boala Sturge-Weber, sau formațiunile embrionare din care poate lua naștere boala Recklinhausen).

2. În a doua categorie a stării precanceroase cerebrale intră diferite tipuri de proliferări gliale de natură displazică: gliomatoza (Villis), glioblastoza cerebrală (Scheinker), glioblastomatoza în plăci (Scherer), microgliomatoza, scleroza tuberoasă ș.a.

---

* Pentru detalii vezi cartea — Tumori cerebrale ale sistemului nervos — *C. Arseni* și *N. Carp* — Ed. medicală, 1976.

Scanned with OKEN Scanner

TABELUL LV

Condiţiile de apariţie şi dezvoltare a tumorilor cerebrale

I. Stările precanceroase cerebrale.	1. Disembrionare:	a) Vicii de ontogeneză
	2. Displazice:	a) Scleroza tuberoasă
		b) Gliomatoza difuză
		c) Glioblastomatoza în plăci
		d) Glioblastoza difuză
		e) Unele forme ale microgliomatozei
	3. Inflamatorii:	a) Meningo-encefalite cronice (periventriculare şi periapeductale
		b) Meningo-encefalitice acute difuze
	4. Traumatice:	a) Cicatricea cranio-meningocerebrală traumatică
		b) Proliferarea glială posttraumatică
	5. Radiaţie, substanţe chimice	
II. Factori de transformare (cancerigeni) şi metastazare	1. Modificări hormonale (sarcină) 2. Tulburări ale activităţii nervoase superioare 3. Tulburări ale nutriţiei generale 4. Traumatismele cranio-cerebrale 5. Traumatismul chirurgical 6. Roentgenterapia	
II. Factori de decompensare (declanşatori)	1. Modificări endocrine (menstruaţie, sarcină) 2. Traumatismele cranio-cerebrale 3. Boli infecţioase (gripă, tuse convulsivă etc.). 4. Alte procese intercurente 5. Piretoterapie, intoxicaţii, insolaţii etc.	

Gliomatoza difuză se caracterizează prin proliferări de astrociţi care abia se disting de cei normali; ea nu modifică structura principală, ca aspect şi consecinţă, dar infiltrează zonele cerebrale multiple şi întinse, ale căror limite nu se pot determina cu ochiul liber şi uneori nici la microscop.

Glioblastoza cerebrală difuză este o proliferare difuză glială, asemănătoare unui proces neoplazic, ocupă o poziţie de mijloc între un adevărat neoplasm şi procesele de demielinizare diseminate.

Glioblastomatoza în plăci se caracterizează prin coexistenţa unor plăci de demielinizare cu proliferări gliomatoase multiforme.

În microgliomatoză, leziunile apar sub formă de cîmpuri difuze vizibile şi care nu reprezintă decît proliferări abundente de celule adulte de tip microglial. Aceste forme au fost constestate de unii autori, fiind confundate cu o reacţie glială.

Scleroza tuberoasă este o displazie a sistemului nervos cu tendinţă blastomatoasă (van Bogaert, 1945). Unele forme fruste ale sclerozei tu-

Scanned with OKEN Scanner

beroase se aseamănă prin aspectul microscopic cu cel al nodulilor ependimari, de cauză inflamatorie cronică, situați periventricular, descrise de L. I. Smirnov (1951) ca forme de precancer.

3. A treia categorie a stării precanceroase cerebrale își are originea în unele procese inflamatorii meningo-encefalitice. Printre acestea distingem: a) meningoencefalitele cronice localizate și b) meningoencefalitele acute difuze (cu diferiți agenți infecțioși, virusuri). În favoarea ipotezei că procesele infecțioase meningocerebrale pot constitui punctul de plecare a unei neoplazii cerebrale pledează și unele caracteristici morfologice și clinice și, în special, ale astrocitomului malign, astfel proliferarea vasculohistiocitară, infiltrațiile limfoplasmocitare, prezența elementelor gigante, a proceselor de necroză intensă primitivă (nelegate de leziunile vasculare) sînt caracteristice astrocitomului malign.

4. A patra categorie de stări precanceroase cerebrale provine din unele leziuni traumatice. Rolul leziunilor traumatice craniocerebrale în geneza unor tumori intracraniene a fost și este mult discutat. Dacă din punct de vedere clinic și histopatologic s-au descris cazuri în care corelațiile dintre aceste două feluri de leziuni par indubitabile au fost și autori care au adus argumente puternice împotriva acestei teorii. Astfel, Lubarsch și Marsch (1935) n-au reușit să stimuleze prin traumatisme creșterea tumorilor maligne la animale. Ewing (1935) a arătat că punctiile cu trocarul în tumori nu accentuează creșterea acestora. În clinicile de traumatologie nu s-a găsit o incidență mai mare a tumorilor maligne decît la populația obișnuită (New York). State Industrial Compensation Bureau a găsit 37 de tumori maligne printre 26 389 de cazuri de traumatisme vechi, iar în statisticile postbelice, nu apar mai multe tumori cerebrale la vechii traumatizați cranieni de război. În statistica noastră pe 1 000 de cazuri de traumatisme craniocerebrale de război au fost 3 cazuri de tumori intracraniene. În toate aceste trei cazuri nu a fost o relație între traumatism și tumoare. După părerea noastră, marea disproporție dintre incidența traumatismelor craniocerebrale și numărul tumorilor intracraniene posttraumatice se explică prin faptul că traumatismul cranio-cerebral singur nu este suficient pentru a da naștere unei neoplazii. Trebuie să se adauge condiții locale și generale încă insuficient cunoscute pentru formarea stării precanceroase de origine traumatică și transformarea ei în cancer.

Leziunile traumatice care pot fi la originea stării precanceroase cerebrale sînt de 2 feluri:

a) cicatricea meningo-cerebrală traumatică. Aceasta poate constitui punctul de plecare a unei neoformații intracraniene, de obicei maligne, proliferarea gliomezodermală, proces tipic de reparație, degenerează într-o proliferare atipică glială sau mezenchimală. În aceste cazuri tumoarea apare de obicei de la cîteva luni pînă la mulți ani după traumatism. Pentru a se stabili legătura între traumatism și tumoare s-a constatat că este necesar să fie satisfăcute următoarele condiții (Parker și Kernohan, 1931):

— integritatea anterioară absolută;
— intensitate mare a traumatismului (cu urmă la locul respectiv);
— identitatea absolută între locul aplicării traumatismului și localizarea tumorii;

Scanned with OKEN Scanner

— perioada de latență de cel puțin 4—6 săptămîni;

— posibilitatea de urmărire prin examen histologic a trecerii insensibile de la leziunea traumatică la leziunile tumorale;

b) proliferarea glială posttraumatică. Aceasta se poate produce atît în jurul leziunilor traumatice primitive cît și la distanță de locul traumatismului. Originea acestor proliferări gliale pare să fie legată de hipoxia regiunilor respective, care la rîndul ei — e datorită tulburărilor vasomotorii posttraumatice. Din aceste zone de proliferare glială posttraumatică se pot dezvolta, în prezența unor condiții speciale, tumori de obicei benigne care evoluează după un timp mai îndelungat de la traumatism (luni sau ani).

5. Radiațiile și substanțele chimice au un rol deosebit în declanșarea stărilor precanceroase.

Din cele expuse mai sus reiese că stările precanceroase cerebrale au origini variabile: disembrioplazică, inflamatorie, traumatică, toxico-chimică, iritativă (radiația). În același timp ele reprezintă unele proprietăți comune: pe de o parte — tendința (actuală sau potențială) la proliferarea unuia dintre elementele componente (nevrogliale, celule nervoase, țesut conjunctivo-vascular), pe de altă parte — posibilitatea de a se transforma sub influența unor condiții generale sau locale și numai într-un anumit procent (de multe ori foarte redus) în leziuni tumorale. Pentru noi rămîne deschisă problema dacă modificările cerebrale distrofice, inflamatorii, traumatice, toxice, iritative arătate mai sus, au anumite caracteristici histologice specifice leziunilor precanceroase sau dacă ele își păstrează în general tabloul histologic al afecțiunilor fundamentale pînă în momentul cînd se produce trecerea radicală spre cancer. Cu alte cuvinte se pune și în oncologia cerebrală problema definirii histologice a stărilor precanceroase. Sînt aceste leziuni obișnuite encefalitice, cicatriceale etc., care se pot transforma în tumori cerebrale sub influența unor anumiți factori generali și locali sau ele reprezintă un stadiu histologic intermediar între leziunile enumerate mai sus și cancerul propriu-zis. Pentru prima ipoteză pledează faptele de observație clinică, dintre care o parte au fost relatate aici, pentru a doua ipoteză vorbesc cazurile precanceroase cerebrale, în care, pe lîngă leziunile obișnuite encefalitice, distrofice, toxice și iritative, se mai găsesc anumite modificări care anunță apariția leziunilor tumorale.

Modificările acestea par să fie:

a) mitoze atipice izolate sau grupate;

b) noduli hiperplazici constituiți din celule atipice a căror morfologie face trecerea spre un anumit tip de tumoare. Nodulii pot fi izolați sau multipli (fig. 459);

c) proliferări ale celulelor gliale la care endoteliul vascular prezintă și el proliferări care evoluează fie intra-, fie extravascular. Acest aspect poate evolua fie spre un astrocitom, benign, fie spre unul malign;

d) proces inflamator de periventriculită subependimară, în care se pot izola noduli proliferativi constituiți din astrocitoame fibrilare sau protoplasmatice (micro-astrocitoame);

e) cicatrice posttraumatică degenerînd spre o proliferare glială atipică și ducînd în cîteva luni sau ani la un gliom cerebral.

Scanned with OKEN Scanner

În ceea ce privește măduva spinării, deși nu avem date care să se ocupe special de această localizare, considerăm (bazați pe identitatea de aspecte histopatologice ale tumorilor constituite) că aceleași remarci sînt valabile și în această localizare, deși stările precanceroase cerebrale —

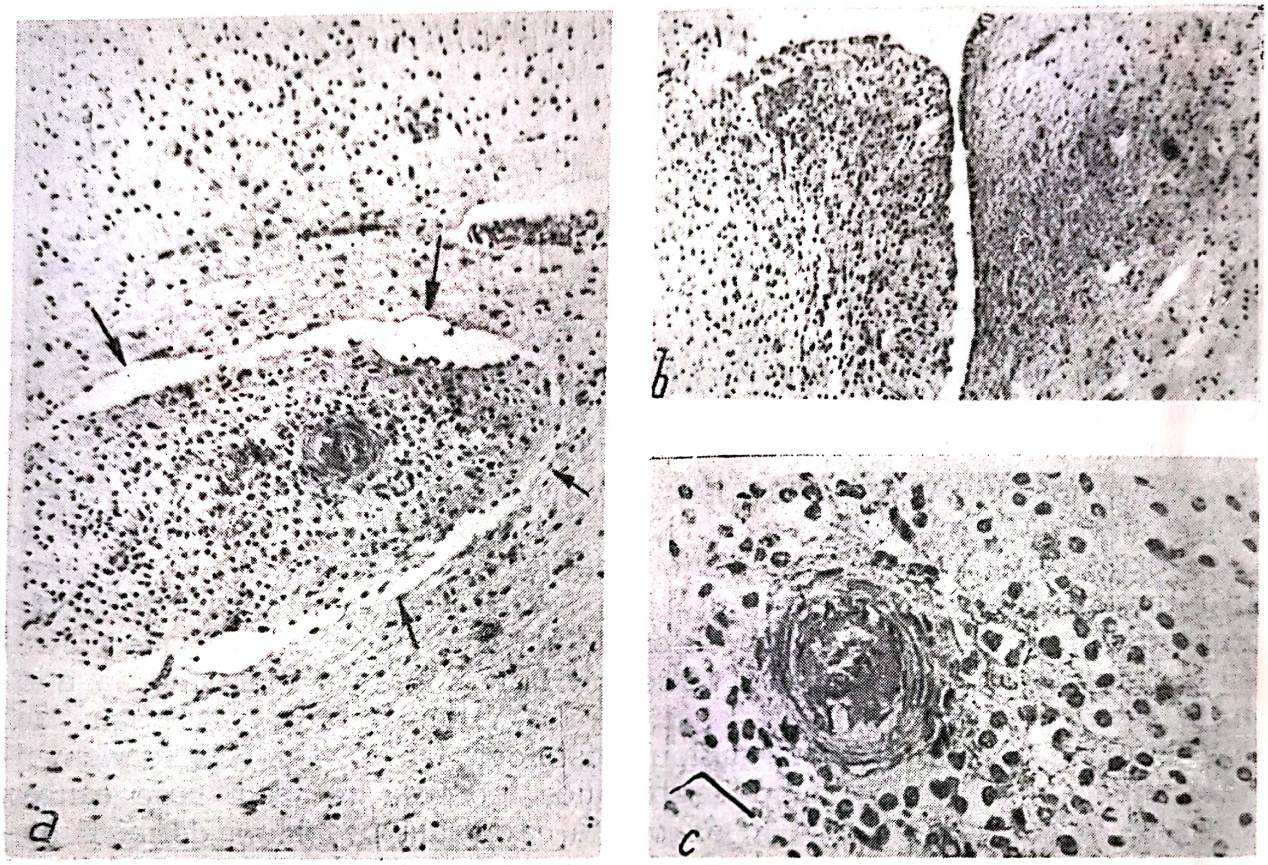

Fig. 459. — În plin parenchim cerebelos sănătos, se vede o masă de celule tumorale formînd un nodul de oligodendrogliom (a și b), col. H.E. × 60; c) H.E. × 100.

ca și stările precanceroase în general — nu pot fi denumite numai prin caracteristicile lor histopatologice. Trecerea calitativ radicală la proliferările atipice trebuie să corespundă schimbării bazei metabolice, biochimice. Varietatea originii etiologice și anatomopatologice a categoriilor de leziuni studiate mai sus ne îndreptățește să credem că transformarea lor în tumori se întemeiază pe un mecanism comun patologic.

La baza formării stărilor precanceroase cerebrale din leziuni encefalitice, displazice, traumatice, disembrionare, toxice iritative trebuie să stea aceleași modificări fiziopatologice generale și locale care privesc schimbul de gaze al țesuturilor, constelația lor endocrină, metabolismul lor mineral ș.a. Nu este întîmplător faptul că encefalitele, ca și afecțiunile traumatice cerebrale se însoțesc de tulburări mari circulatorii cerebrale, predominant de tipul vasodilatației paralitice. Prin staza sanguină, la care acestea dau naștere, se produce o hipoxie locală (la locul leziunii sau la distanță). Dacă această hipoxie este foarte pronunțată, apropiindu-se de anoxie, ea poate duce la moartea celulelor. Ca urmare a unui grad mai mare de hipoxie se produce alterarea respirației celulare, care capătă caracterele procesului *fermentativ* (Warburg). Carența de oxigen și transformarea proceselor respiratorii aerobe în procese fer-

Scanned with OKEN Scanner

mentative silesc celulele să înlocuiască aportul de energie respiratorie cu un aport energetic fermentativ. Acest fenomen de substituire a mecanismului de aport energetic se petrece într-un timp îndelungat și duce la un proces de selecțiune a celulelor în cauză. Celulele care utilizează producerea de energie prin fermenație pier, iar cele care fermentează mai intens rămîn vii. Din cauza valorii mai mari a energiei de fermentație aceste ultime celule se transformă însă treptat în celule anaplastice care cresc anarhic: ele devin celule canceroase. Pentru dezvoltarea proceselor de fermentație sînt întotdeauna necesare perioade de timp îndelungat, diferite de la individ la individ și chiar de la organ la organ, dar care pot atinge mai multe decenii. Prin aceste perioade de timp necesare perioadelor fermentative s-ar putea explica și timpul de latență uneori foarte lung dintre momentul apariției afecțiunii precanceroase și momentul dezvoltării tumorii (Warburg). Se pare chiar că există un paralelism între malignitatea tumorilor și gradul de hipoxie al țesutului respectiv. Nu este exclus ca și alte mecanisme intrinseci, biochimice, biofizice, să stea la baza formării stărilor precanceroase cerebrale din leziunile obișnuite encefalitice de tipul celor arătate mai sus.

2. FACTORI DE TRANSFORMARE (CANCERIGENI) A STĂRILOR PRECANCEROASE ÎN TUMORI

Pentru transformarea leziunilor precanceroase cerebrale în tumori, se pare că e nevoie de intervenția unei serii întregi de factori de natură diferită. Modificările energetice celulare și tisulare care au loc în acest proces de transformare sînt de o importanță specială. Chiar dacă s-au format celule cu caracter canceros, ele au nevoie, pentru a crește, de o mărire considerabilă a metabolismului local. Dimpotrivă ele se pot menține în viață, staționar, cu o mică cheltuială de energie. Așa se explică faptul că putem găsi celule canceroase liniștite în unele organe la bătrîni (Hamperl).

Factorii cancerigeni care intervin în dezvoltarea tumorilor cerebrale sînt:

1. Modificările fiziologice hormonale (mai ales graviditatea sau tulburările endocrine). Acestea constituie unul din factorii cancerigeni frecvent întîlniți în tumorile cerebrale. De influența factorilor hormonali asupra dezvoltării tumorilor cerebrale s-au ocupat foarte mulți autori, unii chiar (Smirnov, 1951) includ modificările cerebrale datorită fenomenelor endocrine printre stările precanceroase. Chestiunea influenței endocrine (mai ales a sarcinii) asupra tumorilor cerebrale a fost observată în mai toate clinicile neurochirurgicale. Astfel, numeroase observații din clinica noastră arată rolul gravidității în dezvoltarea tumorilor (granulocitoame, astrocitoame etc.), fapt confirmat și de alți autori. (H. Finkenmeyer, 1955 — a arătat rolul gravidității în dezvoltarea granulocitoamelor). Rolul factorului endocrin asupra tumorilor cerebrale este demonstrat și din observațiile privind eficacitatea hormonoterapiei asupra tumorilor maligne cerebrale (acțiune favorabilă a foliculinei sintetice în doze mari asupra astrocitomului malign — Vinogradova, 1954).

2. Tulburările activității nervoase superioare pot constitui un important factor cancerigen. Rolul favorizant al dereglării mecanismelor

cortico-subcorticale apare net în unele cazuri de dezvoltare a unor stări precanceroase sau de metastazare.

3. Modificările nutriției generale constituie un factor important în dezvoltarea tumorilor sau a metastazelor generale. Astfel noi citățm cum o leziune precanceroasă (boala Reclus) s-a transformat în neoplasm (adenocarcinom mamar) care a dat și metastaze în plămîn și creier sub influența dezechilibrului produs de organism în urma unei cure de slăbire.

4. Traumatismele cranio-cerebrale grave sau ușoare pot și ele contribui la dezvoltarea unor tumori cerebrale. În clinica noastră s-a putut face o legătură între dezvoltarea tumorilor cerebrale și traumatismele cranio-cerebrale în 8,7%. Tumorile de trunchi cerebral și meningioamele au în antecedente foarte deseori un traumatism cranio-cerebral sau chiar mai multe.

Un caz special în cadrul rolului jucat de traumatismele cranio-cerebrale în determinarea tumorilor cranio-cerebrale în antecedentele bolnavilor cu meningioame intracraniene a făcut pe H. Cushing (1938) să incrimineze traumatismul drept un factor etiologic important în dezvoltarea acestor tumori. Într-adevăr într-o treime din cazurile de meningioame intracraniene se găsesc traumatisme în antecedente, iar în 7,9% (Cushing, 1938) pînă la 10% din cazuri (Arseni, 1958) meningiomul se dezvoltă chiar la nivelul aplicării traumatismului. După Cushing (1938) și traumatismele cranio-cerebrale obstetricale ar juca un rol important în dezvoltarea meningioamelor. Chiar traumatismul chirurgical pare să joace un rol în transformarea malignă a unor tumori cerebrale benigne. Acest fapt este demonstrat de acele cazuri în care, la prima intervenție chirurgicală se găsește și se extirpă în limitele macroscopice sau subtotal o neoformație cerebrală benignă, pentru ca ulterior tumoarea să recidiveze, iar la a doua intervenție să se găsească tipul corespunzător de tumoare malignă (de exemplu astrocitomul benign a devenit malign sau oligodendrogliomul benign s-a transformat în malign). În această eventualitate trebuie să fim atenți deoarece este posibil ca la prima operație să luăm o mică cantitate de tumoră — la periferie — unde poate fi benignă ca aspect histologic.

5. Tot între factorii cancerigeni în neuro-oncologie trebuie încadrată în unele cazuri roentgenterapia, care determină două procese contradictorii în cazurile de tumori cerebrale — pe de o parte cicatrizarea și necroze, iar pe de altă parte o diviziune mai intensă a celulelor tumorale. Ca și traumatismul chirurgical, roentgenterapia, aplicată asupra unei tumori cerebrale benigne, poate avea efectul de a modifica metabolismul și substratul biochimic-citologic al tumorii în așa fel încît să nu ducă la involuția acesteia ci dimpotrivă la malignizarea ei. S-a observat în urma seriilor de radioterapie că poate să aibă loc o modificare grosolană în calitatea creșterii tumorale, în transformarea astrocitomului benign în malign. Noi am întîlnit astrocitoame maligne care după cobaltoterapie reoperate au prezentat o malignizare (celule monstruoase variate ce nu au fost la prima operație). S-a pus întrebarea — radioterapia, operația sau însăși evoluția tumorii au determinat malignizarea. Astăzi se poate admite cu ușurință că mecanismul carcinogenezei consecu-

Scanned with OKEN Scanner

tive radioterapiei constă în alterarea parțială a respirației prin acțiunea razelor X asupra granulațiilor respiratorii (Rajewsky și Pauly).

Trebuie să presupunem de asemenea că în unele afecțiuni tumorale de sistem (boala Recklinghausen, boala Lindau ș.a.) la factorii cancerigeni arătați mai sus se adaugă importanți factori generali care fac posibilă apariția tumorilor cerebrale nu numai în sistemul nervos propriu-zis, dar și în alte organe.

3. FACTORII DE DECOMPENSARE (DECLANȘATORI)

Odată tumoarea cerebrală produsă, manifestarea ei clinică nu este obligatorie. Pe de o parte lipsa de evoluție progresivă a unora dintre neoformațiile cerebrale dar mai ales marea capacitate de compensare funcțională a creierului fac ca multe tumori intracraniene — ca și alte afecțiuni encefalitice — să rămînă latente mult timp, uneori pînă la moartea provocată de alte cauze. Totuși în mare majoritate a cazurilor, puterea de compensare a creierului este învinsă, atît prin creșterea progresivă a neoplasmului și a leziunilor cerebrale secundare (edem, ramolisment, hemoragii), cît și prin intervenția unor factori endogeni sau exogeni interenți mediului de viață al omului. Iată cum vede A. S. Dinaburg procesul de decompensare: creșterea rapidă a tumorii (astrocitom malign, metastaze) și procesele necrotice, produc rapid modificări distrofice în substanța cerebrală (mecanisme de compensare), intervenția unui factor endogen sau exogen (traumatism, infecție, congestie, edem cerebral) chiar dacă acesta este un excitant slab devine supraliminar pentru bolnavi și duce la apariția inhibiției supraliminare corticale, care la rîndul ei produce tulburarea activității reflexe condiționate. În acest mod apar simptomele. În stadiile incipiente ale bolii, cînd nu s-a produs încă epuizarea celulelor nervoase, se poate observa o oarecare restabilire parțială a activității corticale, cu atenuarea fenomenelor cerebrale generale și uneori și a celor de focar. Astfel se poate explica apariția unor remisiuni de scurtă durată în evoluția tumorii. Tumoarea evoluînd, inhibiția supraliminară se intensifică din nou, cuprinde scoarța, regiunea subcorticală, ceea ce duce într-un timp scurt (două săptămîni pînă la trei luni) la sfîrșitul letal. Este interesant de subliniat că printre factorii de decompensare găsim și o parte din factorii de transformare (endocrini și traumatici). Desigur că forma sub care ei se găsesc în cele două eventualități este diferită; în primul caz e vorba de modificările neurodinamice cerebrale pe care ei le produc și care nu ajung pînă la o determinare morfologică; în cel de-al doilea caz intră în joc componența lor umorală și circulatorie care influențează însuși metabolismul celular provocînd o transformare radicală morfologică a tipului de proliferare tisulară.

Factorii declanșatori ai simptomatologiei unei tumori cerebrale latente pot fi împărțiți, după observațiile noastre în următoarele categorii:

1. Modificările endocrine fiziologice (menstruația și graviditatea) sau unele tulburări endocrine patologice. Rolul modificărilor endocrine în declanșarea simptomatologiei clinice a unor tumori cerebrale a fost observat de mulți clinicieni. Astfel, O. G. Agheeva-Maikova (1950) a sub-

Scanned with OKEN Scanner

liniat raportul etiologic între sarcină și neurinomul acustic; N. Antoni (1936) între sarcină și boală Recklinghausen etc.

2. Traumatismele cranio-cerebrale pot face să apară imediat sau la scurt interval simptomele clinice ale unui proces expansiv intracranian datorită edemului central și al hemoragiilor. În statistica noastră 8,7% din tumorile cerebrale au avut în antecedente traumatisme cranio-cerebrale importante. Împărțite după natura tumorilor, cazurile manifestate după traumatisme reprezintă: 10% pentru meningioame, 7,7% pentru glioame (afară de cele ale trunchiului cerebral) și 17% pentru glioame de trunchi cerebral. Frecvența relativ mare a cazurilor de tumori de trunchi cerebral evidențiate de traumatism ne face să ne gîndim că mecanismul decompensărilor se bazează, pe de o parte, pe tulburările vasomotorii produse la distanță de traumatismele cranio-cerebrale și care știm că sînt mai frecvente și pronunțate în regiunea mezodiencefalică, pe de altă parte, de caracterul mai grav pe care-l iau leziunile chiar mici în această regiune, unde sînt aglomerați atîția centri vegetativi importanți.

În cursul evoluției subclinice a unei tumori cerebrale există un echilibru complex (mecanic, vascular, funcțional) între creier și procesul neoformativ. Acest echilibru poate fi deteriorat de variate condiții patologice intercurente, dar în special de traumatisme cranio-cerebrale, care pot influența fie condițiile mecanice, fie vasculare, fie funcțiile compensatorii ale creierului. Deteriorarea uneia sau a tuturor acestor condiții de echilibru face ca suferința cerebrală tumorală să devină manifestă.

Echilibrul mecanic creier-tumoare este în mod particular precar în anumite localizări tumorale și anume în tumorile de sistem ventricular, în tumorile temporale sau infratemporale și în tumorile de fosă cerebrală posterioară.

Tumorile de sistem ventricular pot avea o perioadă subclinică asimptomatică, foarte îndelungată, practic atîta timp cît dezvoltarea lor nu induce perturbații în circulația lichidului cerebro-spinal, blocînd una din căile de drenaj (apeduct Sylvius, orificiu Monro). Survenirea unui traumatism cranio-cerebral este în măsură să deplaseze o tumoare dezvoltîndu-se în vecinătatea căilor de drenaj lichidian, să îl jeneze sau să îl întrerută, fenomen din care rezultă o creștere rapidă a tensiunii intracraniene și apariția unei simptomatologii consecutive localizării tumorii.

Tumorile de emisfer cerebral, extraparenchimatoase sau intraparenchimatoase, și în special cele cu localizare temporală, pot determina în perioada evolutivă subclinică, fie spontan, dar mai ales sub efect traumatic, o basculare a creierului în care este antrenat mecanic și trunchiul cerebral. Consecința mecanică este dezvoltarea unui con de presiune care aduce pe plan clinic un sindrom de angajare cerebrală cu suferința dominantă de trunchi cerebral și eventual cu semnele focale ale localizării tumorale.

Traumatismul cranio-cerebral poate modifica atît condițiile vasculare intratumorale cît și cele cerebrale peritumorale.

Scanned with OKEN Scanner

Condițiile vasculare intratumorale sînt tulburate în mod particular mai ales în unele tumori cerebrale maligne (astrocitom malign, metastaze) în care există o mare densitate de vase de neoformație. Datorită fragilității pereților vasculari, energia traumatică transmisă poate determina hemoragii intratumorale și peritumorale care produc o bruscă creștere de volum a tumorii, avînd ca efect declanșarea simptomatologiei specifice.

Dezechilibrarea condițiilor funcționale, compresiunea pe care tumoarea o exercită asupra parenchimului cerebral se repercutează cel puțin în egală măsură și asupra circulației cerebrale. Lentoarea evoluției tumorale menține un echilibru circulator precar, la limita funcționalității, în parenchimul peritumoral. Transferul brusc de energie traumatică induce perturbări circulatorii, avînd ca efect accelerarea edemului cerebral peritumoral care rupînd echilibrul funcțional tumoare—creier — declanșează simptomatologia focală.

Tulburarea funcțiilor de decompensare a creierului.

În cadrul corelațiilor posibile între traumatismele cranio-cerebrale și tumorile cerebrale este încă controversat aspectul relațiilor posibile cauzale, dar analiza strictă a argumentelor și a documentației aduse în sprijinul validării unui raport cauzal nu sînt încă suficiente pentru a putea fi acceptat cu certitudine. Cu toate acestea există totuși tendința de a se sugera un raport de cauzalitate. Astfel, acum patru decenii, Marburg (1937) afirma că în 10% din cazurile de tumori cerebrale factorul traumatic poate fi considerat ca etiologic, în special pentru granulocitoame și astrocitoame, iar Parker și Kernohan (1931) ar fi putut stabili chiar un astfel de raport (4,8% din cazuri). În rest, există în literatură, în special în cea recentă și contemporană, doar semnalări de cazuri în care o astfel de relație ar fi posibilă.

Criteriul statistic nu poate fi de asemenea suficient, chiar dacă se iau în considerare numai cazurile selecționate în care locul impactului corespunde cu topografia tumorii și în care simptomatologia tumorală nu a fost relevată imediat și din momentul impactului, ci a apărut după un interval de timp, de cîteva săptămîni sau chiar luni.

Pentru ca o astfel de relație să poată fi susținută ar trebui ca documentele probante să fie selecționate după criteriul anatomo-patologic, adică să se demonstreze o continuitate lezională a aspectelor histopatologice traumatice cu cele tumorale. Or, astfel de cazuri sînt extrem de rar semnalate și multe dintre ele rămîn neconvingătoare (Arseni și colab., 1973) (tabelul LVI).

TABELUL LVI

Corelațiile dintre traumatismele cranio-cerebrale și apariția tumorilor cerebrale

Total tumori cerebrale verificate	Cu antecedente traumatice	Tumori relevate de traumatism	Total traumatisme craniocerebrale
5 748	319	91	15 200

3. Procesele infecțioase din organism pot de asemenea favoriza apariția, recidivarea sau agravarea simptomelor clinice ale tumorilor cerebrale.

Scanned with OKEN Scanner

4. Procesele intercurente cerebrale, datorită administrării unor vaccinuri, piroterapiei, medicamentelor congestive (calciu clorat) după intoxicații, insolații, tulburări digestive etc., pot deschide scena unei tumori cerebrale mute sau foarte discret manifestate pînă atunci.

Procesele de la punctele 3 și 4 acționează prin accelerarea procesului de proliferare neoplazică, prin hemoragii intra și peritumorale, edeme peritumorale.

CLASIFICAREA TUMORILOR CEREBRALE

Natura tumorilor cerebrale trebuie cunoscută atît pentru studiu și clasificare, cît și pentru atitudinea chirurgicală pe care trebuie să o luăm și pentru diagnosticul cazului. Deși a trecut mai bine de o jumătate de secol de la punerea bazei unei neurochirurgii moderne, totuși și astăzi persistă unele confuzii în aceste clasificări. Astăzi aproape că toate marile clinici au cîte o clasificare mai mult sau mai puțin personală. O clasificare definitivă nu s-a întocmit, deoarece originea tumorilor cerebrale, factorii de dezvoltare a lor, modul particular de creștere datorită factorilor locali și generali nu se cunosc încă suficient. Și astăzi persistă ideea că tumorile cerebrale își au originea în derivatele neuroectodermice imperfecte, sînt deci de origine embrionară și le-a fost dat termenul de „blastoame“ sau că celulele adulte suferă o dediferențiere, noțiune ce trebuie părăsită căci se știe din anatomia patologică generală că nici o celulă ajunsă adultă nu poate deveni tînără. În plus anatomopatologii generali au făcut clasificări cu tot felul de subdiviziuni după aspectul celulei dar trebuie să se știe că variațiile ei depind de configurația locală (sediul, vascularizația, intensitatea metabolismului local etc.). Alteori neuropatologii au fost induși în eroare ținînd seama de modul de impregnare argentică, refuzînd a considera o celulă de origine nervoasă dacă nu se impregnează cu argint. În concluzie aceste variate clasificări au erorile lor din cauza nepreciziei cunoașterii originii și modului de dezvoltare a tumorilor cerebrale, din cauza greșelilor de orientare: să se bazeze clasificarea exclusiv pe morfologia celulară a tumorii sau pe modul de impregnare metalică a celulelor. În plus a predominat marea autoritate a lui Cushing și Bailey (1925) care făcînd o clasificare, ulterior toți s-au orientat după ea. Vom da cîteva clasificări făcute de-a lungul timpului, cu criticile respective. Clasificarea lui Bailey și Cushing (1935) s-a făcut după criteriile embriologice făcînd o asemănare între elementele neoplazice și diferitele etape de dezvoltare ale țesutului nervos (tabelul LVII). *Clasificarea introdusă de Bailey și Cushing a adus un serviciu în stimularea unor studii amănunțite în ceea ce privește histologia și histogeneza glioamelor.* Ea a fost adoptată pe o scară întinsă, la început, apoi a existat o tendință pentru ca să fie modificată și simplificată.

Bailey (1926) și apoi Penfield (1931) simplifică clasificarea lui Cushing.

Se publică în anii următori diverse clasificări (Del Rio Hortega (1937), Willis (1948), Kenohan (1949), Smirnov (1951), Russel și Rubin-

TABELUL LVII

Clasificările tumorilor cerebrale după diferiți autori

Bailey	Bailey și Cushing	Terminologia generală
1. Meduloblastomul	Meduloblastomul	Neuroblastomul (Wright) Neurogliocitomul embrionar (Masson și Dreyfus) Spongioblastomul (Globus și Strauss; Ribbert) Gliomul sarcomatos (Schmincke și Borst).
2. Neuroepiteliomul	Neuroepiteliomul	Neuroepiteliomul (Flexner) Blastomul ependimar (Marburg) Retinocitomul cu stephanocite (Mawas) Estezio-neuro-epiteliomul (Berger)
3. Glioblastomul multiform	Spongioblastomul multiform	Spongioblastomul multiform (Globus și Strauss) Gliosarcomul (Ewing și Borst) Gliomul polimorf (Roussy, Lhermitte și Cornil)
4. Pinealomul	Pinealomul	Pinealomul (Krabe) Chorioma (Askanazy) Tipul glandei pineale mixte (Skog)
5. Spongioblastomul	Spongioblastomul unipolar	Neurinomul central (Josephy, Mac Pherson)
6. Astroblastomul	Astroblastomul	Neuroblastomul (Greenfield)
7. Astrocitomul	Astrocitomul a) protoplasmatic b) fibrilar	Astroma (Lenhossek) Strenzellengliom (Stroebe) Glioma (Golgi)
8. Ganglioneuromul	Ganglioneuromul	Neurogliomul ganglionar (Bauman) Gliogangliomul (Masson)
9. Ependimomul	Ependimomul	Gliomul ependimar Glioependimomul (Masson)
10. Oligodendrogliomul	Oligodendrogliomul	Gliomul cu celule mici rotunde (Raussy, Lhermite și Cornil)
11.	Medulloepitelioma	
12.	Pineoblastoma	
13.	Ependimoblastoma	
14.	Neuroblastoma	
15.	Papilomul choroidian	

Scanned with OKEN Scanner

stein 1959, Dublin 1967 etc. Zülch, 1971; clasificarea UICC 1961 și OMS 1978 sînt greoaie și complet greșite.

În nomenclatura tumorilor cerebrale clasificarea stadializărilor Institutului de Oncologie București (Arseni și col. 1964, 1965, 1973) deși nu permite delimitarea precisă a stadiilor și criteriilor TNM poate fi utilizată provizoriu în neurochirurgie.

1. STADIALIZAREA TNM, A INSTITUTULUI ONCOLOGIC, BUCUREȘTI (Arseni și colab., 1946, 1965, 1973)

Nici această clasificare nu permite o delimitare precisă a stadiilor și criteriilor TNM, dar ea poate fi folosită provizoriu în neurooncologie:

a) Stadializarea tumorilor maligne primare ale sistemului nervos central comportă elaborarea unor clasificări separate pentru tumorile maligne intracraniene și pentru tumorile maligne intrarahidiene.

b) Caracterul malign atribuit tumorilor sistemului nervos central trebuie justificat prin examen histopatologic, fapt consemnat în formularea diagnosticului și menționat la raportarea cazurilor; celelalte cazuri în care acest examen nu a putut fi efectuat vor constitui un lot separat, raportat sub denumirea de tumori ale nevraxului, fără specificarea caracterului benign sau malign, dar stadializarea se va face după aceleași criterii clinice adoptate pentru tumorile maligne.

c) Deoarece în tumorile maligne ale sistemului nervos central adenopatia regională este cu totul excepțională s-a hotărît ca în stadializarea de stadii clinice să nu se folosească criteriul N.

d) În afara categoriilor principale T și M, în stadializarea tumorilor maligne ale sistemului nervos central se propune folosirea unor factori sau semne suplimentare de graviditate S.

A. NOMENCLATURĂ ANATOMICĂ ȘI DEFINIȚII

1. Pentru stadializare se propun următoarele subdiviziuni anatomice ale formațiunilor intracraniene, indicate cu numărul de cod din clasificarea internațională statistică a bolilor (1955):

193.1. — Encefalul
193.1.1. — Creierul mare (două emisfere, fiecare cu 4 lobi).
193 1.2. — Cerebelul (două emisfere și vermisul).
193.1.3. — Trunchiul cerebral (trei segmente: bulbul, protuberanța, mezencefalul).
193.2. — Meningele craniene.
193.3. — Nervii cranieni în porțiunea lor intracraniană (fără nervul optic inclus la 192).
193.4. — Encefalul în totalitate sau nespecificat, și tumori intracraniene (cerebrale) nespecificate.

B. CATEGORII T. M ȘI S ÎN TUMORILE MALIGNE INTRACRANIENE

1. Se propune următoarea definiție a categoriilor de T în tumorile maligne intracraniene:

T_1: tumoare limitată la un lob al emisferei cerebrale sau o tumoare limitată la o emisferă a cerebelului sau tumoare limitată la un segment al

Scanned with OKEN Scanner

trunchiului cerebral sau tumoare a meningelor fără invadarea osului sau tumoare a unui nerv cranian, limitată la nervul de origine;

T_2: tumoare a unui lob al emisferei cerebrale extinse și la un lob vecin sau tumoare a unei emisfere a cerebelului extins și la celelalte părți ale cerebelului sau tumoare a unui segment al trunchiului cerebral extins și la un segment vecin sau tumoare a meningelor, care a invadat osul fără a-l depăși spre părțile moi epicraniene sau tumoare a unui nerv cranian, care înglobează și unul sau mai mulți nervi vecini.

T_3: tumoare a creierului, extinsă la mai mulți lobi și la nucleii bazali (tumoare de emisferă) sau tumoare a cerebelului, extinsă și la trunchiul cerebral sau tumoare care interesează trunchiul cerebral în întregime, fără a-l depăși sau tumoare a meningelor, care a invadat osul, ieșind în părțile moi epicraniene sau tumoare a unui nerv cranian care comprimă trunchiul cerebral sau infiltrează structurile nervoase vecine.

T_4: tumoare de emisferă cerebrală, infiltrînd corpul calos și trecînd în emisfera opusă (gliom în fluture) sau tumoare de emisferă cerebrală, care a invadat meningele și osul, ieșind în părțile moi epicraniene sau tumoare cerebeloasă care a trecut și supratentorial sau a străpuns dura mater și osul, ieșind în părțile moi ale cefei sau tumoare a trunchiului cerebral, extinsă la măduva cervicală, baza creierului sau la cerebel sau tumoare a meningelor, extinsă supra- și subtentorial sau cranio-cervical, cu compresiunea măduvei cervicale sau tumoare a unui nerv cranian, cu dezvoltare bilaterală sau care a depășit limitele unei fose.

2. Se propune următoarea definiție a categoriilor de M în tumorile maligne intracraniene: M_0: fără metastaze; M_1: prezența metastazelor, adică a diseminărilor neoplazice discontinue apărute în alte părți ale sistemului nervos central sau în alte părți ale organismului.

3. Se propune următoarea definiție a categoriilor de S în tumorile maligne intracraniene: S_0: fără factori sau semne suplimentare de gravitate (semne obiective de hipertensiune intracraniană sau fenomene de conuri de presiune); S_1: cu semne obiective de hipertensiune intracraniană; S_2: cu fenomene de conuri de presiune.

STADIILE DE EVOLUȚIE ALE TUMORILOR CEREBRALE ȘI MEDULARE

1. Encefalul (Clasificarea pe stadii clinice a tumorilor maligne primitive intracraniene) (fig. 460, 461) și tabelul VIII).

Stadiul clinic I T_1S_0. Tumoare limitată la un lob al emisferului cerebral (T_1) sau la un emisfer al cerebelului (T_1) sau la un segment al trunchiului cerebral (T_1) sau tumoare a meningelor fără invazia osului (T_1), fără semne obiective de hipertensiune intracraniană (S_0).

Stadiul clinic II: T_1S_1; $T_2S_0(S_1)$. Tumoare limitată la un lob al emisferului cerebral (T_1); sau tumoarea meningelor fără invazia osului (T_1); cu semne obiective de hipertensiune intracraniană (S_1) sau tumoare a unui lob al emisferului cerebral și la un lob vecin (T_2) sau tumoare a unui emisfer al cerebelului care invadează și celelalte părți ale cerebelului (T_2) sau tumoare a unui segment al trunchiului cerebral extinsă și la un segment vecin (T_2) sau tumoare a meningelor, care a invadat osul fără a-l depăși (T_2); fără sau cu semne obiective de hipertensiune intracraniană (S_0—S_1).

IAȘI

Scanned with OKEN Scanner

Stadiul clinic III: T_2S_2; $T_3S_1(S_2)$. Tumoare a unui lob al emisferului cerebral extinsă și la un lob vecin (T_2) sau tumoare a unui emisfer al cerebelului care invadează și celelalte părți ale cerebelului (T_2) sau tumoare a unui segment al trunchiului cerebral extinsă și la un segment vecin (T_2) sau tumoare a meningelor care a invadat osul fără a-l depăși (T_2); cu fenomene de conuri de presiune (S_2) sau tumoare a creierului care in-

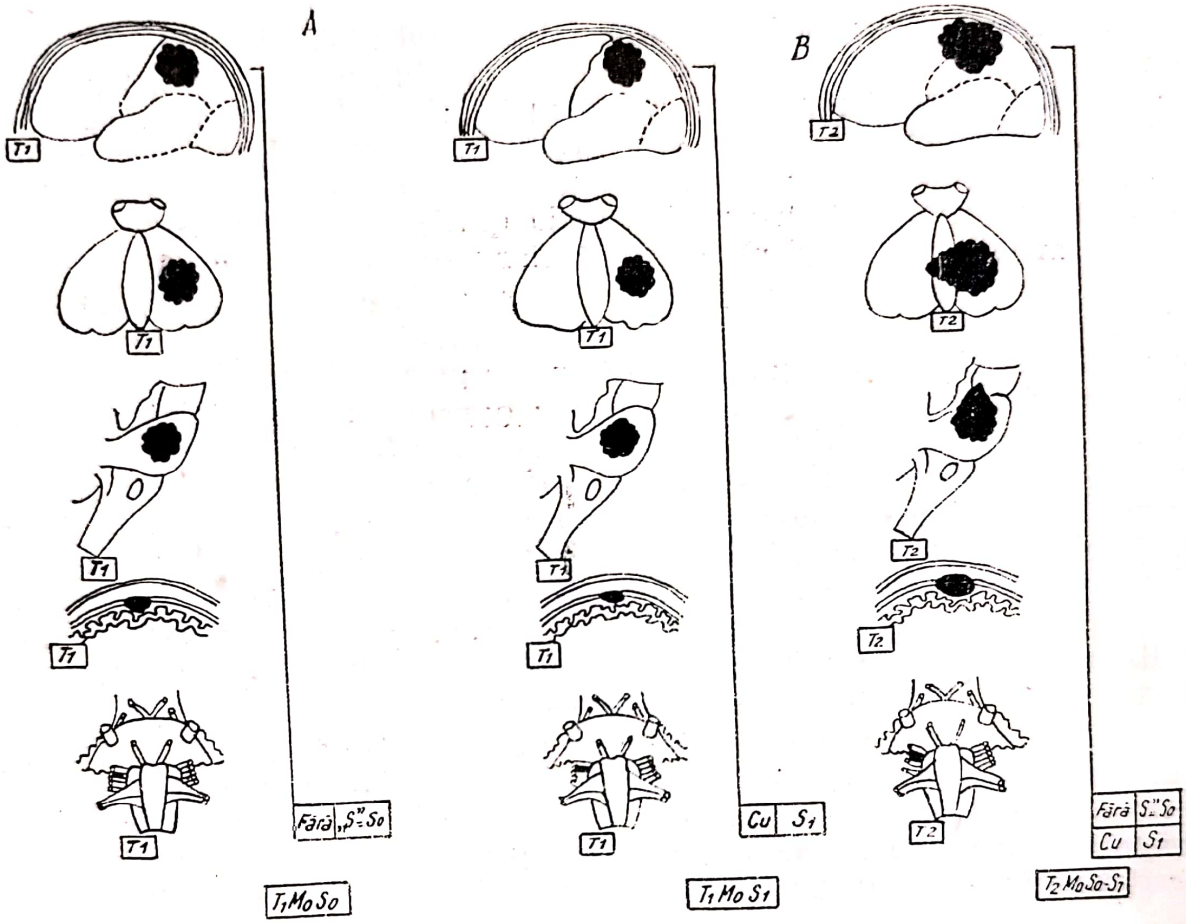

Fig. 460. — Clasificarea pe stadii clinice a tumorilor maligne primare intracraniene. Schițe anatomice:
A — stadiul I. *B* — Stadiul II (vezi explicația în text).

filtrează mai mulți lobi și nucleii bazali (tumoare de emisfer — T_3) sau tumoare care interesează trunchiul cerebral în întregime fără a-l depăși (T_3) sau tumoare a meningelor care a distrus osul ieșind în părțile moi epicraniene (T_3) cu semne obiective de hipertensiune intracraniană (S_1) sau cu fenomene de conuri de presiune (S_2).

Stadiul clinic IV: $T_4S_1(S_2)$; $(T_{1-4}S_{0-2}+M$. Tumoare de emisfer infiltrînd corpul calos și trecînd în emisferul opus (T_4) sau tumoare a trunchiului cerebral extinsă la măduva cervicală, baza creierului sau la cerebel (T_4); cu semne obiective de hipertensiune intracraniană (S_1) sau cu fenomene de conuri de presiuni (S_2) sau prezența metastazelor (M), oricare ar fi stadiul tumorii (T_1—T_4) sau al modificărilor condiționale de tumoare în restul sistemului central (S_0—S_2).

Scanned with OKEN Scanner

2. Măduva spinării, stadiul clinic I: $T_1Sl_1St_1$. Tumoare care interesează pînă la 4 segmente metamerice ale măduvei spinării (T_1); localizare toracică sau lombară (Sl); transsecţiune parţială a măduvei (St_1).

Stadiul clinic II: $T_1T_2Sl_1St_2$. Tumoare care interesează pînă la 4 segmente metamerice ale măduvei spinării (T_1T_2); localizare toracală sau lombară (Sl_1); transsecţiune totală a măduvei (St_2).

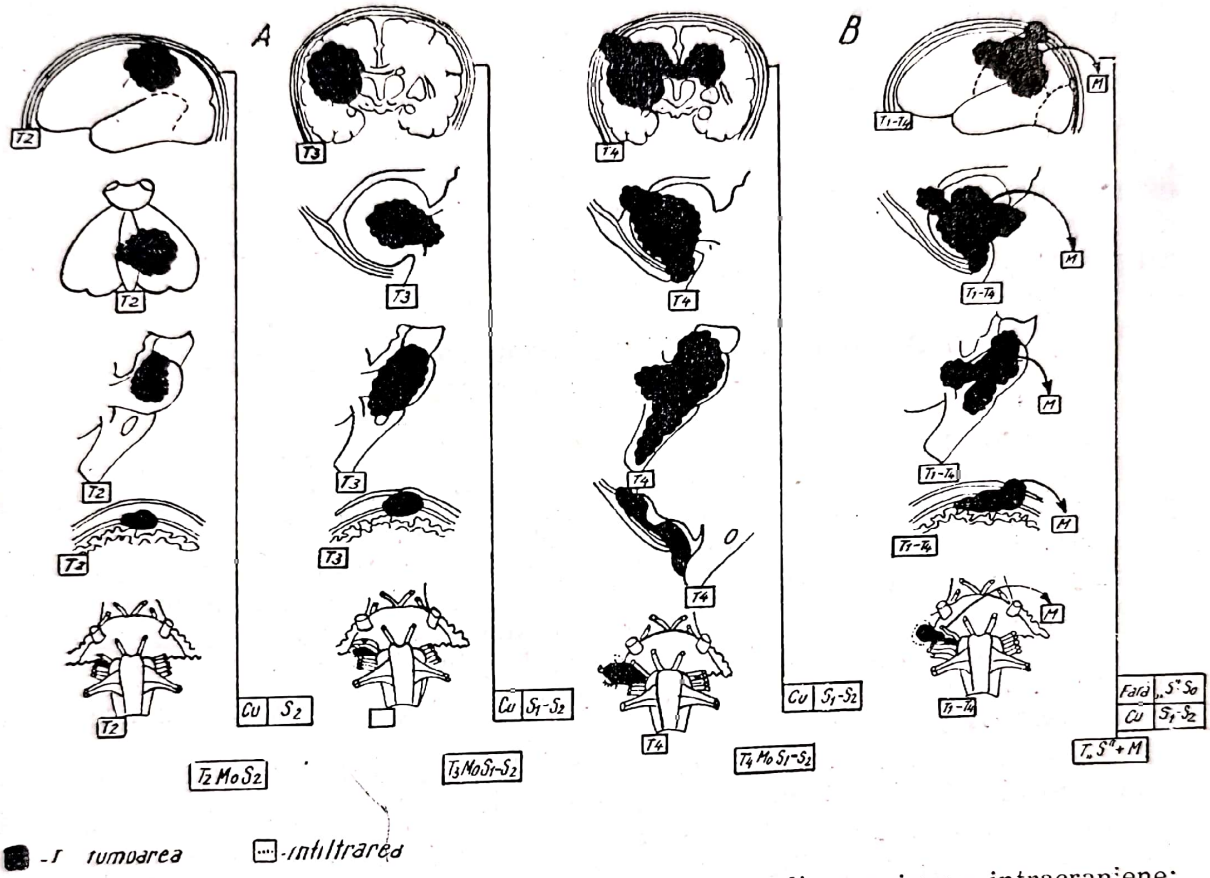

Fig. 461. — Clasificarea pe stadii clinice a tumorilor maligne primare intracraniene: *A* — Stadiul III; *B* — Stadiul IV; *T* — tumoarea — infiltrarea; *S* — factori sau semne suplimentare de gravitate; S_1 — semne obiective de hipertensiune intracraniană; S_2 — simptome de conuri de presiune; *M* — metastaze.

Stadiul clinic III: T_1Sl_1; $T_1Sl_2St_2$. Tumoare care interesează pînă la 4 segmente metamerice ale măduvei spinării (T_1); localizare cervicală (Sl_2); transsecţiune parţială a măduvei (St_1) sau tumoare care interesează pînă la 4 segmente sau mai mult de 4 segmente metamerice ale măduvei spinării (T_1T_2); localizare cervicală (Sl_2); (1) transsecţiune totală a măduvei (St_2).

Stadiul clinic IV: $T_3Sl_1Sl_2St_2$; T_1T_3+M. Tumoare care depăşeşte măduva spinării, interesînd bulbul (T_3) sau tumoare care depăşeşte limitele canalului vertebral, trecînd în părţile moi perirahidiene sau în mediastinul posterior (T_3); cu localizare lombară, toracală sau cervicală (Sl_1Sl_2); transsecţiune totală a măduvei (St_2) sau prezenţa metastazelor (M), produse de tumorile mari (T_2T_3), care se însoţesc de transsecţiune totală a măduvei (St_2), indiferent de localizare (Sl_1Sl_2).

Utilitatea stadializării este acceptată de toată lumea. Dar atît timp cît nu vom cunoaşte cu precizie etiologia şi patogeneza tumorilor sistemului nervos central, nu vom putea face o delimitare precisă a stadiilor morfopatologice şi nici nu vom putea delimita cu precizie stadiile clinice, care trebuie să fie perfect superpozabile pe cele morfopatologice.

Concluzii. În tumorile maligne ale sistemului nervos încă nu se poate face o delimitare nici măcar aproximativă a stadiilor precoce. Atunci cînd bolnavul prezintă semne subiective sau obiective, tumoarea este deja constituită şi de dimensiuni apreciabile; deci nu se poate vorbi de un diagnostic precoce.

Pe de altă parte, în stadiul precanceros sau cînd apare primul focar tumoral, bolnavul fiind fără tulburări subiective sau obiective, metodele paraclinice nu sînt aplicabile. Valoarea examenelor profilactice de masă este redusă deoarece, atît timp cît tumoarea nu prezintă nici un semn clinic subiectiv sau obiectiv, pacientul nu vine la un examen medical şi nu putem şti cărei metode paraclinice să ne adresăm.

2. CÎTEVA REMARCI ASUPRA PROBLEMEI CLASIFICĂRILOR TUMORILOR CEREBRALE

Numărul mare de clasificări arată că nici una nu a fost satisfăcătoare în ceea ce priveşte scopul urmărit. Ele nu au putut da indicaţii precise asupra originii, evoluţiei şi tratamentului tumorilor.

Clasificările existente au următoarele mari lacune:

a) Au o bază embriologică; clasificarea are o bază nesigură deoarece histogeneza sistemului nervos central nu este bine cunoscută.

Clasificarea făcută după criterii embriologice este complexă.

Încercarea de a clasifica după criterii pur embriologice nu are decît în aparenţă o bază ştiinţifică.

Clasificarea se bazează pe o idee doctrinală îndoielnică; tumoarea este constituită din elemente mai mult sau mai puţin diferenţiate, care amintesc tipurile de celule embrionare, derivată din celulele rămase fixate într-unul din stadiile de dezvoltare (Roussy şi colab., 1932).

Este dificil de a preciza dacă un anumit element histologic, care se întîlneşte într-un gliom reprezintă o formă embrionară, care persistă ca stare sau este rezultatul unor transformări ale elementelor adulte (Bailey şi colab., 1926).

Tendinţa de a se considera că tot ce se vede în creier poate fi explicat pe baze pur embriologice este eronată (Ewing, 1935). Tumorile pornesc din celule adulte normale şi nu din celule embrionare (Ewing). Celulele adulte se transformă în celule anaplastice.

În clasificare există o terminologie care introduce noţiuni embriologice nejustificate. Termenul de „blastom" indică o origine embrionară. „Astroblastomul" şi „spongioblastomul" nu sînt, după cum implică numele, tumori constituite din celule embrionare nemature ci sînt tumori anaplastice derivate din glia adultă. Este foarte important de a se evita acest termen fals, care arată o origine embrionară (Willis, 1948).

Clasificarea embriologică nu concordă cu faptele clinice.

Clasificarea nu are un caracter definitiv deoarece există tumori neclasate sau cu aspect cu totul atipic (polimorf).

Scanned with OKEN Scanner

b) Criteriul de clasificare este pur morfologic. Morfologia celulară singură nu este suficientă pentru a face o clasificare care să îndeplinească toate condiţiile cerute. Morfologia depinde de tehnicile obişnuite şi de impregnările metalice care sînt numai relativ specifice.

Felurile de creştere sau formele de celule nu pot fi luate drept bază de clasificare pentru crearea de subdiviziuni deoarece dau nomenclaturi prea complexe (de ex. clasificarea lui Smirnov).

Comportarea elementelor neoplazice este diferită de cea a ţesutului glial normal deoarece celulele tumorale au un grad variat de anaplazie şi biochimismul lor este foarte diferit.

c) Se introduc în aceeaşi categorie tumori de origine embrionară cu cele care sînt formate din celule de tip adult sau se includ în grupul glioamelor tumori care nu sînt de origine glială.

d) Clasificările, neindicînd exact evoluţia tumorii, nu pot da indicaţii precise asupra prognosticului şi tratamentului lor.

Durata supravieţuirii nu este un criteriu absolut valabil după cum a afirmat majoritatea autorilor, în aprecierea malignităţii tumorilor. Evoluţia clinică depinde de natura tumorii, dar mai ales de regiunea unde se dezvoltă.

e) Clasificările bazate pe criterii histo-chimice şi fizico-chimice (Roussy, 1932) nu pot fi luate în seamă deoarece studiul biochimiei sistemului nervos central nu este încă suficient de precis (Bailey şi colab., 1925); metodele histochimice variază cu natura celulelor deoarece celulele tumorale, reprezentînd grade variate de anaplazie, au un biochimism variat şi, în consecinţă, au afinităţi variate de colorare. Aceste metode ar varia de la tumoare la tumoare şi chiar la aceeaşi tumoare.

f) Clasificarea tumorilor cerebrale după criterii biologice, după comportarea celulelor neoplazice în culturile de ţesuturi, nu ar putea fi revelatoare pe deplin cu privire la însuşirile fiziologice ale acestor elemente. Culturile de ţesuturi nu pot fi utilizate pentru o clasificare a tumorilor cerebrale, deoarece metoda este standard, iar modul de dezvoltare a celulelor tumorale depinde de mediu, care variază de la tumoare la tumoare şi de la bolnav la bolnav; niciodată nu putem să punem celulele tumorale într-un mediu similar cu cel de organism.

Clasificarea tumorilor cerebrale poate păstra criteriul morfologic, însă condiţia este ca să se ţină seama de proprietăţile biologice ale tumorii şi de interacţiunea sa cu ţesuturile în care se dezvoltă şi cu întregul organism.

Criteriul morfologic arată numai ce fel de celule au produs tumoarea, deci natura tumorii (meningiom, gliom, astrocitom, oligodendrogliom etc.), dar este cu totul insuficient pentru a caracteriza dinamica evolutivă a tumorii. Rolul cel mai important în determinarea morfologiei celulare a tumorii este desigur celula de origine, din care se dezvoltă tumoarea. Se ştie că în mod normal celulele nevrogliale şi cele din seria neuronală nu se multiplică. Dacă însă intervine o modificare a mediului — locală sau de ordin general — aceasta este în stare să scoată celula nevroglială sau neuronală din starea de latenţă divizională a elementului adult şi se declanşează diviziuni celulare într-un grup de celule care în condiţii metabolice normale nu au această posibilitate. Este explicabil ca diviziunile declanşate în condiţii metabolice locale neobişnuite să nu

Scanned with OKEN Scanner

reproducă celule cu aceeaşi morfologie — aşa cum se întîmplă la celulele care se divid în condiţii normale — ci să dea naştere la celule heteromorfe, anaplastice cu apariţii de noi proprietăţi.

Aceste diviziuni celulare, anormal declanşate şi anormal produse, oprite în diferite stadii, explică:

1) polimorfismul celular al glioamelor;

2) relativa raritate a kariokinezelor, deoarece kariokinezele incomplete au o scurtă durată de viaţă;

3) existenţa de celule gigante sau neclasificabile morfologic.

Dezvoltarea unei tumori cerebrale se face fie din incluzii embrionare, fie din celule adulte. Derivatele neuro-ectodermice rămase ca atare incomplet diferinţiate din cauza unor factori generali şi locali (factori precancerogi, şi cancerigeni) dau naştere unor categorii bine stabilite de tumori (tumori disembrioplazice). Majoritatea tumorilor se dezvoltă însă din celule adulte situate în sistemul nervos. Celula adultă devine celulă modificată din cauza stărilor precanceroase; aceasta, datorită factorilor cancerigeni, devine celulă anaplastică. Celula anaplastică, din cauza factorilor generali şi locali, se divide şi determină tumoarea care se va manifesta clinic sub influenţa factorilor de decompensare. În tumori nu se produce o dediferenţiere celulară; celula adultă niciodată nu poate lua caracterele embrionare.

Glioamele se dezvoltă prin anaplazia celulelor gliale, diferenţiate (adulte) şi nu prin multiplicarea resturilor embrionare şi nici prin dediferenţiere. Elementele celulare din tumoare nu sînt copii fidele ale celulelor normale doar cu o creştere cantitativă, este adevărat că celulele noi, formate prin multiplicare, au tendinţa, uneori, de a lua forma şi volumul celulei din care s-au format. În procesul de creştere, tumoarea îşi poate modifica structura sa datorită factorilor locali şi generali. Dezvoltarea celulelor nu trebuie privită ca un proces pur independent local, ci ca un proces dinamic cu participarea întregului organism. Modificările celulare, din cauza interacţiunii dintre tumoare, ţesuturile în care se dezvoltă şi întregul organism ne arată că nu trebuie să facem subdiviziuni artificiale în clasificarea tumorilor.

Morfologia noilor celule depinde de o serie de factori locali şi generali. Ca factori locali avem:

— modificări ale metabolismului local;

— structura histologică a elementelor regiunii unde se dezvoltă tumoarea;

— factorii generali creează condiţiile unui metabolism patologic care la rîndul lui condiţionează proliferarea.

Din cauza factorilor generali şi locali se formează o constelaţie metabolică patologică, care creează condiţii proliferative speciale. Modul de dezvoltare a tumorii, cu o asincronie în maturizarea elementelor, sau abaterea de la normal, în procesul de dezvoltare, este cauzat de factorii generali şi locali.

Factorii locali determină: locul unde se dezvoltă tumoarea, aspectul morfologic al elementelor tumorii, adică modul de dezvoltare; cu alte cuvinte arată variantele tumorii, avînd un rol principal în păstrarea unui caracter strict delimitat al unor tumori.

Scanned with OKEN Scanner

Factorii generali au un rol important în determinarea malignității tumorilor și în tumorile multiple (de sistem).

Morfologia celulară a tumorilor depinde de metabolismul local. Intensitatea metabolismului local imprimă gradul de malignitate a tumorii. Intensitatea proceselor de metabolism este dată de procesele fizico-biochimice. Acestea din urmă nu pot fi puse în evidență direct și precis la ora actuală, totuși ele pot fi deduse prin unele aspecte ale structurii de ansamblu a tumorii. Un metabolism intens, și deci malignitatea tumorii, este exprimat prin următorul aspect de ansamblu: densitatea celulară accentuată, polimorfism celular, prezența celulelor anaplastice, numărul mare de celule nematurizate din punct de vedere morfologic, prezența și frecvența mitozelor, modificări în forma de diviziune directă a celulelor tumorale (în astrocitomul malign există mai ales o diviziune directă, mai rar o diviziune mitotică), denaturarea ritmului creșterii tumorii, abundența de celule situate perivascular, proliferarea vaselor cu îngroșarea endoteliului și ocluziile vasculare, cu necroze. Un astrocitom, deși din punct de vedere morfologic este o tumoare benignă, dacă el va avea kariokineze sau muguri vasculari, devine o tumoare cu tendința de creștere rapidă, deci cu un caracter malign. Aceasta demonstrează încă o dată că aspectul morfologic singur al celulelor nu este revelator în ceea ce privește funcția celulară. O interpretare morfologică tisulară, la care se iau în seamă factorii fizico-biochimici, exprimați prin întregul aspect al tumorii, ne poate indica natura tumorii

Cu cît procesele fizico-biochimice sînt mai apropiate de cele normale, deci cu cît metabolismul local este mai apropiat de cel obișnuit întîlnit în organism, celulele noi rezultate din multiplicare avînd timpul necesar de dezvoltare, iau aspectul și morfologia celulei din care s-au dezvoltat; în acest caz se va dezvolta o tumoare cu celule aproape uniforme și cu o morfologie mai apropiată de celulele adulte, deci mai benignă; aspectul celulelor tumorale nu poate fi exact cel al celulei normale, deoarece intensitatea metabolismului, fiind ceva mai mare decît cea normală, determină o diviziune celulară înainte de a ajunge celula la forma adultă.

Din cauza metabolismului local, pot exista forme de trecere între normal și tumori din seria astrocitară, ca în gliomatoza difuză (Willis), unde se găsesc astrociți tumorali bine diferențiați, care abia se disting de astrociții normali, ambele feluri de astrociți fiind intricați strîns și insuficient de bine delimitați de țesutul normal.

Cu cît procesul de perturbare metabolic este mai mare cu atît multiplicarea celulară va fi mai rapidă și atunci celulele noi care iau naștere nu vor mai avea timp să ia forma și aspectul celulei mame, ci se vor multiplica înainte de a deveni celule complet dezvoltate, ca aspect morfologic similare cu celula din care au luat naștere și atunci vor apărea celule anaplastice cu atît mai neuniforme, variate, cu cît procesele fizico-chimice sînt mai modificate și deci tumoarea va fi mai malignă.

Astfel, o tumoare care se dezvoltă în seria glială, de exemplu din astrocit, va da un astrocitom benign dacă metabolismul local este puțin modificat, dacă metabolismul local este profund perturbat se va produce o multiplicare celulară rapidă și anarhică și va lua naștere un astrocitom malign — glioblastomul multiform din vechea clasificare. Deci, după

Scanned with OKEN Scanner

gradul modificării metabolismului local, din același fel de celule adulte, din astrocit se va dezvolta toată gama de tumori gliale astrocitare, de la astrocitomul benign pînă la astrocitomul malign, care este, de fapt, una și aceeași tumoare cu morfologie variată și cu grad de malignitate diferit. Un astrocitom benign după operație sau după radioterapie, din cauza unor factori de transformare, își poate schimba metabolismul și se transformă rapid în astrocitom malign, așa-zis secundar.

Gradele variate de anaplazie nu înseamnă tipuri distincte de tumori. Un gliom din astrociți bine diferențiați poate fi numit astrocitom. O tumoare mai puțin bine diferențiată și mai activă nu trebuie numită „astroblastom" și nici una mai puțin bine diferențiată și anaplastică „spongioblastom" sau „glioblastom".

Toate acestea aparțin aceleiași specii, gliomul astrocitar și ele diferă numai ca stadiu de creștere și grad de diferențiere.

Este un mod greșit de a lua drept bază de clasificare, pentru crearea unor subdiviziuni, felurile de creștere sau formare de celule.

Astrocitomul pur este rar și tumorile astrocitare, în cea mai mare parte, conțin arii mai mari sau mai mici de „glioblastoame", iar tumorile compuse în special din celule diferențiate tinere (glioblastoame) adesea prezintă arii recunoscute drept o tumoare astrocitară (Scherer, 935, 1938, Willis, 1948). Prezența frecventă a unor astfel de arii arată clar că „Glioblastoamele" sînt de fapt astrocitoame maligne.

Variația intensității metabolismului local de la centrul și periferia tumorii fac ca tumoarea să nu poată să fie uniformă, din punct de vedere morfologic, în culturile de țesuturi ca și in vivo; în astrocitoamele maligne vom găsi celule anaplastice cu aspecte morfologice incomplet dezvoltate în centru, iar spre periferie — astrociți. Prezența de celule variate în centru, mai puțin mature din punct de vedere morfologic și la periferie celule de tip adult, atît în culturile de țesuturi, cît și in vivo, se datoresc variației intensității metabolismului local de la centrul și periferia tumorii.

Schimbarea intensității tulburărilor metabolice în cursul evoluției bolii, poate duce la modificarea structurii tumorii. După operații repetate și radioterapie, prin schimbarea metabolismului local, se va modifica și aspectul morfologic al tumorii; celulele tumorale au o dispoziție mai compactă, nucleii mai hipercromi, polimorfism celular mai accentuat, mitoze mai multe, absența focarelor de calcificare, infiltrația spațiului subarahnoidian de către tumoare; rareori tumoarea poate involua prin mișcarea metabolismului local. Pentru aceste motive unii neurochirurgi la operație coagulează sau clipează vasele nutritive ale tumorii dacă aceste vase nu aduc prejudicii în circulația creierului sănătos.

Variația metabolismului tisular din aceeași categorie de tumori determină diferențele structurale ale tumorii. Astfel, meningioamele prezintă o mare variabilitate în metabolismul tisular și această variabilitate determină diferențele de structură ale aceleiași tumori. Meningioamele angioblastice, care au o vascularizație mai abundentă și un metabolism mai intens, întotdeauna cresc mai repede și recidivează chiar în cazurile cînd macroscopic s-a extirpat întreaga tumoare. O diferență similară a fost observată în astrocitomul fibrilar și protoplasmatic.

Scanned with OKEN Scanner

Tulburările de metabolism dau necroze, chisturi, hemoragii acestea la rîndul lor fac ca elementele celulare să-şi modifice morfologia, rezultînd o accentuare a polimorfismului celular. Astrocitii gemistrociţi din astrocitomul giganto-celular, celulele monstruoase neregulate din astrocitomul malign denotă o tulburare profundă a metabolismului intratumoral.

Dacă în cursul evoluţiei unui astrocitom se produce un chist, celulele îşi modifică forma, iau un aspect fusiform cu prelungiri lungi, dispuse paralel, devenind piloid.

Morfologia celulară a tumorii depinde de locul unde se dezvoltă. Din cauza stărilor precanceroase o tumoare se dezvoltă într-un anumit loc. Faptul că locul unde se dezvoltă o tumoare imprimă anumite caractere pregnante, pe de o parte, iar pe de altă parte, dezvoltarea tumorilor de aceeaşi structură, în aceleaşi locuri, au determinat pe unii autori (Ostertag, 1963) să facă chiar o clasificare după locul unde se dezvoltă tumoarea.

Tumorile care se dezvoltă din acelaşi fel de celule adulte pot avea o morfologie variată în raport cu locul unde se dezvoltă tumoarea, deci ele depind de structura ţesutului invadat (Scherer, 1938). Celulele îşi modifică aspectul în raport cu ţesutul invadat, astfel astrocitul protoplasmatic nu apare niciodată în tumorile gliale; în stările patologice ele se transformă în astrocit fibrilar (Eldwige şi Penfield, 1933). Glioamele cu aranjament omogen intrinsec au diferite aspecte în raport cu localizarea lor. Celulele astrocitare vor da un astrocitom dacă se dezvoltă din substanţa albă; dacă se dezvoltă din chiasmă şi nervii optici, nucleii bazali, punte, din cauza condiţiilor locale (ţesut dens) ele devin alungite, fusiforme, semănînd cu spongioblaşti polari şi deci aşa numitul spongioblastom polar din vechea clasificare este de fapt un astrocitom fusiform. De altfel s-a constatat că în culturi de ţesuturi spongioblastomul polar este un astrocitom cu celule fusiforme sau piloide (Russel şi Bland), iar aspectul morfologic specific, pe care unii autori îl atribuie spongioblastomului polar nu este adevărat, deoarece ştim cu toţi că în literatura germană s-au publicat aşa-zisele neurinoame centrale, care de fapt erau spongioblastoame polare (din nucleii bazali) din cauza dispoziţiei în palisade.

Astroblastomul este un astrocitom perivascular, în care celulele nu sînt complet dezvoltate pînă aproape de maturitate şi sînt dispuse în jurul vaselor (din cauza vascularizaţiei respectiv a metabolismului local crescut, celulele nu ajung la maturitate) şi de aceea clinic au o alură mai malignă. Excepţional există în glioame un singur tip celular cu morfologie uniformă tipică, cu proprietăţi de celule specifice. Chiar în formele cele mai pure se întîlnesc elemente heterogene în număr redus. În cele mai multe cazuri există un caracter polimorf. Complexitatea structurii glioamelor se vede atunci cînd se studiază mai multe zone sau chiar întreaga tumoare. Examenul unui mic fragment (biopsie) reprezintă numai un aspect al tumorii şi duce fetal la concluzii eronate (Scherer, 1938).

Factorii generali care contribuie la producerea tumorilor şi la modul lor de dezvoltare sînt: sistemul nervos central, nutriţia generală, glandele endocrine, participarea vaselor, modificările regimului metabolic regional, participarea ţesutului mezenchimal.

Scanned with OKEN Scanner

Influența sistemului nervos asupra creșterii tumorii nu se cunoaște precis la ora actuală; el s-ar face prin participarea fibrelor nervoase și numărul lor sînt legate de caracterul modificărilor distrofice din însuși țesutul tumoral.

Modificările hormonale și tulburările de nutriție au fost descrise la factorii cancerigeni de transformare.

In procesele neoplazice maligne participarea vaselor este un fenomen frecvent și independent de structura fundamentală a tumorii. Componența vasculară în tumorile consecutive unei perturbări de ordin congenital al mezenchimului (boala Lindau) nu imprimă gradul de malignitate al tumorii. Dacă factorii generali intrevin după ce dezvoltarea sistemului nervos s-a terminat vor apărea perturbări în elementele adulte și se vor dezvolta tumori plurifocale fie din țesutul glial (glioame plurifocale), fie din meninge (sarcomul difuz primar perivascular) (Scheinker, 1948).

Dacă perturbarea dată de factorii generali va avea loc în viața embrionară, vom avea o participare care va interesa pe lîngă sistemul nervos, și alte țesuturi (conjunctiv, reticulo-endotelial etc.) din organism. În boala Lindau există o perturbare a țesutului mezenchimal în luna a treia a vieții embrionare. În această eventualitate, pe lîngă elementele gliale centrale și cele periferice, vom avea o participare a elementului conjunctiv (boala Recklinghausen, boala Lindau) sau a sistemului reticuloendotelial (microgliomatoza generalizată). În această grupă de tumori de sistem, vom găsi, pe lîngă tumorile din creier, tumori și în restul organismului (în ficat, pancreas, splină, plămîni — în maladia Lindau; tumoare de ficat, splină, plămîni, ganglioni — în microgliomatoză etc.). Această grupă de tumori de sistem ar face trecerea dintre tumorile dezvoltate din viciile de ontogeneză și tumorile dezvoltate din celulele adulte, deoarece, în tumorile de sistem, starea precanceroasă este de origine embrionară și, după naștere, atunci cînd există o participare a factorilor generali și mai puțin a celor locali de ordin cancerigen, se poate transforma în tumori. În această ultimă eventualitate putem avea și diverse forme de trecere; starea de perturbare poate rămîne ca atare după naștere și nu mai evoluează ca, de exemplu, boala Sturge-Weber, boala Recklinghausen frustă (mici neurinoame acustice fără alte semne și la necropsie se găsesc aceste tumori).

Dacă starea de perturbare din cauza factorilor generali persistă, se dezvoltă tumori multiple și unele dau simptome, altele nu, fie din cauza localizării, fie că se dezvoltă unele mai mult sau mai puțin sub influența factorilor locali, astfel sînt maladia Lindau, maladia Recklinghausen, microgliomatoza generalizată. În unele boli din această grupă (Lindau) participarea abundentă a vaselor de tip embrionar și tînăr fiind un factor general de perturbare de ordin congenital nu va imprima gradul de malignitate al tumorii.

Modul de dezvoltare a tumorii cu lipsa de sincronism în maturizarea elementelor sau abaterilor de la normal sînt obișnuite în procesul de dezvoltare; toate sînt datorită unor factori locali sau generali.

Din cauza combinării factorilor locali și generali, celulele tumorale iau diferite aspecte și în multiplicarea lor apar semne de anaplazie, de anarhizare sau alte modificări regresive (din punct de vedere morfologic). Așa se explică de ce se poate observa în tumorile cerebrale un polimor-

Scanned with OKEN Scanner

fism care face ca tumoarea să fie dificil clasificată. Este adevărat că în cursul acestor procese pot apărea forme celulare similare cu cele din stadiile evolutive morfogenetice ale sistemului nervos, dar care nu au nici o legătură, decît unele asemănări de aspect morfologic, însă pe lîngă acestea sînt o serie de elemente care formează celule cvasi-mature din punct de vedere morfologic şi alte celule fără nici o posibilitate de comparaţie. Deosebirile de maturitate morfologică s-ar putea interpreta ca o diferenţiere locală a anumitor tumori. Privit în acest sens, marele polimorfism într-o tumoare ar pleda contra valorii unei împărţiri gradate a malignităţii. Aşa se explică de ce examenul anatomo-patologic al micilor fragmente reprezintă un aspect al tumorii şi conduce fatal la concluzii eronate şi de aceea este necesar a se face un studiu pe porţiuni mai mari ale tumorii sau chiar pe întreaga tumoare şi numai aşa se va constata complexitatea structurii glioamelor.

Evoluţia unei tumori nu se face într-o progresie continuă cu acelaşi ritm, ci în salturi, iar noi putem prinde doar numai o imagine histologică de repaus relativ În studiul histologic al tumorilor, noi prindem tumoarea într-o imagine fotografică şi nu cinematografică. Noi trebuie să facem un studiu dinamic şi nu static, iar singurul mijloc este de a face multiple examene histologice din aceeaşi piesă sau examene repetate cînd este posibil.

3. CLASIFICAREA ARSENI (TABELUL LVIII)

Clasificarea făcută de Arseni (1957) nu are o bază embrionară; separă glioamele de celelalte tumori.

Criteriul de clasificare este bazat pe studiul morfologic al tumorii în raport cu ţesutul unde se dezvoltă şi în raport cu restul organismului; după morfologia elementelor de bază se spune ce tumoare este, iar după aspectul de ansamblu se poate vedea evoluţia, gradul de malignitate al neoplaziei.

Tumorile cerebrale le împărţim în trei mari grupe; tumori ce derivă din resturile embrionare datorită viciilor de ontogeneză, tumori dezvoltate din celule adulte situate în sistemul nervos central şi tumori de sistem.

A. Tumorile derivate din resturile embrionare datorită viciilor de ontogeneză constituie tumorile disembrioplazice.

Noi credem că nu există tumori care provin din elemente neuroepiteliale de tipul epiteliului neural primitiv; neuroblastom, neuroepiteliom şi meduloepiteliom. În ultimile statistici mari şi în statistica noastră (peste 10 000 de tumori intracraniene) acestea nu au fost găsite. Sînt tumori mai mult sau mai puţin ipotetice decît o realitate clinică.

În ceea ce priveşte neuroepiteliomul, acesta este foarte rar şi contestat, se poate confunda cu sarcomul cu celule polimorfe slab diferenţiate, e bine a se lăsa drept tumoare neclasificată. De asemenea unele ganglioneuroame maligne pot fi luate drept neuroblastoame. Atunci cînd împrejurările nu permit altfel, identificarea celulelor neoplazice se face în funcţie de opinia patologiştilor.

În ceea ce priveşte meduloepiteliomul, de asemenea au fost exprimate îndoieli dacă acest tip de gliom există (Russel, 1950, Mabon, 1950),

Scanned with OKEN Scanner

TABELUL LVIII

Clasificarea proceselor expansive intracraniene (Arseni, 1975)

I. Tumori intracraniene	A. Tumori derivate din resturi embrionare	1. Tumori disembrioplazice		a) t. epidermoide b) t. dermoide c) teratoame d) cordoame
	B. Tumori dezvoltate din elemente adulte	1. Din seria neuronală		a) gr. I. ganglioneuronul b) gr. III. granulocitomul
		2. Din seria glială	din astrocit	a) astrocitom gr. I. fibrilar protoplasmatic piloid, fusiform, gemistocitic, cu celule mici, mixt. b) astrocitom gr. II astrocitom perivascular c) astrocitom gr. III; polimorf.
			din oligodendrocit	a) oligodendrogliom gr. I b) oligodendrogliom gr. II c) oligodendrogliom gr. III
			din celulele ependimare	a) ependimom gr. I b) ependimom gr. II c) ependimom gr. III
		3. Din seria celulelor pineale		a) Pinealom A și B gr. I b) Pinealom gr. II c) Pinealom gr. III
		4. Tumori dezvoltate din meninge și derivatele sale	din meninge	a) meningiom gr. I b) meningiom gr. II (angiogliom c) meningiom gr. III meningiomul malign, sarcomul de meninge)
			din plexurile coroide	a) papilom de plex coroid gr. I. b) cancerul plexului coroid gr. III
	C. Tumori de sistem	1. Tumori plurifocale	din seria glială	astrocitom multiplu gr. I — gliomatoza difuză cerebrală Willis — glioblastoza difuză Scheincker
			din meninge	meningiomatoza gr. I — sarcom difuz primar perivascular gr. III — maladia Lindau — maladia Recklinghausen — microgliomatoza generalizată
		2. Tumori de sistem care interesează sistemul nervos central și restul organismului		

	D. Tumori derivate din nervi E. Tumori hipofizare F. Metastaze G. Tumori rare			— neurinom gr. I — neurinom gr. II — neurinom gr. III — astrocitom gr. I — adenom cromofob gr. I — adenom eozinofil gr. I — adenom mixt gr. I — cancer hipofizar gr. III — tip tumoră — tip hemoragie — tip abcedat — lipoame — fibroame
II. Afecțiuni vasculare	Revărsat sanguin intracerebral Anevrisme (unice, multiple, sesile, fusiforme, uni- și pluripediculite). Angioame			
III. Afecțiuni inflamatorii	Supurații; empiem subarahnoidian, abces cerebral unic sau multiplu Tuberculoame Gome Chiste, calcificări			
IV. Procese posttraumatice	Revărsate sanguine extra, subdurale intraparenchimatoase; higroma dură, chiste cicatriceale			
V. Afecțiuni parazitare	Cisticercoze Echinococoze Paragonimiaza etc.			
VI. Pseudotumori				

fiindu-i refuzat un loc în cele mai multe dintre clasificările moderne. În cîteva mari statistici, reevaluarea pretinselor cazuri a dus la excluderea lor. Astfel, în monografia originală a lui Bailey & Cushing, au fost descrise 2 cazuri însă ele nu au apărut în analiza făcută de Cushing (1937) pe 862 de glioame. La clinica Mayo diagnosticul de meduloepiteliom a fost pus de 4 ori înainte de 1932, însă o comunicare mai recentă (Mabon, 1950) arată că revederea lor a dus la introducerea cazurilor în alte categorii. Pînă recent, autorii nu întîlniseră vreun caz să pară a motiva acest diagnostic.

Problema dificilă este care dintre puținele cazuri comunicate de acest tip pot fi acceptate.

Cît privește meduloblastomul vom vedea că el nu este de origine embrionară (Arseni, 1978).

Scanned with OKEN Scanner

B. Tumorile dezvoltate din celule adulte le putem împărți în două grupe; tumori dezvoltate din celule adulte care se găsesc în sistemul nervos central și tumori dezvoltate din meninge și derivatele sale.

I. Tumorile derivate din celule adulte care se găsesc în sistemul nervos central le putem subdivide în trei grupe; tumori din seria neuronală, tumori din seria glială (adevărate glioame) și tumori din seria celulelor pineale.

1. Tumori dezvoltate din seria neuronală pot fi maligne (granulocitomul) sau benigne (ganglioneuromul);

2. Tumorile dezvoltate din seria glială sînt: tumori derivate din astrociți, din oligodendroglie, din celule ependimare și microglie.

În clasificarea glioamelor nu trebuie să fie subdiviziuni rigide.

a) Tumorile derivate din astrocit sînt benigne sau maligne. Astrocitomul propriu-zis sau astrocitomul benign este format morfologic numai din elementul celular cvasi adult. Ele pot fi de tip fibrilar și protoplasmatic, perivascular, fusiform, cu celule mici și amestecate (mixte);

— astrocitomul fibrilar este format din astrociți fibrilari; predomină o rețea fibrilară dispersată;

— astrocitomul pilocitic (piloid) este compus din celule alungite fibrele nevrogliale sînt deja aranjate în mănunchi, în fascicule, în benzi paralele. Acesta este un astrocitom fibrilar care datorită unui factor local, se constituie în benzi, ar fi o trecere spre astrocitomul fusiform (spongioblastomul polar al vechilor autori);

— astrocitomul fusiform este echivalent spongioblastomul din vechea clasificare. Se știe că spongioblastomul este un termen creat, dar inexistent ca atare, el fiind de fapt în culturile de țesuturi un astrocitom. Aspectul morfologic bine definit (Bailey, Cushing, 1925, Cairns, Russel) este imprimat de locul unde se dezvoltă; morfologic s-a modificat grație regiunii unde s-a produs tumoarea;

— astrocitomul cu celule mici este un astrocitom fibrilar dar celulele sînt mici;

— astrocitomul perivascular este astroblastomul din vechea clasificare. Termenul de astroblastom este impropriu, căci arată o origine embrionară, pe de o parte, iar pe de altă parte, el nu este altceva decît un astrocitom fibrilar imperfect diferențiat, nematurizat din punct de vedere morfologic cu o dispoziție perivasculară;

— astrocitomul protoplasmatic este alcătuit din celule stelate bine diferențiate cu numeroase prelungiri, abundent ramificate. Aceste tumori deja au celule care prezintă o singură prelungire, un picior vascular gros și ar face trecerea spre astroblastom; celulele se aseamănă, dar nu sînt identice cu astroblastomul;

— astrocitomul gemistocitic este un astrocitom — indiferent de varietatea de care aparține — care conține foarte multe celule mari polimorfe, este dat de o viciere a metabolismului și nu denotă o malignizare;

— putem avea astrocitoame amestecate, mixte, adică în alcătuirea tumorii iau parte mai multe feluri de celule de tip astrocitar (de exemplu, putem avea un astrocitom fusiform situat perivascular, astrocitom fibrilar în care sînt elemente gemistocitice).

Astrociții din regiunea infundibulară, cînd se multiplică și dau naștere la o tumoare, din cauza regiunii unde se dezvoltă, devin fusiformi

Scanned with OKEN Scanner

și se dispun radicular în jurul vaselor (seamănă cu spongioblaștii); această tumoare a fost descrisă sub numele de infundibulom (Globus, 1942). Astrocitomul fusiform perivascular, dacă se dezvoltă la nivelul ependimului, face ca celulele să se asemene cu spongioblaștii, cu celulele ependimare, cu astroblaștii (de altfel a fost numit spongioblastom ependimar). Astrocitomul fusiform în benzi, cînd se dezvoltă în regiunea ependimară, deși schimbă morfologia, din cauza locului unde se dezvoltă, celulele astrocitare se modifică ca aspect, seamănă cu celulele ependimare.

Astrocitomul malign sau polimorf sau anaplastic se caracterizează prin prezența polimorfismului celular, participarea elementelor vasculare, kariokineze; este echivalentul glioblastomului multiform din vechea nomenclatură. Termenul de glioblastom este impropriu deoarece el arată o origine embrionară. Dealtminteri Deery a împărțit glioblastomul în trei subgrupe; aceste subgrupe nu arată decît că celulele sînt variante structurale ale unei specii, elementul fundamental fiind constituit din celulele astrocitare.

b) Din oligodendroglie se dezvoltă oligodendrogliomul benign și oligodendrogliomul malign. Aceste nume se dau tumorilor alcătuite în totalitate sau în cea mai mare parte din celule ce se aseamănă cu oligodendroglia. Unele din aceste tumori nu sînt prea distincte de glioamele astrocitare. Există frecvent tumori de tranziție mixte astrocito-oligodendrogliom.

c) Din celulele ependimare se dezvoltă adevăratul ependimom fie forma celulară (malignă), fie forma epitelială (benignă). Ele sînt rare.

d) Din microglie se dezvoltă microgliomul; el constituie o boală de sistem cînd se găsesc proliferări similare și în alte organe.

3. Tumorile care se dezvoltă din seria tumorilor pineale sînt pinealoame.

II. Tumorile derivate din meninge și derivatele sale sînt: meningiomul (tumoare benignă) și sarcomul dural (tumoare malignă).

Tot aici punem tumorile dezvoltate din plexurile coroide, papilomul coroidian (tumoare benignă) și carcinomul plexurilor coroide (tumoare malignă). Ependimomul mixo-papilar (Kenohan, 1932) este de fapt un papilom.

C. Printre tumorile cerebrale am făcut a treia grupă, așa-zise tumori de sistem, adică tumori primar multiple, tumori în care factorul general predomină. Tumorile pot fi localizate numai în encefal sau pot interesa și restul organismului.

Tumorile dezvoltate numai în encefal pot proveni din elemente gliale — sînt glioame plurifocale, sau din meninge — meningiomatoza.

Tumorile care interesează și restul organismului sînt alcătuite pe lîngă elementele gliale centrale și periferice, și de participarea elementului conjunctiv (maladia Lindau, boala Recklinghausen) sau sistemului reticuloendotelial (microgliomatoza generalizată).

Tumorile le-am împărțit în trei stadii. Sîntem de părerea lui Zulch (1939, 1971), că patru stadii sînt prea multe, de altfel Kernohan (1932) a împărțit în patru stadii numai astrocitomul.

Pe materialul voluminos dintr-o tumoare, studiat pe mai multe zone sau chiar pe întreaga tumoare, putem conchide din cauza factorilor ge-

Scanned with OKEN Scanner

nerali şi locali că există o variaţie celulară. Din aceste motive noi am stadializat tumorile în trei grupe:

— grupa I, benignă, este foarte rară; celulele tumorale sînt tipice, uniforme şi se apropie de forma adultă a celulei;

— grupa a II-a, sau semimalignă, în care afară de elementele celulare uniforme găsim într-un procent redus fie mugurii vasculari proliferaţi cu endoteliul îngroşat situaţi în tumoare, celulele perivasculare abundente, celulele hipercrome, nuclei hipercromi, rare mitoze. Stadiul semibenign e similar, după noi, cu stadiul semimalign;

— stadiul III sau malign se caracterizează prin hemoragie, necroză, celule anaplastice, mitoze multe vase proliferate intratumorale şi extratumorale, ocluzii vasculare, dispoziţie compactă de celule, infiltrarea spaţiilor subarahnoidiene. Cînd avem un fragment mic din tumoare sau de la periferie şi vom găsi hemoragie, necroze, muguri vasculari proliferaţi cu obliterarea vaselor, tumoarea este malignă.

DATE GENERALE CU PRIVIRE LA TUMORILE CEREBRALE

1. CULTURILE DE ŢESUTURI

Unele tumori cerebrale pot creşte în ţesuturi (fig. 462) astrocitomul malign, granulocitomul, astrocitomul fusiform, oligodendrogliomul, astrocitomul benign şi neurinomul). În culturile de ţesuturi păstrează caracterele morfologice pe care le au pe preparatele fixate şi colorate. În acest mod, culturile de ţesuturi sînt un adjuvant de valoare în studierea citologiei glioamelor. S-a putut constata că celulele neoplazice migrează către periferia explantului. Zona de creştere este mai activă pentru astrocitomul malign decît pentru granulocitom. După cîteva treceri succesive, unele tumori (astrocitoame benigne şi neurinoame) nu mai prezintă o zonă de proliferare sau de migrare la periferia explantului. În explantul de astrocitom malign, celulele posedă o mare plasticitate în primele zile (se văd un polimorfism celular şi celule multinucleate). Celulele se divid totdeauna prin mitoze şi niciodată prin diviziunea directă. Către săptămîna a 6-a elementele care migrează către periferie seamănă cu astrocitele adulte (celule multipolare sau stelate cu citoplasmă abundentă), dar nu se pot pune în evidenţă fibrilele intracelulare (caracter fundamental) prezenţa astrocitelor în culturile de astrocitom malign, după unii autori, ar denota un proces de diferenţiere celulară (din spongioblast în astrocit), iar după alţii ar arăta prezenţa astrocitelor deja existente în explant, dar care au apărut mai tîrziu, din cauza mişcării lor lente. Noi credem că este o diferenţiere celulară spre celula adultă datorită scăderii intensităţii metabolismului din culturi.

S-a dovedit prin culturi, că spongioblastomul este un astrocitom. În culturile de spongioblastoame s-au putut pune în evidenţă mitocondrii filamentoase, care prezintă mişcări ondulatorii. Se pot vedea de asemenea gliozomi. Microglia poate fi identificată în culturi. Celulele microgliale au mişcări rapide şi îşi schimbă forma, fapt care le distinge de celulele neoplazice.

Scanned with OKEN Scanner

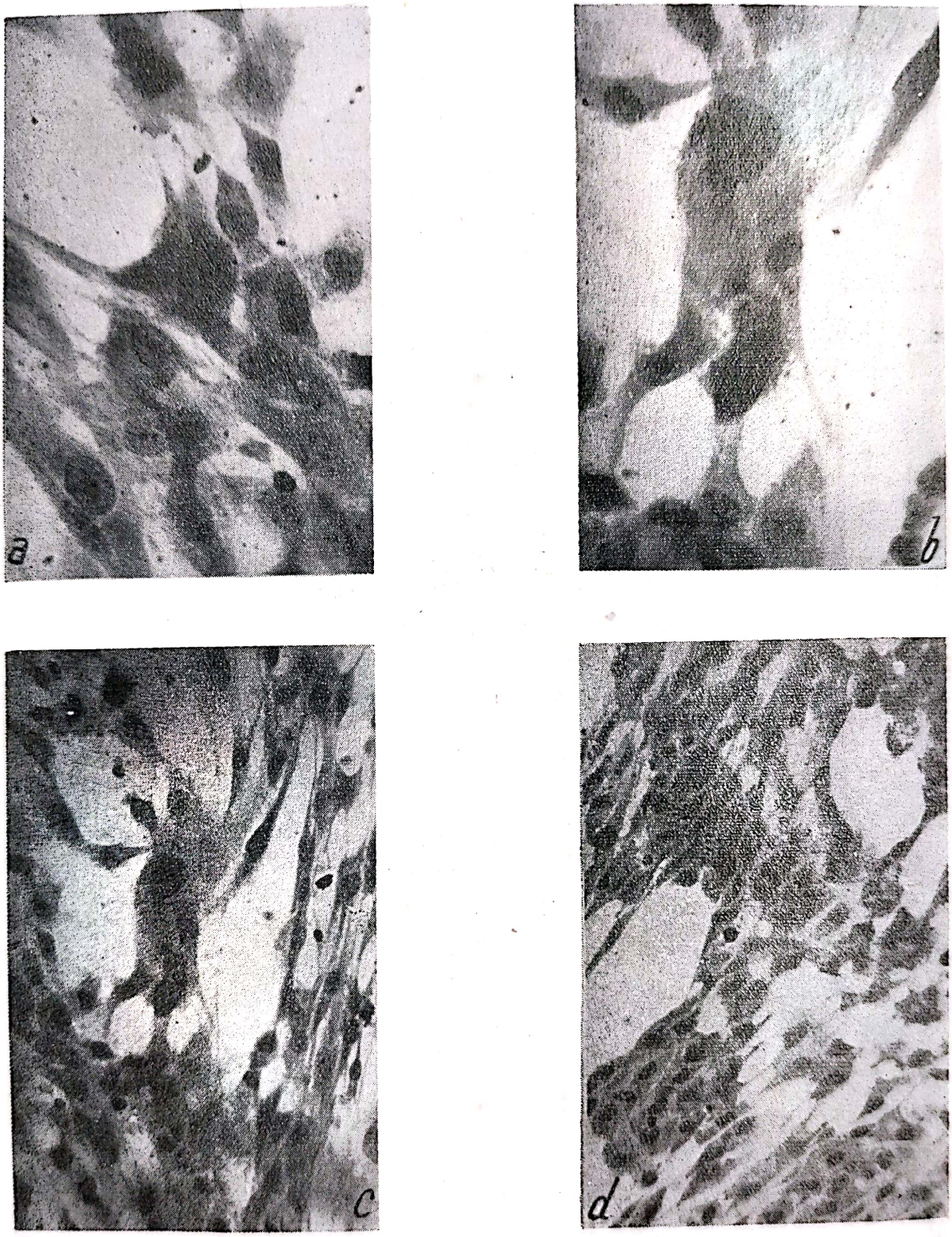

Fig. 462. — Culturi de țesuturi:
(a și b) — celule gigante monstruoase hipercrome dintr-un astrocitom malign (cultură în ziua a 2-a); c — cultură de țesuturi ziua a 3-a dintr-un astrocitom malign: se văd celule mari, hipercrome în centru și celule astrocitare fuziforme spre periferie; *d* — cultură de țesuturi în ziua a 3-a se văd celule de mărimi variate hipercrome, neregulate și în jur celule astrocitare fuziforme;

Scanned with OKEN Scanner

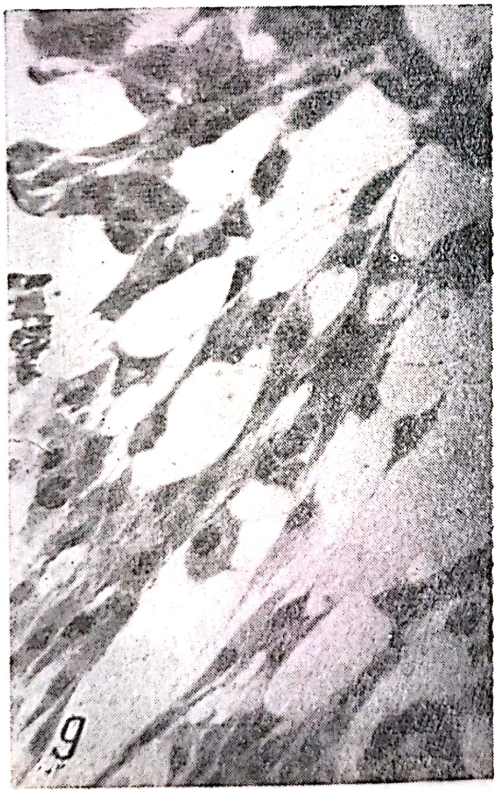

Fig. 462 e—h:

e — astrocite mari neregulate dintr-o cultură ziua a 4-a a unui astrocitom benign; *f* — periferia unui astrocitom malign unde se văd celule fuziforme, cultură de țesuturi în ziua a 5-a; *g* — celule astrocitare stelate, la periferia unei culturi dintr-un astrocitom malign din ziua a 7-a; *h* — celule fuziforme în culturi de țesuturi ziua a 5-a dintr-un astrocitom fuziform;

Scanned with OKEN Scanner

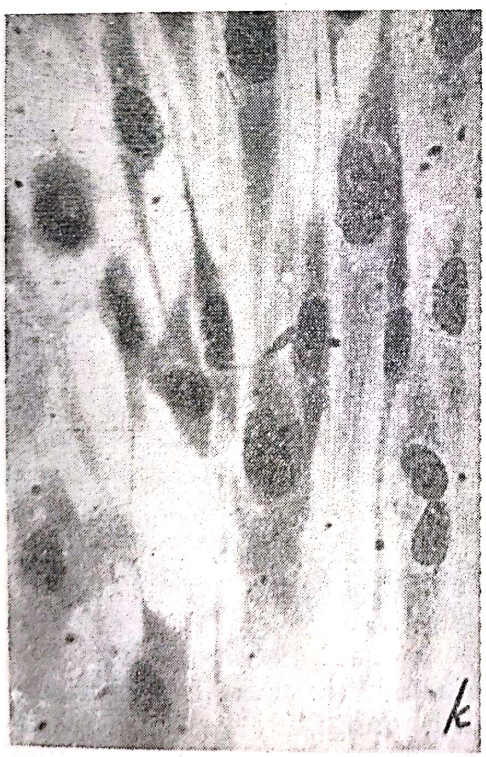

Fig. 462 i—l:

i — celule astrocitare cultură de țesuturi dintr-un astrocitom benign ziua a 4-a; *j* — celule astrocitare și fuziforme în culturi de țesuturi dintr-un astrocitom benign din ziua a 5-a; *k* — celule fuziforme dintr-o cultură de țesuturi de astrocitom fuziform din ziua a 5-a; *l* — celule astrocitare stelate dintr-un astrocitom benign ziua a 3-a.

Scanned with OKEN Scanner

2. GLIOAME MULTIPLE

Ele sînt prezente la 10% din cazuri; apar de obicei la adulți, în emisferele cerebrale. Astrocitomul malign este multiplu în 10% din cazuri, iar astrocitomul benign în 6%. De obicei se întîlnesc două tumori, mai rar patru, cinci tumori în aceeași emisferă sau în ambele emisfere. Tumorile pot fi de aceeași natură sau de naturi diferite.

Multiplicitatea tumorilor este datorită diseminării prin lichid cefalorahidian și cînd nu poate fi explicată prin aceasta, ea este datorită originii multifocale.

3. GLIOAME HETEROTOPICE

S-a găsit țesut nevroglial heterotopic în diverse regiuni ale organismului. Bailey a găsit astfel de țesut heterotopice în meninge, țesut din care s-a dezvoltat un astrocitom; pentru a se face această afirmație, trebuie ca creierul și măduva să nu conțină glioame. S-au descris două tumori gliomatoase extracraniene (Bratton și Robinson) la copii, una în vălul palatului și una în țesutul subcutanat al nasului; tumoarea palatină ar fi putut fi un teratom cu dezvoltare predominantă de țesut neural, iar cea nazală era formată din nevroglie astrocitară și derivă evident din dezvoltarea unui țesut separat. În statistica noastră am avut un caz de meningiom în fosele nazale și un astrocitom în sinusul frontal.

4. METASTAZE

Tumorile cerebrale propriu-zise nu dau metastaze. Metastazele cerebrale propriu-zise, la distanță nu se întîlnesc. Totuși sînt autori care au publicat tumori cerebrale cu metastaze în diverse viscere. În toate cazurile de metastaze extracraniene, provenind din tumori neurogliale intracraniene, dura a fost deschisă (Mc Mahon 1964) majoritatea din ele au fost de tip granulocitic sau ependimal. Toate aceste cazuri trebuie revizuite deoarece este posibil ca diagnosticul histologic să nu fie cel real (mai degrabă ar fi fost o microgliomatoză) sau ele trebuie altfel interpretate (să fi fost tumori primitive viscerale cu metastaze cerebrale).

Pentru cazurile de tumori pineale cu metastaze în diverse viscere (plămîni, rinichi, vezică urinară, ganglionii limfatici mezenterici) trebuie verificat histologic dacă nu cumva au fost microgliomatoze; tumorile care nu au un aspect tipic trebuie socotite mai degrabă ca teratoame atipice ale glandei pineale, care se aseamănă foarte mult cu seminoamele testiculare și care dau metastaze; pentru unele cazuri s-a constatat ulterior că era vorba de tumori viscerale cu metastaze în regiunea pineală.

Tumorile hipofizare (carcinoame), cu metastaze (în oase, ficat, rinichi, vezica urinară, uter, vagin, plămîni, pleură, ganglioni limfatici paraaortici), astrocitoamele maligne cu metastaze (în plămîni, uter, braț) meningioamele simple sau sarcomatoase cu diseminări (în plămîn) trebuie revizuite; unii autori au revenit deja asupra unor asemenea cazuri, deoarece examenul histopatologic mai atent a arătat că erau tumori viscerale, mai ales pulmonare, cu metastaze cerebrale.

Tumorile cerebrale propriu-zise, astrocitoame perivasculare, granulocitoame cu metastaze în coloana vertebrală trebuie interpretate ca o di-

Scanned with OKEN Scanner

seminare pe cale lichidiană care au prins, din aproape în aproape, dura și apoi au invadat local vertebrele, coastele, pleura și mediastinul. În două cazuri ale noastre diseminarea s-a făcut pe tecile nervilor și au prins trohanterul, iar alte două, dinspre tecile nervilor intercostali au invadat plămînul sau ganglionii traheo-bronșici. În aceste 4 cazuri era vorba de granulocitoame cerebeloase.

Tumorile cerebrale propriu-zise, glioamele, pot realiza, mai ales după operație, o invadare regională prin contiguitate. Astfel s-au întîlnit cazuri în care granulocitomul, astrocitomul malign, oligodendrogliomul, meningiomul sarcomatos au invadat masele musculare din regiunea cefei, ganglionii limfatici. De asemenea s-au descris cazuri de astrocitoame care au invadat epicraniul și chiar scalpul. Acestea nu sînt metastaze, ci diseminări regionale prin contiguitate.

Tumorile maligne din ganglionii simpatici și din nervii periferici pot da metastaze în creier și restul organismului.

5. DISEMINĂRILE TUMORILOR CEREBRALE PE CALEA LICHIDULUI CEFALORAHIDIAN

Unele tumori cerebrale, ca granulocitomul, ependimomul, pinealomul, astrocitomul malign, oligodendrogliomul și sarcomul meningeal se pot însămînța spontan pe cale lichidiană prin fragmente de tumoare detașate după traumatisme cranio-cerebrale sau după operații pentru ablația tumorii. De asemenea se citează cazuri de astrocitoame diseminate pe rădăcini și oligodendroglioame diseminate interventricular (în acest ultim caz s-ar putea discuta o origine multifocală).

Celulele neoplazice duse pe calea lichidului cefalorahidian se însămînțează pe cale spinală, dar uneori, chiar frecvent, în sensul invers circulației lichidului cefalorahidian. Din cauza modificărilor hidrodinamice ale circulației lichidului cefalorahidian, datorită prezenței tumorii, la care se adaugă eforturile fizice obișnuite (chiar mișcările respiratorii) sau cele de tipul intervenției chirurgicale sau administrarea de substanțe hipertonice, rezultă o circulație a lichidului cefalorahidian în sens invers, din spațiile Virchow-Robin spre vase, ceea ce determină o migrare a celulelor tumorale în lichidul cefalorahidian în sens contrar circulației obișnuite. Astfel se pot găsi însămînțări din granulocitoame în ventriculul al III-lea, ventriculii laterali și spațiile subarahnoidiene cerebrale.

Diseminarea în astrocitomul malign se poate face pe calea spațiilor Wirchow-Robin (I. T. Niculescu, Crăciun, Bazgan și Horneț, 1933). Trebuie făcută o distincție între diseminări pe cale lichidiană și următoarele eventualități:

10% din tumorile cerebrale prezintă mai mulți centri primitivi de creștere; originea plurifocală, cu noduli în pereții ventriculari, se întîlnesc în astrocitoamele maligne, ependimoame, glioblastomatoza cerebrală difuză, oligodendrogliom. Localizările profunde ale tumorilor neurogliale nu sînt diseminări sau metastaze, mai degrabă sînt focare multiple.

— unele tumori (astrocitom fusiform) difuze (din lobul frontal trec prin nucleii bazali pînă la trunchiul cerebral) și pot prezenta din loc în loc zone de interpunere; în aceste cazuri se va vorbi de multiple zone tumorale.

Scanned with OKEN Scanner

— astrocitomul malign se dezvoltă prin migrarea elementelor de-a lungul vaselor la distanță de cîțiva centimetri de tumoarea primară. Acești noduli fac parte dintr-o tumoră și nu constituie tumori multiple sau tumori cu origine plurifocală.

— se pot întîlni simultan tumori în creier și în restul organismului; ele reprezintă tumori de sistem echivalent cu neurofibromatoza și nu trebuie considerate ca metastaze. Astfel, am întîlnit un astrocitom malign de emisfer cerebral cu neurofibromatoză periferică, oligodendroglioame cerebrale cu neurofibromatoză periferică.

6. GREFE DE TUMORI CEREBRALE

Glioamele de la om, grefate în sistemul nervos sau alte organe la animale, nu au prins. S-au putut reproduce în coapsă la om grefe din astrocitom malign.

7. REPRODUCEREA EXPERIMENTALĂ A TUMORILOR CEREBRALE

S-a reușit să se reproducă tumori cerebrale în mod experimental la 50% din șoareci albi injectați. S-a injectat Stiril 430 și s-au obținut tumori gliomatoase; s-au obținut de asemenea tumori meningeale și ependimoame și prin implantare de metilcolantren (Zimmerman și Arnold, 1941, 1943) în spațiul subdural, în scizura interemisferică în subcortexul cerebral. Tumorile meningeale și gliale erau similare cu tipurile histologice descrise la om. Injecțiile cu metilcolantren în substanța cenușie, la șoareci, au produs granulocitoame, iar injecțiile în substanța albă au dat astrocitoame maligne. Pentru ca tipul celular histologic să fie recunoscut se cere un timp destul de mare (195 de zile pentru sarcoamele de meninge și 279 de zile pentru glioame).

8. METABOLISMUL TUMORILOR CEREBRALE

Studiat prin determinarea ratiei de oxigen utilizat de celule și glicoliza aerobă și anaerobă a arătat variabilitatea metabolismului determinată de diferența de structură a tumorii. Astfel, metabolismul este variabil în diversele meningioame și astrocitoame (fibrilare sau protoplasmatice); neurinomul acustic și astrocitomul fusiform au același metabolism celular; astrocitomul malign și granulocitomul se aseamănă din punct de vedere al metabolismului; adenomul hipofizar acidofil, din punct de vedere al metabolismului, nu se comportă ca o tumoare, ci ca o glandă în hiperactivitate.

9. CALCIFICĂRILE ÎN TUMORILE INTRACRANIENE

Orice tumoare întracraniană care evoluează lent se poate calcifica. Calcificările pot fi microscopice; alteori sînt de dimensiuni atît de mari încît sînt vizibile macroscopic și apar pe radiografia craniului. Se întîlnesc calcificări în meningioame, tumori ale glandei pineale, tumori ale plexurilor coroide, cranio-faringioame, oligodendroglioame, astrocitoame. Calcificările sînt de obicei intratumorale, difuze, alteori se găsesc la periferia tumorii; rareori întreaga tumoare poate fi calcificată. Calcificările

Scanned with OKEN Scanner

se găsesc în vase sau perivascular şi apar deseori şi în vasele ţesutului cerebral de la periferia tumorii. În ariile degenerate, calcificările apar sub forme neregulate sau ca sferule diseminate, iar vasele apar ca tuburi complet calcificate.

10. INCLUZIILE INTRANUCLEARE ÎN GLIOAME

În astrocitoamele maligne s-au dezvoltat adesea (R u s s e l şi colab. 1934) corpusculi intranucleari, asemănători cu cei descrişi drept caracteristici la unele infecţii de virus. Amintim acest fapt numai ca o modificare curioasă a structurii cerebrale tumorale, originea virotică a glioamelor neputînd fi afirmată pe baza acestui aspect. Experimental s-a demonstrat că imunizarea activă poate inhiba creşterea glioamelor implantate, dar imunizarea pasivă s-a dovedit ineficace.

11. BIOPSIA TUMORILOR CEREBRALE PRIN TREPANO-PUNCŢIE

Indicaţia majoră a biopsiei cerebrale este stabilirea naturii tumorii. Biopsia cerebrală se impune cînd există un proces expansiv endocranian şi operabilitatea acestuia depinde numai de natura neoplaziei. Se ştie în prezent că în unele cazuri astrocitoamele maligne nu se operează (rezultatele operatorii lasă mult de dorit, tumoarea fiind malignă, se reface rapid).

După perforarea pielii şi osului cu trepanul, se introduce o canulă în parenchimul cerebral, pînă la adîncimea presupusei tumori şi se aspiră ţesut cerebral (tumoral) într-o seringă care conţine ser fiziologic. Fragmentul are forma unui cilindru de ţesut cerebral.

Dacă este necesar un examen imediat, fragmentul se fixează într-o soluţie de formol 200 ml sare Karlsbad 170 gr apă ad 1 000 ml sau amestecul de mai sus în părţi egale cu alcool 96%. Această fixare permite colorarea imediată cu violet de crezil sau oranj-azur-eozină. Cînd nu se cere un rezultat imediat, biopsia cerebrală urmează tehnicile obişnuite, după nevoie.

Puncţia cerebrală poate cădea direct în tumoare şi, în acest caz, prelucrarea materialului dă rezultate concludente. În cazul în care puncţia cerebrală furnizează parenchim peritumoral, materialul obţinut are o valoare interpretativă numai în mîinile unui neurohistolog experimentat, căci în această eventualitate, pentru un diagnostic corect este necesar să se cunoască perfect modul de reacţie a creierului faţă de diversele tipuri de tumori; variaţiile se referă la caracterele edemului cerebral, la vascularizaţia şi în special la reacţiile nevroglice (adesea specifice. Diagnosticul histologic al puncţiei cerebrale în raport cu ceea ce se găseşte la operaţie sau necropsie este corect în peste 50% din cazuri dacă puncţia a fost făcută în plin ţesut tumoral şi numai în 30—25% dacă puncţia a interesat periferia tumorii. Uneori din puncţie se poate aspira lichid. Acesta este clar în caz de puncţie ventriculară (lichid cefalorahidian) sau de chist hidatic (se găsesc cîteodată scolecşi); xanticromic (cu hiperalbuminoză în caz de gliom) sau hemoragie (cu celule tumorale în caz de metastază). Astăzi puncţia biopsică se face precis. Se delimitează

Scanned with OKEN Scanner

tumoarea cu ajutorul tomografiei computerizate și apoi prin metoda stereotaxică cu un trocar se aspiră fragmente din tumoră.

În ceea ce privește măduva spinării puncția biopsică este utilă numai în unele glioame intramedulare difuze inextirpabile și numai în condițiile unei intervenții operatorii cu intenție radicală. Din acest motiv puncția biopsică nu este de recomandat.

12. DIAGNOSTICUL HISTOLOGIC RAPID AL GLIOAMELOR

Uneori este nevoie de un diagnostic în timpul operației pentru a se hotărî atitudinea chirurgicală în continuare. S-au făcut colorații vitale, dar interpretarea este foarte dificilă. S-a încercat să se facă un diagnostic histologic rapid în timpul operației, făcîndu-se o fixare rapidă și apoi utilizîndu-se colorațiile uzuale. Rezultatele sînt bune numai în mîini experimentate. Rezultatele trebuie confirmate și completate ulterior prin tehnicile histologice obișnuite. Aspectul macroscopic la operație pentru un neurochirurg experimentat orientează asupra naturii tumorii în majoritatea cazurilor (Arseni, 1978).

13. VALOAREA CITODIAGNOSTICULUI LICHIDULUI CEFALORAHIDIAN

Din păcate, de cele mai multe ori este imposibil de deosebit celulele bănuite ca tumorale de cele produse de o reacție meningeală de însoțire.

Chiar metodele speciale de colorare vitală (kresylviolet) sau cercetarea contrastului de fază ca și indexul mitotic nu sînt suficiente pentru clasificarea diagnosticului. În general se pune accentul pe: pleiocitoza tumorală față de cea banală; gradul de degenerescență celulară; indexul mitotic peste 5%, hipercromazie cu polimorfie și policromazie; activitatea enzimatică; raportul nucleu/citoplasmă deplasat în favoarea nucleului.

Un index mitotic mare arată existența metastazelor cu implantare în spațiul subarahnoidian.

Valoarea citodianosticului lichidului cefalorahidian este mult diminuată de faptul că tumorile cerebrale cînd ajung să comunice cu spațiile subarahnoidiene produc și o reacție meningeală de însoțire al cărei tablou citologic maschează pe cel tumoral. În granulocitomul și astrocitomul malign pleiocitoza bănuită ca tumorală depășește 60%. În sarcomatoza meningelor prezența celulelor conținînd melanină este patognomică. În melanosarcomul cerebral sau meningeal reacția la melanogen (Thormehlen) este întotdeauna pozitivă.

14. ROLUL EREDITĂȚII ȘI PROBLEME DE GENETICĂ CLINICĂ

Există astăzi, cunoscute în literatură, un număr important de cazuri de tumori cerebrale apărute la gemenii monozigoți sau de tumori cerebrale apărute eredofamilial la descendenții aceleași familii sau în generații succesive (*Zülch și Christensen,* 1956 *Arseni* și colab. 1974). Printre aceștia au fost studiate granulocitomul, astrocitomul fusiform, oligodendrogliomul, astrocitomul malign și neurinomul acustic.

Tot în această grupă trebuie amintite așa-zisele hammartoblastomatoze, în care intră: neurofibromatoza v. Recklinghausen, scleroza tu-

Scanned with OKEN Scanner

beroasă și angiomatoza difuză a sistemului nervos central (v. Hippel-Lindau). În ultimii ani, s-a arătat că aplicarea transplacentară de agenți carcinogenetici duce la formarea de tumori în creierul imatur al fătului care dovedește astfel, o mare susceptibilitate la acțiunea agenților carcinogenetici.

15. COMPLICAȚIILE PROCESELOR EXPANSIVE INTRACRANIENE

În cursul evoluției proceselor expansive intracraniene care determină și sfîrșitul boli apar două complicații grave: edemul cerebral și conurile de presiune.

Umflătura cerebrală reprezintă modul particular de reacție a creierului, în diferitele procese patologice: tumori, abcese cerebrale, traumatisme craniocerebrale, accidente vasculare cerebrale, intoxicații severe, status epilepticus etc. De ea depinde prognosticul într-o hemoragie cerebrală; pacientul moare mai adesea prin edemul din jurul focarului hemoragic decît prin hemoragie; de ea depinde prognosticul operator, mai mult decît de caracterul structural al tumorii, însăși operabilitatea unui neoplasm este mai mult sub directa dependență de gradul umflăturii cerebrale decît de localizarea lui.

Caracterele macroscopice ale umflăturii cerebrale (fig. 463) sînt:

— creșterea de volum a creierului;

— ștergerea circumvoluțiilor și micșorarea sau obliterarea șanțurilor;

— venele corticale dilatate, turgescente, meningele opalescent;

— mărire considerabilă a centrului oval, cu micșorarea și compresiunea scoarței, cu zone de hemoragie la nivelul marginilor durei mater și a proeminențelor osoase;

— pierderea demarcației dintre substanța albă și substanța cenușie;

— micșorarea sau completa dispariție a uneia sau ambilor ventriculi;

— deplasarea nucleilor bazali și a ventriculului al treilea din partea emisferei umflate, către emisfera opusă, cînd umflătura este unilaterală.

Localizarea predominantă a umflăturii cerebrale. În toate cazurile de umflătură cerebrală, substanța cenușie (substanța corticală și ganglionii bazali) este puțin atinsă, scoarța este micșorată de volum prin compresiune. Substanța albă este interesată cel mai mult în umflătura cerebrală.

Alterările primare, funcționale și anatomice, se găsesc în aparatul circulator, iar alterările celulare sînt secundare modificărilor circulatorii.

În edemul cerebral unilateral se poate găsi o hernie a girusului hipocampic în spațiul care există între marginea liberă a tentoriului și a trunchiului cerebral; este hernia hipocampului sau conul de presiune temporal (fig. 464). În edemul cerebral unilateral se mai poate produce o hernie netă a porțiunii rostrale a trunchiului cerebral, prin deschiderea tentoriului; aceasta este hernia transtentorială a trunchiului cerebral. Hernia este însoțită de torsiunea și compresiunea creierului mijlociu; partea homolaterală a trunchiului cerebral este umflată considerabil, apeductul lui Sylvius este deplasat și comprimat. Edemul cerebral unilateral produce o deplasare a emisferei cerebrale de pe linia mediană prin marginea liberă a coasei imobile și dură, și rezultă hernia girusului cingu-

Scanned with OKEN Scanner

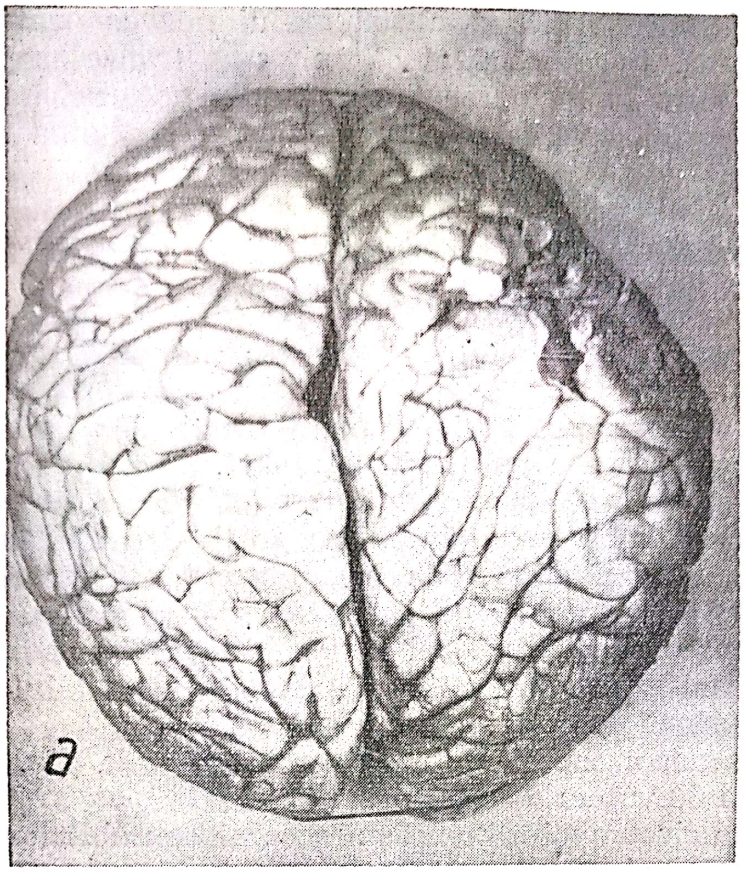

Fig. 463. — Edem cerebral:
a) Cortexul cerebral are circumvoluțiile turtite; *b*) secțiune verticală frontală prin creier: ventriculii sînt mici, avem un edem cerebral unilateral de partea leziunii (hematom);

Scanned with OKEN Scanner

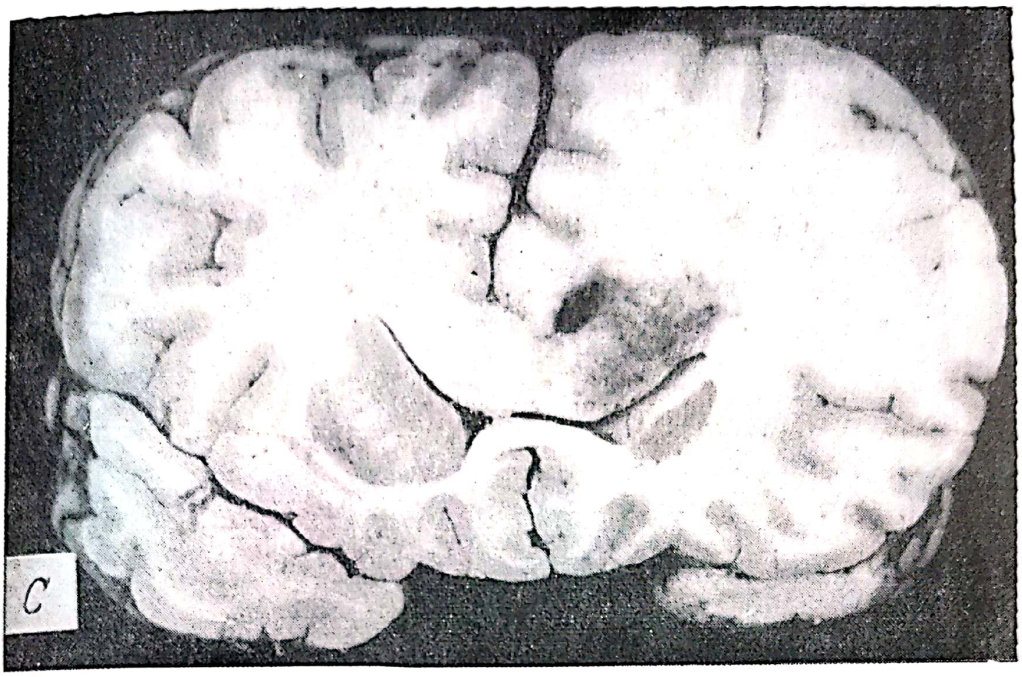

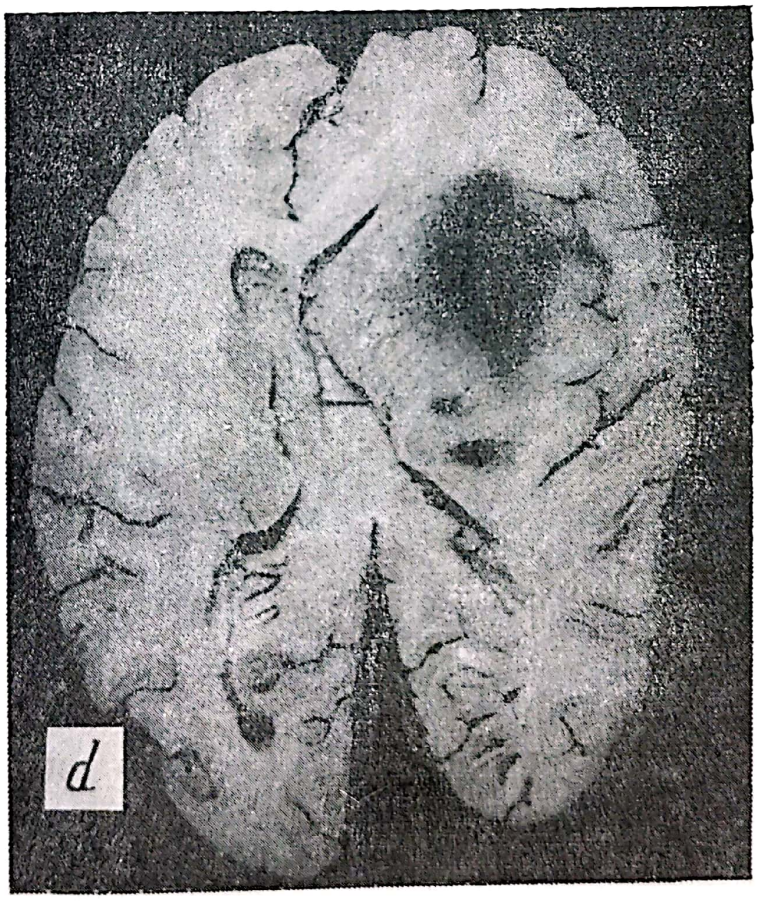

Fig. 463 c—d:

c) secțiune vertico-frontală prin creier: se vede o tumoare de corp calos cu o mică hemoragie și edem cerebral bilateral mai accentuat de partea leziunii; *d*) secțiune orizontală prin creier se vede un hematom în substanță albă în regiunea frontală cu edem bifrontal mai ales de partea leziunii;

Scanned with OKEN Scanner

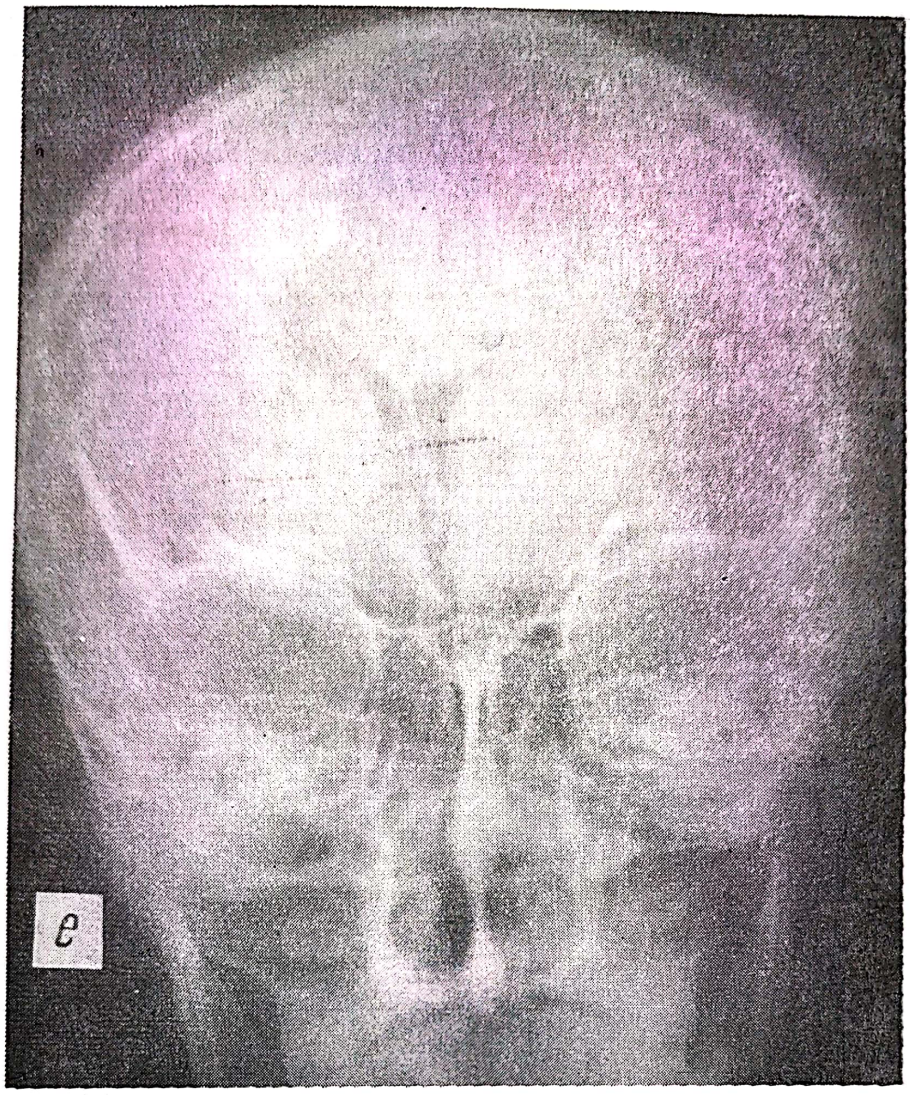

Fig. 463 e:
e) ventriculografie, vedere din față, se văd coarnele frontale mici datorită edemului cerebral.

lar. În trunchi sînt hemoragii mai mult în porțiunea rostrală; însă mai multe hemoragii se observă în jurul apeductului și în rafeul median. Leziunile sînt uneori atît de mici încît nu se văd decît microscopic. Hemoragiile sînt venoase (din venele de calibru mijlociu), în formă de benzi înguste, înconjurînd venele congestionate, sau ocupă spațiile perivasculare, sau sînt libere în parenchimul nervos. Hemoragiile perivasculare mici tind să conflueze, dînd naștere la hemoragii mari. Alteori hemoragiile sînt în plexul din jurul trunchiului cerebral.

Din punct de vedere microscopic, umflătura cerebrală este reprezentată prin trei sindroame histopatologice; tumefacție, edem și lichefacție.

În literatura engleză, franceză și americană, noțiunea de umflătură cerebrală și cea de edem cerebral sînt identice; termenul de lichefacție nu-l utilizează. Autorii germani și sovietici fac o distincție între aceste două noțiuni. După *Scheinker* (1945) aceste trei sindroame reprezintă trei stadii fundamentale, diferite, ale aceluiași proces biologic, stadii care pot să se succeadă. Este foarte probabil că cele trei sindroame histopatologice sînt varietăți ale aceluiași proces morbid. Diferențele în morfolo-

gia lor pot ține de timpul variat trecut din momentul acțiunii agentului cauzal, ca și de severitatea acestuia. În timp ce procesul patologic în stadiile recente de tumefacție cerebrală poate fi interpretat ca o acumulare intracelulară de lichid, a cărui urmare este umflarea celulelor și a fibrelor, modificările avansate ale edemului cerebral și lichefacție cerebrală sînt posibile cauzate de o creștere extracelulară a lichidului tisular, în spațiile interstițiale. Acestei condiții se datoresc diferențele în aspectul histopatologic al celor trei stadii de umflătură cerebrală. Nu mai este necesar să spunem că limita dintre un stadiu și celălalt nu este totdeauna bine definită. În multe cazuri, există o tranziție gradată sau parțială între un stadiu și celălalt.

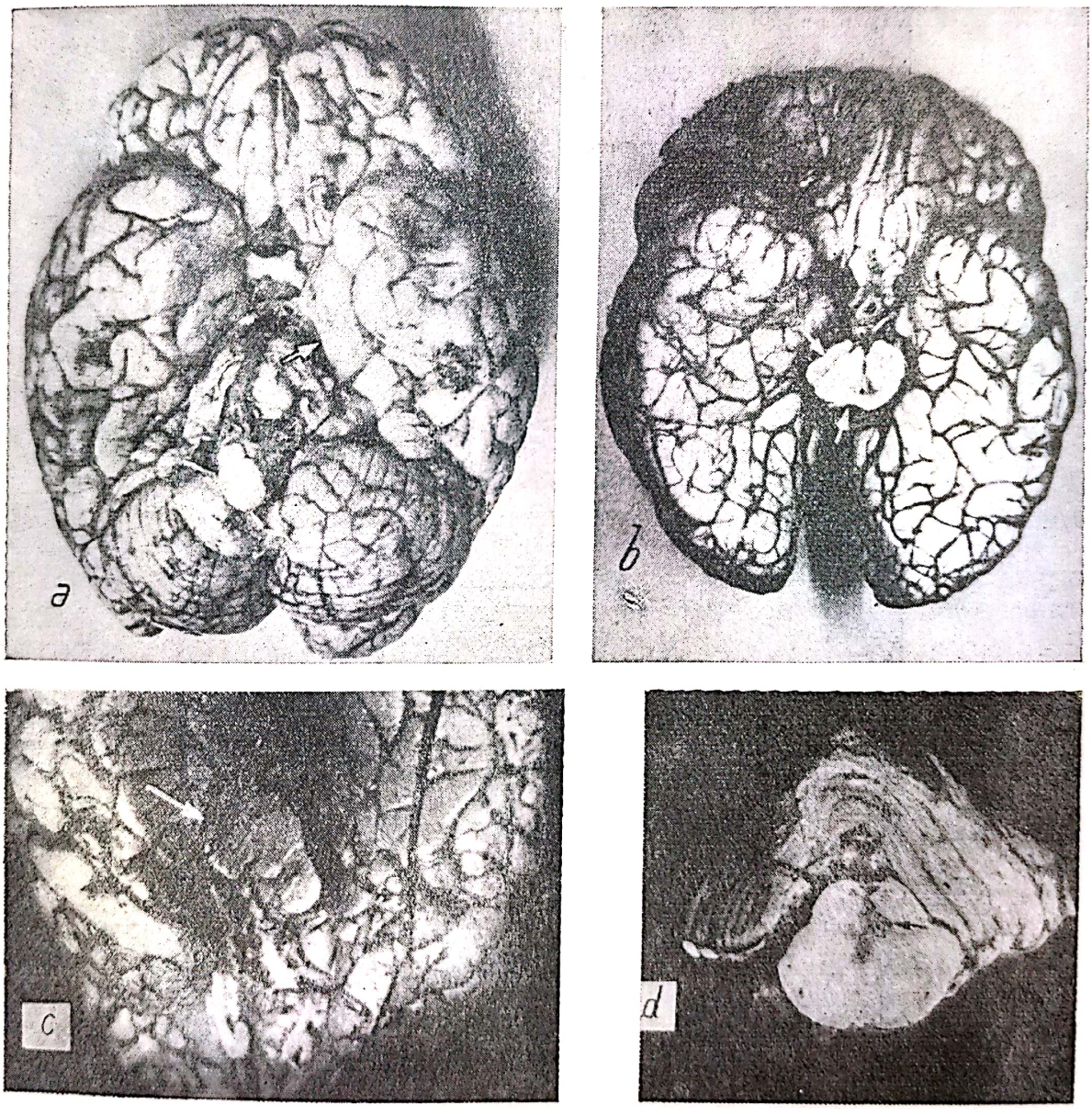

Fig. 464. —
a) Se vede baza creierului cu hernie temporală; *b*) trunchiul cerebral este comprimat (vedere de ansamblu); *c*) trunchiul cerebral turtit și deplasat (detaliu); *d*) secțiune prin trunchiul cerebral în care se văd hemoragii situate median și periapeductal.

Scanned with OKEN Scanner

După autorii sovietici sînt stadii diferite, putînd să aibă cauze și mecanisme independente; de asemenea, tratamentul diferă. Astfel după un traumatism puternic, direct, putem găsi un edem cerebral; după o operație la nivelul trunchiului cerebral și în regiunea celui de al treilea ventricul — regiunea infundibulo-hipofizară — se produce o tumefacție.

În umflătura cerebrală există o tulburare de circulație primară, care dă leziuni ale peretelui vascular, din care cauză trec în afara vasului celule cu proteine sau numai lichid cu albumină; datorită acestor factori fizicochimici se produce intumescență sau edem. Astfel se explică de ce

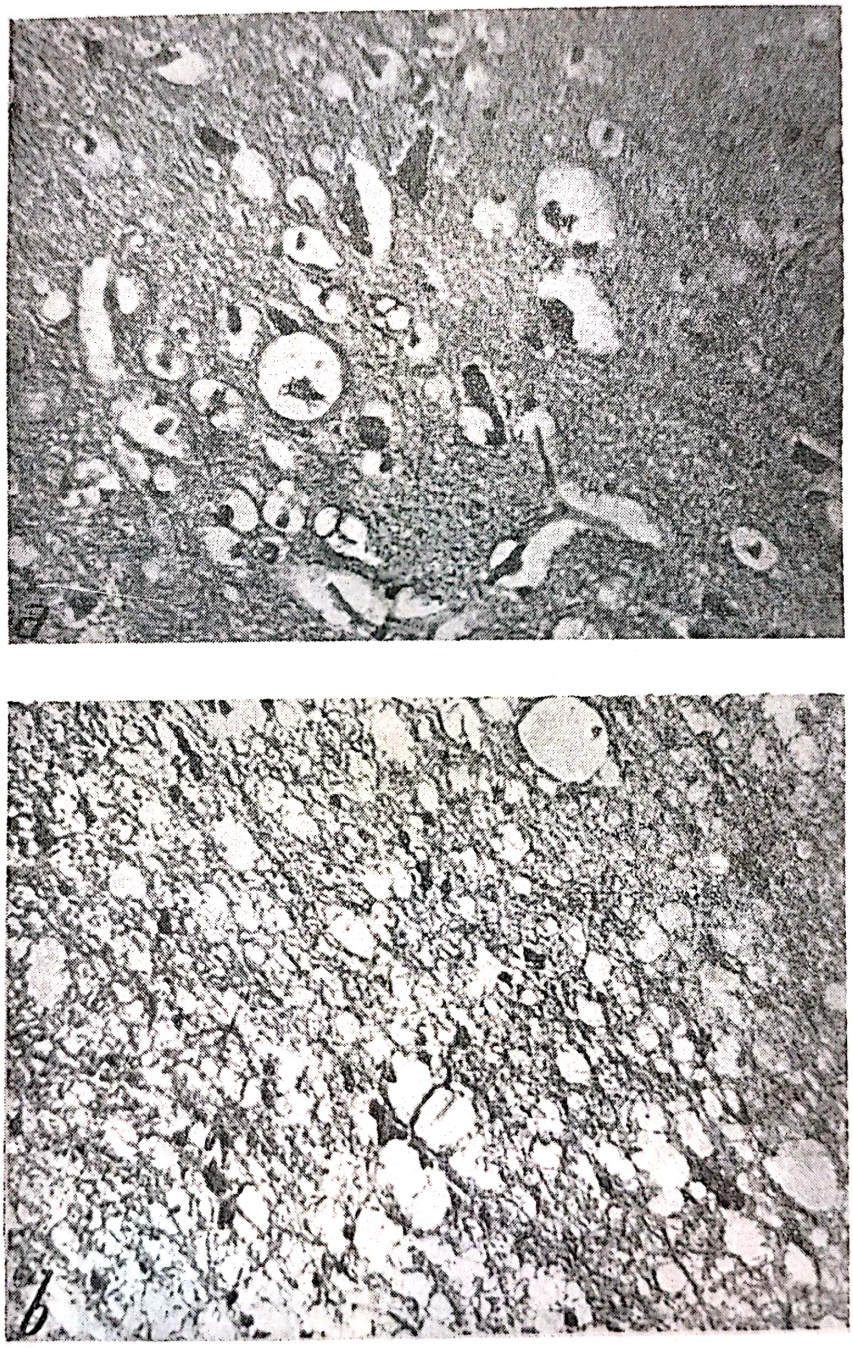

Fig. 465. —

a) Edem cerebral; imagine microscopică din substanța cenușie a cortexului. Se remarcă lărgirea foarte accentuată a spațiilor perineuronale, perigliale și perivasculare; neuronii apar tahicromatici, anoxici (H.E. x 200). b) Edem cerebral; imagine microscopică din substanța albă subcorticală care are un aspect spongios (H.E. x 200).

Scanned with OKEN Scanner

poate exista numai intumescenţă primară sau numai edem primar, sau intumescenţă secundară.

De asemenea, poate exista întîi edem apoi intumescenţă sau ambele deodată, în raporturi diferite (Tonnis, 1942).

Aceste trei stadii pot fi distincte histologic (fig. 465—471).

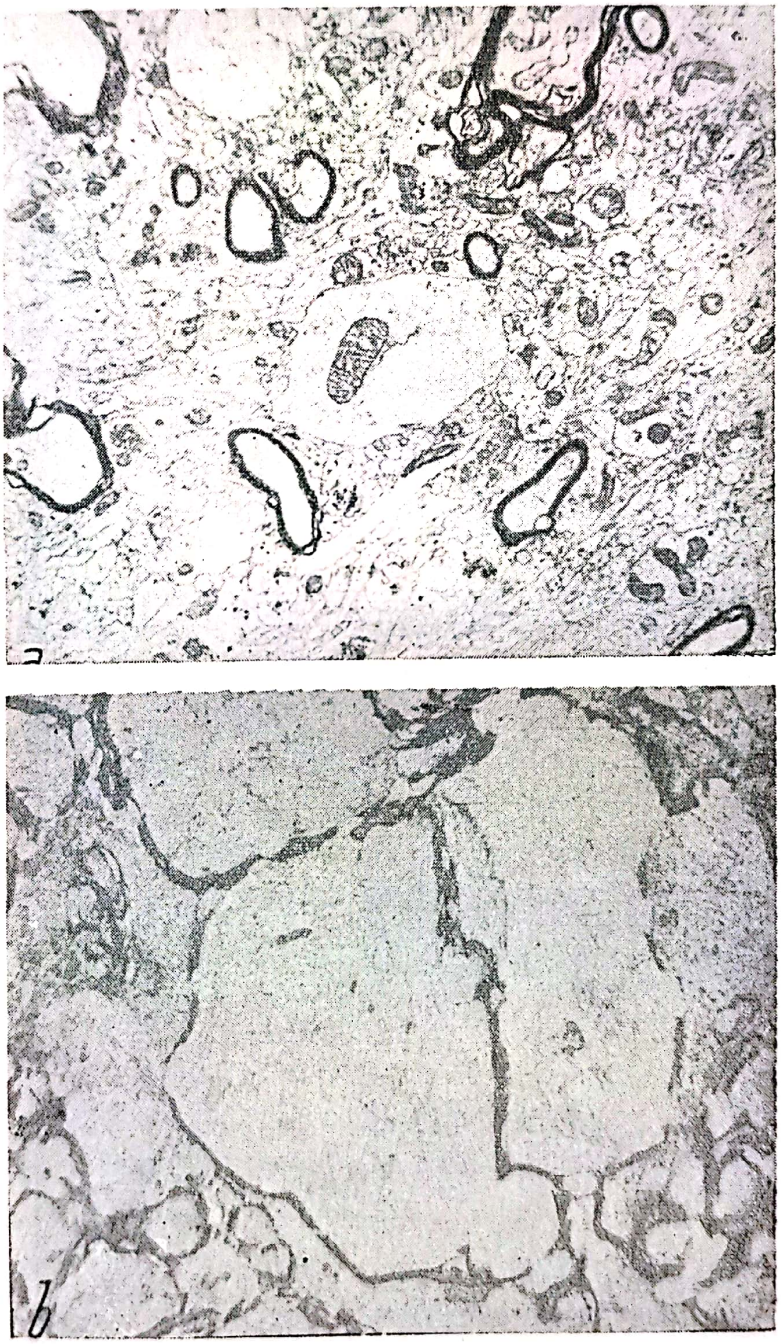

Fig. 465. bis

a) Edem peritumoral: neuropil: prelungiri astrogliale tumefiate cu pierderea structurii interioare în centru o prelungire presinaptică cu o vacuolă şi o mitocondrie tumefiată în interior, vezicule presinaptice abia vizibile, leziuni mielinice variabile; *b*) acelaşi caz: substanţa albă cu edem intens în faza de prenecroză, structură mielinică grav alterată.

Scanned with OKEN Scanner

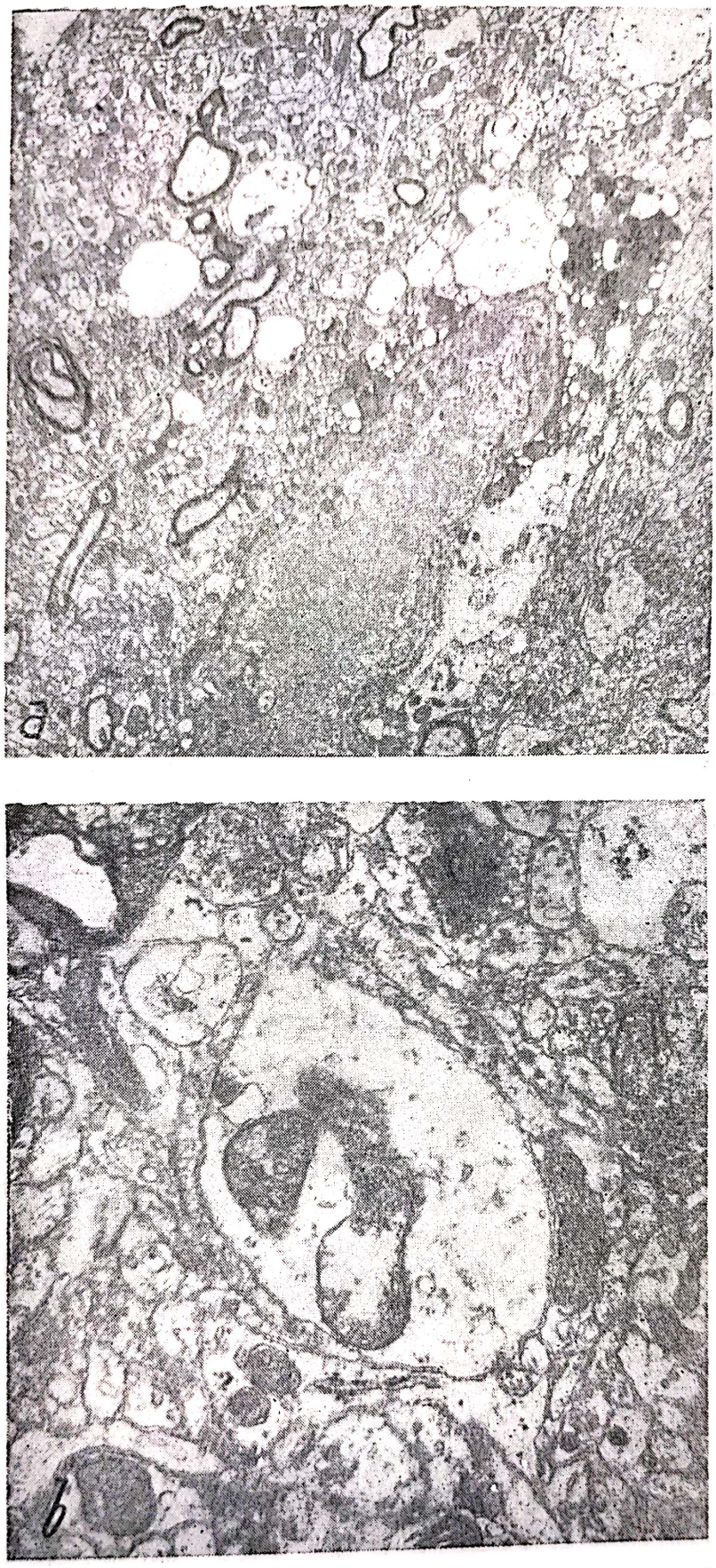

Fig. 466. — Aspect de microscopie electronică într-un caz de edem periabces: *a*) umflarea prelungirilor gliale perivasculare; *b*) același caz: prelungiri celulare conținînd mitocondrii tumefiate cu dispariția crestelor.

Scanned with OKEN Scanner

Intumescența (tumefacția) *cerebrală.*

Macroscopic; creierul este mat, lipicios de secțiune, ischemic; consistența este crescută datorită absenței lichidului din spațiile cu lichid cefalo-rahidian și golirii vaselor.

Intumescența este legată de modificări ale stării coloidale a conținutului celular. Intumescența nu dă nici o modificare fizico-chimică de tipul celor care există în edem. În intumescență se produc în cantități mai mari substanțe nesaturate capabile de polimerizare, în metabolismul intermediar al lipoizilor cerebrali; concomitent, masa cerebrală, din cauza

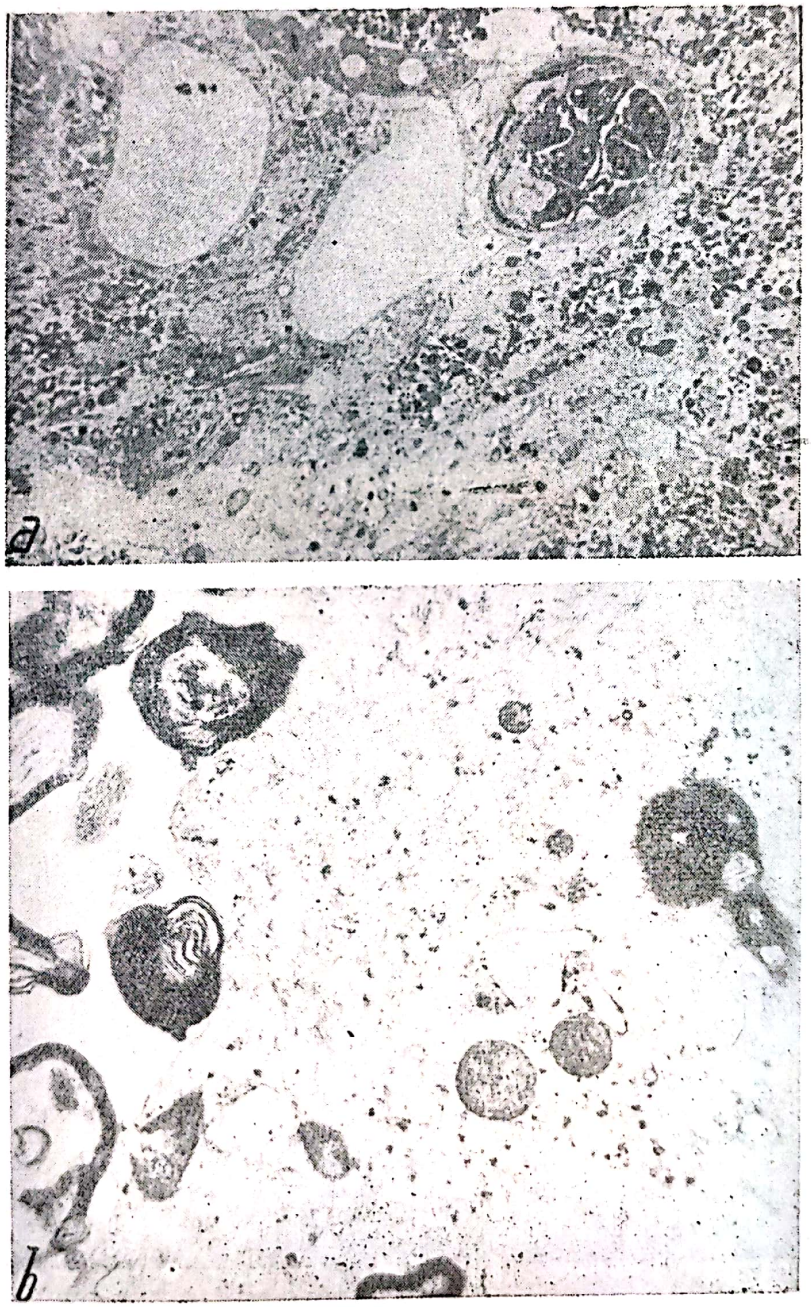

Fig. 467. — Aspect de microscopie electronică într-un caz de edem pseudotumoral: a) neuropil: tromb plachetar intravascular; în neuropil numeroase vacuole, spațiul extracelular mult lărgit prin dispariția structurilor normale (necroză); b) același caz: substanța albă: citoplasma astroglială are numeroase gliofibrile, vacuole. Spațiul extracelular considerabil lărgit, ocupat de fibre mielinice cu leziuni variabile și structuri neidentificabile.

Scanned with OKEN Scanner

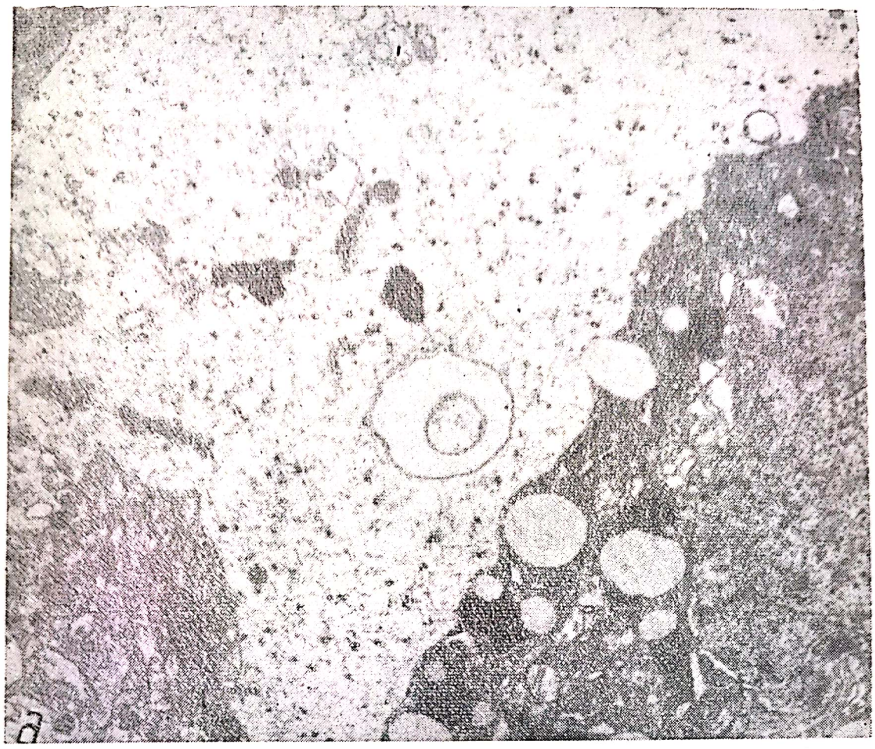

Fig. 468 — Aspect de microscopie electronică într-un caz de edem posttraumatic: *a*) celulă hipercromă cu creşterea densităţii electronooptice; se distinge clivajul membranei nucleare; în citoplasmă avem o aglomerare de lipofixină, se vede o mitocondrie tumefiată. Lîngă această celulă se vede o prelungire astroglială imens tumefiată cu vacuole; *b*) acelaşi caz: se vede un neuropil, un vas cortical cu edem al prelungirilor gliale perivasculare.

Scanned with OKEN Scanner

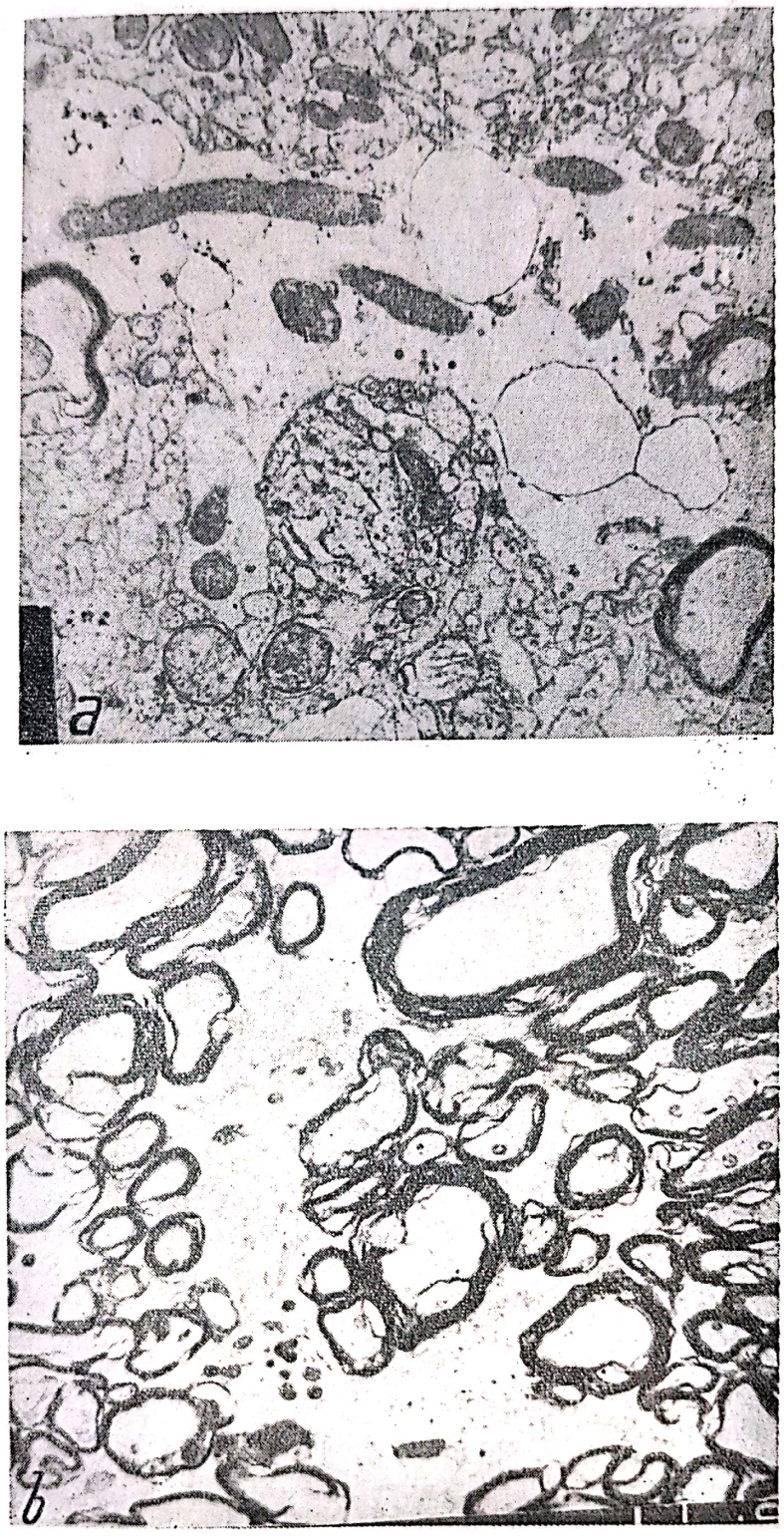

Fig. 469. — Aspect microscopic dintr-un alt caz de edem posttraumatic:
a) se vede neuropilul, prelungirea glială tumefiată cu numeroase vacuole, mitocondrii cu densitate electronooptică crescută; *b*) acelaşi caz în care se vede substanţa albă, spaţiul extracelular lărgit, fibrele mielinice cu leziuni (clivaj).

Scanned with OKEN Scanner

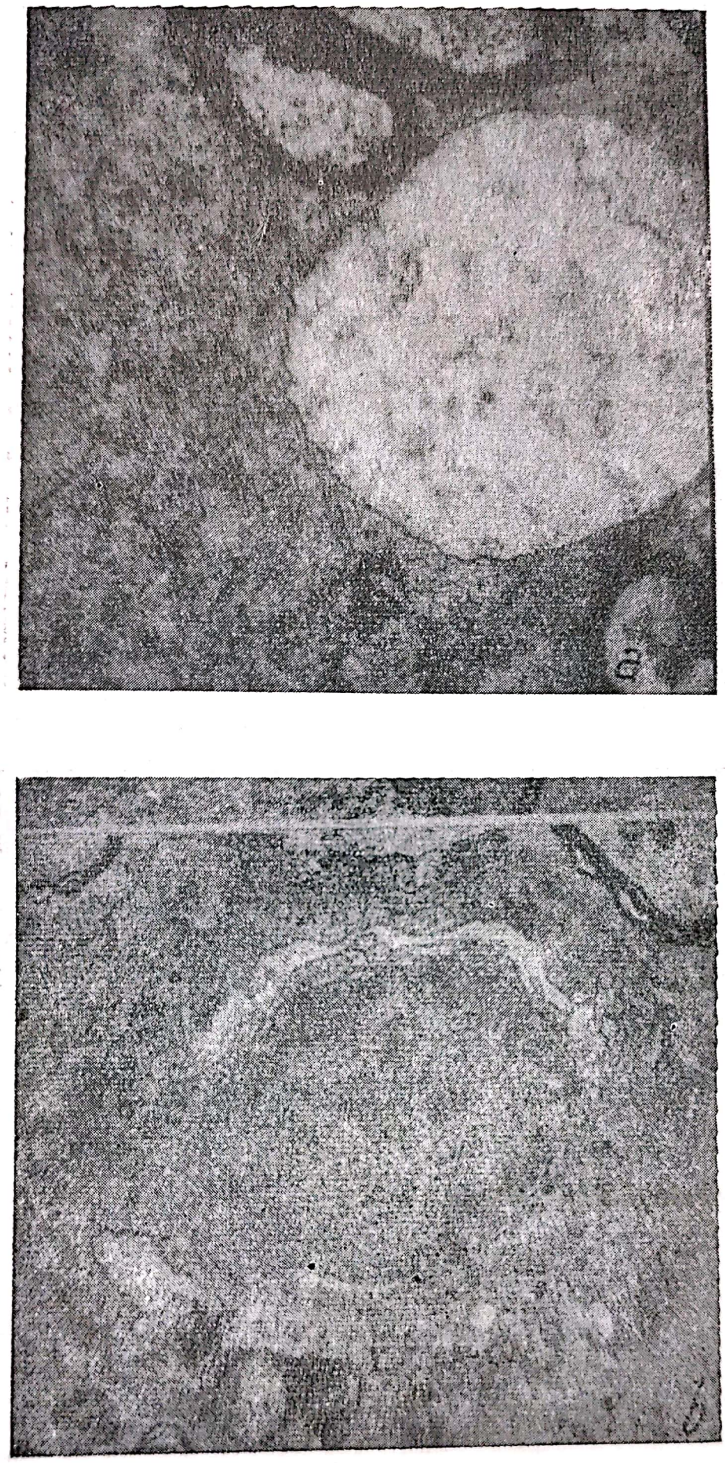

Fig. 470.

a) Aspect electronooptic într-un caz de edem supraacut de cerebel: substanța albă, spațiu extracelular lărgit, prelungiri celulare tumefiate; *b*) același caz se vede un vas de substanță albă cu lumenul mult strîmtorat prin tumefacția celulei endoteliale. În dedublarea membranei bazale avem o acumulare de lipofuxină.

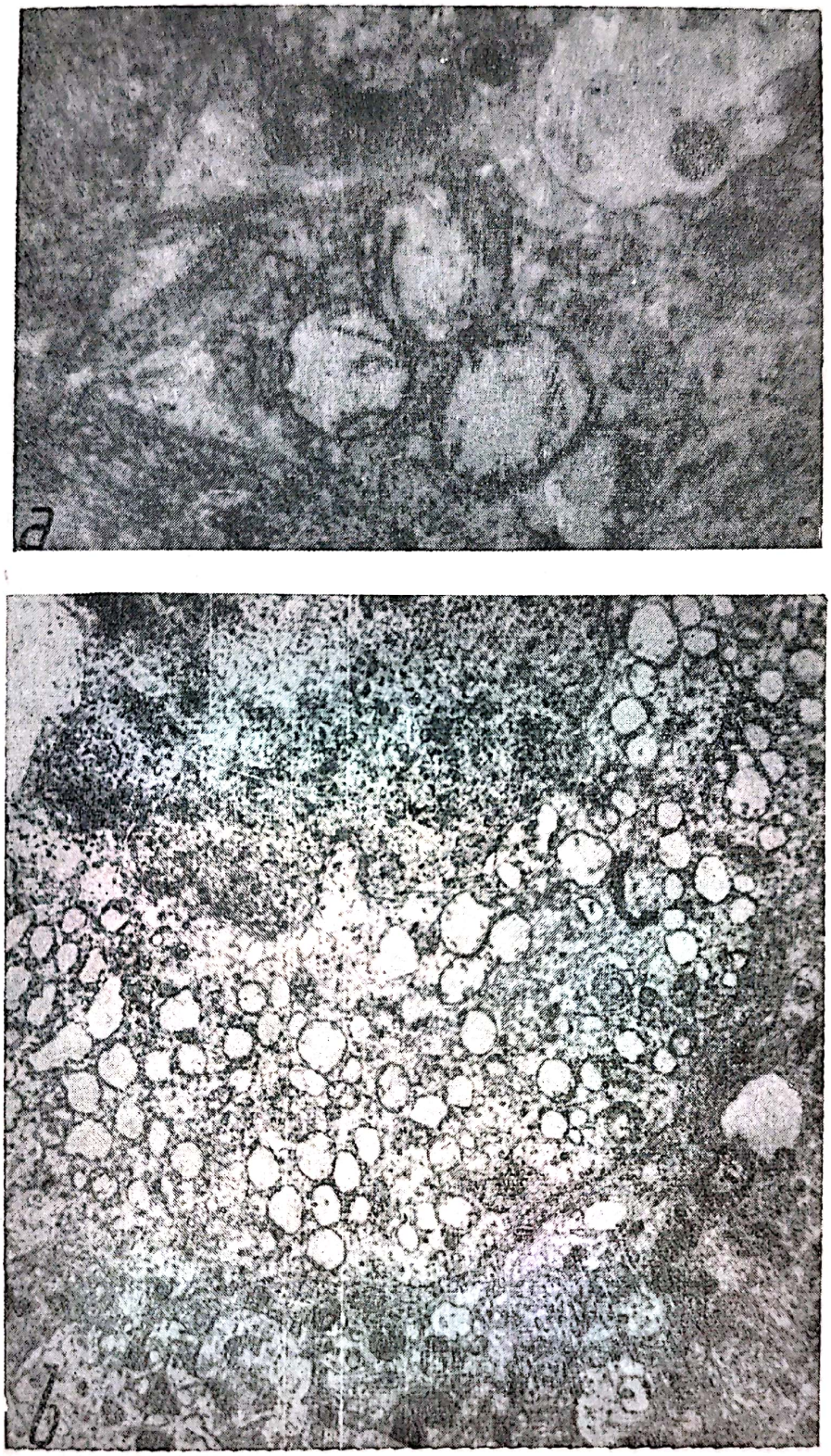

Fig. 471.

a) Aspect electronooptic într-un caz de edem supraacut prelungirile astrogliale conținînd mitocondrii tumefiate; *b*) același caz în care se vede o umflare a cisternelor reticulului endoplasmatic cu formarea de vezicule delimitate de ribozomi;

Scanned with OKEN Scanner

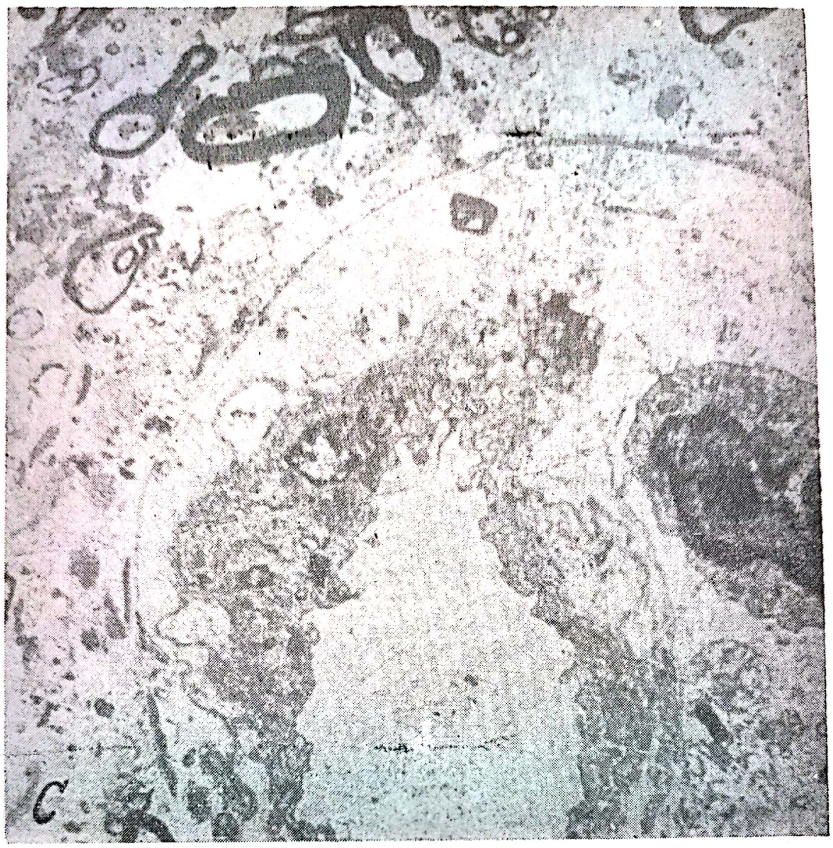

Fig. 471 c:

c) același caz se vede în substanța albă un vas cu lamele și clivajul membranei bazale cu prezența unei substanțe cu aceeași densitate electronooptică; între clivajele membranei bazale și în spațiul extracelular care este considerabil lărgit.

aceluiași proces reversibil, necesită mai mult oxigen; crește capacitatea ei reductoare. Toate acestea duc la producerea de substanțe polimere, capabile de intumescență.

Microscopic; în tumefacția cerebrală există următoarele modificări mai importante în substanța albă, mai puțin în substanța cenușie;

— modificări parenchimatoase (umflarea evidentă a fibrelor nervoase, a tecilor de mielină, a gliei și în special a oligodendrogliei), datorită creșterii cantității de lichid fixat de proteinele elementelor celulare ale creierului;

— alterări vasculare privind vasele mici și capilare, caracterizate prin: a) congestie și stază; b) umflare și degenerare a celulelor endoteliale. Pe preparatele histologice colorate obișnuit cu hematoxilină-eozină se observă numai un grad ușor de rarefiere a țesutului și congestie (stază în vasele mici și în capilare, cu hemoragii perivasculare, uneori).

În impregnările cu argint se constată o umflare a celor mai multe fibre nervoase și modificări importante ale cilindracșilor (găsim numeroase varicozități și terminații în formă de bulb). Umflarea cea mai accentuată a fibrelor nervoase se găsește în substanța albă centrală; aceste modificări scad cu cît secțiunile histologice sînt făcute din fragmente

mai apropiate de cortex; fibrele în U, deşi sînt interesate, sînt de aspect normal, în cea mai mare parte.

Modificările tecilor de mielină sînt mai puţin importante decît ale cilindracşilor, şi constau dintr-o umflare difuză şi neregulată. Uneori înăuntrul tecilor de mielină se găsesc spaţii fuziforme şi mese granulare colorate, întunecate. În secţiunea luată din centrul semioval, se observă o paloare difuză a ţesutului, cu multe teci necolorate şi mult distanţate una de alta.

Celulele nervoase sînt slab colorate. Există o îngroşare a dendritelor, care devin vizibile pe distanţe mari. De asemenea există uneori toate stadiile de degenerare ischemică, începînd cu umflare şi cromatoliză şi terminînd cu ratatinări, omogenizări sau completa pierdere a colorabilităţii şi formarea de „celule fantome".

Modificările gliei sînt mai puţin evidente. Oligodendroglia prezintă un grad moderat de umflături; celulele au un nucleu mare oval, umflat şi o citoplasmă rotundă cu numeroase granule fine. Astrocitele par mai mult afectate; corpul celular se măreşte şi conţine multe vacuole mari, iar prelungirile capătă forme monstruoase; se produce apoi clamatodendroză şi distrugerea completă a corpului celular. Nu sînt semne de proliferare micrologică. Capilarele şi venele mici prezintă semne de congestie şi stază. Multe din vasele mici sînt înconjurate de o mică acumulare de eritrocite extravazate. Hipertrofia şi modificările hiperplazice din endoteliul capilar sînt destul de evidente. Nucleii celulelor endoteliale sînt foarte umflaţi, iar citoplasma acestor celule conţine uneori vacuole. Multe capilare au pereţii hipertrofiaţi. Nu se găsesc infiltraţii cu astrocite şi leucocite. Se observă rareori semne de degenerare ireversibilă a endoteliului capilar.

Edemul cerebral. Macroscopic: În unele arii există o acumulare de lichid între pia şi substanţa corticală, formînd astfel un spaţiu subpial artificial. Creierul este umed, strălucitor la secţiune, cu o creştere cantitativă de lichid.

În edemul cerebral se găsesc următoarele leziuni microscopice:

a) aspect alveolar sau criblat al ţesutului nervos;

b) distensia maximă a spaţiilor perivasculare şi pericelulare;

c) semne de congestie şi stază;

d) degenerare şi necroză a endoteliului capilarelor.

Este probabil că edemul cerebral poate fi considerat ca un stadiu avansat al tumefacţiei cerebrale. Procesul histopatologic care caracterizează aspectul tumefacţiei cerebrale este rezultatul unei hidratări intracelulare, cu umflarea consecutivă a fiecărei celule şi a fibrelor. Acest proces de hidratare fizico-chimic devine vizibil histologic numai cînd a atins un oarecare grad de intensitate (astfel se poate explica absenţa modificărilor structurale, după cum a fost raportat de unii autori).

În edemul cerebral se observă alterări ale parenchimului nervos şi modificări vasculare, mai ales în substanţa albă, care constau dintr-o acumulare de lichid extracelular o creştere considerabilă a lichidului tisular în spaţiile interstiţiale pericelulare şi perivasculare; acestea constituie modificările histopatologice caracteristice edemului cerebral. Aspectul spongios caracteristic este determinat de distensia spaţiilor pericelulare şi perivasculare şi de prezenţa a numeroase spaţii mari, ovale, um-

Scanned with OKEN Scanner

plute cu lichid seros. Acestea nu conţin nici elemente celulare şi nici substanţa colorabilă.

În preparatele impregnate cu argint, fibrele nervoase apar lax dispuse, separate şi prezintă modificări degenerative; contur neregulat, pierderea colorabilităţii şi o dispoziţie dezordonată.

Tecile de mielină arată o paloare difuză. Lipsa colorabilităţii este datorită în parte separării fibrelor mielince şi în parte gradului considerabil de degenerare a tecilor de mielină, care sînt caracterizate prin neregularitatea conturului şi dezintegrare uneori, în granule şi globală colorate întunecat.

Glia arată alterări minore.

Unele astrocite prezintă modificări degenerative variate ale nucleilor lor. Nu există o creştere apreciabilă în numărul fibrelor gliale. Celulele oligodendrogliale sînt umflate moderat, corpul celular creşte în volum, citoplasma are vacuole mari şi prezintă o lipsă de colorabilitate parţială; în unii nuclei, cromatina este desfăcută în granule fine, iar prelungirile devin mai scurte şi dispar.

Celulele macrogliale sînt puţin afectate. Puţine fagocite microgliale pot fi văzute lîngă peretele unora din vasele sanguine.

Celulele nervoase arată stadii variate de degenerări ischemice ca rezultat al hipoxiei tisulare, secundare tulburărilor circulatorii. Axonii şi tecile de mielină din substanţa corticală sînt relativ bine păstrate.

Alterările vasculare sînt importante. Ele constau dintr-o congestie pronunţată, stază şi semne morfologice de vasoparalizie.

Cele mai multe vene şi capilare sînt destinse, iar unele sînt colabate şi prezintă grade variate de degenerare a pereţilor; celulele endoteliale cresc în volum, nucleii devin palizi. Aceste leziuni sînt asociate cu o creştere a permeabilităţii peretelui vascular. Spaţiile perivasculare sînt mărite din cauza acumulării de lichid extravazat.

Lichefacţia cerebrală. Se caracterizează prin:

— acumulare mare de lichid seros în substanţa albă centrală;

— dezintegrare difuză şi aproape completă a fibrelor nervoase şi a tecilor de mielină;

— modificări regresive gliale (glia amiboidă a lui Alzheimer).

Cu colorаţiile obişnuite se vede un grad accentuat de lichefacţie tisulară cu acumulare de lichid seros în parenchimul lichefiat şi în spaţiile perivasculare, care sînt extrem de destinse de lichid.

Pe impregnările argentice se vede o distrucţie aproape completă a fibrelor nervoase sau dezintegrarea lor în fragmente mici. Axonii care rămîn, separaţi unul de altul de spaţii mari, arată grade variate de degenerare, care merg de la umflături sinuoase şi difuze sau varicoase, pînă la completa dispariţie.

Tecile de mielină suferă o dezintegrare intensă şi, de aceea, pe preparate constatăm o paloare difuză a substanţei albe.

*

În ceea ce priveşte edemul tumoral şi rolul lui în apariţia hipertensiunii intracraniene părerile sînt şi aici împărţite, nedîndu-i-se importanţă sau acordîndu-i-se rolul principal. Din observaţiile noastre reiese

Scanned with OKEN Scanner

că edemul cerebral este găsit aproape întotdeauna la bolnavii decedați cu tumori cerebrale ce se însoțeau cu hipertensiunea intracraniană, fără a fi vorba de un edem cerebral apărut în faza terminală. El se găsește de asemenea, intraoperator la bolnavii la care se intervine pentru extirparea unui proces expansiv intracranian. Patogenia acestui edem peritumoral, găsit și studiat de mulți autori, este diferit interpretat (tabelul nr. LIX și LX); orice proces expansiv intracranian poate produce edem

TABELUL LIX

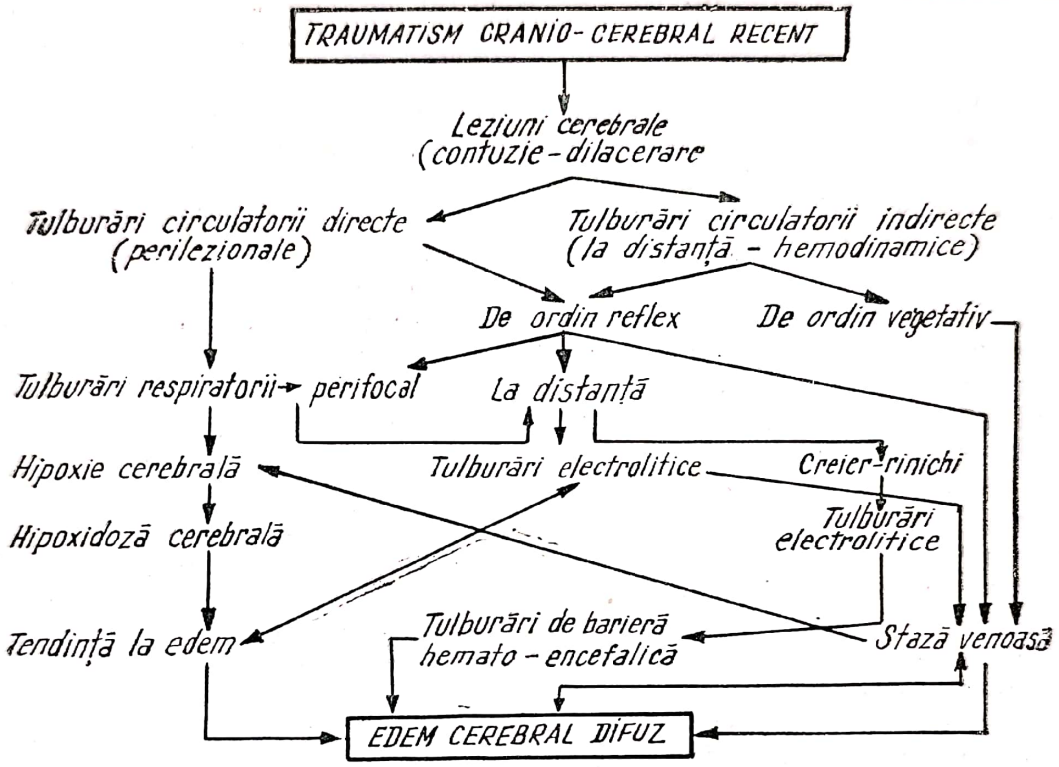

TABELUL LX

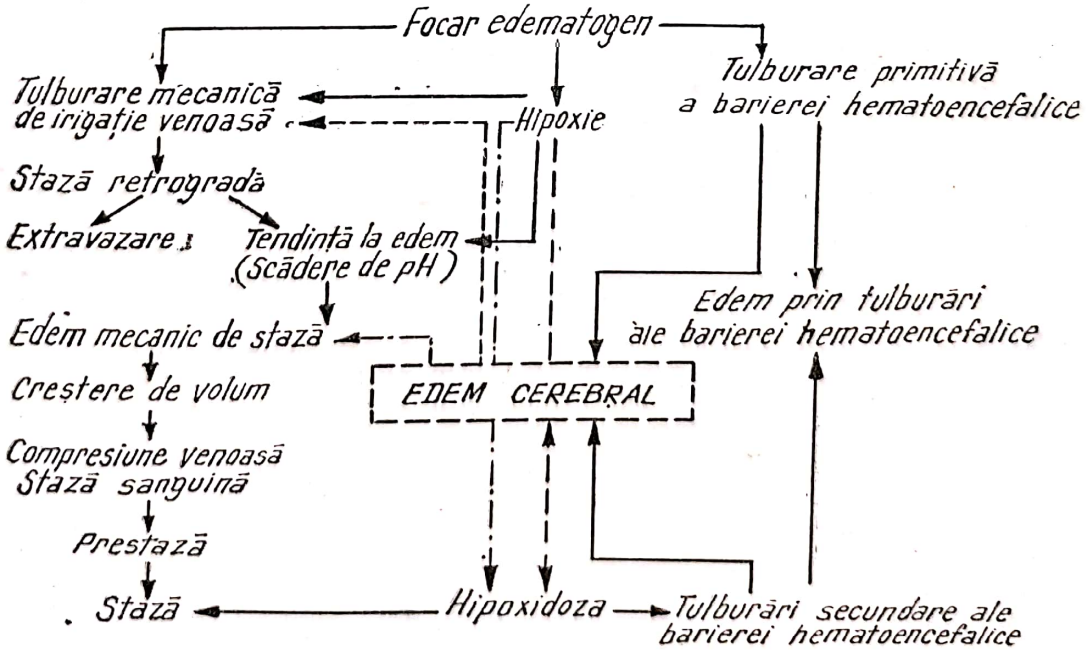

prin compresiunea pe venele cerebrale. Un fapt ce a putut fi constatat în cursul studierii edemului cerebral peritumoral este că edemul este mai redus în cazul meningeoamelor și astrocitoamelor și este masiv în astrocitomul malign și metastaze. Cauza acestei reprezentări diferite este după Perret și Karnohan (1943) constituită de metaboliții toxici produși de unele tumori, iar după Torack (1959, 1960), cauza ar fi dată de modificarea pereților capilarelor din jurul tumorii, modificări ce sînt în funcție de natura tumorii respective*. Se remarcă și o creștere a albuminelor și ocazional a beta-globulinelor în lichidul de edem, pe măsură ce ne apropiem de tumoare, mai ales în substanța albă. Din punct de vedere histopatologic, după Raymond și colab. (1962), ca și după C. Arseni și colab. (1957, 1970, 1972, 1973, 1974, 1975) în edemul cerebral peritumoral, primele afectate sînt organitele celulare, apoi apar semnele de demielinizare și în sfîrșit, se evidențiază semnele grave lezionale (membrana celulară ruptă, conținutul glial apare „spălat", mitocondriile umflate, cu crestele total sau parțial dispărute).

În edemul cerebral uman microscopia electronică a evidențiat lezarea precoce a prelungirilor gliale care apar tumefiate în diferite condiții de constituire a edemului; peritumoral, periabces cerebral, pseudotumoral, posttraumatic. Această tumefiere este însoțită de leziunea organitelor celulare. Astfel se observă umflarea mitocondriilor și dilatarea cisternelor reticulului edoplasmatic, apariția de vacuole, iar în final ruperea membranelor cu dispariția structurilor interne. În substanța albă creșterea spațiului extracelular evidențiată printr-o distanțare a tecilor de mielină, care sînt și ele lezate, de diferite grade, în funcție de gravitatea edemului. Uneori apare o diferență marcată între edemul cortical și subcortical, în special în unele tumori cerebrale în care edemul substanței albe ajunge la faza de necroză. Leziunile vasculare sînt deosebit de evidente în edemul supraacut cînd se observă un clivaj între membrana bazală vasculară și glială. În acest tip de edem atrag atenția precocitatea și gravitatea leziunilor apărute atît intra- cît și extracelular. Acest aspect al edemului supraacut apărut cvasisimultan intra- și extracelular este de o deosebită importanță, explicînd de ce agenții deshidratanți care acționează în particular asupra sectorului extracelular au în asemenea cazuri numai un efect parțial și de scurtă durată.

BIBLIOGRAFIE

AGHEEVA-MAIKOVA O. G. — *Vop. Neirohir.*, 1950, 3, 20—26.
ANTONI N. — Ueber Rückenmarkstumoren und Neurofibrome, Bergmann, München, 1920.
ANTONI N. — Tumoren des Ruckenmarks, seiner Wurzeln und Häute, Hand Neurol., Bumnke-Foerster, Springer, Berlin, 1936, 14, 1—22.
ARSENI C., CARP N. — Anatomia patologică a tumorilor sistemului nervos, Ed. didactică și pedagogică, București, 1978.
ARSENI C. — *Confin. neurol.*, 1957, 17, 258.
ARSENI C. — *Rev. Neurol.*, 1957, 96, 5, 409—421.
ARSENI C. — *Acta neuro-chir.*, 1969, 20, 37—51.
ARSENI C. — *Neurol. Psihiat. Neurochir.*, 1970, 15, 2, 115—117.

* După Klatzko (1962, 1967) edemul cerebral este vasogenic și citotoxic.

Scanned with OKEN Scanner

II

PROCESELE EXPANSIVE INTRACRANIENE — PARTEA SPECIALĂ

CLINICA PROCESELOR EXPANSIVE INTRACRANIENE

C. ARSENI

1. SIMPTOMATOLOGIE

Dezvoltarea oricărui proces expansiv intracranian poate duce la apariția a două grupe de simptome: de hipertensiune intracraniană și de suferință focală. Ambele grupe au caractere comune și caractere specifice fiecărui proces expansiv intracranian.

Simptomele de hipertensiune intracraniană sînt simptome de suferință generală. Ele se datoresc volumului procesului înlocuitor de spațiu, tulburărilor circulatorii sanguine și lichidiene, precum și edemului cerebral peritumoral. Acțiunea volumului procesului expansiv intracranian este dublă: pe de o parte comprimează și deplasează formațiunile anatomice, iar pe de altă parte, dezvoltîndu-se ca o masă suplimentară, reduce treptat capacitatea craniană. Procesul expansiv intracranian în creștere împinge parenchimul cerebral comprimînd vasele și determinînd apariția stazei venoase. Comprimarea venei Gallen mărește și mai mult staza venoasă. Procesul expansiv intracranian de emisfer cerebral împinge emisferul pe linia mediană și produce un obstacol în resorbția lichidului cefalorahidian la nivelul vilozităților arahnoidiene parasagitale, ceea ce de asemenea accentuează staza venoasă. Staza venoasă contribuie la apariția edemului cerebral. Ea produce și o hipersecreție de lichid cefalorahidian, ceea ce face să crească presiunea intracraniană, din care cauză staza venoasă se accentuează. Se creează astfel un cerc vicios. Datorită acumulării de lichid cefalorahidian ventriculii se destind și astfel apare hidrocefalia. Hidrocefalia mai este produsă și de procesele expansive intracraniene care se dezvoltă pe traiectul de scurgere a lichidului cefalorahidian (ventricul III, apeduct, ventricul IV), procesul expansiv acționînd în aceste cazuri ca un factor mecanic (obstacol).

Simptomele de hipertensiune intracraniană pot lipsi din evoluția unui proces expansiv. Prezența lor nu este indispensabilă pentru a confirma diagnosticul de proces intracranian, după cum nu trebuie să se

aştepte apariţia vărsăturilor fecaloide pentru a pune diagnosticul de ocluzie intestinală.

Sindromul de hipertensiune intracraniană apare la 40—88% din procesele expansive intracraniene, prezenţa sa fiind dependentă în special de localizarea procesului expansiv şi de natura acestuia. Hipertensiunea intracraniană apare astfel mai precoce şi mai intensă în procesele expansive de fosă cerebrală posterioară decît în cele supratentoriale; de asemenea este mai accentuată în tumorile cu evoluţie mai rapidă (astrocitoame maligne, metastaze) decît în procesele expansive benigne. Apariţia simptomelor de hipertensiune intracraniană depinde uneori de vîrsta pacientului: un proces expansiv intracranian care se dezvoltă în primii ani de viaţă poate să nu dea fenomene de hipertensiune intracraniană deoarece se produce o disjuncţie a suturilor oaselor craniului.

Simptomele de hipertensiune intracraniană sînt cefaleea, greţurile şi vomismentele, staza papilară, tulburările psihice, semnele de iritaţie meningeală, parezele de oculomotori, tulburările vestibulare, epilepsia. La aceste semne, considerate a fi cele mai importante prin frecvenţa şi intensitatea lor uneori se mai adaugă şi tulburări endocrine (în cazul unei hipertensiuni intracraniene de lungă durată, prin distensia ventriculului III ce produce o suferinţă hipotalamo-hipofizară: tulburări sudorale, dereglări termice, bradicardie etc.

Cefaleea este foarte frecvent întîlnită. În statistica noastră lipseşte doar la circa 10% din cazuri. La început, cefaleea are un caracter local, fiind expresia unei compresiuni locale, şi devine difuză cînd apare hipertensiunea intracraniană. În cele mai multe cazuri, cefaleea este primul simptom clinic care trădează evoluţia unui proces expansiv intracranian; rareori apare mai tîrziu. Durerea este la început de intensitate mică şi intermitentă; apoi se accentuează şi devine continuă. Procesele expansive de fosă cerebrală posterioară sînt însoţite de simptome de hipertensiune intracraniană mare sau dureri occipitale mici şi o durere puternică în regiunea frontală, accentuată de mişcări. Alteori durerea iradiază în regiunea cervicală şi uneori chiar de-a lungul întregii coloane vertebrale. În tumorile occipitale întîlnim adesea dureri în ochiul homolateral. Apariţia cefaleei în crize şi încetarea ei bruscă constituie unul din caracterele importante ale proceselor expansive intraventriculare, cefaleea fiind declanşată de distensia peretelui ventriculului. Cefaleea este mai accentuată dimineaţa, iar tusea şi eforturile fizice o exacerbează. Ea poate să apară sau să se exagereze la diverse mişcări şi schimbări de poziţie a capului. Cefaleea dispare odată cu apariţia atrofiei optice. La început durerea de cap este chiar la nivelul unde se dezvoltă procesul expansiv, iar mai tîrziu iradiază în hemicraniul respectiv. Chiar cînd există o durere de cap difuză, ea poate fi mai mare şi mai continuă la nivelul procesului expansiv. Bolnavii somnolenţi purtători de procese expansive intracraniene duc din cînd în cînd mîna la cap, mai frecvent la nivelul procesului expansiv. Percuţia craniului decelează de cele mai multe ori o zonă dureroasă la nivelul unde se localizează procesul expansiv (aproape la jumătate din cazuri). Dacă pacientul este somnolent, el se apără în momentul cînd se percutează zona unde se află situat procesul expansiv.

În patogenia cefaleei a fost invocată participarea meningelor (distensia lor). Trigemenul, care dă inervaţia durei, nu pare a avea singur

Fig. 472. — Aspecte EEG într-un proces expansiv înlocuitor de spațiu însoțit de fenomene ale sindromului de hipertensiune intracraniană. Se văd unde delta și mono- și polimorfe generalizate.

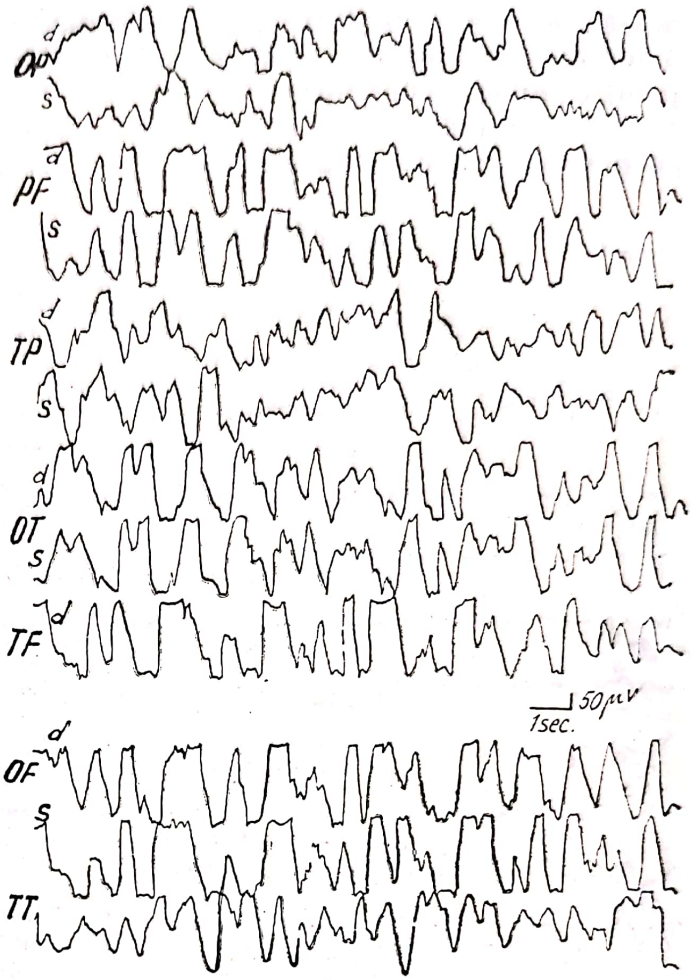

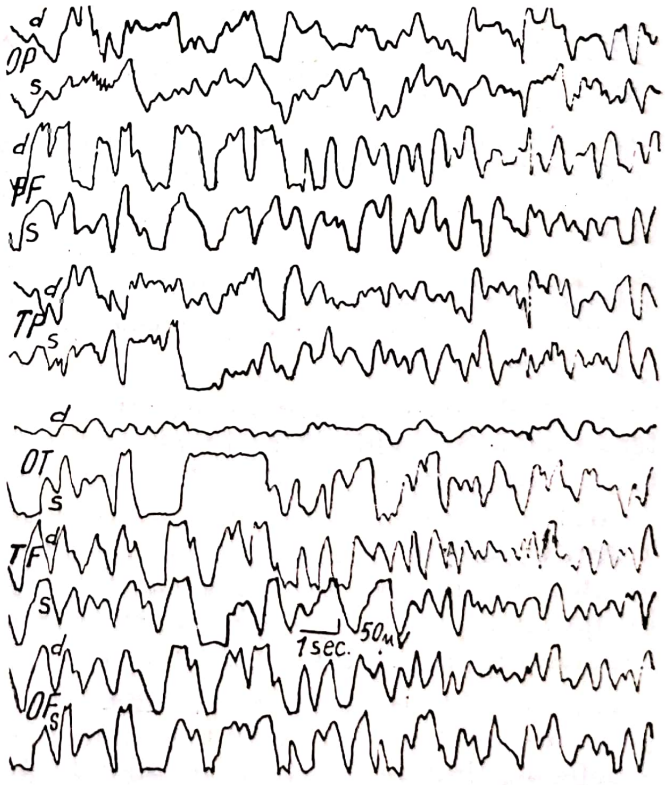

Fig. 473. — Aspecte EEG dintr-o tumoare cerebrală la copil cu sindrom de HIC: Se văd anomalii generalizate de unde delta mono- și polimorfe de amplitudine crescută.

Scanned with OKEN Scanner

acest rol, întrucît secțiunea lui bilaterală nu suprimă cefaleea. Creierul are o sensibilitate proprie care este de origine vasculară. Pereții vaselor din jurul procesului expansiv, care se află într-o stare anormală de tensiune, ar fi punctul de plecare al cefaleei. Cefaleea nu este dată numai de hipertensiunea intracraniană. În acest sens pledează în primul rînd faptul

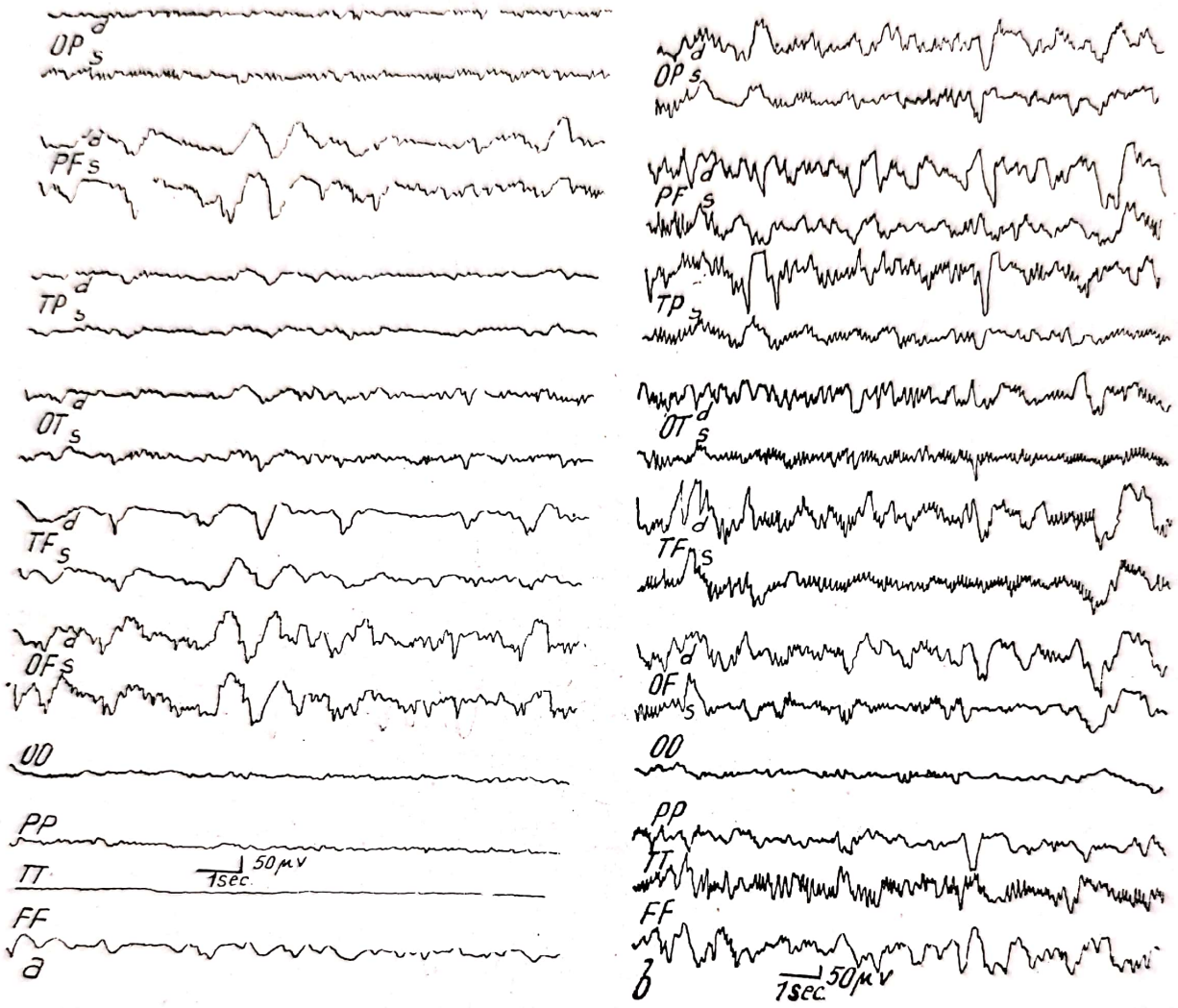

Fig. 474.

a) — Aspecte EEG într-un proces expansiv înlocuitor de spațiu în regiunea frontală cu compresiunea lobului frontal opus; apar unde lente delta poliforme în regiunea frontală bilaterală; *b)* aspect de EEG într-un gliom bifrontal.

că se poate găsi cefalee în procesele expansive intracraniene fără hipertensiune intracraniană și în al doilea rînd faptul că cefaleea se accentuează după puncția lombară în cazul unui proces expansiv cerebral, deși ar trebui să se întîmple invers, deoarece s-a scos o cantitate de lichid și a scăzut tensiunea intracraniană. Vomismentele, deshidratarea medicamentoasă sau drenarea unei cantități de lichid ventricular fac să scadă în mod paliativ durerea de cap, care cedează definitiv odată cu extirparea completă a procesului expansiv.

Grețurile și *vomismentele* apar în 50% din cazurile cu procese expansive intracraniene. Vomismentele se pot produce și fără efort sau fără greață, nefiind în legătură cu alimentația, alteori apar dimineața pe ne-

Scanned with OKEN Scanner

mîncate sau odată cu schimbarea poziției capului. Sînt mai frecvent întîlnite în procesele expansive de fosă cerebrală posterioară. În procesele expansive ale ventriculului IV sau în tumorile de ax bulbo-pontin, vomismentele sînt mai degrabă un semn de focar și nu se datoresc hipertensiunii intracraniene, fiind produse prin iritație vagală. După dehidra-

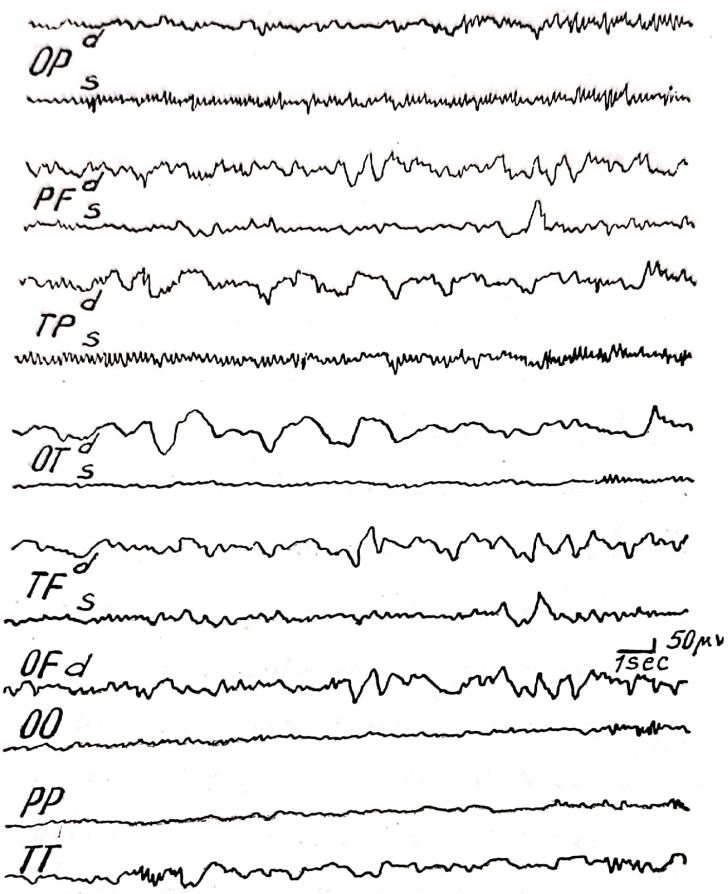

Fig. 475. — Traseu EEG într-un proces expansiv situat în regiunea temporală mijlocie a emisferului drept.

tare sau după puncție ventriculară, vomismentele cedează temporar. Vomismentele pot fi uneori frecvente, devin incoercibile și duc bolnavul la caşexie. Adeseori ele se pot însoți de dureri difuze abdominale, în atare cazuri, pacientul poate fi luat drept un bolnav abdominal și operat în consecință (apendicită, colecistită). Ori de cîte ori un copil vomită, deși a fost operat de apendicită, avînd în plus și cefalee, amețeli etc., trebuie suspicionat un proces expansiv intracranian, mai ales o tumoare de fosă cerebrală posterioară.

Staza papilară este simptomul obiectiv important al hipertensiunii intracraniene. În 20—40% din procesele expansive intracraniene nu se întîlnește însă staza papilară. Ea este cu atît mai frecventă cu cît debutul clinic este mai manifest. În procesele expansive cu evoluție lentă și progresivă sau la bătrîni, staza papilară poate lipsi. Înainte de a apărea staza papilară se constată o mărire a tensiunii arterei centrale a retinei care scade sau revine la normal în momentul apariției stazei papilare.

Scanned with OKEN Scanner

Staza papilară poate fi uni- sau bilaterală. Prezența stazei papilare la un ochi și a atrofiei optice primitive cu scotom central la celălalt ochi (la care se adaugă și anosmie de partea atrofiei optice) constituie sindromul Foster Kennedy, care se întîlnește în tumorile de 1/3 internă a aripii de sfenoid. Staza papilară este însoțită de o acuitate vizuală bună; totuși, uneori pa-

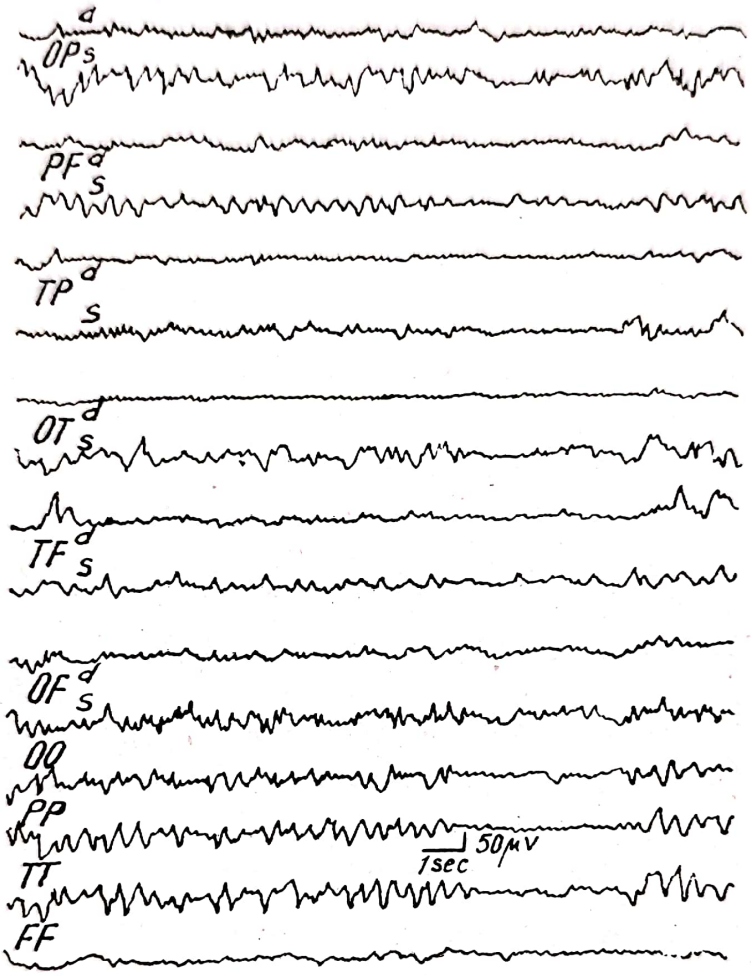

Fig. 476. — Aspecte EEG în tumori ale regiunii occipitale: apar unde delta mono- și polimorf în derivațiile occipito-parietale stîngi.

cientul se plînge de obnubilarea pasageră a vederii. Cînd apare atrofia optică secundară, poststază, se instalează scăderea acuității vizuale, care poate merge pînă la cecitate. Pierderea vederii după staza apapilară este definitivă; vederea nu revine chiar dacă se practică operația radicală. Evoluția stazei papilare spre atrofie depinde de natura și de situația procesului expansiv intracranian. În tumorile de șanț olfactiv, pierderea vederii se produce rapid, întrucît, pe lîngă stază papilară, există și o compresiune directă. În tuberculoame și în afecțiunile parazitare, cecitatea apare mai repede. În meningioamele de convexitate, staza papilară este mai puțin accentuată, apare tîrziu, persistă multă vreme și duce tardiv la atrofie optică.

Tulburările psihice datorate hipertensiunii intracraniene sînt comune, oricare ar fi localizarea procesului expansiv; ele reprezintă o tulburare generală a creierului și nu o suferință locală ca în procesele expansive de lob frontal. Tulburările psihice depind adeseori și de natura procesu-

Scanned with OKEN Scanner

lui expansiv. În metastazele cerebrale, deşi tumoarea este mică, edemul cerebral peritumoral fiind mare şi evoluţia fiind rapidă, se produc tulburări psihice accentuate şi precoce. Tulburările psihice din hipertensiunea intracraniană se caracterizează iniţial prin diminuarea globală a activităţii psihice scăderea memoriei, dezorientare, confuzie. Pe măsură

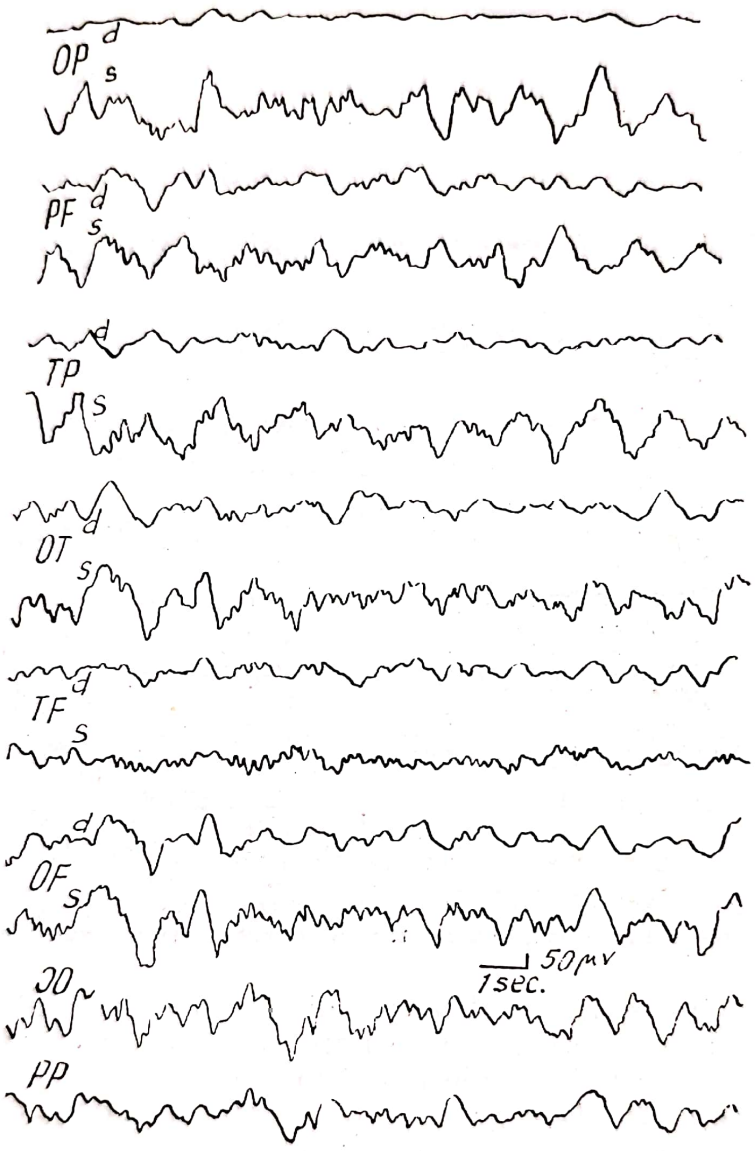

Fig. 477. — Aspecte EEG într-o tumoare cu evoluţie malignă (astrocitom malign). Apare un ritm delta polimorf lent amplu mai predominant în emisferul stîng unde este leziunea.

ce starea se agravează, pacientul devine indiferent, apatic, somnolent, stuporos şi intră în comă. Toate aceste simptome pot dispărea dacă pacientul se deshidratează sau dacă i se face o puncţie ventriculară; simptomele cedează însă definitiv în urma ablaţiei procesului expansiv.

Semnele de *iritaţie meningeală* sînt urmare a suferinţei intracraniene generale apărute după creşterea presiunii intracraniene. Redoarea cefei, semnul Kernig, semnul Brudzinski sînt frecvent întîlnite şi uneori

Scanned with OKEN Scanner

sînt atît de accentuate încît se poate vorbi de o adevărată formă pseudomeningeală a hipertensiunii intracraniene. Se întîlnesc frecvent în metastaze și în tumorile de fosă cerebrală posterioară.

Parezele de oculomotori pot fi provocate de hipertensiunea intracraniană veche, accentuată; la ora actuală, diagnosticul fiind precoce

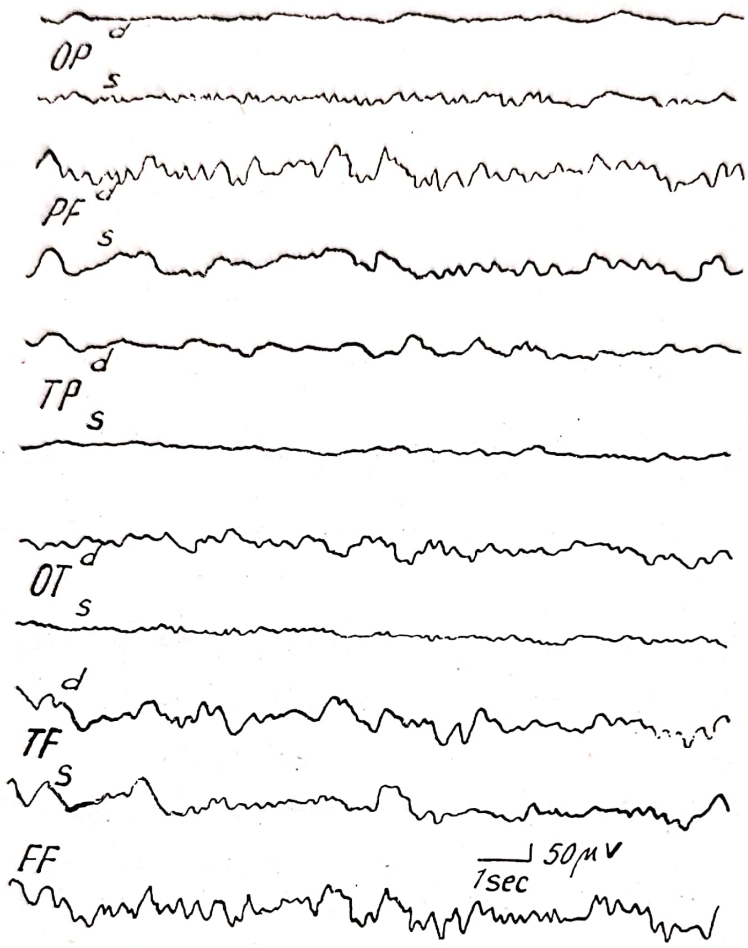

Fig. 478. — Aspect EEG într-un caz de metastază cerebrală: ritm delta polimorf difuz predominant în derivațiile frontotemporale drepte (unde este leziunea).

stabilit, aceste pareze au o mai mică valoare, fiind rar întîlnite. Totuși și astăzi mai sînt autori care acordă o importanță deosebită acestor pareze, mai ales ale perechii a VI-a. Ele pot fi intermitente sau continue.

Tulburările vestibulare prezintă o valoare deosebită. Unii autori au căutat să facă din aparatul vestibular un echivalent mai sensibil decît fundul de ochi în cazul dezvoltării unui proces expansiv intracranian. În 70% din procesele expansive intracraniene există o repercusiune a aparatului vestibular. În procesele expansive de fosă cerebrală posterioară se poate pune adeseori diagnosticul de proces expansiv și chiar de localizare precisă după examenul aparatului vestibular. În aceste cazuri, hipertensiunea intracraniană produce o inexcitabilitate a canalului vertical de partea sănătoasă la proba termică, în timp ce o hipertensiune intracraniană produsă de o cauză supratentorială duce numai la o diminuare a excitabilității canalului vertical. De asemenea, în procesele expansive de fosă cerebrală posterioară se produce o diminuare a nistagmusului prin proba rotatorie.

Scanned with OKEN Scanner

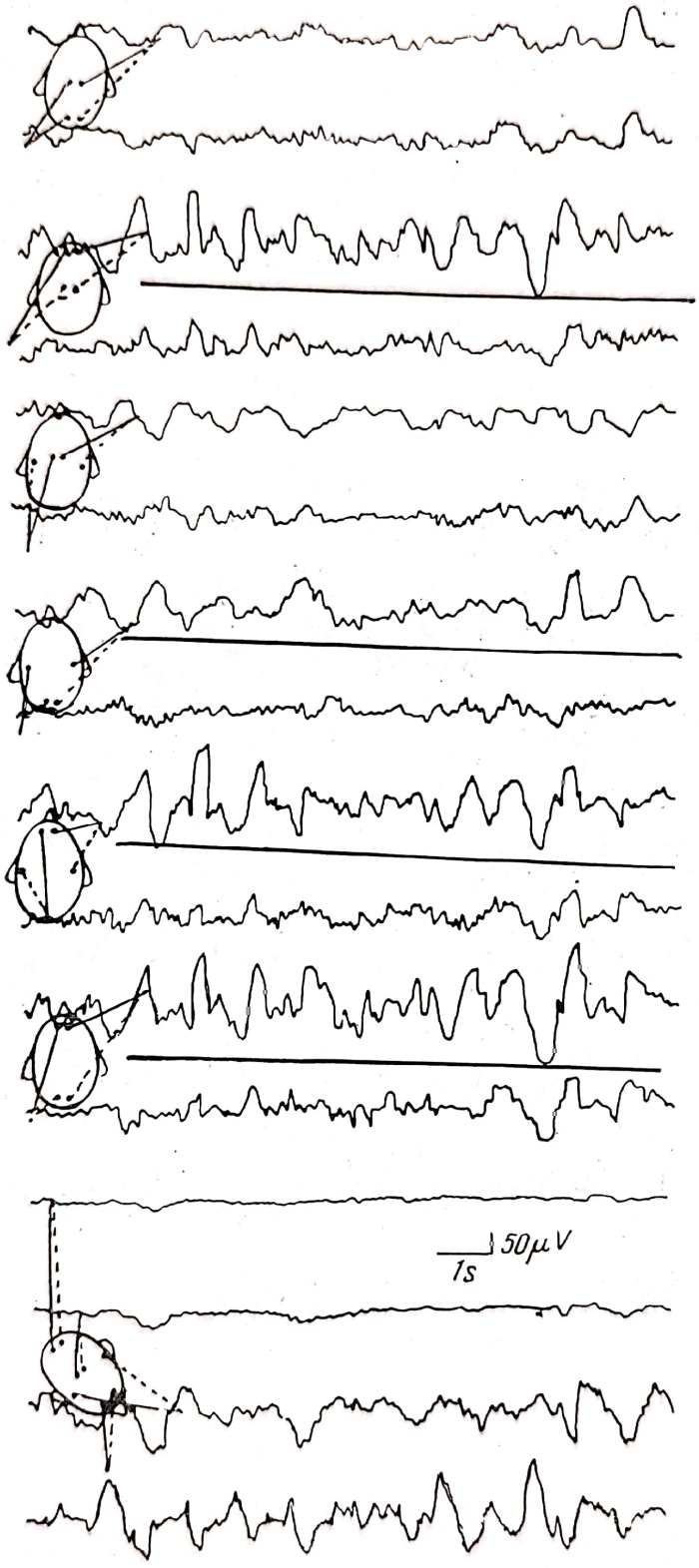

Fig. 479. — EEG în cazul unui meningiom olfactiv drept. Se remarcă elemente din banda theta polimorf ample difuze mai accentuate în regiunea frontală dreaptă.

Scanned with OKEN Scanner

Modificările E.E.G. În procesele expansive intracraniene sînt adesea modificări E.E.G.: se întîlnesc în 50% la adulți și aproape 100% la copii (fig. 472—483).

Examenul radiografic simplu poate indica un proces expansiv intracranian în 40—50% (fig. 484—489).

Bradicardia este un simptom care se întîlnește în cazurile de hipertensiune intracraniană mare instalat brusc și mai ales în cazul proceselor expansive de fosă cerebrală posterioară. Mai frecvent, bradicardia se întîlnește în hematomul extradural. În procesele expansive intracraniene,

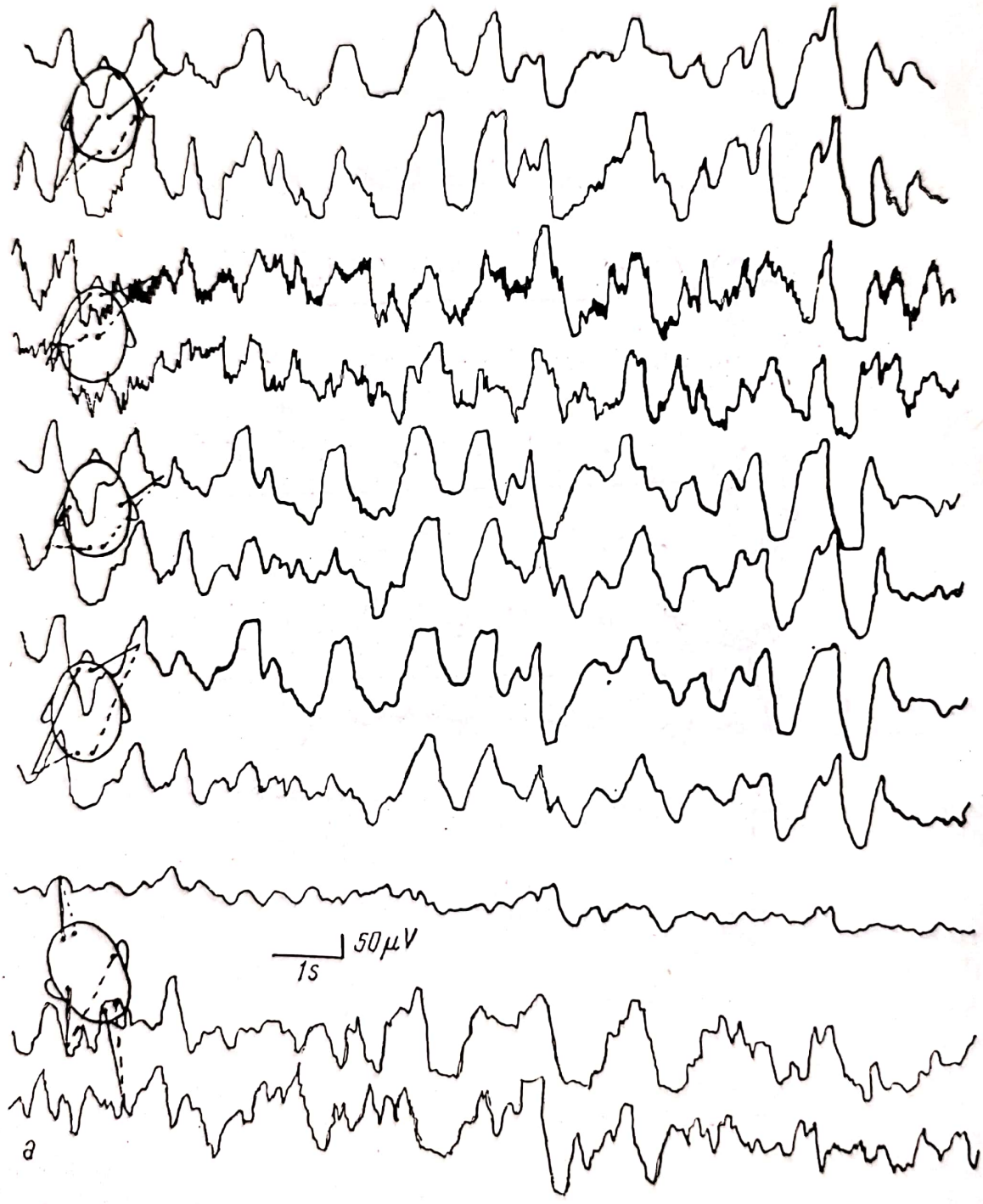

Fig. 480. — Aspectul EEG în tumorile de fosă posterioară:
a) anomalii bielectrice difuze în ambele emisfere cerebrale, mai ample în regiunea posterioară bilaterală (tumoare cerebeloasă dreaptă);

Scanned with OKEN Scanner



b) anomalii bioelectrice din banda delta amplă și ascuțite sub formă de descărcări sincrone și bilaterale în toate derivațiile (tumoare de trunchi cerebral);

Scanned with OKEN Scanner

Fig. 480:

c) unde lente din banda delta mono- și polimorfe care se înscriu difuz în ambele emisfere (tumoare de ventricul 4 cu HIC).

Scanned with OKEN Scanner

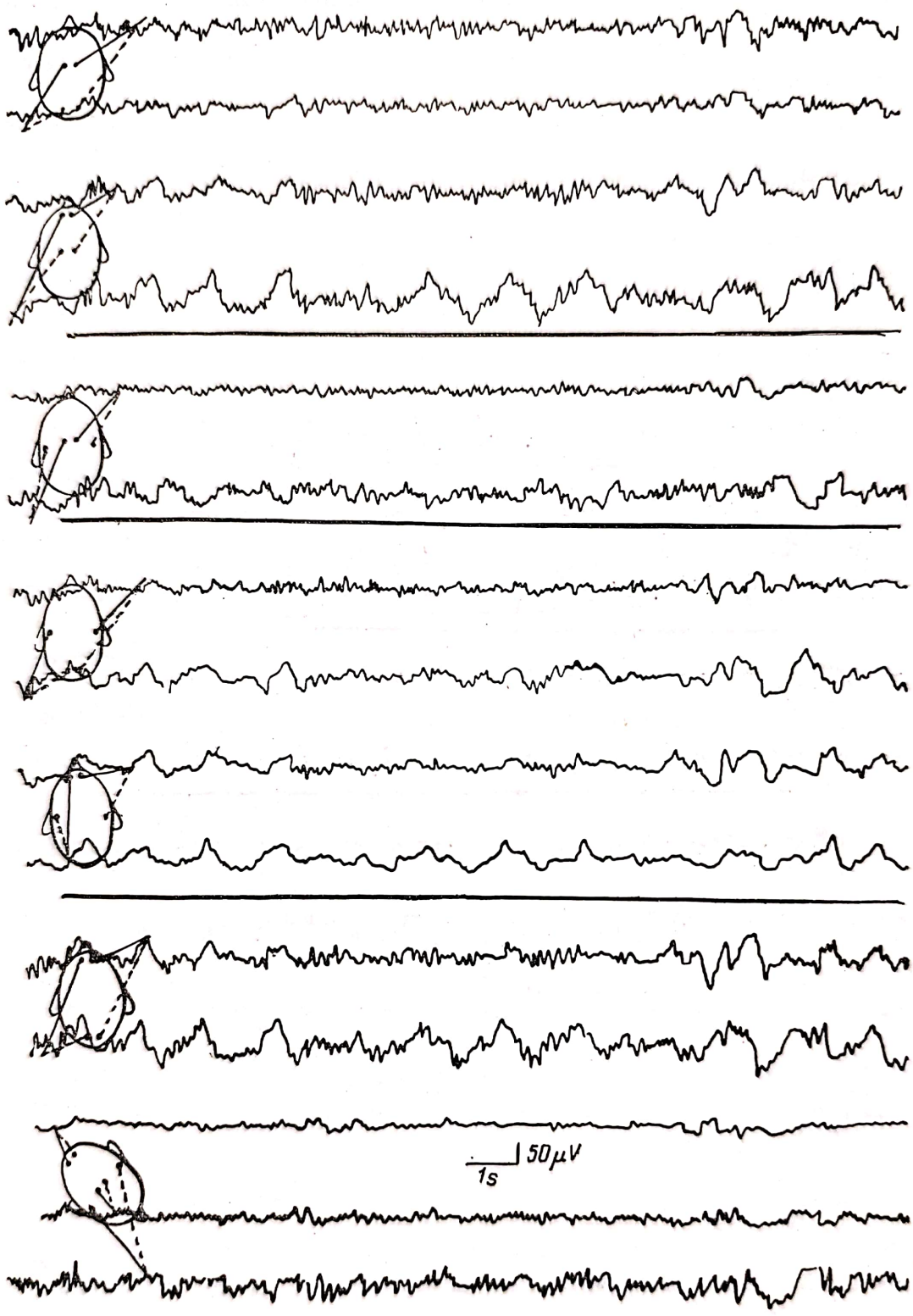

Fig. 481. — EEG în cazul unui hematom subarahnoidian acut: se remarcă fondul mediovoltat disritmic cu unde delta și elemente lezionale beta, ample în regiunea frontotemporală stîngă.

Scanned with OKEN Scanner

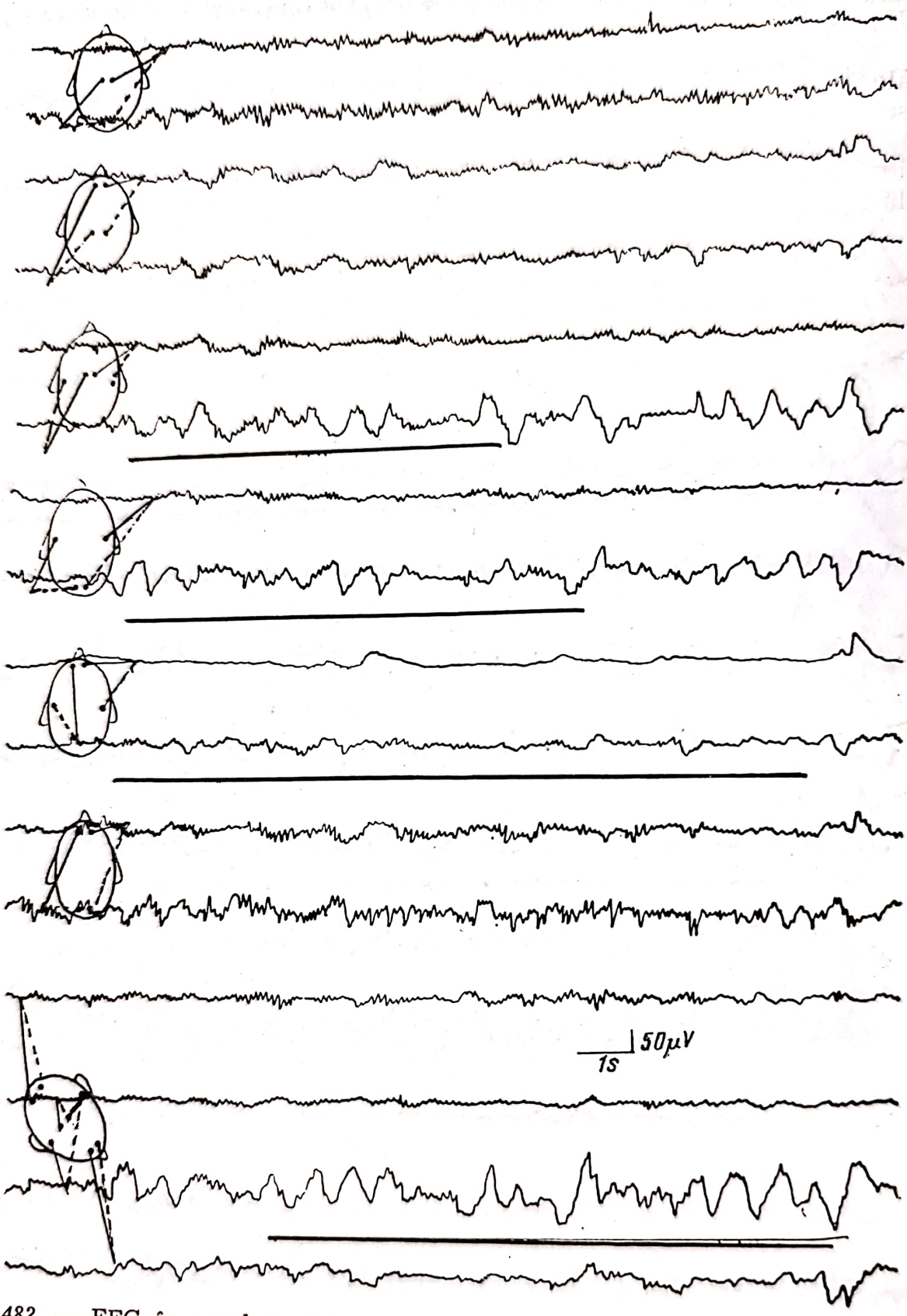

Fig. 482. — EEG în cazul unui hematom subdural: se remarcă un focar de unde delta polimorfe ample în derivațiile temporale stîngi.

Scanned with OKEN Scanner

pulsul este adeseori accelerat, bradicardia indicînd un prognostic grav și fiind un simpton tardiv.

Epilepsia. Jackson consideră că: „Nu există nici un fapt neurologic mai important decît fenomenul paroxistic de epilepsie".

Epilepsia ca semn de hipertensiune intracraniană este mult discutată, fiind fără îndoială dificil de apreciat dacă este urmarea unei suferințe cerebrale generale la un bolnav cu un prag de excitabilitate corticală scăzut sau este urmarea unei suferințe directe produse de o leziune cerebrală. Epilepsia se poate întîlni în procesele expansive intracraniene printre simptomele de debut sau în cursul evoluției. Ea apare în proporție variabilă la 15—50% din cazuri. Cu cît procesele expansive sînt situate mai

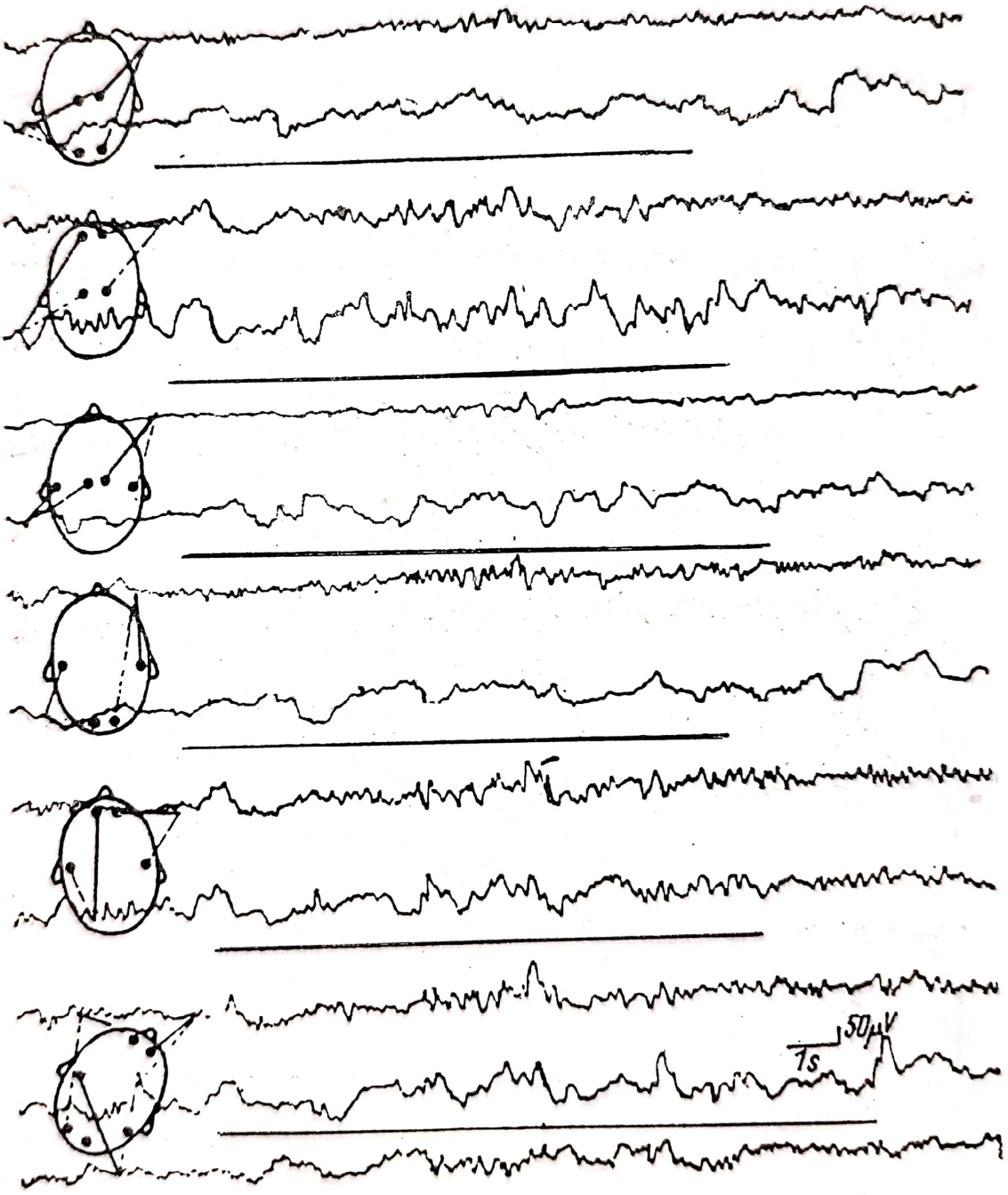

Fig. 483. — EEG în sîngerările intracerebrale:
a) în cazul unui hematom intracerebral se remarcă înregistrarea unui ritm delta mono- și polimorf de amplitudine crescută în emisferul stîng;

Scanned with OKEN Scanner

aproape de circumvoluțiunea rolandică, cu atît ele se manifestă mai curînd prin epilepsie. Procesele expansive intracraniene benigne dau mai frecvent epilepsie decît cele maligne. Putem întîlni toate formele de epilepsie: cu convulsii generalizate, accese de pierdere a cunoștinței fără convulsii sau crize de epilepsie jacksoniană. Epilepsia generalizată apare mai frecvent în glioame și mai ales în cele situate supratentorial în faza de

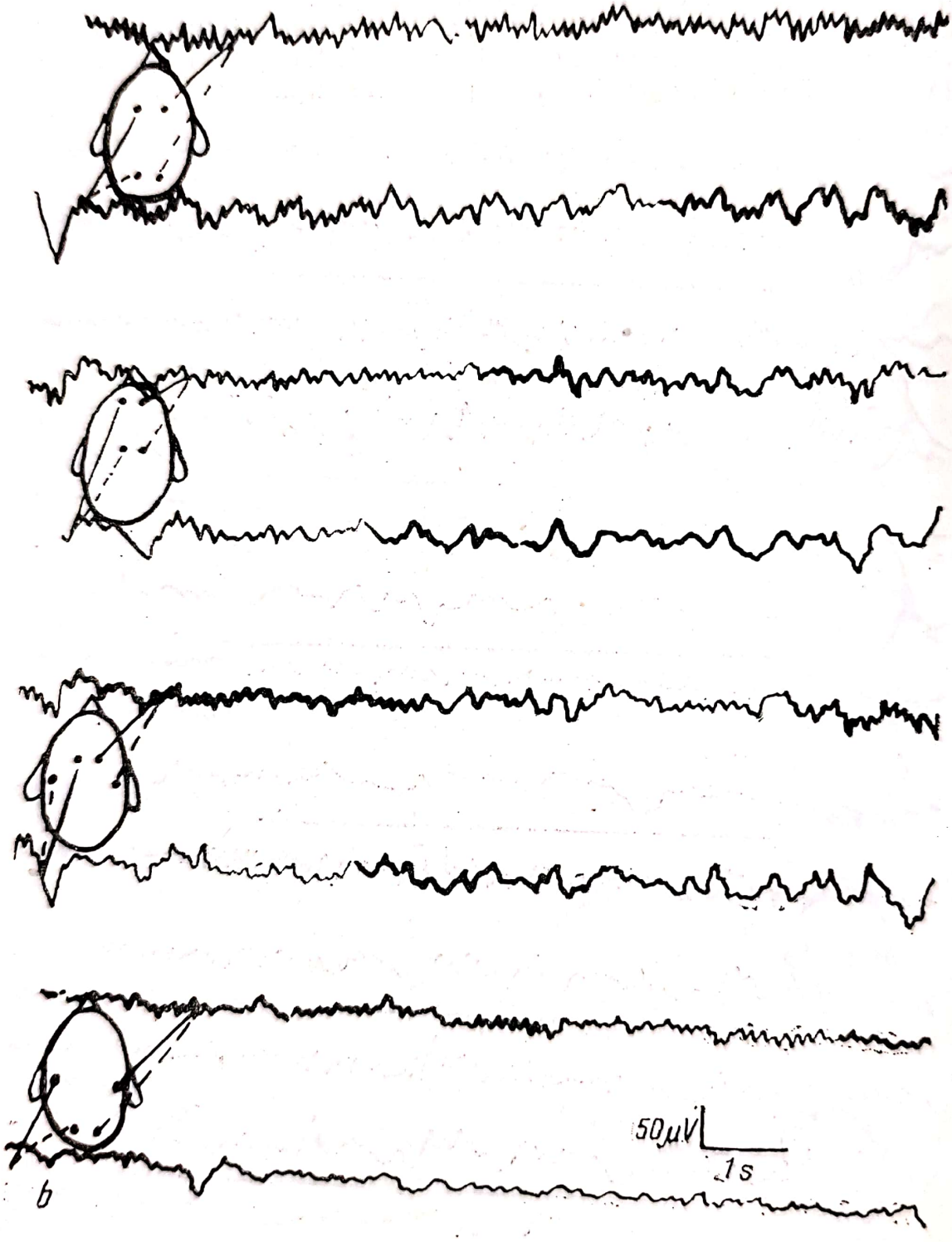

Fig. 483:

b) în cazul unei hemoragii cerebrale se remarcă o disritmie lentă cu elemente delta și theta în ambele emisfere, mai accentuată în regiunea temporo-parietală stîngă.

Scanned with OKEN Scanner

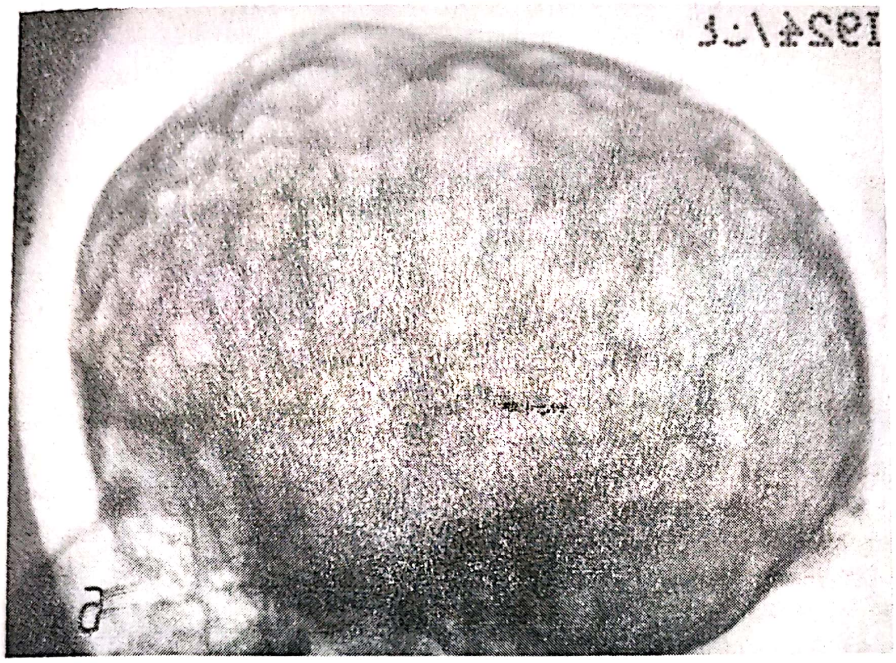

Fig. 484. — Examenul radiologic simplu arată:
a) și *b)* — fenomene de HIC (aspectul unei plăci de argint bătută cu ciocanul) vedere din față și profil.

Scanned with OKEN Scanner

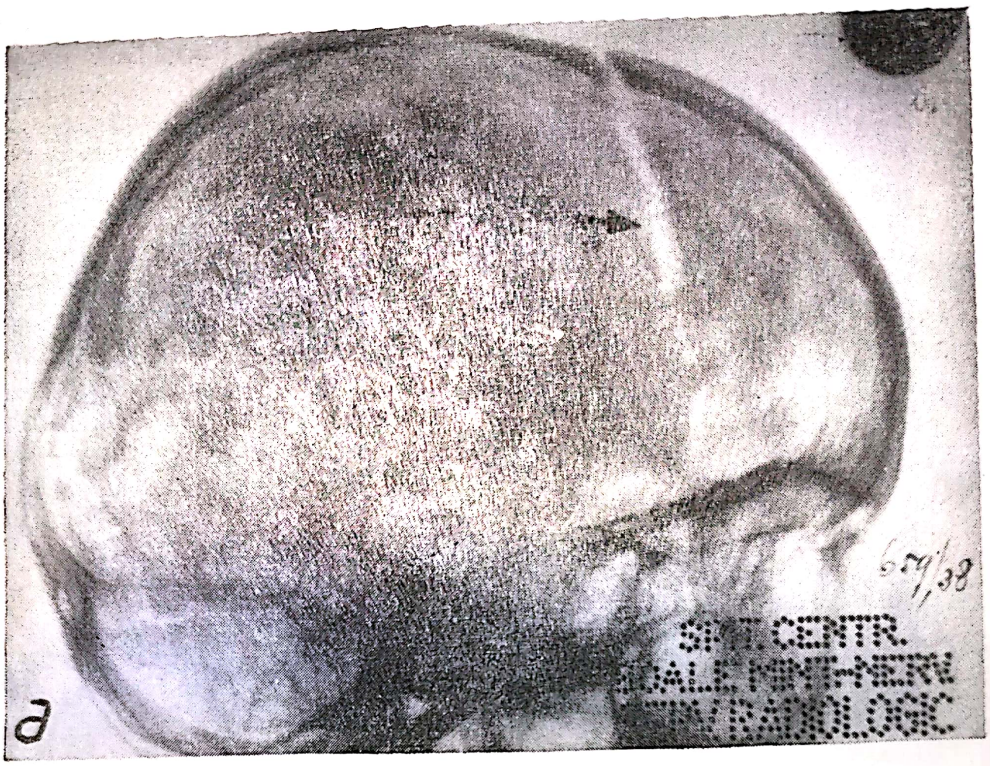

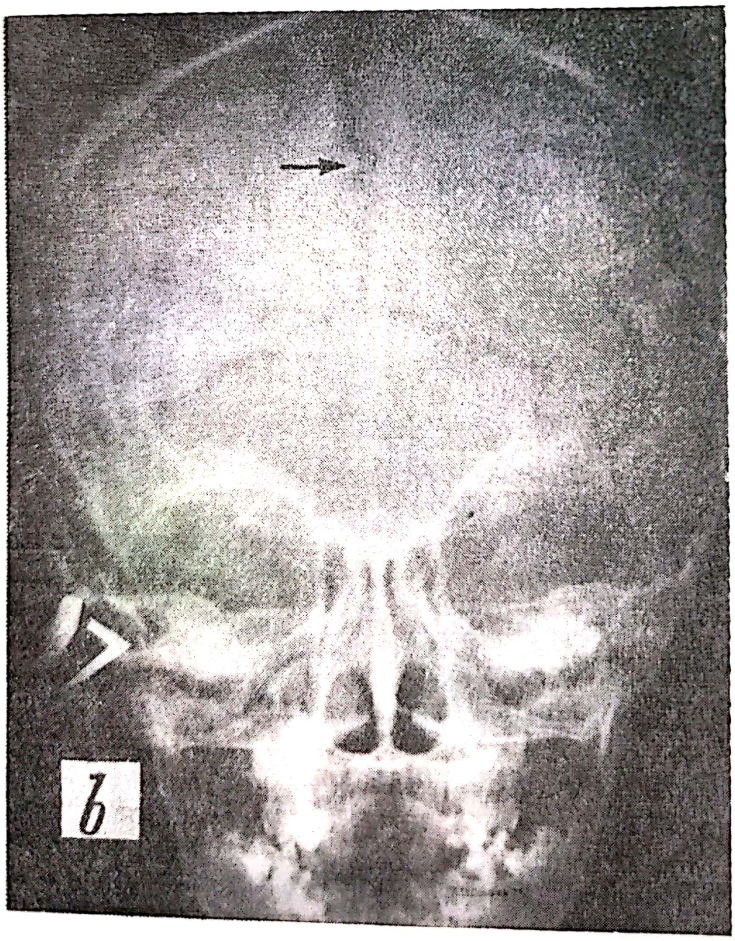

Fig. 485.
a) și b) — disjuncție de suturi la copil în caz de HIC.

Scanned with OKEN Scanner

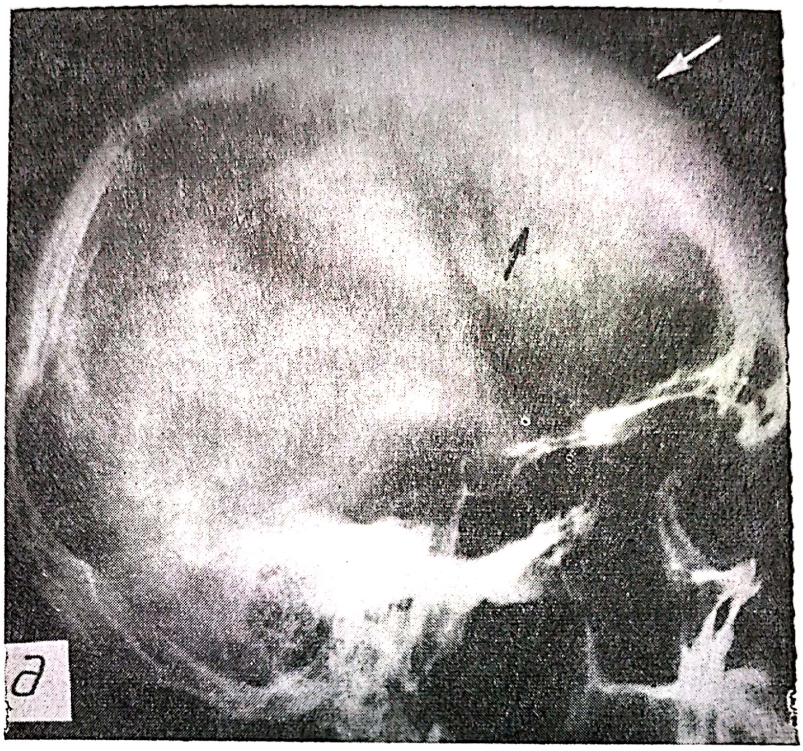

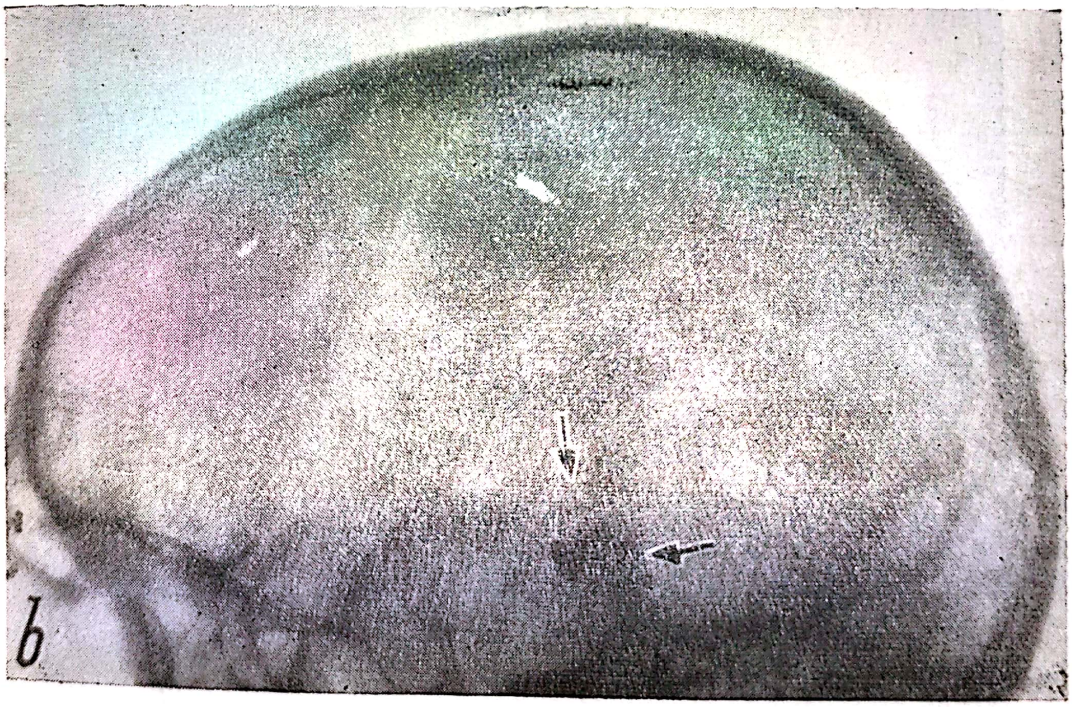

Fig. 486.

a — hiperostoză frontală în caz de meningiom; *b* — calcificare supra- şi retroselară într-un caz de craniofaringiom.

Scanned with OKEN Scanner

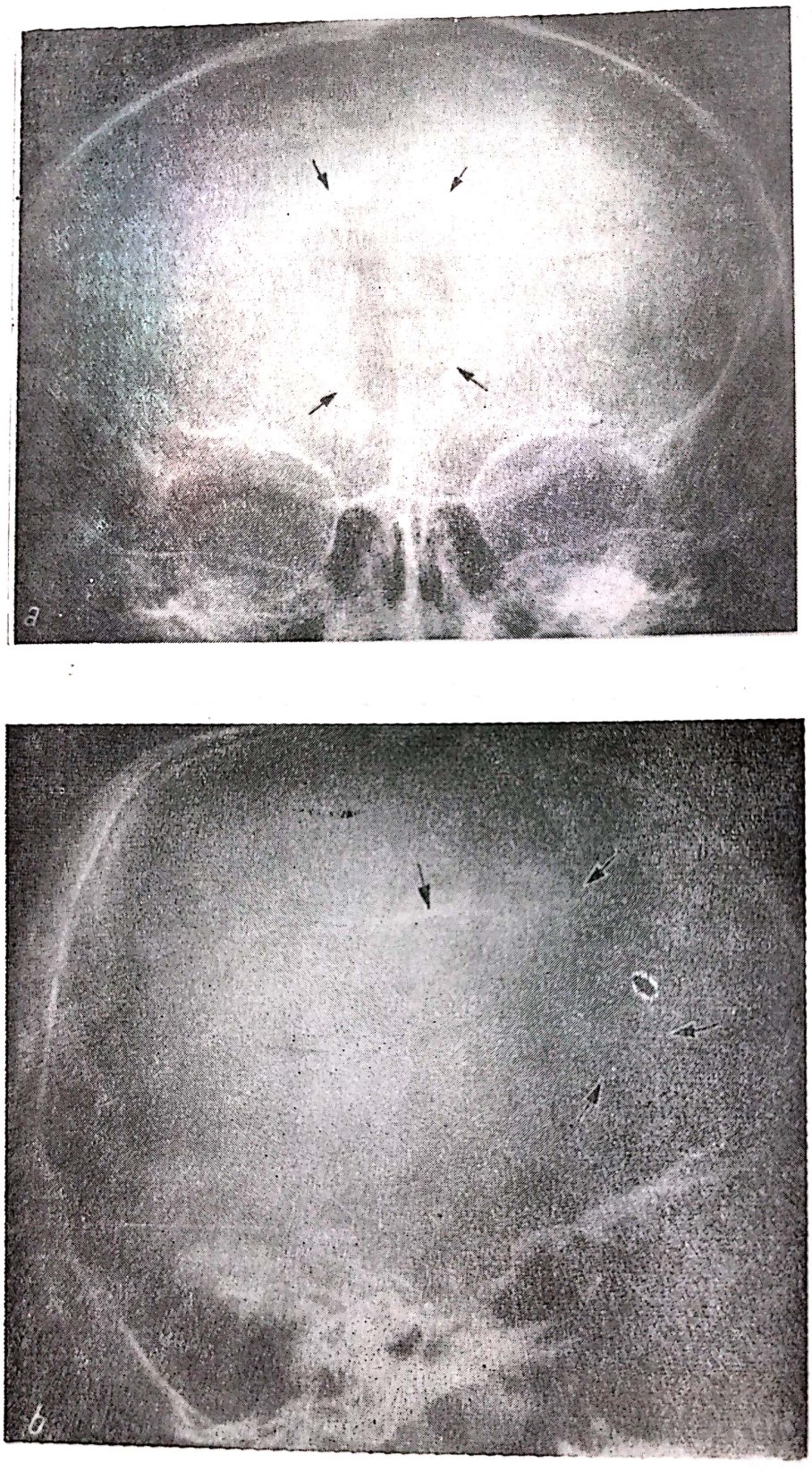

Fig. 487. — Vedere din față (*a*) și profil (*b*) a unui craniu cu o calcificare în caz de lipom de corp calos.

hipertensiune intracraniană. Accesele de pierdere a cunoștinței fără convulsii se întîlnesc mai ales în glioamele profunde, care prind peretele ventricular. În epilepsia jacksoniană, pacientul asistă conștient la criză. Acest tip de criză este expresia unui proces circumscris de iritație corticală. După sediul procesului expansiv, convulsiile pot interesa fața, membrul

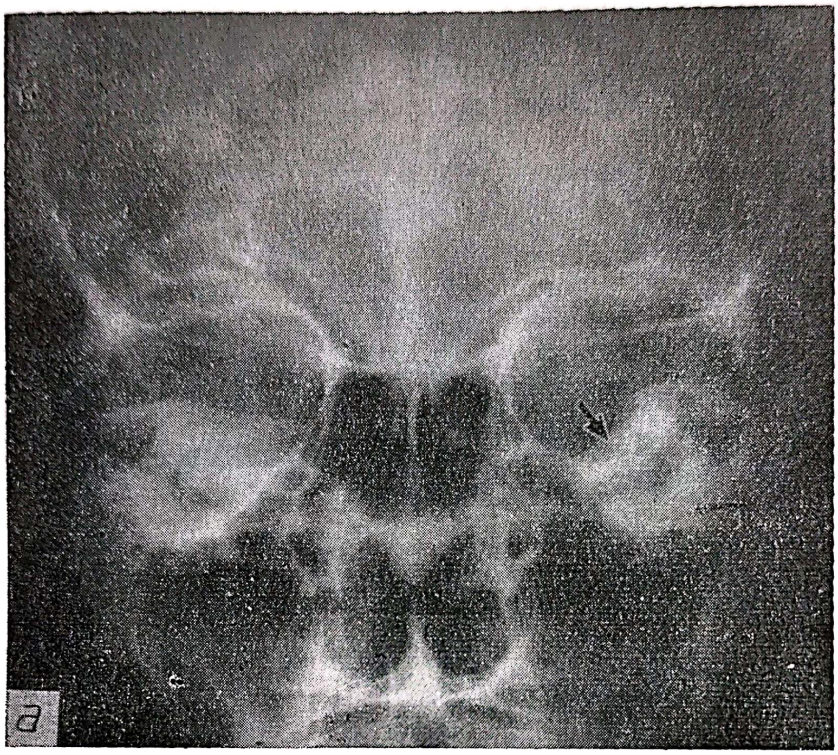

Fig. 488

a) vedere din față a orbitelor: se văd aripile de sfenoid și amputația unghiului pontocerebelos în stînga datorită unei tumori epidermoide de unghi pontocerebelos; *b*) porul acustic mărit datorită unui neurinom de acustic.

Scanned with OKEN Scanner

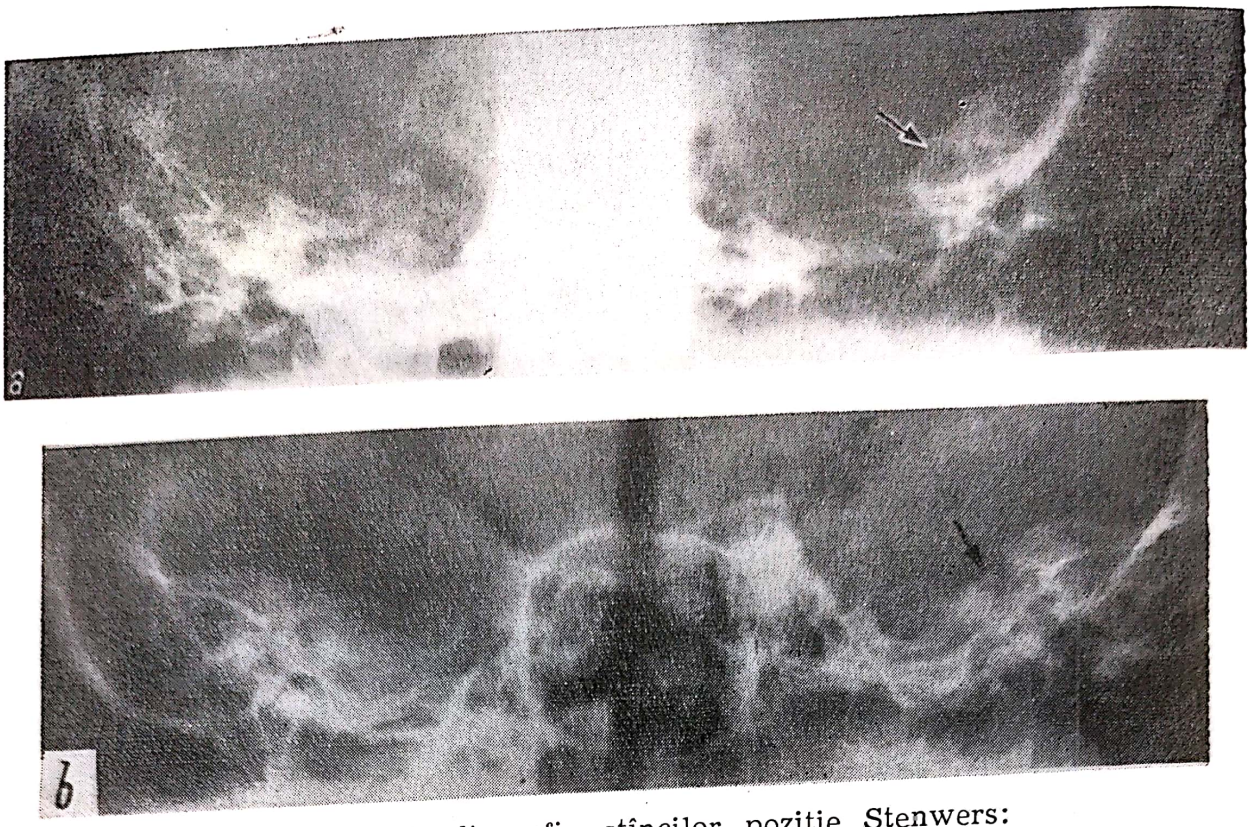

Fig. 489. — Radiografia stîncilor poziție Stenwers:
a) se vede amputația stîncii datorită unui meningiom de sinus pietros superior; *b*) amputația stîncii într-un caz de tumoare epidermoidă de unghi ponto-cerebelos.

superior sau membrul inferior. Convulsiile pot rămîne limitate la unul sau la mai multe degete de la mînă ori de la picior. Alteori convulsiile prind tot membrul respectiv sau chiar toată jumătatea corpului. Ele pot trece apoi și de partea opusă, generalizîndu-se, caz în care pacientul își pierde cunoștința. Dacă după o epilepsie generalizată se produce o monosau o hemipareză se poate admite că debutul crizei a fost jacksonian.

Spre deosebire de semnele de hipertensiune intracraniană, care nu au o specificație, fiind semne de suferință a întregului creier, simptomele de focar sînt cele care indică sediul procesului expansiv intracranian. Ele sînt caracteristice pentru fiecare localizare a procesului expansiv și sînt date de iritația sau de deficitul neuronal pe care îl produce procesul expansiv la nivelul unde se dezvoltă, la acestea adăugîndu-se și simptomele provocate de tulburările vasculare locale consecutive compresiunii. Simptomele de focar variază și după natura procesului expansiv intracranian.

Sediul și vîrsta bolnavului. Un proces expansiv situat în același loc dă simptome variate după natura lui, deci după modul său de evoluție. Simptomele variază după vîrsta bolnavului.

2. PARTICULARITĂȚILE SINDROAMELOR NEUROLOGICE ÎNTÎLNITE ÎN AFECȚIUNILE NEUROCHIRURGICALE CEREBRALE DE TIP EXPANSIV

În procesele expansive intracraniene avem deseori aspecte neurologice particulare, discrete care pun în dificultate deseori chiar pe cei mai subtili speciali ti. Redăm mai jos cîteva noțiuni mai deosebite dar care se întîlnesc destul de frecvent.

Scanned with OKEN Scanner

Leziunile neurochirurgicale produc manifestări motorii fie de tip deficitar (pareze) fie de tip iritativ (crize paroxistice).

Sindromul deficitar — are anumite caracteristici: *Frecvent* au evoluție lentă (reflexe vii, apoi pareza și în ultimă instanță plegie) și progresivă (monopareze, hemipareze chiar tri- și tetrapareze) simptomele au caracterul de a se întinde progresiv ca o pată de ulei. Această evoluție depinde de volumul procesului expansiv care prin compresiune dă aceste simptome. Dar parezele pot fi date și prin deplasarea întregii mase cerebrale (contre-coupe — herniile cerebrale — tumora cerebrală produce o compresie de trunchi cerebral și dă monopareze, hemipareze), prin tulburările de circulație din vecinătate sau la distanță (hematomul comprimă artera cerebrală posterioară la nivelul pedunculului cerebral) sau prin tulburări lichidiene, o tumoare de ventricul lateral sau III obstruează căile de scurgere a LCR și prin dilatarea ventriculilor dă semne grave de compresiune. Pareza este de obicei spastică.

Mai rar evoluția este brutală, monoplegie sau hemiplegie, prin dezvoltarea unui chist sau hemoragie în tumoară care pînă atunci avea o evoluție lentă, mută sau frustră. De obicei aceste simptome se însoțesc de crize convulsive sau tulburări de cunoștință. Pareza poate rămîne staționară și poate evolua sau chiar ceda parțial sau total prin cedarea edemului peritumoral spontan sau terapeutic. Rareori poate apărea o hemiplegie flască care cedează în cîteva zile și după cîteva săptămîni se instalează progresiv rapid din nou pareza. Prima pareză e dată de o embolie metastatică care cedează deoarece embolul se organizează, se exteriorizează din vas, și a doua pareză e dată de dezvoltarea tumorii (Vincent a descris forme de inhibiție a crizelor convulsive manifestate prin hemipareză).

Rareori sediul tumorii poate da pareza ipsilaterală sau chiar tetrapareză.

Sindromul motor are anumite caractere specifice după localizarea și natura leziunilor.

Caracterul sindromului piramidal în procesele expansive frontale. Sindromul deficitar variază în raport cu sediul tumorii. Procesele expansive cu evoluție lentă din polul frontal dă adesea numai o pareză facială centrală controlaterală *(Arseni, 1951)*. Dacă leziunea expansivă este în zona precentrală pareza e în raport cu sediul leziunii expansive: pareza interesează fața și membrul superior cînd leziunea în 1/3 medie și inferioară a frontalei ascendente; cînd leziunea e în 1/3 postero-superioară a lobului frontal pareza predomină în membrul inferior. Cînd avem o tumor benignă în F_2F_3 avem o pareză facială centrală controlaterală și o hemipareză ipsilaterală frustă (reflexe vii Babinski) predominant în membrul inferior (face parte din sindromul Ectos) determinată de deplasarea lentă a trunchiului cerebral și compresiune de partea opusă a trunchiului de către cortul cerebelului. O tumoară în lobul prefrontal pe lîngă hemipareza discretă sau manifestă de partea controlaterală poate da și sindrom piramidal (reflex tonic al piciorului de partea ipsilaterală prin compresiunea, pe sub tentoriu, lobului de partea opusă de către lobul frontal posesor al unei tumori (arteriografia arată o deplasare a

Scanned with OKEN Scanner

arterei pericaloase de partea opusă). Aria premotorie (Fulton) lezată dă exagerarea reflexelor osteotendinoase în membrul superior cu spasticitate în mînă. În leziunile expansive din frontala ascendentă avem pareza parcelară în raport cu sediul leziunii, pareză ce prinde progresiv hemicorpul controlateral. În leziunile de 1/3 superioare a frontalei ascendente (lobul paracentral) avem o pareză în membrul inferior care evoluează lent — întîi cuprinde degetele, apoi gamba, coapsa și în cele din urmă prinde și membrul superior. Adesea comprimă și celălalt lob paracentral și dă o paraparează. Meningioamele de lob paracentral și traumatismele craniocerebrale cu înfundare osoasă mediană la acest nivel dau parapareze, respectiv paraplegie. Procesele expansive situate paramedian învecinate lobului paracentral pot da pareza cu hipotonie cu debut în membrul inferior dacă comprimă lobul paracentral dar adesea dă pareze în membrul superior deși distanța de la tumoră pînă la sediul unde e localizat membrul superior e mult mai mare (dublu sau aproape triplu) față de distanța tumoră — lobul paracentral. Pareza în acest caz e dată de tulburările circulatorii venoase (staza) care sînt mai accentuate în valea silviană.

Leziunile 1/3 medie a frontalei ascendente (Foerster) dă pareză mai accentuată în rădăcinile membrelor.

Leziunea ariei suplimentare motorii determină tulburările de tonus în membrele de partea opusă.

În leziunile corticale paracentrale putem avea paralizii de tip radicular (cubita, radial, median).

Lobul parietal dă deficite motorii de diferite intensități cu hipertonie, pareza nu e așa mare, mișcările sînt reduse din cauza tulburărilor de sensibilitate, bolnavul nu utilizează membrul superior. Este mai accentuată în față și membrul superior dacă leziunea e parieto-temporală, e interesat membrul inferior dacă e mai aproape leziunea de linia mediană.

Lobul temporal. Procesele expansive corticale din 1/3 anterioară lobului dă o pareză faciobrahială controlaterală, dacă tumora e profundă comprimă capsula internă și dă o hemipareză controlaterală proporțională, dacă neoplazia infiltrează lobul median și posterior (prinde pedunculul cerebral) și dă o hemipareză mai accentuată în membrul inferior.

Tumorile din lobul *occipital* dau o pareză care apare mai tîrziu e proporțională și moderată, ea este datorată împingerii înainte a creierului de către tumoră comprimînd astfel frontala ascendentă.

Tumorile din *nucleii bazali* dau tulburări motorii moderate adesea inegale, uni- sau dour bilaterale prin interesarea capsulei interne.

Leziunile *corpului calos* nu dau tulburări motorii decît cînd invadează hemisferele cerebrale.

Procesele expansive din ventriculul lateral, ventriculul III și hipotalamus nu dau tulburări motorii decît cînd invadează zonele vecine. Tumorile pineale pot da tardiv pareze uni-, bilaterale sau parapareze prin compresia tractul piramidal. De asemenea pot da o pareză facială prin compresia nucleară, a nervului, sau a fibrelor intraprotuberențiale.

Procesele expansive ce interesează trunchiul cerebral pot lua mai multe aspecte. Procesele expansive ce se dezvoltă în trunchiul cerebral

Scanned with OKEN Scanner

sînt infiltrative de obicei bilaterale, și dă sindroame alterne bine cunoscute în raport cu prinderea nervilor cranieni.

O tumoare dezvoltată la nivelul decusației piramidale, angajarea de amigdale sau fractura de odontoidă, dă paralizia criciată prin compresia fibrelor piramidale (înainte de încrucișare) mediane care interesează membrele superioare; o leziune puțin mai jos la nivelul decusației dă o paralizie încrucișată prin lezarea fibrelor laterale ale membrului inferior controlateral și a membrului superior ipsilateral. Tumorile de trunchi cerebral adesea evoluează mult timp (ani) cu un spasm facial (fig. 490).

În procesele expansive supratentoriale mai ales cele temporale avem o compresiune a hipocampului asupra trunchiului cerebral și vom avea în mod progresiv hemipareză controlaterală cu midriază ipsilaterală tumorii; hemipareza ipsilaterală tumorii cu midriază controlaterală (compresiunea trunchiului prin incizia cortului cerebelului de partea opusă tumorii și compresia nervului motor ocular comun opus) tetrapareză cu predominanță de partea opusă (cu midriaze bilaterale) în contractura, tetrapareza: flască opusă tumorii și în contractura ipsilaterală cu predominanță în membrul inferior și tetraplegie flască cu comă, midriază bilaterală. În ultima fază avem tetraplegie în mioză datorită telescopării trunchiului cerebral.



Fig. 490. — Spasm facial, singurul simptom obiectiv într-un caz de tumoare de trunchi cerebral.

În tumorile de ventricul IV incipiente putem avea Oppenheim bilateral sau reflexele membrelor inferioare abolite, diminuate cu parapereză (plegie flască). Areflexia se explică prin faptul că avem atingerea căilor rubrospinale (tonigene) și conservarea căilor corticospinale (inhibitorii) s-ar mai explica și prin degenerarea cordoanelor posterioare sau leziunile rădăcinilor.

În tumorile hipofizare mari cu dezvoltarea posterioară accentuată putem avea reflexele rotuliene abolite cu un sindrom ataxic ca în tabes datorită compresiunii mezencefalului.

Aspecte particulare ale sindromului motor iritativ: vom prezenta cîteva aspecte de crize epileptice particulare.

Putem avea crize epileptice parțiale sau generalizate.

Atacurile epileptice parțiale pot fi cu simptomatologie elementară, complexă și polimorfă. Toate aceste forme pot fi de tip motor, senzitiv, senzorial și vegetativ. Ca forme particulare citățm: crize parțiale motorii: ipsilateral tumorii, crize motorii bilaterale (brahiale, crurale, alternante), crize motorii în diafragmă, crize de pierdere a urinii, crize de paraplegie, de mono sau hemiplegie; crize parțiale cu simptomatologie neurovegetativă: crize respiratorii, crize de hipertensiune arterială, crize vagale, crize ventriculare; crizele parțiale complexe sînt: halucinațiile, crize de dipsomanie, hiperfagie, erotism, de rîs și plîns spasmotic. Epilepsia cu simpto-

Scanned with OKEN Scanner

sînt infiltrative de obicei bilaterale, și dă sindroame alterne bine cunoscute în raport cu prinderea nervilor cranieni.

O tumoare dezvoltată la nivelul decusației piramidale, angajarea de amigdale sau fractura de odontoidă, dă paralizia criciată prin compresia fibrelor piramidale (înainte de încrucișare) mediane care interesează membrele superioare; o leziune puțin mai jos la nivelul decusației dă o paralizie încrucișată prin lezarea fibrelor laterale ale membrului inferior controlateral și a membrului superior ipsilateral. Tumorile de trunchi cerebral adesea evoluează mult timp (ani) cu un spasm facial (fig. 490).

În procesele expansive supratentoriale mai ales cele temporale avem o compresiune a hipocampului asupra trunchiului cerebral și vom avea în mod progresiv hemipareză controlaterală cu midriază ipsilaterală tumorii; hemipareza ipsilaterală tumorii cu midriază controlaterală (compresiunea trunchiului prin incizia cortului cerebelului de partea opusă tumorii și compresia nervului motor ocular comun opus) tetrapareză cu predominanță de partea opusă (cu midriaze bilaterale) în contractura, tetrapareza: flască opusă tumorii și în contractura ipsilaterală cu predominanță în membrul inferior și tetraplegie flască cu comă, midriază bilaterală. În ultima fază avem tetraplegie în miază datorită telescopării trunchiului cerebral.



Fig. 490. — Spasm facial, singurul simptom obiectiv într-un caz de tumoare de trunchi cerebral.

În tumorile de ventricul IV incipiente putem avea Oppenheim bilateral sau reflexele membrelor inferioare abolite, diminuate cu parapereză (plegie flască). Areflexia se explică prin faptul că avem atingerea căilor rubrospinale (tonigene) și conservarea căilor corticospinale (inhibitorii) s-ar mai explica și prin degenerarea cordoanelor posterioare sau leziunile rădăcinilor.

În tumorile hipofizare mari cu dezvoltarea posterioară accentuată putem avea reflexele rotuliene abolite cu un sindrom ataxic ca în tabes datorită compresiunii mezencefalului.

Aspecte particulare ale sindromului motor iritativ: vom prezenta cîteva aspecte de crize epileptice particulare.

Putem avea crize epileptice parțiale sau generalizate.

Atacurile epileptice parțiale pot fi cu simptomatologie elementară, complexă și polimorfă. Toate aceste forme pot fi de tip motor, senzitiv, senzorial și vegetativ. Ca forme particulare citățm: crize parțiale motorii: ipsilateral tumorii, crize motorii bilaterale (brahiale, crurale, alternante), crize motorii în diafragmă, crize de pierdere a urinii, crize de paraplegie, de mono sau hemiplegie; crize parțiale cu simptomatologie neurovegetativă: crize respiratorii, crize de hipertensiune arterială, crize vagale, crize ventriculare; crizele parțiale complexe sînt: halucinațiile, crize de dipsomanie, hiperfagie, erotism, de rîs și plîns spasmotic. Epilepsia cu simpto-

Scanned with OKEN Scanner

matologie polimorfă este cea în care avem diverse crize parțiale asociate cu crize generalizate. Crizele particulare de pierdere a cunoștinței sînt: falsele absențe, atacuri de pierdere a cunoștinței fără convulsii, atacuri de repetiție verbală.

SINDROMUL SENZITIV

Procesele expansive intracraniene dau tulburări de sensibilitate dar adesea acestea sînt greu de depistat sau interpretat deoarece prin însăși natura bolii pacientului fie că nu este atent, fie că este confuz sau interpretarea e dificilă deoarece adesea răspunsurile sînt contradictorii.

Caracterul tulburărilor de sensibilitate este faptul că ele progresiv se accentuează, rareori însă pacientul vine numai pentru aceste semne (cînd sînt predominante). Adesea îl supără inabilitatea în membrul superior dată de aceste tulburări de sensibilitate.

În tumorile de lob frontal putem avea tulburări de sensibilitate superficiale rareori (12%), cele mai multe sînt secundare date de invadarea lobului parietal (avem în acest caz tulburări motorii manifeste). Rareori se poate întîlni o manifestare sub formă de hipoestezie mai ales în tumorile prefrontale fără mari tulburări motorii. Ele sînt date de o compresiune a lobului parietal de către lobul frontal. Dacă tulburările de sensibilitate sînt date exclusiv prin compresiune, ele dispar imediat după ablația tumorii, în caz de infiltrarea lobului parietal după ablația tumorii frontale, tulburările de sensibilitate persistă.

În procesele expansive parietale tulburările de sensibilitate sînt manifeste și frecvente (87%): simțul atitudinii, stereognozia și discriminarea tactilă (cercurile Weber sînt foarte atinse); sensibilitatea vibratorie și superficială (tactilă, termică și dureroasă) sînt conservate sau aproape conservate. Acesta este sindrom cortical Déjerine. În procesele expansive parietale cu evoluție lentă tulburările de sensibilitate se pot ameliora în mare parte și rapid căci aceste tulburări sînt supleate de fibrele aferente ale sensibilității care nu se încrucișează (se termină în lobul parietal homolateral). Chiar în tumorile parietale bilaterale (în fluture) se pot ameliora deoarece fibrele pentru sensibilitate sînt repartizate și în zona paracentrală, în lobul frontal, nucleii bazali. Sindromul Déjerine se instalează în cazurile de tumori corticale, în cele profunde avem tulburări de sensibilitate de diferite intensități cu variate localizări (chiar segmentare). *În tumorile temporale* putem avea tulburări de sensibilitate (35%) prin compresiunea lobului parietal, în tumorile temporo-parietale procentul tulburărilor de sensibilitate se ridică la 50%. *În tumorile occipitale* tulburările de sensibilitate se întîlnesc rar (9%); de asemenea în tumorile de ventricul III (8%) sau ventriculul lateral (11%).

În tumorile de nuclei bazali se întîlnesc tulburări de sensibilitate în jumătate din cazuri: anestezia superficială (tactilă, dureroasă, termică) și profundă cu arteriognozie asociate cu dureri violente. Uneori se întîlnesc doar în membrul inferior, în cot, senzația de frig uneori întîlnim hiperpatie.

În tumorile intrinsece de trunchi cerebral tulburările de sensibilitate sînt rare sau bilaterale nesistematizate, superficiale sau profunde, adesea

Scanned with OKEN Scanner

sînt de tip siringomielic. Poate să întîlnim o arteriognozie mai ales în tumorile laterobulbare (Rubinstein, Arseni, 1951).

În tumorile de ventricul IV putem avea tulburări de sensibilitate profundă.

TULBURĂRI NEUROLOGICE PRIN LEZIUNI ALE CĂILOR DE SENSIBILITATE

Căile de sensibilitate pot fi interesate la nivelul etajului de recepție periferic (nerv, plex, rădăcini) sau în segmentul intranevraxial.

Leziunile la nivelul primului neuron senzitiv pot provoca astereognozie (o formă secundară) datorită unei anestezii globale: în aceste cazuri este necesar ca să existe o întrerupere completă a funcției unuia sau mai multor trunchiuri nervoase.

Leziuni izolate ale cordoanelor dorsale (fasciculele Goll-Burdach) în măduvă sau în bulb produc o ataxie, care constă în tulburări grave în amplitudinea mișcărilor. Această ataxie este datorată disociației sensibilității (abolirea sensibilității profunde mioatrokinetice, cu conservarea sensibilității termoalgice și conservarea relativă a celei tactile, se întîlnește mai ales în tabes.

Ataxia de tip tabetic se întîlnește în neurochirurgie foarte rar în unele compresiuni medulare sau bulbo-medulare; mai poate fi întîlnită unilateral în cursul sindromului Brown-Sequard din unele compresiuni medulare sau unele traumatisme vertebro-medulare.

Hemiataxia cerebrală este o tulburare profundă de lezare a căilor sensibilității la nivel bulbar, talamic sau parietal, și se deosebește de ataxia tabetică prin faptul că în prima, amplitudinea și viteza mișcării rămîn normale, pe cînd în cea de a doua există o bruschețe și o variabilitate a mișcărilor, care se îndepărtează de țintă, iar mișcarea capătă un aspect pseudoconvulsiv. Tabeticul nu poate păstra imobilitate între o atitudine statică de ansamblu; în hemiataxia cerebrală acest lucru este posibil.

SINDROAMELE CEREBELO-VESTIBULARE

Acestea pot apare în diferite etaje ale sistemului nervos, fiecare avînd particularitățile sale.

Leziunile supratentoriale. Sindroamele de discoordonare sînt datorate lezării diverselor componente centrale ale analizatorului spațial. Analizatorul spațial constituie un sistem complex, alcătuit din aferențele proprioceptive conștiente (sistemul fibrelor lungi și aparatul vestibular), din aferențele profunde inconștiente (sistemul căilor de proiecție spino-cerebeloase), din aferențe optice și acustice. Integrarea acestor aferențe se face la nivelul scoarței cerebrale, pe diferite arii din lobii parietal, frontal, temporal și occipital.

Sindromul supravestibular prin leziuni în nucleii cenușii centrali și în scoarța cerebrală are probele vestibulare normale. În cea mai mare parte a cazurilor, sindroamele vestibulare centrale sînt datorate suferinței trunchiului cerebral.

În sindromul de hipertensiune intracraniană există vertij, tulburări de echilibru, nistagmus și un oarecare grad de excitabilitate la proba ca-

Scanned with OKEN Scanner

lorică și rotatoare. Se pare că ar exista o hipoexcitabilitate sau inexcitabilitate calorică a canalelor semicirculare verticale de partea opusă tumorii. Hipoexcitabilitatea ar fi caracteristică pentru tumorile supratentoriale, iar inexcitabilitatea pentru tumorile subtentoriale.

În leziunile frontale se găsesc tulburări de echilibru: deviații statice sau în mers ale trunchiului și membrelor de partea leziunii, uneori cu înclinarea capului și trunchiului. În proba brațelor întinse acestea deviază sau în proba indicației, indexul homolateral cu leziunea, deviază. Lateropulsiunea este mai frecventă decît anteropulsiunea sau retropulsiunea. Aceste devieri s-ar datora lezării conexiunilor frontocerebeloase sau după alți autori, comprimării de către tumoare a formațiunilor trunchiului superior. Bruns descrie pseudoataxia frontală. Prin excitații pe aria a 8-a, Delmas-Marsalet probează că de aici se comandă mișcările de orientare ale ochilor, capului și corpului. Leziuni ale căii fronto-pontine ar produce sindromul fronto-vestibulo-cerebelos, considerîndu-se lobul frontal un coordonator de lux. Tulburările de echilibru și coordonare date de tumorile frontale sînt bilaterale și inegale, pe cînd cele date de tumorile de fosă posterioară sînt unilaterale. La examenul obiectiv se poate întîlni nistagmusul spontan, care bate spre lobul frontal sănătos (tulburarea contigentului cerebelos încrucișat) ce coincide cu o disimetrie și adiadocochinezie. În originea nistagmusului provocat mai ales prin metoda rotatorie, în care ambele aparate labirintice sînt excitate, nu s-a putut observa vreo influență a leziunii frontale asupra celor două componente (lentă și rapidă), toate canalele răspunzînd normal.

Nistagmusul de poziție apare în decubitul vertical în proporție de 70% din tumorile frontale. Nistagmusul optocinetic nu este modificat.

În leziunile parietale, sindromul de discoordonare apare rar și ar fi o consecință a tulburărilor de sensibilitate profundă, deși există cazuri de ataxie fără tulburări de sensibilitate. Rotația în jurul axei corpului (mișcări de torsiune) se datorează se pare existenței unor proiecții vestibulare pe scoarța parietală. Rareori îmbracă forma unei crize a rotației (crize de automatoză Zingerle). Unele fenomene vestibulare senzoriale, ca pierderea echilibrului sau lipsa simțului orientării față de gravitație, asociate cu amețeli, s-ar datora tot proiecției vestibulare parietale. Crizele de modificare a schemei corporale ar interesa proiecțiile vestibulare intraparietale.

În leziunile temporale se întîlnesc accese paroxistice de vertij. Ca tulburări permanente ale echilibrului se descriu latero-devieri sau retropulsii cu astazie-abazie; s-a mai descris nistagmus cronic provocat la un prag scăzut, la bolnavi cu tumori temporale.

În leziunile occipitale se întîlnesc tulburări de echilibru nesistematizate, sub formă de latero- sau retropulsie. Se descriu uneori tulburări de discoordonare care se aseamănă celor din leziunile cerebeloase, inclusiv nistagmus.

În leziunile corpului calos sînt remarcate tulburări de echilibru. Ataxia caloasă după Zingerle constă în incapacitatea de a sta în picioare, mers ataxo-spasmodic și tendință de cădere în față sau în lături.

În leziunile nucleilor bazali se întîlnesc tulburări de echilibru nesistematizate și de discoordonare a mișcărilor în grade variabile, mai ales din seria neocerebeloasă.

Scanned with OKEN Scanner

În *leziunile de ventricul lateral* există semne de discoordonare și acestea s-ar datora compresiunii pedunculilor cerebrali. Uneori se mai descriu tulburări de echilibru și nistagmus, printre alte semne de discoordonare.

În *leziunile de ventricul III,* fenomene de discoordonare s-ar datora sindromului de hipertensiune intracraniană.

În *tumorile pinealei* se descriu tulburări de echilibru nesistematizate, lateropulsiuni și retropulsiuni, mers ataxic, baza lărgită. Semnele de discoordonare se pot grupa sub denumirea de tulburări cerebelo-vestibulare și s-ar datora pe de o parte compresiunii formațiunilor vestibulo-cerebeloase și pe de altă parte sindromul de hipertensiune intracraniană.

Leziunile subtentoriale. În leziunile cerebeloase, sindromul de discoordonare se poate diferenția într-un sindrom arhicerebelos și unul neocerebelos.

Sindromul arhicerebelos (de lob floculo-nodular) constă în ataxia trunchiului, adică imposibilitatea de coordonare a mișcărilor trunchiului față de membre în mers, tulburări accentuate de echilibru cu mers ebrios, baza de susținere lărgită, tendință permanentă de cădere înapoi. Cînd bolnavul este culcat nu se observă fenomenele de discoordonare cerebeloasă. Acest sindrom se întîlnește mai ales în neurochirurgie în tumorile paramediane și de vermis. Simptomatologia clinică a sindromului arhicerebelos se explică prin bogăția conexiunilor pe care lobul floculo-medular le are cu sistemul vestibular.

Sindromul neocerebelos se caracterizează prin descompunerea mișcării voluntare armonioase. Leziunea neocerebelului sau a căilor sale aferente și eferente produce discoordonare, ca asinergia sau ataxia cerebeloasă, ce se datorează perturbării echilibrului normal dintre agoniști, antagoniști, sinergici și *fixatori.* Sindromul neocerebelos este produs de leziuni ale lobului cerebelos posterior sau ale conexiunilor sale eferente și aferente în scoarța cerebrală (calea cortico-cerebelo-dento-rubro-talamo-corticală).

Ataxia cerebeloasă (asinergia) este lipsa îndeplinirii simultane a mai multor mișcări în vederea îndeplinirii unui act voluntar. Mersul este cu baza de susținere lărgită, ebrios, în zig-zag, ca și cum ar alerga mereu după centrul său de greutate. Aruncă picioarele în afară, după ce fiecare a fost ridicat de pe sol în urma multor tentative, capul rămîne de obicei pe un plan posterior față de membrele inferioare care avansează.

Lateropulsia cu devierea brațelor întinse de partea leziuniii este o caracteristică a tumorilor cerebeloase. Sindromul de discoordonare cerebeloasă este caracterizat prin aceea că mișcarea își păstrează direcția și orientarea intențională, iar închiderea ochilor nu produce o agravare a fenomenelor ataxice. Mișcarea este sacadată și neregulată.

Dismetria este o tulburare în amplitudinea mișcărilor apare la probele indice-nas și călcîi-genunchi. Variante ale acesteia sînt hipermetria, cînd indicele depășește nivelul nasului atingînd obrazul, sau hipometria, cînd degetul se oprește înainte de țintă. Tremurătura cerebeloasă are caracter intențional și apare la sfîrșitul mișcării. Disdiadocokinezia este imposibilitatea executării mișcării voluntare, alternative și rapide ale diverselor segmente. Cea mai folosită probă este cea a marionetelor. Hipotonia

Scanned with OKEN Scanner

cerebeloasă se pune în evidență prin imprimarea unor mișcări pasive membrelor, proba Stewart-Holmes, sau prin cercetarea reflexului rotulian pendular. Tulburările de vorbire ar fi o asimetrie a mușchilor fonatori. Nistagmusul este o discoordonare a mușchilor oculari, în leziunile cerebeloase, este bilateral, mai accentuat de partea bolnavă.

Leziunile vestibulare. Pot fi *periferice,* la nivelul labirintului, urechi interne sau pe nerv; *radiculare,* pe ramul emergent din trunchi; *centrale,* la nivelul trunchiului cerebral; bulbar, muclear (bulbo-protuberențial) și supranuclear (peduncular).

Sindromul vestibular periferic se caracterizează prin amețeală cu senzație de rotație, nistagmus orizontal sau orizonto-rotator ce abate de partea opusă labirintului hipoexcitabil. Nistagmusul are două componente: o mișcare de revenire rapidă (după care se face denumirea direcției nistagmusului) și una lentă, de origine vestibulară. Deviația brațelor și căderea se fac de partea opusă sensului componenței rapide a nistagmusului, adică de aceeași parte cu componenta lentă, tonică a nistagmusului. Secusa lentă bate spre stînga și devierea brațelor se face tot spre stînga. Aceasta înseamnă că în leziunile periferice, sindromul vestibular este armonios. Probele vestibulare arată modificări unilaterale, în genere hipo- sau inexcitabilitate mai rar hiperexcitabilitate. Ataxia labirintică se caracterizează prin tulburări de echilibru în stațiune și mers; nu modifică mișcările voluntare așa cum se întîmplă în ataxia cerebeloasă. Semnul Romberg labirintic se instalează lent, pe cînd cel din leziunile sensibilității profunde este brusc; în ambele cazuri însă, închiderea ochilor amplifică oscilațiile.

Fig. 491. — Aspectul unui copil cu tumoare de fosă posterioară: capul este aplecat spre dreapta și înainte, umărul stîng coborît.

În discoordonarea labirintică, mișcările de deviere variază cu poziția capului. În probele calorice, bolnavul va cădea de partea labirintului hipoexcitabil. Bolnavul cu leziune labirintică luptă permanent cu tulburările de echilibru, care sînt în prim plan, pe cînd cel cu leziune de cerebel prezintă în primul rînd asinergie și dismetrie, iar tulburările de echilibru sînt secundare. La proba brațelor întinse, în leziunea labirintului devierea ambelor brațe se face în același sens. În tumorile de ventricul IV, capul are o altitudine „de ceremonial", iar cînd bolnavul face o mișcare bruscă a capului se produc tulburări vizuale, care merg pînă la amauroză, vertije cu tendință de pierdere de echilibru, ce pot duce la sincopă mortală. În aceste cazuri, hiperextensia capului obliterează apeductul și mărește sindromul de hipertensiune intracraniană.

Scanned with OKEN Scanner

În tumorile cerebeloase se poate întîlni o redoare a cefei; capul are o înclinare înainte și laterală, cel mai des de partea tumorii, iar figura bolnavului privește spre leziune. Acest aspect clinic se datorează leziunii vestibulare asociate (fig. 491).

Sindromul radicular al nervului vestibular este alcătuit din vertij, mai puțin intens ca în sindromul labirintic, nistagmus orizontal, dar uneori și cu o componentă verticală (centrală); la probele vestibulare se constată și o hipoexcitabilitate sau inexcitabilitate labirintică unilaterală. În neurochirurgie întîlnim acest sindrom în neurinomul de acustic, în arahnoidita unghiului pontocerebelos, în parazitoza unghiului pontocerebelos etc.

Sindrom vestibular central (de trunchi cerebral), alcătuit din semne de discoordonare vestibulară — discordanță între amețeală (care este discretă), mișcările reacționale și nistagmusul spontan. Nistagmusul poate fi vertical sau în mai multe direcții, bate spre labirintul mai puțin excitabil, nistagmus care bate de aceeași parte în care se produce deviația mișcărilor reacționale; la proba brațelor întinse se poate observa deviația unui singur braț; direcția de cădere este de obicei în sens anteroposterior, proba Romberg nu este influențată de schimbările de poziție; nistagmusul vertical este caracteristic pentru acest sindrom.

Aceste semne se întîlnesc în tumorile de fosă cerebeloasă posterioară în tumorile trunchiului cerebral sau în compresiunile trunchiului cerebral datorită unei hernii cerebeloase.

TULBURĂRILE EXTRAPIRAMIDALE ÎN PROCESELE EXPANSIVE INTRACRANIENE

În diverse localizări o tumoră cerebrală determină semne extrapiramidale, după cum urmează:

Lobul prefrontal poate să determine semne extrapiramidale omolaterale sau controlaterale cînd avem leziuni în ariile a 6-a și a 8-a sau a 24-a. Drept semne extrapiramidale avem grasping-reflex (reflexul de apucare forțată), fenomenul de perseverare tonică (persistența contracției după incitația voluntară a grasping-reflexului), reflexul botului (declanșat prin percuția buzei inferioare), reflexul de apucare a piciorului, descris de Fradis și Botez, fenomenul de opoziție motorie Kleist, contracția paradoxală a cvadricepsului femural, provocată de flexiunea coapsei pe bazin, ca în manevra Lasègue reflexul tonic al plantei piciorului, reacția de sprijin a piciorului, fenomenul de repetiție motorie, fenomenul de catalepsie, mobilizarea bruscă a atitudinii membrului superior, sindrom parkinsonian, rîs și plîns spasmodic (Arseni). Cînd grasping-reflexul este bilateral, în tumorile frontale, acesta este semn de suferință a trunchiului cerebral și denotă o hernie temporală (Arseni).

Meningioamele olfactive pot da sindroame extrapiramidale, cu aspect hipokinetic amimic (Arseni, 1951), leziunea ariei premotorii dă amimie.

Lobul temporal. Poate da tremurături de tip parkinsonian, ceea ce ar trăda o suferință a pallidului prin compresiune. Arseni și colab. atribuie semnele extrapiramidale comprimării parțiale a arterei coroide anterioare. După înlăturarea tumorii, dispărînd comprimarea arterei coroidiene, dispar și tremurăturile.

Scanned with OKEN Scanner

Lobul parietal, ca și *lobul occipital*, împrumută semne extrapiramidale în faza de agravare a tumorilor, comprimînd formațiunile din vecinătate, în special trunchiul cerebral, prin herniile cerebrale.

Corpul calos poate da grasping și groping-reflex, plîns spasmodic, mișcări atetozice, cînd tumoarea comprimă formațiunile din vecinătate.

Ventriculul lateral dă tremurături de tip parkinsonian, sau un parkinsonism de tip hipokinetic.

Ventriculul III dă hipertonie plastică, reflex exagerat de postură și tremurături, hiperkinezii, mioclonii.

Tumorile glandei pineale dau, uneori, hipertonii plastice sau crize de derobare, prin pierderea bruscă a tonusului postural.

Tumorile de nuclei bazali produc semne extrapiramidale cu mișcări coreo-atetozice, hemibalism, tremor static, grasping și groping-reflex. Nu totdeauna tumorile de nuclei bazali se însoțesc de semne extrapiramidale evidente, uneori sînt foarte discrete, alteori chiar lipsesc.

Mezencefalul produce tulburări extrapiramidale de tipul hiperkineziilor ca tremurături și mișcări coreoatetoxice din sindromul Benedikt. În sindromul Foix (de nucleu roșu anterior) se notează mișcări coreiforme; în alte sindroame de nucleu roșu se notează diverse tipuri de diskinezii. Leziunea corpului Luys produce hemibalismul.

Protuberanța poate produce hemispasm facial ipsilateral și hemiplegie controlaterală (sindrom Brissaud-Sicard) sau mioclonii laringo-faringo-velopalatine, prin lezarea fasciculului central al calotei.

Bulbul poate să dea mioclonii laringo-faringo-velopalatine tot prin lezarea fasciculului central al calotei.

DIAGNOSTICUL DIFERENȚIAL AL MIȘCĂRILOR EXTRAPIRAMIDALE

Semnele extrapiramidale care se pot ivi în afecțiunile neurochirurgicale, luate separat, nu pot constitui un indiciu de localizare. În contextul clinic, însă, un grasping sau groping-reflex unilateral va sugera o leziune prefrontală; cînd este bilateral denotă o agravare a simptomatologiei deoarece tumora a crescut în volum și prin comprimarea trunchiului cerebral produce fenomenul de apucare forțată. Tumorile de nuclei bazali nu produc totdeauna semne extrapiramidale, deci nu sînt semne patognomonice ale leziunilor expansive, la acest nivel.

Avînd în vedere fiziopatologia extrapiramidală și studiile anatomice, putem întîlni tulburări extrapiramidale în procesele expansive intracraniene la nivele variabile.

Ceea ce impune o cunoaștere riguroasă este identificarea fiecărui semn exprapiramidal și diferențierea lui de altul asemănător din grupa tulburării de tonus (rigiditatea) și mișcările involuntare (hiperkineziile sau akineziile).

Sindromul de rigiditate decerebrată descris clasic de Sherington este dat de o leziune din trunchiul cerebral, cu sfîrșit letal. Dar astăzi se știe (Arseni, 1966) că leziunile difuze cerebrale pot da un sindrom de rigiditate decerebrată bilateral sau unilateral. Pacientul este într-o comă dar nu așa profundă, deseori își revine, are simptome de rigiditate decere-

Scanned with OKEN Scanner

brată, starea generală nu este așa de gravă. Sindromul este dat de tulburările vasculare reflexe din trunchi sau prin conul de presiune temporal. Așa-zisele crize de rigiditate decerebrată vindecate sînt acestea ce se încadrează în acest tablou.

TULBURARI PSIHICE DIN PROCESELE EXPANSIVE INTRACRANIENE

Tulburările psihice din procesele expansive intracraniene sînt unele specifice localizării și altele — tulburări psihoorganice globale. Leziunile circumscrie vor da tulburări psihice care pun diagnosticul de localizare (Moria, Antriebsmangel, sindromul Gertsmann, agnozie spațială etc.). Tulburările psihoorganice globale se pot întîlni în două eventualități: în cazurile de HIC sever și în cazul unor leziuni care cuprind unul sau mai multe etaje ale creierului. Deși tulburările pot fi globale în tabloul clinic, există totuși simptome specifice etajului encefalic lezat. De asemenea sînt tulburări psihoorganice cu același aspect deși leziunile pot fi în etaje variate.

Tulburările psihice din lobul frontal se dezvoltă astfel: cînd tumoarea este mică și se dezvoltă în plin parenchim cerebral al lobului frontal avem o exagerare a stării premorbide (Bagdasar, Arseni, 1951), iar ca semne neurologice avem o pareză facială centrală discretă controlaterală. Tumoarea crescînd comprimă lobul frontal de partea opusă și avem abia atunci tulburări psihice de lob frontal (Moria) și semne psihice inverse stării premorbide, desigur neurologic avem o hemipareză controlaterală și un reflex tonic al piciorului ipsilateral iar arteriografia arată o deplasare a arterei pericaloase de partea opusă tumorii (semn că tumora comprimă lobul frontal controlateral). Tumora evoluînd după ce ambii lobi frontali sînt suferinzi comprimă și nucleii bazali și atunci avem starea confuzivă, somnolență, gatism, iar neurologic avem hemipareză sau hemiplegie controlaterală, semne de iritație piramidală ipsilaterale (Babinski bilateral, pareză crivală ipsilaterale și grăsping reflex bilateral (semn de compresiune a trunchiului cerebral). Uneori pacienții nu au decît o discretă hemipareză controlaterală dar din cauza lipsei de inițiativă nu știu să utilizeze membrele din partea opusă și deci au o paralizie controlaterală de ordin psihic, după extirparea tumorii mobilitatea este promptă. Am denumit acest sindrom pseudodemențial deoarece manifestările demențiale dispar după operații la oamenii mai în vîrstă, unde în mod normal există o atrofie corticală și chiar o discretă hipotensiune intracraniană, debutul unei tumori gliale este printr-un sindrom astenic datorită accentuării hipotensiunii intracraniene, bolnavul este luat drept un astenic, dar după un timp de 1—2—3 luni atunci cînd tumora s-a dezvoltat și au dispărut semnele de hipotensiune intracraniană datorită măririi volumului tumorii și a edemului cerebral abia atunci se produc simptome din categoria exagerării stării premorbide.

Tulburările psihice au o trăsătură comună oriunde ar fi leziunea: frontal ventriculul III, trunchiul cerebral. Tulburările psihice din trunchiul cerebral sînt date de o leziune situată la periferia trunchiului cerebral. În lobul frontal avem o stare de agresivitate și agitație.

Scanned with OKEN Scanner

BIBLIOGRAFIE

ARSENI C., OPRESCU I. — Traumatologie craniocerebrală, Ed. medicală, 1972.
ARSENI C., CONSTANTINESCU A. — Hipertensiunea intracraniană, Ed. Academiei, 1972.
ARSENI C., OPRESCU I. — Acta 25 Conventus Neuropsychiatr. et Hungarica, Budapest, 1966, I. 205—208.
ARSENI C., GONȚEA A. — Consciousness and Conscience Congr. Lisabona, oct., 1980.
BAGDASAR D., ARSENI C. — Traité de Neurochirurgie, Ed. Acad. R.S.R., 1951.
BRUNS L. — *Dtsch med. Woch.*, 1892.
DELMAS, MARSALET P. — *Encéphale*, 1936, I, 1, 15—91.
FRADIS A., BOTEZ M. I. — *Brain*, 1958, 81, 11, 218—230.
ZINGERLE N. — *Yahr. Psych. Neurol.*, 1900, 19, 3, 366.
ZINGERLE N. — *Tzsch Neurochir. Psychiat.*, 1926, 105, 548—590.

3. CRIZELE EPILEPTICE ÎN PROCESELE EXPANSIVE INTRACRANIENE

C. ARSENI

Considerații generale. Crizele epileptice sub diverse forme electroclinice se pot întîlni adeseori printre simptomele de debut sau în cursul evoluției proceselor expansive intracraniene. În perioada de debut a proceselor expansive intracraniene, crizele epileptice constituie un prețios simptom de alarmă, adeseori este un prețios simptom de focar, avînd o valoare localizatorie. Caracterul crizelor convulsive în perioada de debut poate indica și natura procesului expansiv. Apariția crizelor convulsive în cursul evoluției proceselor expansive intracraniene este reprezentată printr-un procent destul de mare (pînă la 50%), însă atacurile convulsive în aceste cazuri sînt consecințe mai ales ale fenomenelor de hipertensiune intracraniană, acestea de obicei nu mai au o valoare localizatorie precisă, ci mai mult o valoare prognostică.

Procesele expansive intracraniene sînt cauza cea mai frecventă a apariției manifestărilor convulsive între 30—60 de ani. Cam 50% din convulsiile întîlnite la adult au drept cauză un proces expansiv intracranian. Convulsiile pot acompania leziuni din orice porțiune a creierului (Arseni, 1978).

Studiul nostru se bazează pe 5 869 de cazuri de procese expansive intracraniene verificate operator sau necropsic (între anii 1960—1969).

Vom vorbi întîi de tipurile de crize epileptice din tumorile cerebrale, iar în capitolele următoare vom descrie aspectul în celelalte procese expansive intracraniene. Deoarece, după cum vom vedea crizele epileptice adevărate nu le întîlnim în procesele expansive intracraniene situate infratentorial, de aceea *noi vom vorbi* numai de *crizele epileptice date de procesele expansive supratentoriale.*

Trebuie să spunem de la început că procentul crizelor epileptice în perioada de stare (la internare) acum e mai mic decît procentele date de noi (Arseni, 1950) și de alți autori în publicațiile pînă în 1960, deoarece

Scanned with OKEN Scanner

pînă la această dată pacienții erau văzuți într-o stare avansată, pe cînd acum ei sînt văzuți în faza precoce. Dacă procentele au o mai mică importanță din motivul citat, forma crizelor epileptice are o valoare de a preciza existența unui proces expansiv intracranian și chiar după tabloul clinic al crizelor epileptice se poate uneori pune diagnosticul de localizarea și natura leziunii. Am grupat crizele de epilepsie la debutul bolii (apărute singure sau cu alte simptome fără hipertensiune intracraniană) și crizele de epilepsie în perioada de stare (la internare) fără hipertensiune intracraniană sau cu hipertensiune intracraniană; după cum am mai spus valoarea crizelor epileptice pentru diagnostic există numai atunci cînd ele nu sînt însoțite de hipertensiune intracraniană. Noi vom da numai statistica noastră deoarece statisticile autorilor străini vorbesc cînd de tumori cerebrale, cînd de tumori intracraniene sau de procese expansive intracraniene. Totuși vom vorbi la sfîrșitul acestui capitol și de statisticile diferiților autori, indicînd și anul publicației.

A. CRIZELE EPILEPTICE ÎN TUMORI CEREBRALE SUPRATENTORIALE

Se face în mod constant o legătură între frecvență și aspectul atacurilor epileptice, pe de o parte, și sediul, modalitatea de evoluție, natura tumorii și vîrsta, pe de altă parte.

Frecvența. Frecvența crizelor epileptice variază după:

I. *Faza clinică în care se află tumoarea cerebrală.* În statistica noastră, crizele epileptice din faza de debut din tumorile cerebrale au fost de

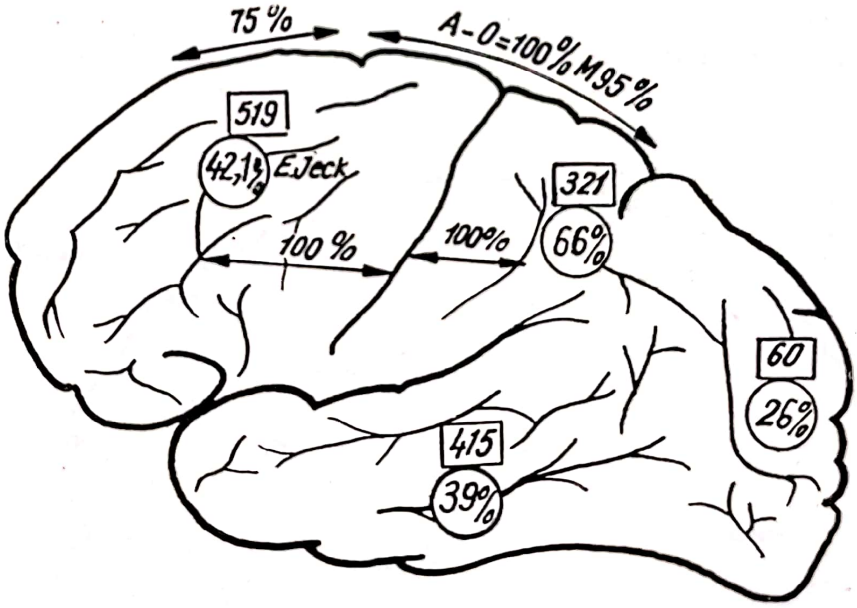

Fig. 492. — Frecvența crizelor epileptice în tumorile cerebrale la debut (22%). În pătrat se indică numărul cazurilor de tumori.

22%; la internare procentul de epilepsie a fost de 36% din care 40% erau fără hipertensiune intracraniană și 60% cu hipertensiune intracraniană (fig. 492, 493, 494).

II. Sediul tumorii: 1. Supra- sau subtentoriale. În tumorile de fosă posterioară prezența crizelor epileptice este excepțională și atunci discu-

Scanned with OKEN Scanner

tabilă; 2. În tumorile supratentoriale frecvența crizelor epileptice variază după *situația tumorii față de cortex*. În această eventualitate frecvența variază.

a) În raport cu situația tumorii față de zona senzitivo-motorie (zona rolandică). Frecvența crizelor este cu atît mai mare cu cît tumorile su-

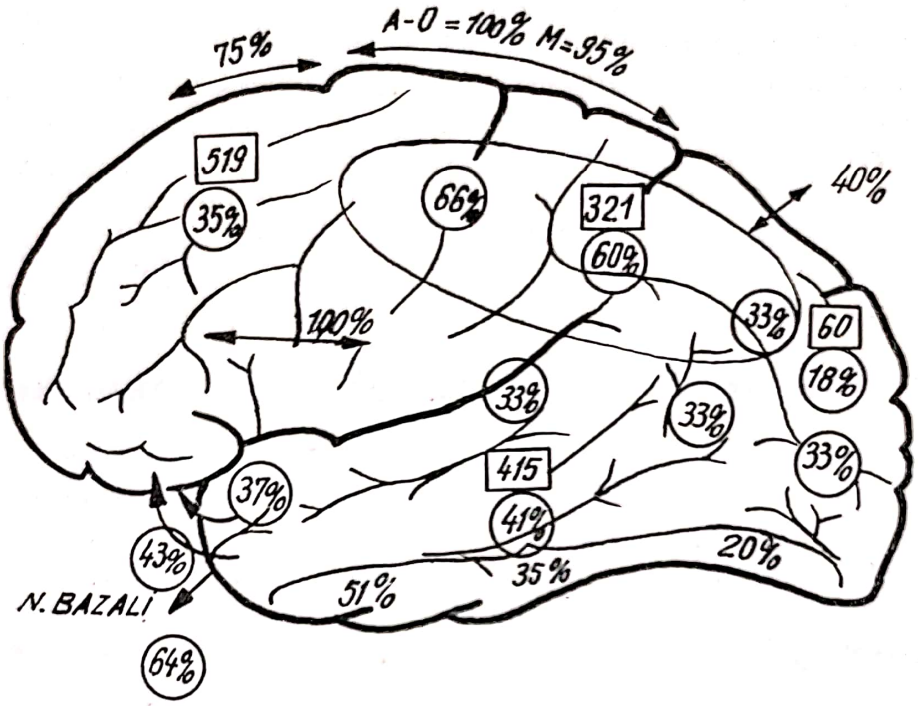

Fig. 493. — Frecvența crizelor epileptice în tumorile cerebrale la internare. În pătrat se indică numărul cazurilor de tumori; în cerc este procentul de crize de epilepsie găsit în statistică.

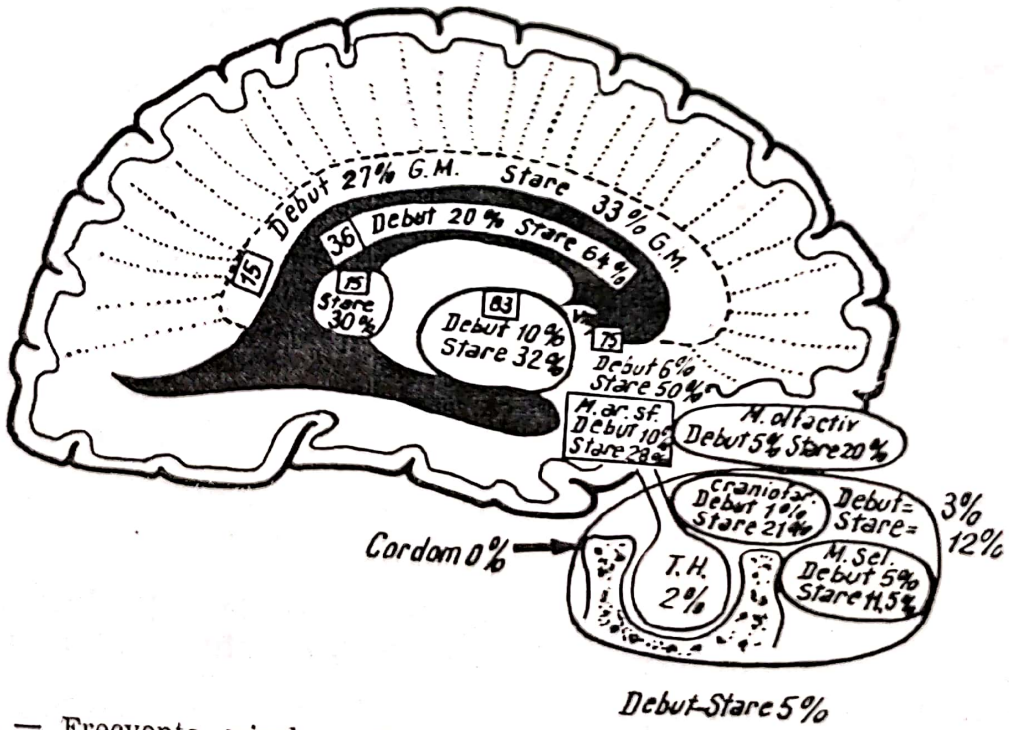

Fig. 494. — Frecvența crizelor epileptice. În pătrat se menționează numărul cazurilor de tumori.

Scanned with OKEN Scanner

perficiale sau subcorticale sînt mai în vecinătatea zonei senzitivo-motorii a cortexului.

b) Modul de compresiune a creierului, după unii autori (*White* și colab., 1948; *Penfield* și *colab.*, 1940), nu are importanță în ceea ce privește frecvența crizelor dacă tumoarea comprimă cortexul pe dinafară sau îl invadează pornind dinlăuntru. În statistica noastră, glioamele din emisferele cerebrale dau la adult crize epileptice în 4/%, pe cînd meningioamele de convexitate dau un procent de 75%. După părerea noastră nu ar fi mari diferențe în procentul de epilepsie după modul de compresiune al cortexului din afară sau dinlăuntru. Noi credem că apariția crizelor depinde mai mult de modul de evoluție (lent sau rapid) decît de direcția compresiunii.

c) După cum tumoarea este *situată superficial sau profund*. Din tumorile de emisfer cerebral, tumorile cele mai aproape de cortex dau mai frecvent crize epileptice decît tumorile profunde.

III. Frecvența crizelor epileptice variază în raport cu *lobii cerebrali* (fig. 495).

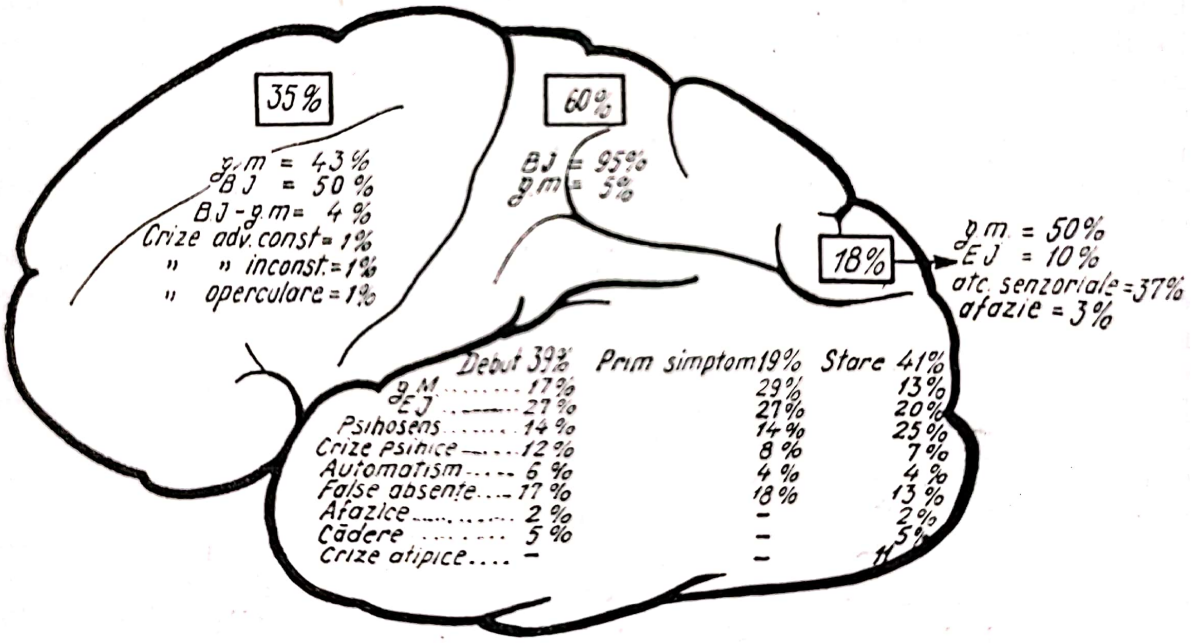

Fig. 495. — Frecvența diferitelor forme electroclinice a crizelor epileptice în funcție de localizările pe lobi a tumorilor cerebrale. În pătrat este procentul total al crizelor epileptice.

Tumori frontale (519 cazuri). În perioada de debut în 42,1% din cazuri am întîlnit crize de epilepsie jacksoniană, în 10% din cazuri s-a întîlnit o evoluție lungă de peste 2 ani. În perioada de stare la internare crizele de epilepsie au fost notate în 35% din cazuri dintre acestea au fost crize de tip grand mal în 40%, crize de tip bravais-jacksonian în 50%, crize de tip bravais-jacksonian urmate de generalizare în 4%. Au mai fost întîlnite crize adversative cu și fără pierderea cunoștinței (2%), crize de afazie motorie, crize de arie motorie suplimentară și crize operculare (14). Crizele focalizate au constituit primul simptom pentru tumorile din zona motorie și premotorie. În privința generalizării crizelor, de notat

Scanned with OKEN Scanner

că tumorile profunde din aria motorie și cele din apropierea polului frontal au prezentat asemenea crize.

După natura histologică, crizele epileptice au fost mai frecvente în astrocitoame (62,5%). Astrocitomul a debutat cu crize jacksoniene menținute ca unic simptom perioadă îndelungată (2—15 ani) în 10% din cazuri. Oligodendrogliomul (23 de cazuri) a avut crize convulsive în 15%, acestea evoluînd unic simptom ani de zile pînă la 12 ani. Metastazele au prezentat crize epileptice în 28% din cazuri, debutînd cu crize focalizate asociate cu pareză. Meningioamele de convexitate au dat mulți ani crize focalizate, iar tardiv pareze fruste.

Tumori parietale (321 cazuri). În 66% din bolnavi crizele focale reprezintă primul semn al unei tumori parietale. Criza senzitivă sau senzitivo-motorie constituie 80% din crize față de numai 5% cît reprezintă crizele generalizate.

Glioblastomul dă crize focale senzitive sau motorii în 50% din cazuri totdeauna asociate cu pareze, iar în 30% din cazuri aveau hipertensiune intracraniană și tulburări psihice. Astrocitomul evoluează cu crize în 80% din cazuri la care se asociază numai tardiv pareze și mult mai rar hipertensiune intracraniană. Oligodendrogliomul evoluează mult timp cu crize focale în 80% din cazuri. Meningiomul de convexitate dă crize focale în mînă și față (75%), meningiomul parasagital dă crize în membrul inferior (95%) și pareză progresivă. Angiomul parietal dă crize focale și pareză (100%). Metastazele dau crize (25%) asociate cu pareză. Abcesurile, chisturile, hematoamele dau crize și la scurt timp, apărînd alte tulburări neurologice.

Tumori temporale (415 cazuri). Debut în 39% din cazuri cu crize epilepsice, în 19% a fost primul simptom de îmbolnăvire din care crize majore 17%, jacksoniene, motorii sau senzitive 27%, crize psihosenzoriale 14%, modificări paroxistice ale conștiinței 12%, automatisme 6%, false absențe 17%, afazie 2%, cădere fără convulsie 5%. În glioblastom crizele epileptice la debut sînt rare, de tip neconvulsiv astrocitomul debutează cu crize epileptice care rămîne unicul simptom mult timp, sub formă de crize convulsive generalizate, jacksoniene sau psihosenzoriale; oligodendroglioamele evoluează mult timp pînă la 12 ani cu crize epileptice sub formă de automatisme, dreamy state, convulsii generalizate; metastazele rar debutează cu crize epileptice. Manifestările epileptice în perioada de stare au o mare valoare localizatorie în diagnosticul tumorilor temporale. În lotul studiat 41% din bolnavi au prezentat diverse tipuri de manifestări epileptice.

Crize olfactive simple sau complexe apar în 9% din cazurile cu crize convulsive.

Crize gustative simple și complexe (3% din cazuri cu crize). Deși proiecțiile gustative se găsesc la nivelul cortexului opercular și periinsular, crizele gustative sînt înglobate în sindromul lobului temporal.

Iluziile și crizele vizuale simple și complexe se găsesc în 5% din cazurile cu crize. Crizele vizuale elementare sînt rare; ele apar prin extinderea tumorii spre lobul occipital și uneori pot fi localizate în cîmpul hemianopsic. Crizele vizuale complexe au și valoarea unui simptom de alteralizare, apărînd cu predominanță în leziunile cortexului temporal al emisferului nedominat (Mullan și Penfield, 1959).

Scanned with OKEN Scanner

Crizele auditive simple sau complexe sînt relativ rare, 3% din cazurile cu crize. Au valoare localizatorie doar în absența hipertensiunii intracraniene sau a tulburărilor mintale (Courville, 1928).

Crizele vestibulare simple sau complexe apar în 4,5% în cazurile cu crize. Se găsesc în leziunile temporo-parietale drepte și fronto-temporo-parietale drepte (Arseni și colab., 1950).

Modificările paroxistice ale cunoștinței descrise de Bingley (1958) sub numele de complexe mintale apar în 7% din cazuistica noastră. Caracteristică pentru epilepsia temporală este starea de vis (dreamy state).

Automatismele psihomotorii nu sînt caracteristice tumorilor temporale, spre deosebire de cele din epilepsia temporală netumorală. În seria noastră au fost întîlnite la 4% din bolnavi.

Falsele absențe se întîlnesc în 13% din cazuri, mai ales la cele cu leziuni profunde. Crize de simplă cădere se întîlnesc în 5% din cazurile cu crize.

Crizele afazice le-am întîlnit la 2% din bolnavii cu leziuni tumorale de emisferul dominant.

Crizele convulsive generalizate (13%); crizele jacksoniene somatomotorii sau somatosenzitive controlaterale (20%) indică iradierea procesului epileptic spre scoarța rolandică. Crizele somatomotorii pot fi însă și ipsilaterale (Arseni, 1978).

În funcție de natura histopatologică a tumorilor, am constatat în perioada de stare că cele mai epileptogene sînt oligodendroglioamele (84% din cazuri); ele dau crize epileptice generalizate, jacksoniene, psihosenzoriale, uncinate, automatisme, stare de înstrăinare. Astrocitoamele (53%) dau mult timp crize jacksoniene, crize convulsive generalizate, crize psihosenzoriale, false absențe. În glioblastoame, epilepsia este rară (32%); apare sub formă de crize neconvulsive. Metastazele dau rar crize epileptice (27%). Crizele epileptice se întîlnesc în 66% din meningioamele temporale (crize jacksoniene sau psihosenzoriale) și în 70% din meningioamele infratemporale (crize uncinate, crize cu convulsii generalizate).

Crizele atipice apar în 11% din cazuri.

Tumori occipitale (60 cazuri). Debut cu crize în 26,7% din cazuri, convulsii majore 38%, crize tip absență 28%, crize parestezice 17%, crize vizuale 17%. În perioada de stare crizele epileptice au apărut în 18% din cazuri sub formă de crize epileptice generalizate (50%), crize jacksoniene senzitive sau motorii (10%), halucinații auditive și halucinații vizuale elementare sau complexe 37%, afazie 3%.

Tumori de nuclei bazali (83 cazuri). La debut, în 10% au fost crize jacksoniene motorii, senzitive sau generalizate.

Tumorile de corp calos (15 cazuri). Debut cu crize de epilepsie generalizate în 27% ce evoluează ca atare timp îndelungat (un caz a evoluat 10 ani numai cu aceste crize). În perioada de stare (33%) predomină crizele convulsive secundar generalizate cu debut jacksonian, aură olfactivă, mișcări masticatorii, automatism gestural.

Tumorile intraventriculare au caracteristic crizele ventriculare.

Tumorile de ventricul lateral (36 cazuri). Debut a fost în 20% cu crize parțiale cu sau fără generalizare.

Scanned with OKEN Scanner

O formă aparte de criză asupra căreia am insistat încă de mult (Arseni, 1950) o constituie criza ventriculară pe care am întîlnit-o în cadrul tumorilor de ventricul lateral la 11 bolnavi (28%). Diversele aspecte ale epilepsiei le-am găsit în total la 64% din bolnavii studiați. Printre multiplele forme de epilepsie întîlnite în tumorile de ventricul lateral au fost: crize de ambliopie pasageră, criză de agitație însoțită de tulburări vegetative, crize de epilepsie generalizată precedată de halucinații olfactive — miros de amoniac (la un bolnav cu un meningiom fibros) și crize vegetative, cu tahicardie, senzație de sufocare și grețuri. Crize de pierderea cunoștinței le-am întîlnit în 14% fie cu convulsii generalizate, fie cu debut jacksonian sau cu cădere fără convulsii.

Tumori de ventricul III (75 cazuri). În stadiul de debut au fost întîlnite crize jacksoniene motorii și crize ventriculare (6%). În perioada de stare crizele de epilepsie au fost prezente în 50% sub formă de crize jacksoniene motorii (10%), crize parțiale senzitive, crize ventriculare (21%), crize de rîs și plîns spasmodic, dreamy state.

Tumorile glandei pineale (15 cazuri). Crizele epileptice au fost rareori menționate ca fiind produse de tumori ale glandei pineale. Astfel, *Lemasson* (1964) și *Jallada* (1966) nu au găsit crize convulsive pe cazurile studiate de ei întocmai ca și *Lagarde* (1964), deși acestea sînt uneori menționate în literatură. Dintre bolnavii noștri, 30% au prezentat în cursul evoluției tumorilor pineale, crize jacksoniene cu generalizare secundară (în 1/3 din cazuri), crize convulsive generalizate (1/3 din cazuri). Este important de subliniat faptul că bolnavii au prezentat crize epileptice într-o perioadă tardivă de evoluție a bolii, atunci cînd alte simptome erau de mult timp manifeste. De regulă aceste crize indiferent de aspectul lor clinic sînt rare și niciodată nu trec pe primul plan al simptomatologiei.

Tumorile de hipotalamus (2 cazuri) au dat crize autonome diencefalice (50%).

Meningiomul de șanț olfactiv (45 cazuri). La debut numai 5% din cazuri au crize epileptice.

În perioada de stare, crizele epileptice au fost întîlnite în 20%, sub forma crizelor majore și a crizelor masticatorii.

Meningiomul supraselar (40 cazuri). Debut cu crize epileptice în 5% ca unic simptom. În perioada de stare 17,5% au avut crize epileptice convulsive generalizate sau crize jacksoniene motorii.

Meningiomul de aripă de sfenoid (62 cazuri). Debut în 18% cu crize focale sau generalizate. În perioada de stare 28% au avut manifestări epileptice. Dintre acestea au fost crize jacksoniene, motorii senzitivo-motorii sau senzitive, care s-au generalizat ulterior.

Gliomul de chiasmă (10 cazuri). Crizele convulsive generalizate apar tardiv în perioada de stare la 2% din bolnavi. Arareori se pot întîlni crize jacksoniene motorii sau crize uncinate.

Tumorile ganglionului Gasser (4 cazuri) nu au determinat crize convulsive.

Cordonul de clivus (5 cazuri) de asemenea nu a indus crize convulsive.

Tumori hipofizare (117 cazuri) debutează excepțional cu crize de epilepsie (2 cazuri). În perioada de stare au fost 6 cazuri (5%) de crize ge-

Scanned with OKEN Scanner

O formă aparte de criză asupra căreia am insistat încă de mult (Arseni, 1950) o constituie criza ventriculară pe care am întîlnit-o în cadrul tumorilor de ventricul lateral la 11 bolnavi (28%). Diversele aspecte ale epilepsiei le-am găsit în total la 64% din bolnavii studiați. Printre multiplele forme de epilepsie întîlnite în tumorile de ventricul lateral au fost: crize de ambliopie pasageră, criză de agitație însoțită de tulburări vegetative, crize de epilepsie generalizată precedată de halucinații olfactive — miros de amoniac (la un bolnav cu un meningiom fibros) și crize vegetative, cu tahicardie, senzație de sufocare și grețuri. Crize de pierderea cunoștinței le-am întîlnit în 14% fie cu convulsii generalizate, fie cu debut jacksonian sau cu cădere fără convulsii.

Tumori de ventricul III (75 cazuri). În stadiul de debut au fost întîlnite crize jacksoniene motorii și crize ventriculare (6%). În perioada de stare crizele de epilepsie au fost prezente în 50% sub formă de crize jacksoniene motorii (10%), crize parțiale senzitive, crize ventriculare (21%), crize de rîs și plîns spasmodic, dreamy state.

Tumorile glandei pineale (15 cazuri). Crizele epileptice au fost rareori menționate ca fiind produse de tumori ale glandei pineale. Astfel, *Lemasson* (1964) și *Jallada* (1966) nu au găsit crize convulsive pe cazurile studiate de ei întocmai ca și *Lagarde* (1964), deși acestea sînt uneori menționate în literatură. Dintre bolnavii noștri, 30% au prezentat în cursul evoluției tumorilor pineale, crize jacksoniene cu generalizare secundară (în 1/3 din cazuri), crize convulsive generalizate (1/3 din cazuri). Este important de subliniat faptul că bolnavii au prezentat crize epileptice într-o perioadă tardivă de evoluție a bolii, atunci cînd alte simptome erau de mult timp manifeste. De regulă aceste crize indiferent de aspectul lor clinic sînt rare și niciodată nu trec pe primul plan al simptomatologiei.

Tumorile de hipotalamus (2 cazuri) au dat crize autonome diencefalice (50%).

Meningiomul de șanț olfactiv (45 cazuri). La debut numai 5% din cazuri au crize epileptice.

În perioada de stare, crizele epileptice au fost întîlnite în 20%, sub forma crizelor majore și a crizelor masticatorii.

Meningiomul supraselar (40 cazuri). Debut cu crize epileptice în 5% ca unic simptom. În perioada de stare 17,5% au avut crize epileptice convulsive generalizate sau crize jacksoniene motorii.

Meningiomul de aripă de sfenoid (62 cazuri). Debut în 18% cu crize focale sau generalizate. În perioada de stare 28% au avut manifestări epileptice. Dintre acestea au fost crize jacksoniene, motorii senzitivo-motorii sau senzitive, care s-au generalizat ulterior.

Gliomul de chiasmă (10 cazuri). Crizele convulsive generalizate apar tardiv în perioada de stare la 2% din bolnavi. Arareori se pot întîlni crize jacksoniene motorii sau crize uncinate.

Tumorile ganglionului Gasser (4 cazuri) nu au determinat crize convulsive.

Cordonul de clivus (5 cazuri) de asemenea nu a indus crize convulsive.

Tumori hipofizare (117 cazuri) debutează excepțional cu crize de epilepsie (2 cazuri). În perioada de stare au fost 6 cazuri (5%) de crize ge-

Scanned with OKEN Scanner

neralizate (comprimă diencefalul); într-unul din aceste cazuri crizele au fost precedate de jacksonisme motorii, iar în alt caz a avut aură olfactivă.

Din *tumorile disembrioplazice supratentoriale, tumorile* epidermoide (27 cazuri) au antrenat în 5 cazuri crize de epilepsie generalizată în perioada de stare (18,5%), în timp ce *tumorile dermoide* (4 cazuri) s-au însoțit la debut de crize epileptice într-un caz (25%), ca și teratoamele (2 cazuri cu crize) 25% (din totalul de 8).

Craniofaringioamele (60 cazuri) au debutat cu crize epileptice într-un unic caz. În perioada de stare, din 13 cazuri (21%), 8 au avut crize de epilepsie majoră și 3 crize ventriculare.

B. CRIZELE EPILEPTICE PRODUSE DE AFECȚIUNILE VASCULARE NEUROCHIRURGICALE

Angioamele cerebrale supratentoriale (132 cazuri) (Arseni și colab., 1974). În 25% din aceste cazuri, crizele convulsive au constituit semnul de debut, iar în perioada de stare au fost găsite la 41% din cazuri (28% fără hipertensiune intracraniană și 13% cu hipertensiune intracraniană). Cele mai epileptice localizări sînt, în ordine: cele gigante de emisfer, apoi cele occipitale, cele parietale și cele profunde interemisferice. Localizările frontale și cele temporale au dat procentul cel mai redus de crize convulsive. Incidența mai crescută a crizelor convulsive la vîrstele de peste 31 de ani, poate fi corelată cu modificările gliozice corticale mai frecvente după această vîrstă. Crizele observate au fost foarte variate ca aspect: generalizate (27%), sub forma jacksonismelor motorii (38%), senzitive (17%), senzitivo-motorii (12%) și baraj verbal (6%). Încercînd să stabilim relația dintre mărimea malformației și frecvența debutului comițial, am găsit un paralelism între mărimea malformației și frecvența crizelor de formă de debut, paralelism ce evidențiază patogenia probabilă a acestor crize ca rezultat al modificărilor de tip glioză corticală, produsă de prezența vascularizației patologice. Ritmul de repetare a crizelor variază foarte mult de la bolnav la bolnav; de obicei, ele survin destul de rar, îndeosebi la început și devin pentru fiecare bolnav respectiv ceea ce l-a determinat pe Dandy (1928) să diferențieze crizele de acest tip, caracteristice pentru malformațiile arterio-venoase de cele tumorale care își modifică progresiv tabloul. În cazul manifestărilor convulsive generalizate se înregistrează o mare rezistență a acestora la tratamentul medicamentos. Deficitele post critice, care pot apare chiar în absența oricărei hemoragii, au un caracter rapid remisiv.

Crizele epileptice în anevrisme. Din 423 anevrisme ale carotidei interne și a ramurilor sale 51 (12%) cazuri au avut epilepsie din care 68% generalizate, 32% jacksoniene *(tabelul VI).*

Maladia Sturge-Weber (4) la debut și în perioada de stare se însoțește sistematic (100%) de crize epileptice, mai ales convulsive generalizate, în absența oricărui fenomen de hipertensiune intracraniană.

În *hematomul primar intraparenchimatos* (netraumatic) din 184 de cazuri 7% au debutat cu crize epileptice (4% generalizate și 3% focalizate) și 15% în perioada de stare (jumătate generalizate, jumătate parțiale motorii și senzitive).

Scanned with OKEN Scanner

C. CRIZELE EPILEPTICE ÎN PROCESELE INFLAMATORII NEUROCHIRURGICALE

În *tuberculoamele cerebrale* (39) debutul a fost marcat prin crize epileptice (85% din cazuri), fie focalizate, fie generalizate. Același procent se menține și în perioada de stare. La copil, în perioada de stare, crizele s-au produs la 66% din cazuri.

În *goma* (2). Unul din cele 2 cazuri a avut crize jacksoniene în perioada de stare.

În *arahnoidita optochiasmatică* (39) crizele generalizate convulsive au apărut tardiv la 2,5% din cazuri.

În *abcesele cerebrale supratentoriale* (267) crizele convulsive apar frecvent atît în perioada de debut cît și în cea de stare, fiind cel mai adesea parțiale (73%) și generalizate în rest (37%).

În *empiemul subdural* (25) crizele epileptice sînt rare (4%) în perioada de debut, fie focalizate sau generalizate devin mai frecvent (16%) în perioada de stare odată cu instalarea hipertensiunii intracraniene, cînd apar și pareze postcritice.

AFECȚIUNILE EXPANSIVE POSTTRAUMATICE NEUROCHIRURGICALE (663 cazuri). Crizele convulsive nu reprezintă un element semnificativ nici ca frecvență (fiind foarte rare), nici ca valoare localizatorie, chiar dacă sînt de tip jacksonian. De fapt crizele convulsive sînt induse de leziunile cerebrale asociate, astfel încît relațiile cu revărsatele intracraniene traumatice acute sau subacute nu pot fi susținute.

Fistulele carotido-cavernoase traumatice (28 cazuri) nu produc epilepsie.

Hematoamele extradurale (192 cazuri) nu se însoțesc de epilepsie decît dacă sînt asociate cu alte leziuni cerebrale grave.

Hematoamele subdurale recente (acute și subacute) produc rar epilepsie (7 cazuri cu crize convulsive generalizate sau jacksoniene din 188 de hematoame).

Hematoamele subdurale incapsulate dau de asemenea foarte rare crize convulsive (din 283 de cazuri au avut crize generalizate sau focale).

Hematomul intraparenchimatos traumatic. Din cele 125 de cazuri numai 2 au prezentat crize jacksoniene și unul generalizate.

D. CRIZELE EPILEPTICE ÎN PARAZITOZELE GENERALE

În *cisticercoza cerebrală* (36 cazuri) manifestările epileptice constituie o eventualitate frecventă, punîndu-și amprenta asupra caracterului clinic, evoluției ci și prognosticului bolii.

Frecvența. 44% din cazuri au debutat cu crize epileptice fie focale (24,7%) fie generalizate (19,4%). În perioada de stare crizele focale 43% și convulsii generalizate 16% cu predominanță nesemnificativă a sexului masculin (56,7%) față de cel feminin (43,3%).

Aspectele clinice ale crizelor în perioada de stare au fost:

Crize parțiale: 1. *Crize somatomotorii cu focar unilateral;* 2. *Crize adversive oculo-cefalogire;* 3. *Crize somato-senzitive jacksoniene;* 4. *Crize somato-motorii jacksoniene;* 5. *Crize jacksoniene alterne caracterizate printr-o deplină simetrie segmentară* (crize somato-senzitive, somato-motorii, senzitivo-motorii). Este de remarcat faptul că în acest context crizele localizate au avut o mai frecventă tendință de generalizare, creînd

Scanned with OKEN Scanner

un tablou de un polimorfism rar întîlnit. Generalizarea crizelor parțiale a fost constantă la 1/3 din pacienți. Pe de altă parte s-a putut observa alternanța crizelor parțiale cu crize secundare generalizate fără ca din analiza lor să reiasă o corelație evolutivă certă.

Crizele convulsive generalizate izolate au fost întîlnite în 16% din cazuri cu stare de rău epileptic într-un caz.

Epilepsia în hidatidoza cerebrală (40 cazuri).

Frecvența. Crizele comițiale au fost întîlnite în 35% din cazuri cu valori apropiate la copil (30%) și adult (38%). Incidența crizelor este în genere aceeași atît la debut cît și în perioada de stare (cu hipertensiune intracraniană). Boala debutează cel mai adesea prin crize parțiale mai ales jacksoniene motorii care pot rămîne strict localizate sau să se extindă la un hemicorp sau să se generalizeze. Rareori crizele de epilepsie

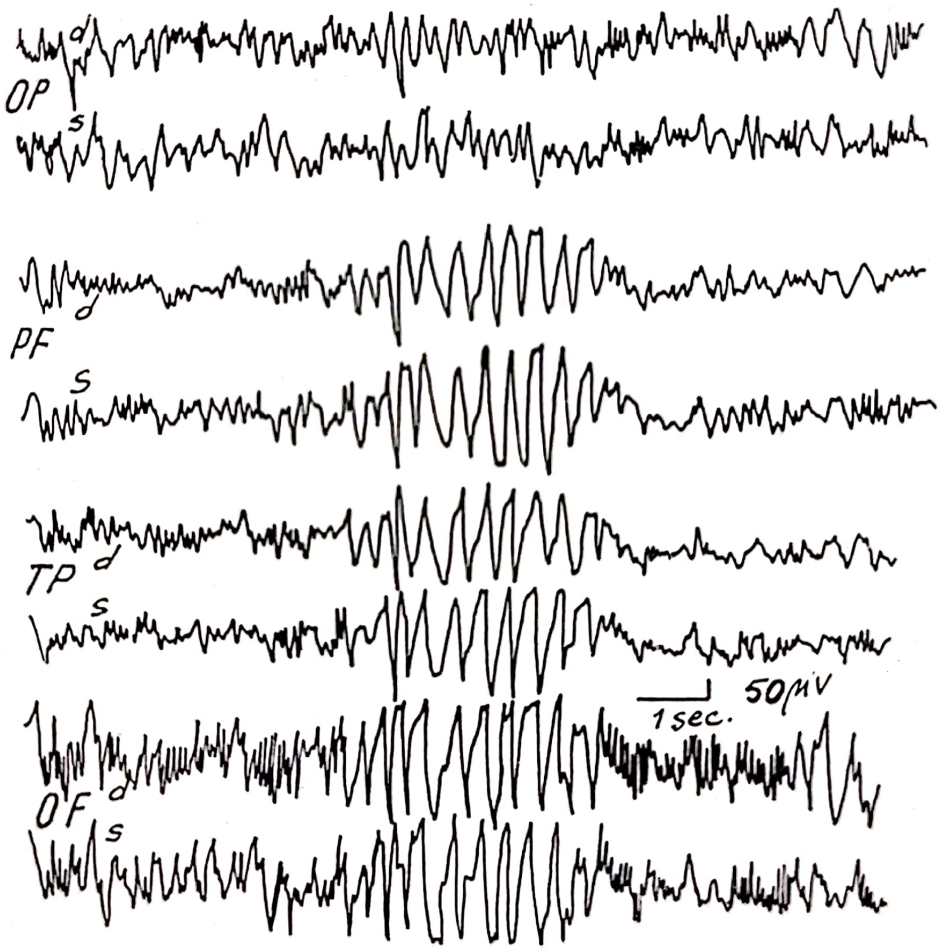

Fig. 496. — Paroxism generalizat de unde ascuțite hipovoltate pe un fond de suferință cerebrală de fază, discretă într-o hidatidoză parieto-temporală stîngă.

apar în „salve" încă de la debut, cu pareză postcritică pasageră; se mai pot întîlni crize parestezice, halucinații vizuale, crize ventriculare sau tulburări paroxistice de vorbire.

În general crizele de epilepsie sînt însoțite de semne obiective neurologice. Sindromul de hipertensiune intracraniană e frecvent întîlnit și manifestat (în 90% din cazuri la copii și în 40% la adulți). Parezele sînt

Scanned with OKEN Scanner

frecvent întîlnite adesea instalate după crizele jacksoniene, cu evoluție regresivă sau dimpotrivă lent progresivă.

EEG arată marea suferință cerebrală cu dezorganizare marcată a traseului manifestată prin importante anomalii teta și delta (fig. 496).

E. EPILEPSIA ÎN PSEUDOTUMORI (464 cazuri)

Crizele de epilepsie nu sînt o raritate în cursul evoluției unei hipertensiuni intracraniene pseudotumorale survenind la 16% din bolnavii studiați ca urmare a suferinței cerebrale severe consecutive. În aceste cazuri apar crize de pierderea cunoștinței cu sau fără convulsii, rareori cu debut jacksonian (justificate de eventualele leziuni cerebrale concomitente).

Iată procentele de epilepsie din procesele expansive intracraniene găsite de diverși autori (fig. 497):

— Pilcher și Parker (1938) pe 248 de leziuni cerebrale (tumori cerebrale, abcese, hematoame, răniri și cicatrice cranio-cerebrale), dau un procent de crize epileptice de 31,4 și de 29,8 în tumorile cerebrale (134 pacienți cu 40 cazuri). Parker (1940) pe a doua statistică a sa de 313 cazuri are 21,6% atacuri majore (elimină atacurile fără pierderea cunoștinței), nu se spune natura tumorii, ci numai că tumoarea este intrinsecă sau extrinsecă în cele 67 de crize, 38 erau primele manifestări și 13 singurele manifestări (56 de crize au fost date de tumorile frontale, parietale și tumorale). Paterson (1956) din cele 586 de cazuri de tumori cerebrale, abcese și hematoame a găsit în 29% din cazuri crize de epilepsie. Sargent (1921), în statistica sa a dat un procent de 39,9 crize de epilepsie (excluzînd tumorile pituitare și cerebeloase). Sachs și Furlow (1935) au dat o proporție de 7% Ley și Walker (1940) — 25,7 Dowmann și Smith (1940) 35 — Hoefer, Schelsinger și Pennes (1940) au dat un procent de 34 crize convulsive pe o statistică de 506 cazuri de leziuni de emisfer prin tumori cerebrale, abcese, hematoame. Penfield și Erickson (1940) dau un procent de crize epileptice de 37 pe 703 cazuri de formațiuni micșorătoare ale spațiului cranian (tumori cerebrale, abcese, hematoame) sau 45% crize în tumorile supratentoriale sau 48% în tumorile supratentoriale, exclusiv tumorile hipofizare. T. de Lejoczky (1941) dă o proporție de 41% de crize de epilepsie în tumorile cerebrale. White, Liu și Mixter (1948), pe 641 de tumori intracraniene, au 160 de tumori care au dat naștere la crize convulsive, deci crizele epileptice au fost prezente în 25% din cazuri sau 34% în tumorile de emisfer. Babcin și colab. (1965) pe 100 de cazuri de tumori supratentoriale întîlnește crize convulsive în 39,9%, după natura leziunii a întîlnit crize convulsive în 51,5% în astrocitom și oligodendrogliom, în 19% în glioblastom, în 38,4% în meningiom, după localizare a întîlnit crize convulsive în: 51,3% în tumorile frontale, 75% în tumorile parietale, 43% în tumorile temporale, 19,2% în cele occipitale, 86,1% în tumorile paracentrale, 31,3% în tumorile de mai mulți lobi, după aspect crizele au fost jacksoniene în 55,9% din cazuri, generalizate în 28%, mixte în 8,2%, status epileptic în 0,8%, cu aspect temporal focal în 7,2%. În 76,4% crizele preced parezele sau fenomenele de hipertensiune intracraniană. În figura 497 se vede frecvența sau fenomenele de hipertensiune intracra-

Scanned with OKEN Scanner

niană. De asemenea se vede frecvența epilepsiei în tumorile intracraniene pe regiuni după diverși autori.

Frecvența crizelor de epilepsie depinde de volumul lobilor. Lobii cerebrali au volum variat. Procentul pe lobi ar trebui să fie în raport cu volumul respectiv. Dacă lobul parietal ar avea valoarea simbolică 1 atunci lobul occipital ar fi 1,27, lobul frontal 1,5 și

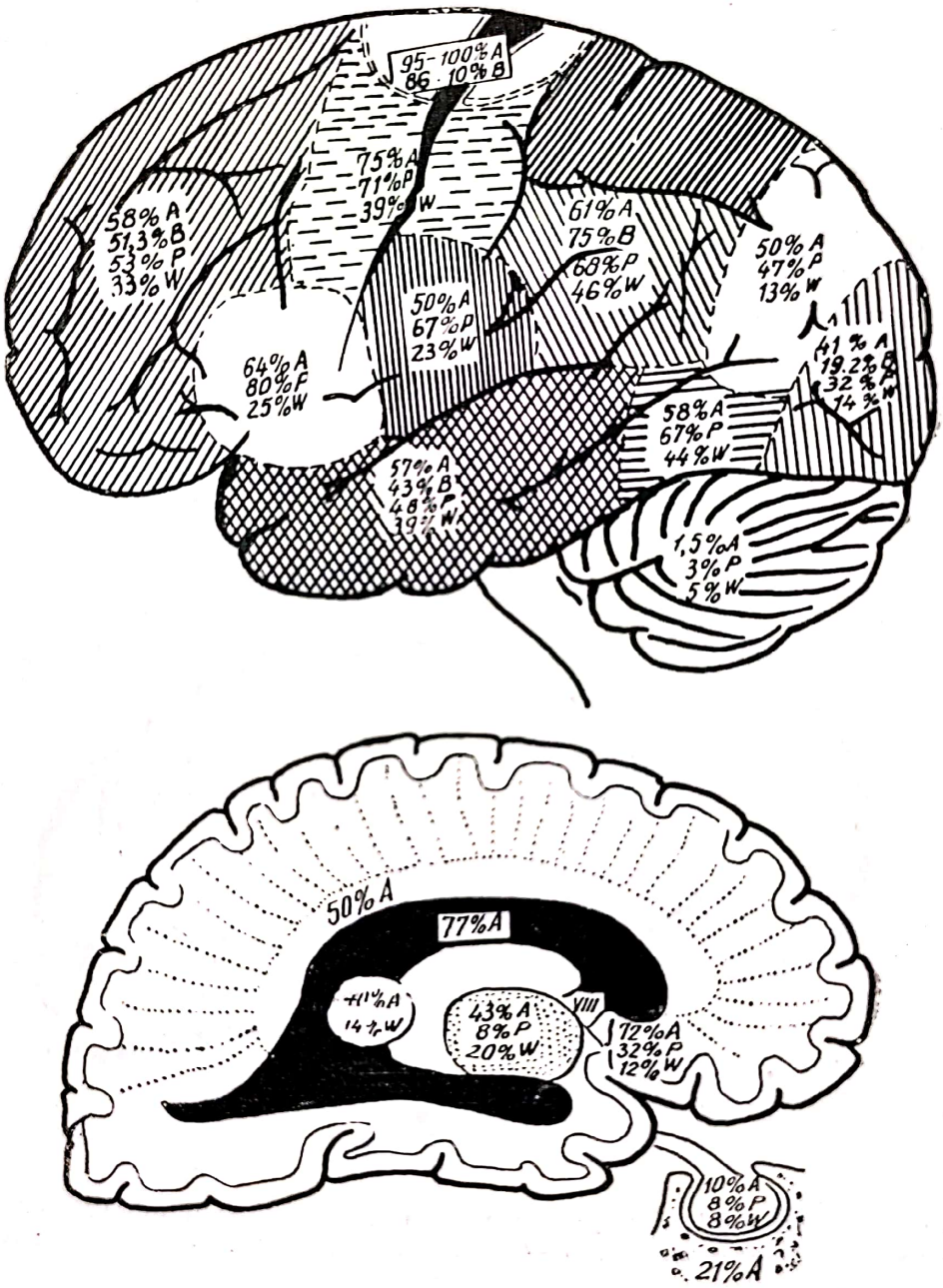

Fig. 497. — Frecvența epilepsiei după diferiți autori: Arseni (1950), B. Babcin (1965); P. Penfield (1948); W. White (1940).

lobul temporal 1,77 *(Penfield)*. În această eventualitate, în statistica noastră, procentul de crize epileptice ar fi pentru tumorile de lob parietal de 60%, pentru tumorile temporale de 23%, iar pentru tumorile occipitale de 12,8%.

Scanned with OKEN Scanner

Frecvența crizelor convulsive și caracterul lor după modul de evoluție al procesului.

Tumorile care evoluează multă vreme lent, progresiv și sînt incapsulate produc crize epileptice focale într-un procent destul de mare (60—100%) și tardiv în cursul evoluției alte simptome neurologice (pareză etc.). Aceste crize își mențin aceleași caractere, dar devin din ce în ce mai frecvente. Tumorile care dau procentul de crize epileptice cel mai mare, sînt în același timp acelea la care primul simptom este reprezentat de criza epileptică. Tumorile subcorticale incapsulate care evoluează lent, dau crize mai frecvent decît meningioamele (Walker, 1940). În statistica noastră, dintre *tumorile benigne de emisfer cerebral,* oligodendrogliomul de emisfer cerebral dă crize epileptice într-un procent de 74% (în 70% din cazuri a fost ca prim simptom); astrocitomul de emisfer cerebral a dat crize epileptice în 75% din cazuri (75% au deschis tabloul clinic). În glioamele benigne ale lobului paracentral incidența crizelor epileptice de debut este de 100%, ca și în meningioamele lobului paracentral (95%).

Incidența și caracterul convulsiilor corelate cu natura histologică a tumorii. Cu cît o tumoare este mai benignă cu atît este mai epileptogenă (*Penfield* și *colab.,* 1941; *White,* 1940) (fig. 498).

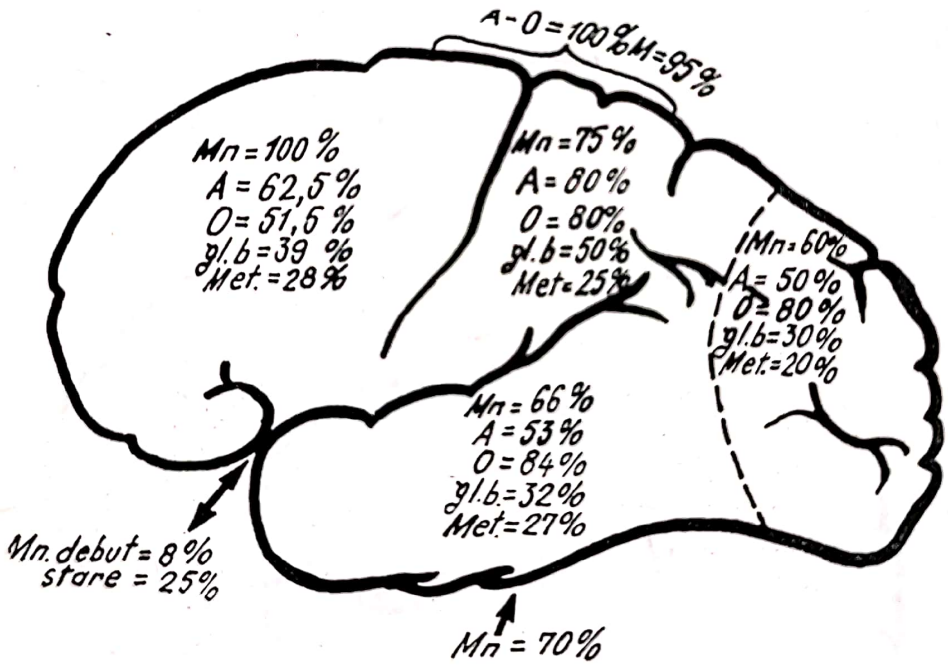

Fig. 498. — Frecvența crizelor epileptice după natura tumorii în perioada de stare: *Mn* — meningiom; *A* — astrocitom; *O* — oligodendrogliom; *gl.b.* — glioblastom; *M* — metataze.

Crizele convulsive date de tumorile benigne bine delimitate (extra- sau intraparenchimatoase) sînt în general focale. Astfel, în astrocitomul și oligodendrogliomul lobului paracentral atacurile frontale sînt într-un procent de 100% ca prim simptom, pe cînd în meningioamele lobului paracentral atacurile epileptice sînt într-un procent de 95% și numai în 75% din cazuri ca simptom de debut.

Scanned with OKEN Scanner

Meningioamele (315 cazuri). În meningioamele supratentoriale 44% din cazuri au avut crize convulsive la debut și 51% din cazuri la internare.

Afecțiuni vasculare expansive. Crizele repetate de epilepsie apărute la tineri la care puncția lombară arată un lichid sanguinolent necesită explorări complimentare în scopul confirmării prezenței unei eventuale afecțiuni vasculare expansive. În angioame avem crize la debut în 25% din cazuri. În anevrisme debutul este în 12% din cazuri cu crize convulsive.

Glioblastomul multiform. Crizele de epilepsie ca formă de debut sînt rare; cînd apar generalizate sau focale preced cu 2—3 săptămîni paralizia; adesea ele însoțesc sau urmează unor pareze fără contractură. Crizele sînt rare, puține la număr (2—5) sau chiar unice.

În *tumorile difuze de emisfer* crizele epileptice apar tardiv odată cu fenomenele de hipertensiune intracraniană (în 40% din cazuri 40% sînt generalizate și 60% focale). În glioame difuze de jumătatea anterioară de emisfer crizele epileptice au fost în 47% și de 35% în glioamele difuze de jumătatea posterioară de emisfer cerebral.

Tumorile metastatice. Din 539 de metastaze unice sau multiple de emisfer cerebral crizele convulsive în perioadele de stare au fost în 24% (42%) din cazuri (18% focalizate și restul generalizate). Dintre pacienții cu epilepsie datorită tumorilor metastatice 20% (69%) au avut epilepsie de la debut (16% focalizate, restul generalizate).

Frecvența și formele de crize epileptice în procesele expansive intracraniene variază și cu vîrsta.

Frecvența crizelor convulsive în cursul tumorilor cerebrale la copil este diferit apreciată de diverși autori.

În statistica noastră (*Arseni* și *colab.*, 1967) între 1—15 ani au existat 398 de tumori cerebrale supratentoriale cu crize de epilepsie ca prim simptom în 67 de cazuri (16,8%). Aceste date sînt mult mai ridicate cînd raportarea se face numai la tumorile de emisfer cerebral și anume din 150 de tumori de emisfer crizele de epilepsie precoce au survenit în 45 de cazuri, ceea ce reprezintă 30%. Referitor la incidența crizelor de epilepsie în funcție de localizarea tumorilor de emisfer cerebral, se constată o predominență a tumorilor frontale (19 cazuri din 44), urmate de tumorile parietale (10 cazuri din 33) și de tumorile ce invadează mai mulți lobi (9 cazuri din 33) și de tumorile ce invadează mai mulți lobi (9 cazuri din 26). În tumorile temporale (5 cazuri din 35) și tumorile occipitale (2 cazuri din 12) crizele de epilepsie sînt întîlnite mult mai rar.

Convulsiile la copii pot indica în afară de localizare și creșterea tensiunii intracraniene.

La bătrîni tumorile cerebrale sînt mai rare, 46% au avut epilepsie în perioada de stare, iar ca prim simptom în 20%; au predominat crizele focale (6%).

BIBLIOGRAFIE

ARSENI C. — Epilepsia în tumorile cerebrale I. Anall. Acad. R.P.R., Secția de științe medicale, Ed. Acad. R.P.R. 1950, 2, 26, 1—73.

ARSENI C., MARETSIS M. — *Ophtalmologica (Bassel)*, 1968, 155, 379—389.

Scanned with OKEN Scanner

ARSENI C. — Investigații paraclinice în afecțiunile sistemului nervos, Ed. medicală, București, 1974.
ARSENI C. — Epilepsia în tumorile cerebrale II, Bull. științific, Ed. Acad. R.P.R., 1950, 2, 4, 1—13.
ARSENI C., STOICA I., TUDOR I. — Crizele epileptice, Ed. Scrisul românesc, Craiova, 1978.
ARSENI C., STOICA C. — *Rev. Med. J. (Londra)*, 1957, 5043, 494—496.
ARSENI C., CONSTANTINESCU AL. I., CONSTANTINOVICI AL., GHIȚESCU M., MARETSIS M. — Procesele expansive intracraniene, II, Acad. R.S.R., București, 1974.
ARSENI C., CRISTESCU A., CIUREA V. — *Neurol. Psihiat. Neurochir.*, R.S.R. 1971, 16, 1, 1—7.
ARSENI C., CONSTANTINESCU A. I. — Hipertensiunea intracraniană, Ed. medicală, București.
ARSENI C., HORVATH L., CIUREA V. — *Pediatria*, 1976, 25, 2, 161—168.
BINGLEY T. — Mental Symptomas in temporal lobe epilepsy and temporal lob gliomas, Ejnar Munksgaard, Copenhaga, 1958.
COURVILLE C. B. — *Nerv. Ment. Dis.*, 1928, 67, 265.
DANDY W. E. — Benign encapsulated tumora in the lateral ventricles of the brain, W. Wood and Co., Baltimore, 1934.
JALLADE E. — Tumeur de la region pinéale Thèse Lyon, 1966.
LAGARDE J. — Contribution à l'étude du pinealome, Thèse, Lyon, 1964.
LEMASSON L. — L'étude des tumeurs de la region pineale, These, Lyon, 1964.
MULLAN S., PENFIELD W. — *Arch. Neurol. Psychiat. (Chicago)*, 1959, 8, 269.
PENFIELD W., ERIKSON T. — Epilepsy and cerebral localization, Ch. C. Thomas, Springfield, Ill și Baltimore, 1941, 623.
PENFIELD W., JASPER H. H. — Epilepsy and the functional anathomy of the human brain, Little Brown and Co., Boston, 1954.
WALKER A. E. — *J. Comp. Neurol.*, 1940, 73, 59.
WHITE J., CHING TUNG LIU, MIETR W. J. — *Encl. J. Mas.*, 1948, 238, 891.

FORMELE CRIZELOR EPILEPTICE IN PROCESELE EXPANSIVE INTRACRANIENE ÎN RAPORT CU SEDIUL LEZIUNII

În cursul evoluției unui proces expansiv intracranian crizele convulsive se pot prezenta sub 2 forme:

— atacuri epileptice parțiale (focale) fără pierdere de cunoștință;

— crize de epilepsie cu pierdere de cunoștință (cu sau fără convulsii).

CRIZE PARȚIALE (FOCALE) EPILEPTICE

Aceste atacuri se caracterizează prin aceea că:

— pacientul asistă conștient, de obicei, la desfășurarea crizei;

— criza este expresia unui proces epileptic cortical circumscris. Atacul epileptic focal este dat de o descărcare apărută în orice arie excitabilă a cortexului, rezultînd astfel o multitudine de aspecte paroxistice. Toate aceste atacuri oferă elemente sugestive asupra localizării focarului epileptogen.

Manifestările elementare parțiale pot constitui crize epileptice independente (atacuri minore) sau pot reprezenta debutul focal al descărcării epileptice înaintea generalizării sale (constituie o aură). Aurele din crizele epileptice simptomatice nu au toate valoare în precizarea sediului leziunii. Aurele care se repetă frecvent cu același aspect în absența sindromului de hipertensiune intracraniană au valoare localizatorie. Atacurile minore cît și aurele pot fi simple sau complexe, după cum unul sau

Scanned with OKEN Scanner

mai mulți centri corticali au timp să se manifeste. Atacurile epileptice focale sînt mai frecvent întîlnite în tumorile cerebrale (61% din totalul crizelor epileptice în statistica noastră).

FELUL CRIZELOR ȘI LOCALIZAREA LOR

Atacurile epileptice parțiale fără pierderea cunoștinței se pot împărți în: 1) Crize parțiale cu simptomatologie elementară; 2) crize parțiale cu simptomatologie complexă; 3) crize parțiale cu simptomatologie polimorfă.

1) CRIZE PARȚIALE CU SIMPTOMATOLOGIE ELEMENTARĂ

Localizarea leziunii este determinantă pentru forma crizei și nu pentru natura acesteia. Crizele focale pentru a avea o valoare localizatorie sigură (Vincent și colab., 1929) trebuie ca acestea să fie urmate de simptome de deficit (paralizie, afazie motorie persistentă, tulburări durabile de sensibilitate obiectivă). Manifestările deficitare tranzitorii postcritice traduc o epuizare funcțională a scoarței cerebrale și nu au o valoare etiologică.

Crizele convulsive localizate vor fi luate în seamă numai dacă pacientul este conștient pentru a putea descrie caracterul lor. Convulsiile focale care se produc la pacienții care și-au pierdut cunoștința nu au nici o valoare localizatorie (Le Beau, 1938). Crizele de epilepsie parțiale care apar cu luni sau ani înaintea celorlalte simptome și sînt din ce în ce mai frecvente avînd totdeauna aceleași caractere, denotă un proces expansiv intracranian situat în zona motorie primară sau în vecinătatea ei. Totuși pot exista crize de epilepsie focale în leziuni situate la distanța de zona rolandică (în substanța albă profundă, în leziuni ventriculare — prin distensia ventriculară), dar în această eventualitate aceste manifestări sînt tardive, au apărut după alte semne neurologice.

Crizele de epilepsie parțiale, rare, cu caractere variate sau polimorfism accesual, fără hipertensiune intracraniană indică un proces encefalitic, excluzînd de regulă substratul tumoral. Totuși, cînd există hipertensiune intracraniană, aceste crize se pot datora atît encefalitelor cît și proceselor expansive intracraniene cu sediul în afara zonei motorii.

Dacă crizele se repetă frecvent și cu aceeași simptomatologie este imposibil de a distinge o encefalită de procesul expansiv urmînd ca diagnosticul să fie elucidat pe baza examenelor paraclinice.

În orice caz absența convulsiilor focale nu exclude existența unei leziuni focale.

Rezultă astfel necesitatea corelării datelor oferite de convulsiile focale cu celelalte semne clinice și paraclinice.

După sediul leziunii, crizele parțiale pot fi: motorii, senzitive, senzoriale și vegetative.

a) *Crize motorii focale* (33% în cazuistica noastră). Crizele somato-motorii focale își au originea într-o descărcare în frontala ascendentă. Ele pot fi: 1. Crize motorii parțiale pure cînd convulsiile rămîn limitate la unul sau mai multe grupe musculare, alteori ele au un caracter extensiv, excitația corticală difuzînd ca o pată de ulei încît con-

vulsiile prind tot membrul respectiv (2. Atacuri jacksoniene motorii) sau toată jumătatea corpului (3. Crize hemiconvulsive). Uneori, convulsiile pot trece de partea opusă cu generalizare (4. Atacuri jacksoniene secundar generalizate) și în acest moment pacientul își pierde cunoștința. În cazul în care după o criză generalizată apare o mono- sau hemipareză se poate admite că criza a avut un debut jacksonian scurt trecut neobservat (Chavany și Placa, 1938).

Crize jacksoniene cu pierderea cunoștinței (5% în statistica noastră) Pacientul are convulsii localizate apoi își pierde cunoștința, inconștient are convulsii secundar generalizate. Cînd își recapătă cunoștința poate să mai aibă încă crize convulsive localizate. Există o fază primară de luciditate în care ne poate descrie succesiunea elementelor constitutive ale crizei. O pareză postcriză de ordin motor sau senzitiv este apanajul acestei forme. Se întîlnesc în glioamele frontale. Alteori avem chiar *mal jacksonian.*

Crizele jacksoniene sau hemiconvulsive bilaterale alternante (în basculă) fără pierderea cunoștinței se pot întîlni, în cazurile de leziuni corticale simetrice în cele 2 arii motorii primare. Arseni (1950) introduce această denumire, fiind primul care a descris astfel de cazuri. Această formă de epilepsie motorie focală poate avea următoarele aspecte:

— atacuri hemiconvulsive focale, afectînd alternativ cînd o jumătate a corpului, cînd cealaltă; am întîlnit asemenea caz într-o cisticercoză cerebrală generalizată;

— atacuri jacksoniene motorii parțiale brahiale alternante. Am întîlnit într-un caz de metastaze cu localizare simetrică frontală în centrul *membrului superior* din cele 2 emisfere cerebrale;

— atacuri jacksoniene motorii crurale alternative întîlnite de noi într-un meningiom parasagital paracentral bilateral.

Crize de epilepsie ipsilaterale leziunii (*Arseni* și *Maretsis*, 1979). Foarte rar în procesele expansive intracraniene frontale, temporale sau parietale și de nuclei bazali se pot întîlni crize convulsive în hemicorpul ipsilateral tumorii și pot fi sau nu însoțite de hemipareză de partea tumorii sau de partea controlaterală.

Crize convulsive în membrele inferioare la care pacientul asistă conștient întîlnite de *Arseni* (1950) într-un caz de tumoare de ventricul lateral. Un caz similar a fost publicat de *Dandy* (1934) într-o tumoare a ventriculului V.

Atacuri motorii focale într-un hemidiafragm (Arseni, 1978) au fost întîlnite într-un caz de meningiom de lob paracentral parietal; crizele erau izolate sau asociate cu crize senzitive în membrul superior. Astfel de crize fuseseră contestate de Foerster și colab. (1932).

Atacuri caracterizate exclusiv prin pierderea urinii. Pacienții nu aveau tulburări psihice și nici crize convulsive și aveau perioade în care pierdeau brusc urina. Astfel de crize se întîlnesc în tumorile de ventricul lateral, în tumorile frontale fără tulburări psihice, în tumorile de ventricul III și în anevrismele de comunicantă anterioară.

Crize adversive conștiente (1% în statistica noastră). Aceste crize își au originea în circumvoluția precentrală și încep: cu devierea ochilor și a capului, uneori chiar a întregului corp către partea opusă leziunii. Pacientul își pierde cunoștința numai dacă criza se generalizează.

Scanned with OKEN Scanner

În afară de mișcarea capului pot fi și mișcări de torsiune a întregului corp; acestea în genere sînt prevestitoare a unei crize generalizate.

Uneori pacientul se întoarce de partea opusă leziunii. Asocierea acestor crize cu deficie motorii progresive este sugestivă pentru procese înlocuitoare de spațiu, cu localizare frontală premotorie.

Crizele ipsiversive, cu rotarea ochilor și capului de aceeași parte cu focarul epileptogen sînt atribuite de *Rasmussen (1974)* unor focare temporale sau parietale fără interesare frontală.

Apariția tardivă în cursul desfășurării unei crize motorii a unei rotații a capului, posibilă adeseori, nu are nici o semnificație topografică, fiind datorată iradierii descărcării către formațiuni subcorticale.

Crizele inhibitorii somatice focale apar ca o incapacitate de a mișca un segment al corpului. Adeseori, bolnavii descriu o senzație particulară în membrul afectat, sub forma unor senzații denumite de bolnavi „senzație de membru mort". Spre deosebire de paralizia postictală Todd care poate apărea după crizele motorii focale cu sau fără generalizare secundară, fenomenele deficitare din crizele inhibitorii somatice constituie însăși esența fenomenului paroxistic. De asemenea, crizele inhibitorii pot fi de tip hemiplegic și paraplegic:

— *crize de mono- sau hemiplegie* (1% în statistica noastră). Astfel de crize au fost etichetate de Vincent și colab. (1929) ca echivalente jacksoniene. Ele apar brusc și regresează în cîteva ore sau zile (1—3), alteori persistă și chiar se agravează. Se întîlnesc în glioamele frontale și ca formă de debut în numeroase metastaze (Arseni și colab., 1973 și 1974).

Crizele de paraplegie descrise de Arseni (1950) într-un caz de gliom de nuclei bazali situat unilateral, în tumori de ventricul III și în anevrismele de comunicantă anterioară; pacienții făceau crize de paraplegie cu durata de la 30 de minute la 2 ore. Nu se găsește publicat pînă în prezent în literatură nici un caz asemănător.

Tulburări paroxistice de limbaj (1%) sînt de aspecte multiple (ele pot apărea ca atare sau constitui o aură în crizele secundar generalizate):

crize de *arrest of speach* (leziunea este în aria lui Broca);

barajul verbal din leziunile ariei motorii suplimentare sînt însoțite de emisiuni repetate verbale sau vocalizări involuntare. Barajul verbal se poate observa numai dacă bolnavul vorbește la începutul paroxismului;

alteori limbajul este perturbat paroxistic, dar numai fragmentar întrucît este inteligibil;

crize de afazie senzorială (aria corticală a lui Wernicke) și cele de afazie Broca;

oprirea vorbirii asociată cu fenomene afazice (aceste crize pot fi întîlnite în tumorile din regiunea insulei, tumorile frontale, temporale, parietale și occipitale).

Crizele posturale se împart, schematic, în 2 principale categorii: crize posturale cerebeloase și crize posturale cerebrale. Pe baza unor argumente fiziopatologice majoritatea autorilor sînt de acord în a nu include crizele posturale cerebeloase printre crizele epileptice; ele apar ca fenomene de eliberare a formațiilor mezencefalice de influențele inhibitorii ale cortexului cerebral, dar nu se repetă sub forma crizelor recurente. Cît pri-

Scanned with OKEN Scanner

veşte crizele *posturale cerebrale,* punctul de plecare al descărcării epileptice pare a fi cel mai adesea aria motorie suplimentară de pe faţa mediană a lobilor frontali, deşi pot apărea şi în cazul existenţei unor largi arii epileptogene pe cortexul convexitar. Crizele posturale cerebrale constau în întoarcerea capului de pe partea opusă leziunii cu ridicarea deasupra capului a membrului superior, în timp ce membrul contralateral leziunii este tot extins dar în retroducţie şi pronaţie. Odată cu extensia trunchiului se produce şi contracţia tonică a membrelor inferioare într-o atitudine asimetrică, asemănătoare celei din reflexele tonice cervicale. Cunoştinţa poate fi pierdută cît şi păstrată, dar cu tulburări paroxistice de limbaj.

b) *Crizele parţiale cu simptomatologie elementară senzitivă.* Sînt manifestări senzitive paroxistice subiective localizate în toată jumătatea corpului. Crizele limitate numai la manifestările senzitive pot rămîne neobservate, dar adeseori ele se însoţesc de manifestări motorii focale sau devine o aură trecînd într-o criză convulsivă secundar generalizată. O aură particulară, denumită „aură cefalică" şi descrisă de bolnavi ca o senzaţie nedefinită de „cap gol", de „flash în cap", de „semn prevestitor al unei crize" precede frecvent crizele cu originea în imediata apropiere a zonei centrale (în lobul frontal, parietal sau în lobul temporal imediat sub regiunea centrală) indică ca loc de descărcare o zonă profundă în valea silviană (Hoffman şi Rasmussen, 1953; Penfield şi colab., 1955). Atacurile somato-senzitive (20% în statistica noastră) îşi au originea în circumvoluţia postcentrală şi au o mare valoare localizatorie. Se întîlnesc în tumorile parietale ca semn de debut în 80% din cazuri.

c) *Atacurile psiho-senzoriale (perceptuale)* sau senzoriale propriu-zise (80% în statistica noastră) se manifestă sub formă elementară sau complexă. Debutul unei epilepsii cu crize senzoriale, iluzii şi cu halucinaţii ridică întotdeauna bănuiala existenţei unei leziuni expansive intracraniene. Astfel de crize sînt foarte rare în epilepsia nedeterminată etiologic.

Atacurile senzoriale elementare sînt următoarele:

Crizele olfactive pot apărea independent ca manifestare, dar uzual preced o criză de tip temporal sau motor focal. Originea acestor crize se situează în lobul temporal în nucleii amigdalei, dar este posibil să apară şi în leziunile de vale silviană (Rasmussen, 1970). Substratul anatomic al leziunii epileptogene este de obicei tumoral sau cicatriceal. Trebuie subliniată diferenţa plină de semnificaţii dintre apariţia senzaţiei olfactive ca debut al unei crize focale (cu sau fără generalizare ulterioară) şi instalarea unei astfel de manifestări tardive în cursul unei crize de lob temporal de tip psiho-senzorial.

Crizele olfactive sînt întîlnite mai ales în tumorile temporale şi frontale difuze. În timpul sau după crizele olfactive pot apare diverse automatisme cînd leziunea iritativă se află în vecinătatea insulei lui Rei (Penfield şi colab., 1954). Crizele olfactive însoţite de „stări de vis" sînt elemente constitutive ale crizelor uncinate determinate de procesele epileptogene hipocampice.

Crizele gustative constau în perceperea paroxistică a unui gust dezagreabil sau apar ca aură a unor crize secundar generalizate. Crizele sînt

Scanned with OKEN Scanner

date de prezența unui gliom situat profund în valea silviană (lob temporal, opercul rolandic — Börnstein, 1940 —, insula — Penfield și colab., 1941).

Crizele auditive elementare (percepe sunete simple paroxistice) își au originea în partea posterioară a primei circumvoluții temporale și în zona lui Heschl. Se întîlnesc în meningiomul de aripă de sfenoid (Arseni, 1950), în tumorile temporale (1/3 posterioară T_1). De regulă crizele auditive elementare constituie o aură a unei crize psiho-motorii sau crize convulsive generalizate.

Crizele vestibulare (vertiginoase) sînt produse de descărcări cu originea în 1/3 medie și posterioară a primei circumvoluții temporale. Iradierea descărcării duce la apariția ulterioară de automatisme și alte manifestări caracteristice crizelor de lob temporal. Nu numai tumorile temporale, dar și cele occipitale de nuclei bazali, frontale, parietale pot da astfel de crize (Arseni, 1950).

Explicația prezenței acestor multiple localizări constă în faptul că există mai multe zone care intervin în apariția crizelor vertiginoase. Excitarea părții posterioare a primei circumvoluții temporale și a regiunii parietale parasagitale produce senzații de rotire, rostogolire, deplasare (Penfield și Erickson, 1941) întrucît sistemul vestibular se proiectează la nivelul parietalei ascendente (Jung și Hassler, 1960), iar excitarea zonei parieto-occipitale dă senzația de rotire a obiectelor. Aceste crize au valoare localizatoare temporală numai în cazul în care se asociază și alte semne de suferință temporale (Barré și colab., 1937).

Crizele vizuale constau dintr-o simptomatologie elementară.

Arareori crizele vizuale rămîn limitate, de regulă precedînd crize somato-motorii sau crize convulsive secundar generalizate. Existența la bolnavul epileptic a unor crize vizuale parțiale elementare independente sau ca formă de debut a altor tipuri de criză denotă prezența unor leziuni focale a căror natură trebuie precizată prin explorări amănunțite și repetate. Numai după excluderea unei leziuni de tip neurochirurgical este permisă tratarea simptomatică a bolnavului.

Crizele vizuale sînt determinate de leziuni ale ariei calcarine sau ale ariilor 18 și 19 ale lui Vogt. În tumorile de lob occipital, incidența acestor crize este de 25% (Allen, 1930). Crizele vizuale localizate numai în cîmpul hemianopsic se întîlnesc în tumorile ce ocupă regiunea posterioară a lobului temporal și lobul occipital. Prin fenomene de repercusiune la distanță au mai fost întîlnite și în tumorile intraventriculare, manifestate sub forma de scăderea acuității vizuale și eclipse vizuale (15% — Candenheim), în meningioamele de aripă de sfenoid și chiar în tumorile frontale sau de fosă posterioară care comprimă lobul occipital.

d) *Crize parțiale cu simptomatologie vegetativă**. Tulburările neurovegetative într-o leziune cerebrală pot apărea în 3 situații diferite și

* În ceea ce privește manifestările vegetative din epilepsie au fost descrise pînă acum numeroase observații clinice de crize epileptice vegetative. Afirmarea unui astfel de diagnostic constituie adeseori ultima soluție în fața unor bolnavi ale căror tulburări nu se lasă ușor încadrate în alte diagnostice. Totuși, simpla prezență a unor fruste anomalii electroencefalografice nespecifice nu justifică etichetarea drept epilepsie a unor astfel de cazuri. Înregistrarea intercritică a anomaliilor poate constitui un argument important pentru un astfel de diagnostic, deși absența descărcărilor în criză culese pe scalp nu poate constitui o probă incontestabilă împotriva

anume: tulburări neurovegetative (paroxistice) episodice fără alte tulburări care să sugereze epilepsia; tulburări neurovegetative care apar la persoane cu antecedente familiale de epilepsie sau migrenă, în prezența unei electroencefalograme anormale sau după întreruperea tratamentului anticonvulsiv; tulburări neurovegetative încadrate în epilepsia psihomotorie; în această categorie se include majoritatea cazurilor cu tulburări neurovegetative.

În cadrul *crizelor paroxistice neurovegetative* se vor lua în considerație 3 grupe mai importante și anume: a) tulburările vegetative paroxistice, care apar ca expresie a unei aure sau ca expresie unică a unei crize de epilpesie; în această categorie se includ crizele de epilepsie vegetativă; b) tulburările vegetative care însoțesc declanșarea paroxismului epileptic și c) paroxismele vegetative neepileptice din cursul evoluției tumorilor de fosă cerebrală posterioară.

a) În cadrul primului grup, acela al tulburărilor vegetative paroxistice, care apar ca expresie a unei aure sau a unei crize de epilepsie trebuie menționat că există o mare diversitate a acestora și faptul că arareori apar izolate, în majoritatea cazurilor existînd un polimorfism simptomatologic vegetativ. În unele cazuri, diagnosticul de comițialitate nu comportă dificultăți evidente; spre deosebire de cazurile în care durata mai lungă a paroxismului și tabloului clinic predominant vegetativ determină dificultăți severe de diagnostic, fie cu nevrozele cenestopate, fie cu afecțiunile somato-viscerale organice. În observațiile noastre (Arseni și colab., 1971) am avut ocazia de a remarca durata neobișnuit de lungă (în comparație cu manifestările de epilepsie „grand mal" sau de epilepsie motorie sau senzitivă) a paroxismelor epileptice vegetative.

Hipertemia din unele crize vegetative poate dura de exemplu de la 1—2 ore la cîteva zile. Drept crize de epilepsie vegetativă putem cita:

Crize de hiperhidroză. Pe baza datelor din literatură și a datelor proprii (Arseni și colab., 1971) am considerat că *transpirația* (sudorația) localizată ca simptom al unei crize de epilepsie, poate apărea în 3 circumstanțe precum urmează:

A) Crizele din prima circumstanță se includ în categoria celor în care transpirația paroxistică este mai mult sau mai puțin localizată și constituie un simptom în cadrul altor fenomene vegetative care pot constitui laolaltă criza vegetativă ca atare, fie aura unei crize de epilepsie generalizată. Astfel sînt observațiile lui Penfield și Jasper (1954) și cazurile noastre (Arseni, 1971) cu crize de hipersudorație generalizată la bolnavii cu tumori de lob frontal (ariile orbitale), de ventricul III și de ventricul lateral, encefalite.

B) În a doua circumstanță se includ cazurile în care criza de transpirație localizată precede crizele jacksoniene motorii. În această categorie se includ observațiile lui Guttman (1931), Bucy și Pribram (1943) și acelea pe care le-am întîlnit (Arseni și colab., 1974) la bolnavi cu procese expansive frontale corticale.

---

epilepsiei. Ținînd seama că efectele favorabile ale tratamentului anticomițial ex juvantibus pot fi întîlnite și în cazuri funcționale nonepileptice, rezultă evident dificultățile majore întîmpinate în afirmarea diagnosticului de crize epileptice vegetative.

Scanned with OKEN Scanner

C) În fine, în a treia circumstanță se includ cazurile în care transpirația localizată a constituit singura manifestare de epilepsie (crize de hemihipohidroză). Un caz de tumoare frontală s-a încadrat în această categorie; un caz a avut crize de hiperhidroză localizată postoperator, după extirparea tumorii frontale.

Crize paroxistice termice au fost întîlnite aproape în exclusivitate la copii. În cazuistica noastră am observat 3 cazuri cu crize de hipertermie în cadrul unor paroxisme vegetative epileptice complexe postencefalice, prin tumoare de nuclei bazali sau tumoarea de pineală.

Crizele paroxistice respiratorii sînt destul de rare constînd din tulburări paroxistice ale amplitudinii și frecvenței mișcărilor respiratorii. Clinic, criza constă de obicei dintr-o hiperpnee puternică care se menține timp de 1—2 minute, însoțită uneori de spasm carpopedal ca în tetanie. Hiperpneea este urmată de apnee și uneori de cianoză cu tresăriri ale extremităților și foarte rar de convulsii generalizate. Crizele apar de mai multe ori pe zi, fiind accentuate de emoții negative și inhibate de cele pozitive și de activitate intensă. Uneori există tulburări de comportament. Majoritatea cazurilor descrise au avut diagnosicul de sechele postencefalice. Astfel de tulburări respiratorii de tipul hiperpneei paroxistice asociate au fost descrise de Arseni și Botez (1971) în cazul unei tumori de hipotalamus și a unui proces encefalitic care a evoluat 2 ani cu crize paroxistice respiratorii după care au apărut intricat crize de epilepsie generalizată.

În orice caz, un lucru apare clar și anume că respirația pare a fi mai puțin afectată în simptomatologia epilepsiei decît aparatele gastrointestinale și circulator; explicația ar consta, după majoritatea cercetătorilor, în existența unui control voluntar suplimentar al respirației.

Atacuri autonome diencefalice. Aceste atacuri își au originea în pereții ventriculului III și încep cu simptomele datorate sistemului nervos vegetativ (Penfield, 1929).

Criza autonomă diencefalică anterioară descrisă de Penfield (1929), ca fiind produsă de o tumoare de ventricul III situată anterior se caracteriza prin: cefalee, agitație, impulsivitate, acte necontrolate cu reacții neadecvate, vasodilatație intensă a feței și brațelor, hipertensiunea arterială, tahipnee și tahicardie, midriază, exoftalmie, frisoane, tuse, lăcrimare, transpirație și salivație abundentă, apoi treptat congestia feței dispare, pulsul devine slab, rareori apar sughiț sau frisoane. Astfel de accese au fost întîlnite de Arseni și colab. (1974) în tumorile de ventricul III situate anterior, după encefalite și traumatisme cranio-cerebrale.

Atacuri diencefalice posterioare au fost descrise de G. de Morsier (1929). Ele se caracterizau prin: tulburări motorii, senzoriale și vegetative, cu mișcări de rotare a capului, spasm al feței, mișcări de masticație, contracția tonică a mîinilor și a degetelor, halucinații auditive, vizuale (micropsie), febră (40°), mișcări involuntare (de tip coreic), reflexele plantare abolite, hipomanie și hiperexcitabilitate vestibulară bilaterală. Astfel de crize s-au produs în tumorile de nuclei bazali (partea lor posterioară).

Atacuri paroxistice de hipertensiune arterială care țin 10—20 de minute, se repetă de mai multe ori pe zi. Dacă nu se ia de mai multe ori tensiunea arterială, aceste crize pot fi trecute neobservate, deoarece ele nu se însoțesc de senzații neplăcute evidente ca în crizele de hiperten-

Scanned with OKEN Scanner

siune arterială paroxistică din tumorile de capsulă suprarenală. Odată cu extirparea tumorii cerebrale tensiunea a scăzut de la 20—15 la 14—7 şi a rămas constantă la acest nivel. Tumorile se găsesc în 1/3 inferioară frontală ascendentă, în F_3 sau polul temporal. Aceste atacuri au fost descrise de Arseni (1950).

Obs. A. K., în vîrsta de 71 de ani. Era un gliom de opercul rolandic drept. Pacienta a prezentat simptome de tumoare fronto-temporală la care s-au asociat

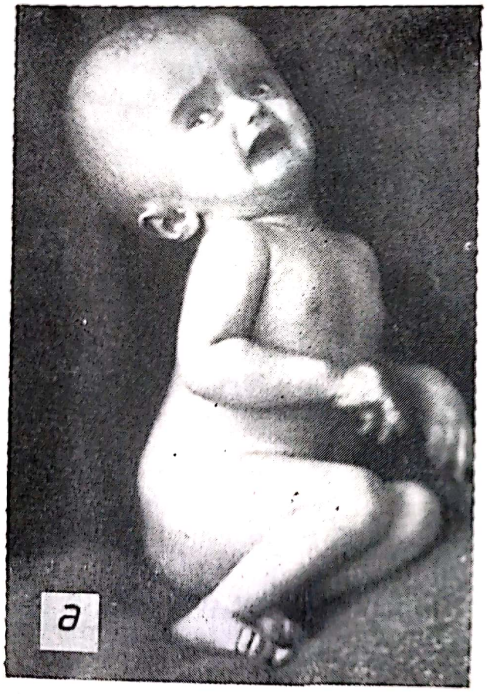

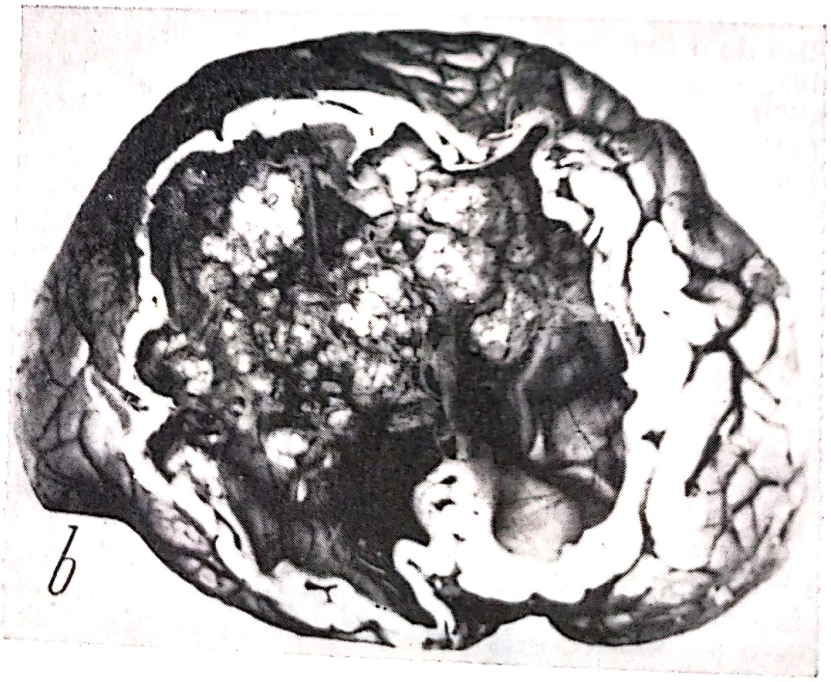

Fig. 499.

a) Copil cu tumoare de ventricul lateral surprins într-o criză ventriculară; *b*) secţiune sagitală paramediană care trece prin ventriculul lateral drept: se vede o hidrocefalie, scoarţa cerebrală redusă sub un cm grosime şi o tumoare (papilom) intraventriculară care a determinat crizele ventriculare.

crize de hipertensiune arterială. În mod normal, tensiunea era de 14—7 și brusc pentru 10—20 de minute tensiunea se urca între 18—25 Mx și 16—18 Mn și iar scădea brusc. Aceste simptome se repetau de 5—10 ori pe zi și nu au fost influențate de hipotensoare, antispastice și vasodilatatoare. Odată cu extirparea tumorii, tensiunea a scăzut de la 20—15 cmHg la 14—7 și a rămas constantă la acest nivel 2 ani cît a fost urmărită bolnava.

Atacuri paroxistice de arie 13 (vagală) descrise de Arseni și Oprescu (1950) survin la bolnavii cu leziuni bilaterale ce interesează ariile 13: brusc bolnavul devine palid, are dispnee foarte accentuată cu senzația de sufocare, prăbușirea TA la valori de 4—6 cm Hg Mx, bradicardie, hipermotilitate a tractului digestiv cu scaune frecvente și pierderea urinii. Are o stare de neliniște ce merge pînă la anxietate, lipsă de control, agresivitate, leucopenie (4 000), stare subfebrilă pînă la 38°. EEG intercritic arată unde teta, delta grupate bifrontal și pe electrozii bazali. Astfel de manifestări pot surveni în meningioame olfactive și plăgi craniocerebrale bifrontale sau traumatisme cranio-cerebrale închise cu fracturi de etaj anterior. Crizele apar singure sau în asociere cu crize convulsive generalizate.

*Crizele ventriculare** (Arseni, 1950) apar în tumorile de ventriculi laterali sau ventriculul III. Pacienții au brusc cefalee, vărsături, transpirații și uneori dilatație pupilară, capul este în extensie, fără convulsii sau pierderea cunoștinței, cu fața crispată de durere și imobilizare. Criza durează cîteva minute și apoi cedează. Rareori pot apare parestezii într-un membru, urmate sau nu de convulsii jacksoniene sau de pierderea cunoștinței și convulsii generalizate. Aceste crize se aseamănă cu cele de rigiditate decerebrată și cu atacurile cerebeloase. Crizele ventriculare sînt declanșate de mobilizarea capului, durează cîteva minute și dispar la repaus (fig. 499).

Obs. M.M., 25 de ani. De 6 luni are cefalee, vărsături, tulburări de vedere și vîrjîieturi în ambele urechi. De 3 luni, prezintă la intervalul de 1—2 săptămîni la ridicarea bruscă în picioare crize manifestate prin: cefalee atroce, opistotonus, pupilele dilatate, frecvente transpirații și puls rapid. Criza durează cîteva minute, obligînd bolnavul la imobilizare.

Obiectiv: hemipareză dreaptă și stază papilară.

La operație se extirpă un papilom situat în corpul ventriculului lateral stîng (45 g). După operație nu a mai făcut crize.

Obs. O.I., 29 de ani. De două luni bolnava prezintă cefalee și tulburări de vedere. De o lună evită orice fel de mișcare deoarece la trecere în ortostatism are dureri mari de cap, opistotonus, vărsături, paloare, tahicardie, urmate de pierderea cunoștinței. Trecerea bolnavei în decubit dorsal duce la dispariția tulburărilor. Crizele reapar ori de cîte ori pacienta reia poziția verticală.

Obiectiv: nistagmus lateral, somnolență și stază papilară.

La operație: tumoare situată în jumătatea posterioară a ventriculului III. După operație nu a mai făcut crize ventriculare.

---

* Pornind de la definiția crizei epileptice ca fiind manifestarea paroxistică cerebrală apărută ca urmare a unei descărcări patologice hipersincrone, autosusținute a unei populații neuronale, se poate considera că și crizele ventriculare sînt manifestări epileptice întrucît ele îndeplinesc aceste criterii deși există numeroase discuții contradictorii.

Scanned with OKEN Scanner

Crizele psihosenzoriale sau perceptuale se pot manifesta și sub forme complexe de iluzii sau halucinații senzoriale.

Halucinațiile olfactive sau crizele olfactive complexe apar mai frecvent decît cele elementare sub formă de aură sau o componentă a unor crize complexe. Au o durată scurtă și evoluție capricioasă, repetîndu-se în general identic la același bolnav. Prezintă valoarea localizatorie pentru leziuni de lob temporal; în mod excepțional pot fi induse și indirect prin leziuni ale unor formațiuni avînd conexiune cu amigdalele și girusul hipocampic (Schneider și colab., 1956).

Halucinațiile gustative sau crizele gustative complexe. Deși proiecțiile gustative se găsesc la nivelul cortexului opercular și periinsular, halucinațiile gustative sînt înglobate în sindromul lobului temporal. Deseori acestea sînt asociate celor olfactive, în cadrul crizelor uncinate.

Halucinațiile vizuale sau crizele vizuale complexe au fost explicate de Penfield și Jasper (1954) în lumina conexiunilor occipito-temporale care permit înmagazinarea mnezică a experienței vizuale. În acest fel halucinațiile vizuale nu ar fi decît o perturbare paroxistică a evocării, un gen de retrăire vizualizată a unei experiențe anterioare (Sager și colab., 1970). Sub acest raport s-au făcut unele asemănări cu halucinoza pedunculară (Lhermitte,* 1952) în care însă nu există tulburări de conștiență și modificări EEG de tip temporal și aspect paroxistic. Aceste halucinații vizuale apar în tumorile occipitale difuze, tumorile temporale, tumorile intraventriculare, meningioamele de aripă de sfenoid și chiar în tumorile frontale și de fosă cerebrală posterioară care comprimă lobul occipital. Caracteristic pentru lobul temporal sînt halucinațiile vizuale însoțite de scăderea nivelului cunoștinței, dar fără o completă pierdere a contactului cu mediul ambiant. În nici unul din cazurile de crize vizuale complexe nu a existat localizarea lor într-o singură jumătate a cîmpului vizual. La unul din bolnavi a existat o componentă vertiginoasă cu rotirea imaginilor.

Iluziile (1% în statistica noastră) apar sub forma unor percepții denaturate cum ar fi micro- sau macroacuzie în tumorile frontale și temporale.

Iluziile optice au caracterul de micro-, macro- sau teleopsii, imaginile pot apărea deformate, răsucite și multiplicate. Bender (1945) le-a descris sub numele „poliopie de origine cerebrală", iar Critchley (1951) sub denumirea de „illusory visual spread". Iluziile și halucinațiile vizuale au și valoarea unui simptom de lateralizare, apărînd cu predominanță în cortexul temporal al emisferului nedominat (Mullan și Penfield, 1959). Acest fapt a fost ilustrat și de cazuistica noastră tumorală (raport dreapta/stînga=11/2).

Obs. D.A., 12 ani. Acuză de 8 luni cefalee și crize convulsive în membrul superior stîng care s-au generalizat. Înainte de crize sau independent de ele, în partea stîngă prezintă halucinații vizuale. Aceste crize apar foarte frecvent, zilnic. Are tulburări psihice cu tentă depresivă și idei de suicid.

* Lhermitte (1944) a împărțit tulburările de cunoștință care apar în epilepsiile temporale în tulburări de cunoștință ale lumii exterioare și ale eului.

Scanned with OKEN Scanner

Obiectiv: hemipareză stîngă cu hemianopsie omonimă stîngă și stază papilară.

La operație: gliom chistic temporal drept, în jumătatea sau posterioară.

Halucinațiile auditive sînt relativ rare și cu caracter complex (verbale, muzicale). Apar rareori izolate, de obicei constituind aura unor crize parțiale complexe. Aceste halucinații paroxistice au valoare localizatorie doar în absența hipertensiunii intracraniene și a tulburărilor mintale de altă etiologie (Courville, 1928).

Crizele halucinatorii vestibulare sau *crizele vestibulare complexe* sînt rare și se întîlnesc în leziunile temporo-parietale drepte, acompaniate uneori de *modificarea paroxistică a schemei corporale* în jumătatea stîngă (mărimea, răsucirea și dezintegrarea segmentelor) precedată alteori de aură olfactivă sau gustativă. Asemenea tulburări au mai fost descrise în cazul leziunilor fronto-parieto-temporale drepte de către Arseni și colab. (1950).

Crizele senzoriale elementare sau *halucinațiile complexe mixte* (combinate de tip vizual, olfactiv și auditiv) se întîlnesc destul de des și sînt de obicei asociate cu stări de vis și iluzii diverse. În cadrul iluziilor pacientul este conștient, însă are o bruscă alterare a interpretării vizuale și auditive cu micro- sau macropsie (pacientul are impresia că lucrurile sînt aproape sau îndepărtate). Microacuziile se întîlnesc în tumorile temporale.

Tarachow (1947) a urmărit valoarea localizatorie a diferitelor tipuri de crize senzoriale pentru unele tumori cerebrale. Astfel s-a spus că există centri anatomici specifici ai crizelor senzoriale însă demonstrarea acestora numai pe baza simptomatologiei tumorale nu este posibilă dat fiind intervenția și a altor factori patogeni precum: edemul, hiperemia, toxemia etc. Tarachow (1947) a găsit 96 de cazuri de tumori cerebrale cu crize senzoriale într-un grup de 458 de tumori supratentoriale, deci într-un procent de 21% față de numai 5% în statistica noastră (Arseni și colab., 1950). Rezultă că există o tendință pentru predominarea unor tipuri de crize senzoriale în leziunile anumitor lobi, însă aceste crize pot fi produse adesea și de leziunile lobilor adiacenți sau îndepărtați.

Crizele psihosenzoriale sînt în general dominate de perturbarea stării de cunoștință.

Modificările paroxistice ale conștiinței, complexe psihice sau complexe mintale (Bingley, 1958) sînt reprezentate clinic prin stări de vis și sînt generate de leziuni ale lobului temporal. Caracteristic pentru epilepsia temporală este starea de vis „dreamy state". În aceste crize conștiința este modificată sau redusă într-un oarecare grad. Ea poate fi parțial păstrată, așa că bolnavul poate reține și reda ulterior desfășurarea crizei. Termenul de „dreamy state" trebuie să aibă un înțeles mai larg și în același timp mai simplu, adică orice stare de cunoștință modificată, dar nu abolită în timpul unei crize epileptice, putem avea o alterare a cunoștinței lumii exterioare, o stare de straniu (senzații de jamais vu), un sentiment de familiaritate (senzație de déja vu, déja entendu) de retrăire a unui episod din viața proprie (memorie panoramică) sau de o alterare a conținutului eului (depersonalizare, anxietate paroxistică, gîndire forțată, idei parazite).

După Bagdasar și Arseni (1950) bolnavul, poate pierde cunoștința stării sale reale și retrăiește într-o lume ireală. Aceste manifestări apar ca

Scanned with OKEN Scanner

expresia perturbării paroxistice a unui mecanism de avocare ținînd de funcția mnezică a lobului temporal (Penfield și Jasper, 1954). Criza uncinată (descrisă de Jackson) este o criză epileptică parțială cu o aură olfactivă sau gustativă, uneori urmată de starea de vis (Nils Antoni, 1946) și cu un sentiment de straniu sau anxietate, bolnavul intrînd într-o stare oniroidă cu imagini familiare și desfășurări halucinatorii vizuale panoramice.

Crizele de „dreamy state" apar mai frecvent în leziunile emisferului nedominant, fapt constatat și de Bingley (1958). Interpretarea acestei stări este dificilă și a dat naștere la multe speculații. Se poate considera că, în contrast cu ariile senzitive și motorii ale cortexului, scoarța temporală (exclusiv aria auditivă) este specializată în vederea interpretării comparative a percepțiilor. Din analiza senzațiilor și a confruntării lor cu experiența anterioară *rezultă semnificația lor actuală și imediată*. Se pare că în cortexul temporal poate fi produs un număr limitat de variante interpretative, ca și cum ar exista „căi finale comune" în relația intimă cu cunoștința (Mullan și Penfield, 1959).

Tulburările paroxistice ale conștiinței eului apărute mai ales în cadrul epilepsiei temporale cuprind modificările sub formă de depresiune, euforie, agresivitate cît și tahipsihie (aflux de idei ce se succed rapid), idee terifiantă, gîndire forțată etc.

Crize de rîs și plîns (Arseni, 1950) se întîlnesc în tumori de ventricul III, probabil prin iritarea hipotalamusului. Se deosebesc de crizele de rîs și plîns spasmodic din sindromul pseudobulbar dat de leziunile vasculare sau de tumori (Arseni, 1968) unde există și o simptomatologie neurologică corespunzătoare.

Crizele paroxistice de dipsomanie și hiperfagie au fost întîlnite leziunile ariei 13 (Arseni, 1972).

Crize paroxistice *de hipersexualitate* (crize paroxistice erotice) au fost observate în tumorile localizate în lobul temporal (însoțite și de agresivitate) și în tumorile de linie mediană frontală (Arseni, 1972).

Crize de furie (Sham rage) apar în tumorile de lob orbital, tumorile prechiasmatice și în cele de 1/3 anterioară de lob temporal.

Crizele de *modificări a schemei corporale* apar în leziuni de lob parietal (Arseni).

Crizele masticatorii își au originea în zona cuprinsă între partea superioară a șanțului silvian, partea inferioară a ariei senzitivo-motorii (pentru față și limbă) și insulă. Aceste crize încep cu salivație, mișcări de masticație și deglutiție. În atacurile masticatorii, pacientul are amnezia crizei dar cunoștința nu este totuși abolită. Adeseori sînt urmate de automatisme diverse.

Obs. S., 55 de ani. De 3 luni are cefalee, greață. Tot atunci, la 1—2 săptămîni are crize de salivație, mișcări de masticație cu mișcări de deglutiție și o senzație de sufocare. Crizele durează 2—3 minute și sînt urmate de o stare de obnubilare pentru 20—30 de minute. De o săptămînă are o impotență funcțională a membrului superior drept.

Obiectiv: menoparezăbranhială dreaptă cu afazie motorie discretă. Stază papilară.

La operație s-a găsit un astrocitom malign temporal stîng care infiltra insula.

Scanned with OKEN Scanner

3. CRIZE EPILEPTICE CU SIMPTOMATOLOGIE POLIMORFĂ

Crizele cu simptomatologie compusă (combinată) (polimorfă) sînt atacurile în care componentele elementare diverse (motorii, senzitive, vegetative etc.) participă în proporții variate, realizînd prin combinare tablouri polimorfe. În aceste cazuri putem avea variate feluri de aure (chiar combinate) asociate cu variate feluri de crize epileptice focale, uneori chiar cu generalizare secundară. Adeseori aceste crize evoluează în timp, trecînd din crize focale în crize generalizate variate, dar este posibil și aspectul invers de crize generalizate, care în cursul evoluției bolii și mai ales după administrarea de droguri anticonvulsive devin crize parțiale. Astfel de crize se întîlnesc în procese encefalitice și mai ales în cisticercoza generalizată, în tumorile de emisfer difuze, în tuberculoame, în metastaze spre deosebire de crizele epileptice din angioame care păstrează toate același caracter.

În aceste grupe intră cazurile cu leziuni cerebrale multifocale și numai excepțional cazurile ale căror crize se datoresc unei leziuni expansive cu localizare unică în care particularitățile crizelor sînt determinate de specificul regiunilor pe care le invadează tumoarea.

CRIZE EPILEPTICE CU PIERDEREA CUNOȘTINȚEI

Ele au fost întîlnite în statistica noastră într-un procent de 29% din totalul de crize epileptice de cauză tumorală.

Falsele absențe (2%) se întîlnesc în tumorile de lob temporal (Barré, 1939). Crizele de petit mal descrise de diferiți autori în tumorile cerebrale de fapt sînt false absențe și nu veritabile crize petit mal.

Crize convulsive generalizate s-au întîlnit în statisticile noastre în proporție de 20% din totalul atacurilor epileptice și în proporție de 70% din atacurile cu pierderea cunoștinței. Aceste crize își pot modifica frecvența și aspectul clinic după administrare de barbiturice: crizele se răresc, nu se mai produce pierderea cunoștinței și nici generalizarea, criza se manifestă printr-o aură senzorială, însoțită sau urmată de o senzație de rău, cît și ca o epilepsie jacksoniană sau ambele eventualități alternează la același pacient.

Crizele de convulsii generalizate pot fi reduse la gradul de *dreamy state* prin medicație antiepileptică (Nils, Antoni). Această schimbare de epilepsie generalizată sub influența medicamentelor e un simptom de mare valoare: descoperim simptomul focal (aura), iar pierderea cunoștinței nu ar fi în aceste cazuri o criză comițială veritabilă, ci o epilepsie jacksoniană cu raptus (Chavany și Placa, 1938) și deci este o manifestare corticală.

Atacurile epileptice generalizate devin mai frecvente, progresiv cu durata evoluției bolii.

Atacuri adversive cu pierderea cunoștinței sau atacuri frontale anterioare unilaterale. Pacientul își pierde cunoștința și întoarce capul și corpul spre partea controlaterală. Uneori capul se poate întoarce de partea leziunii sau în sus și de partea opusă. Adeseori criza este urmată de convulsii generalizate. Leziunea este unilaterală de partea antero-laterală, inferioară sau medială a lobului frontal; se întîlnesc predominant în tumorile paramediane.

Scanned with OKEN Scanner

Se consideră că acest tip de criză poate apare și în cazul leziunilor subcorticale care afectează conexiunile cu ariile corticale menționate (Walker, 1969). Rareori, descărcările epileptice cu originea în ariile convexitale ale lobilor parietali sau temporali pot produce astfel de crize, dar bolnavii au aproape întotdeauna și alte tipuri de criză sau manifestări neurologice, care indică localizarea leziunii epileptogene.

Atacuri cu repetiție verbală (Arseni, 1950). Pacientul își pierde cunoștința, nu cade jos, spune unele fraze care în fiecare criză sînt aceleași și după cîteva momente își revine. Acest fel de criză am întîlnit-o într-un caz de gliom al părții infero-externe a *lobului occipital* stîng. Nu trebuiesc confundate cu tulburările de vorbire din timpul crizelor de *automatism psihomotor* unde avem manifestări motorii, amnezie, incoerențe și cooperare dificilă.

Obs. Avocat în vîrstă de 37 de ani. În doi ani a avut 6 crize de pierderea cunoștinței, fără cădere. În aceste crize el se rotește puțin în jurul axului corpului spre dreapta și spre stînga, în mîna dreaptă flutură o batistă și apoi spune o frază întotdeauna aceeași. Își revine apoi ca și cînd nimic nu s-ar fi întîmplat și-și reia conversația dinainte de criză.

Obiectiv: are hemianopsie omonimă dreaptă. Fundul de ochi este normal. La operație se constată un gliom occipital stîng (25 g).

Atacul cu pierderea cunoștinței cu cădere fără convulsii (Arseni, 1950). Sînt în proporție de 1%. Noi le-am întîlnit frecvent în tumorile frontale profunde care prind peretele ventricular. Se însoțesc de o creștere a ureei și de crize de hipertensiune arterială.

Automatismele (2%). Automatism complex: l-am întîlnit în tumorile temporale și într-un caz de tumoare de ventricul lateral la un bolnav care avea o criză senzitivă.

CRIZE PAROXISTICE NEEPILEPTICE ÎN LEZIUNILE NEUROCHIRURGICALE DE FOSĂ POSTERIOARĂ

În leziunile neurochirurgicale de fosă cerebeloasă se pot întîlni 2 principale manifestări paroxistice cerebrale.

1. Arareori, apar, *crize convulsive generalizate* care sînt semnul final al unei leziuni cerebeloase cu grave semne de hipertensiune intracraniană; crizele nu au valoare decît prognostică.

2. *Crize paroxistice neepileptice.* Totuși, în leziunile de fosă posterioară au fost descrise, crize parestezice sau mioclonice prin afectarea nucleilor sau tracturilor din trunchi. Aceste crize rămîn de regulă parțiale și numai rareori se generalizează. În procesele de fosă posterioară deși apar crize tonice asociate cu tulburări vegetative acestea nu sînt epileptice. Originea neepileptică a acestor manifestări paroxistice a fost constatată pe baza unor argumente neurofiziologice, dar discuțiile sînt încă neîncheiate.

a) CRIZELE TONICE DE FOSĂ POSTERIOARĂ

Descrise de Jackson (1871) sub numele de „cerebellar fits" sau „tetanus like seizures" se manifestă clinic prin opistotonus cu extensia membrelor inferioare și flexia celor superioare, trismus și uneori inconștiență sfincteriană (fig. 500); crizele durează 3—4 minute, nu se însoțesc de pier-

Scanned with OKEN Scanner

dere de cunoștință (rareori însă se observă și contrariul) și dispar în poziția de decubit dorsal. Crizele sînt precedate deseori de o exarcerbare a fenomenelor de hipertensiune intracraniană. Uneori, aceste crize sînt generate de o mișcare bruscă a capului. În timpul crizelor apar tulburări vegetative grave (cianoză, bradicardie, puls oscilant, respirație Cheyne-Stockes) care pot duce la moartea bolnavului. Crizele tonice sînt mai frecvente la copii, îndeosebi în tumorile mediane de fosă posterioară. Vincent și Puech (1929) au descris o serie de forme parțiale în care capul este aruncat pe spate, redoarea cefei devine maximă, apare paloare a feței, bradicardie. Van Bogaert și Martin (1928) descriu crize tonice cu predominanță unilaterală, realizînd tabloul unei torsiuni axiale. Crize tonice de fosă posterioară au fost întîlnite de Arseni și colab. (1974) în 9% din cele 1 040 de cazuri de tumori de fosă posterioară. În etiopatogenia lor s-au emis mai multe teorii: a) teoria cerebeloasă (Horsley, 1888; Bremer, 1958) implică leziuni ale vermisului și în special ale lobului anterior, care după cum se știe determină experimental hipertonie; b) teoria transsecțiunii căilor inhibitorii de la nucleul roșu spre nucleul Deiters, a cărui eliberare ar fi responsabilă de producerea rigidității; c) teoria ventriculară reticulată (Arseni, 1950) conform căreia aceste crize se produc prin mecanism reticulat și se pot întîlni în toate procesele patologice care irită pereții ventriculari; d) teoria mecanică după care crizele cerebeloase exteriorizează o compresiune acută a trunchiului cerebral printr-un blocaj brusc al comunicațiilor interventriculo-arahnoidiene cu formarea unui con de presiune în foramenul occipital. Teoria este susținută și de faptul că aceste crize se însoțesc de accentuarea sindromului de hipertensiune intracraniană și pot fi provocate de o mișcare bruscă a capului.

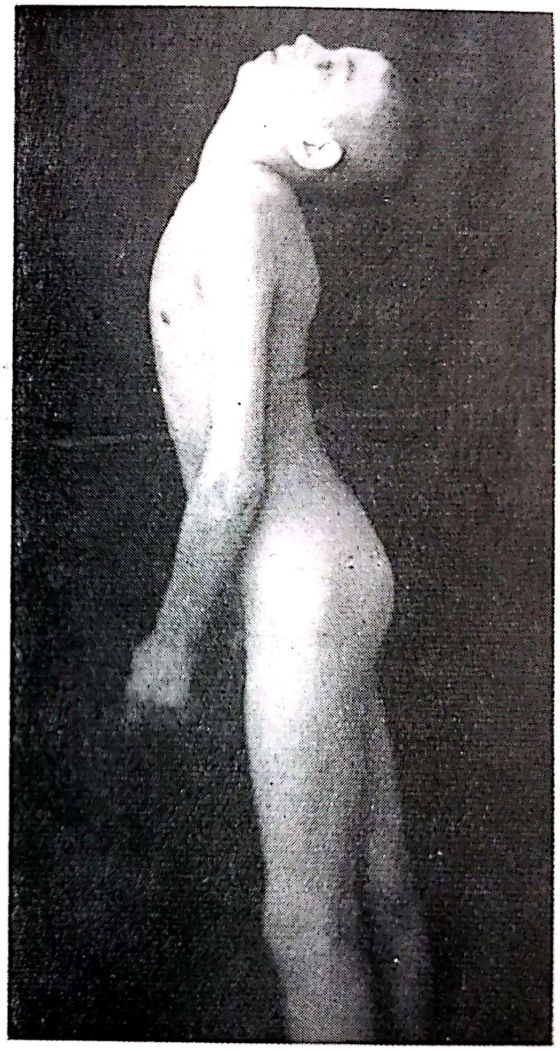

Fig. 500. — Copil cu o tumoare cerebeloasă surprins într-o criză tonică de fosă cerebrală.

b) CRIZELE VEGETATIVE BULBARE

Au fost descrise de Bagdasar și Arseni (1948 și 1950) în tumori ale ventriculului IV. Aceste crize sînt de tip parasimpatic și au un aspect clinic diametral opus celor descrise de Penfield (1929) în tumorile de ventri-

Scanned with OKEN Scanner

cul III (atacuri autonome diencefalice). Crizele vegetative bulbare se manifestă brusc prin: cefalee, sughiț, vărsături, tuse, bradicardie (aprox. 35 bătăi/minut), scăderea tensiunii arteriale, bradipnee (8 resp./minut), mioză, tumefierea pleoapelor și hiperemia feței și a membrelor superioare. În cursul crizei cunoștința este păstrată. Rareori apare hipertensiune arterială.

c) CRIZELE VEGETATIVE DE TRUNCHI CEREBRAL

Observate (Arseni și Kasian, 1973) în traumatismele cranio-cerebrale grave cu suferință de trunchi cerebral se caracterizează prin oscilații extreme ale funcțiilor vegetative, însoțite de contractură generalizată în extensie, care durează 2—15 minute și se repetă de mai multe ori pe zi sau apar la cîteva zile. Aceste crize apar mai ales în timpul perioadelor de hipertermie și sînt declanșate fie de episoade obstructive respiratorii, fie de excitanți nociceptivi, iar în cazurile foarte grave ele se declanșează spontan sau la excitanți exteroceptivi minimi cum ar fi simpla atingere a pielii. Temperatura corpului atinge valori ce depășesc adesea 40°C; pe fondul de tahipnee moderată obișnuită după contuziile cerebrale grave, apar crize de hiperventilație maximă ce durează 2—3 minute și se ca-

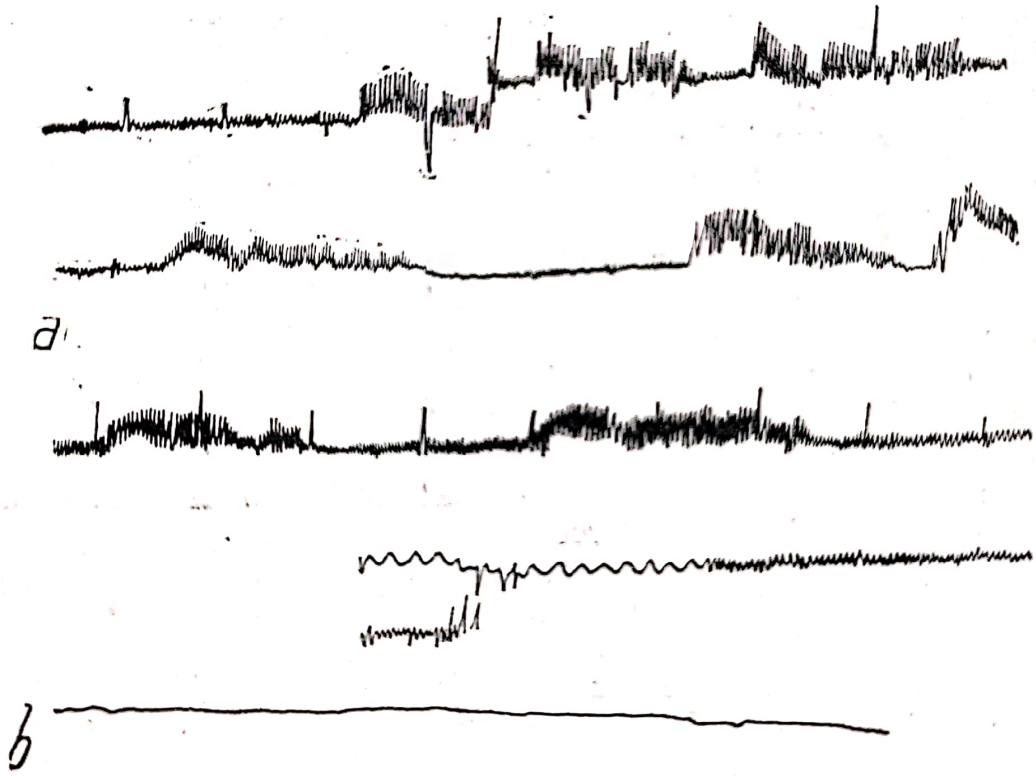

Fig. 501. — *a*) și *b*) se văd graficele mișcărilor respiratorii cu crize de hiperventilație în cursul unui atac vegetativ de trunchi cerebral.

racterizează prin respirații ample, cu o frecvență ce depășește 30—40 de respirații pe minut, cu efort respirator evident ce se suprapune peste contractura musculară generalizată (fig. 501). Tensiunea arterială este adesea, dar nu obligatoriu crescută; ea atinge valori deosebit de ridicate mai ales la copii și la adolescenți (valori maxime depășind 270 mmHg la

Scanned with OKEN Scanner

copii sub vîrsta de 3—4 ani). Frecvența pulsului este moderat crescută, arareori depășind 100 de pulsații pe minut la adulți, fiind mai ridicată la copii. Aceste crize sînt adesea însoțite de hiperemia feței și a gîtului, uneori cu aspect „în pelerină", urmate de transpirații profuze cu aceeași topografie sau generalizare; alteori hiperemia este precedată sau urmată de paloare, cu vasoconstricție și marmorarea tegumentelor. Într-unul din cazurile observate de Arseni (1950), această vasoconstricție apărea limitată la față și la unul din membrele superioare și era însoțită de tahipnee și tahicardie, fără hipertensiunea arterială și urmată ulterior de hiperemie și transpirații limitate la aceleași zone. De asemenea, midriaza este un fenomen ce însoțește adesea crizele vegetative.

3) ACCESUL BULBAR

Descris de Laruelle (1932) apare în tumorile de ventricul IV și este caracterizat prin tahicardie, puls neregulat, alternanță de vasoconstricție și tulburări de ritm respirator.

Fenomenele epileptice sînt numeroase și de o specificitate variabilă. Greu se poate afirma că vreunul din ele este în întregime patognomonic.

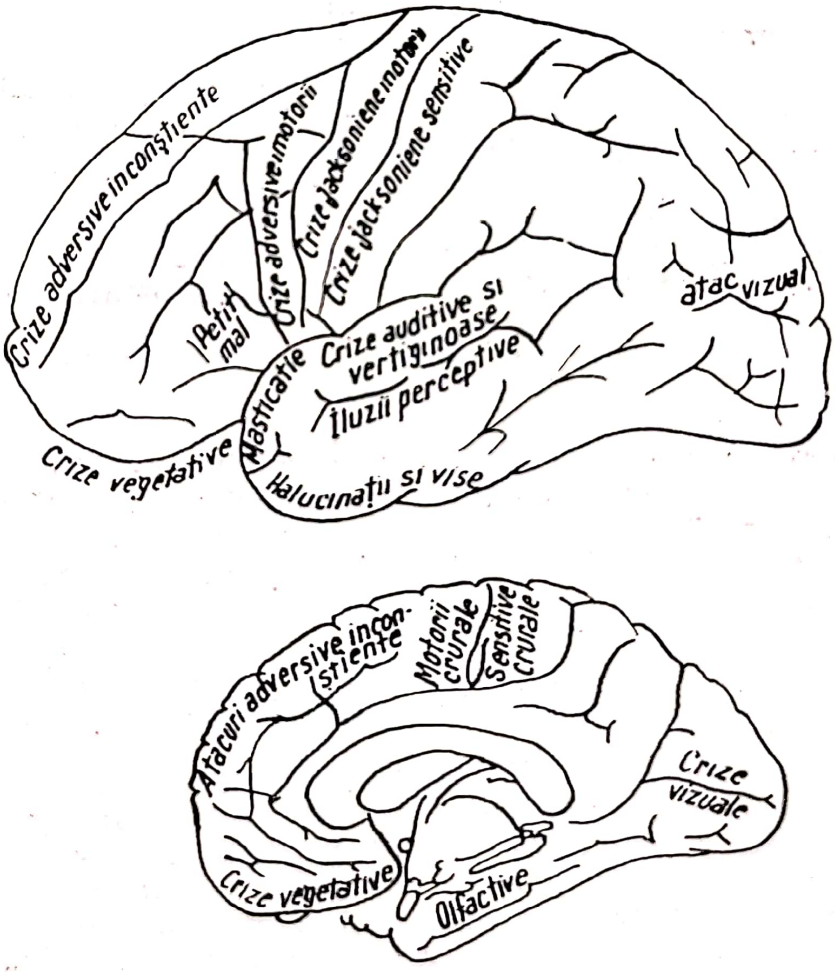

Fig. 502. — Felul crizei epileptice după localizarea leziunii într-un proces expansiv intracranian.

Senzații normale și convulsii de tip sau grad elementar sînt cele mai specifice din epilepsie (Nils Antoni, 1946).

Unele crize de epilepsie generalizate și de epilepsie jacksoniană se pot asemăna; bolnavul își mușcă limba în epilepsia jacksoniană și pierde cunoștința. În epilepsia jacksoniană, bolnavul poate să piardă urina din două motive: fie că vezica e plină și pacientul are o scurtă întunecare a cunoștinței, fie că vezica e plină și pacientul are contracții violente ale mușchilor abdominali.

Iată felul crizei după localizarea leziunii (fig. 502):

Motorie locală (jacksoniană)	Circumvoluția precentrală
Masticatorie	Operculul rolandic, șanțul silvian
Adversivă conștientă	Lobul frontal posterior
Adversivă cu pierderea cunoștinței	Regiunea frontală anterioară
Somato-senzorială	Circumvoluția postcentrală
Vizuală	Lobul occipital
Auditivă	Șanțul silvian, insula, lob temporal
Olfactivă	Infratemporală
Autonomă	Diencefal
Psihică „Dreamy state“	Temporal
Petit mal	Subcorticală + corticale

AUTOMATISM ICTAL SAU POSTICTAL

Cînd atacurile se datoresc unei tumori, o examinare atentă descoperă și alte simptome sau apar semne în scurt timp (în majoritatea cazurilor în 2—6 luni), dacă acestea nu sînt deja prezente la debutul maladiei.

Sindromul convulsiv, deseori semn unic la începutul evoluției unei tumori, pune probleme speciale de diagnostic. Crizele de tip jacksonian, mai ales cele senzitive, sînt foarte rare în epilepsiile fără etiologie, cu excepția copiilor și a adolescenților. În orice caz, apariția unor astfel de crize impun o investigație clinică și paraclinică amănunțită chiar la bolnavii foarte tineri. Rezultatul negativ al unor prime investigații nu e suficient pentru a elimina bănuiala de epilepsie simptomatică. Se impune ca bolnavul să fie examinat de mai multe ori pe un timp de cîțiva ani. Am putut observa multiple cazuri cu crize jacksoniene motorii sau senzitive cu repetate investigații negative și la care abia după 10—14 ani s-a putut prezenta diagnosticul de oligodendrogliom sau astrocitom frontal, respectiv parietal.

Localizarea tumorii nu se poate întotdeauna face după tipul de epilepsie. Deși sînt centri anatomici specifici fiecărui atac epileptic, totuși o tumoare poate să nu fie în centrul respectiv, ci aproape de el și se poate ca factori variați ca edemul, hiperemia, toxemia să influențeze unele zone. Există totuși o tendință pentru predominarea unor tipuri de epilepsie în anumite zone, însă aceste atacuri pot fi produse adesea și de leziuni ale lobilor adiacenți sau îndepărtați.

Diagnosticul este ușor de făcut dacă crizele de epilepsie sînt asociate cu un sindrom de hipertensiune intracraniană. În aceste cazuri (hi-

Scanned with OKEN Scanner

pertensiunea intracraniană + crizele de epilepsie) crizele de epilepsie au o valoare prognostică, căci este vorba de un edem cerebral cu angajare temporală. Crizele de epilepsie fără hipertensiune intracraniană, fără semne neurologice obișnuite au o valoare mare. Crizele epileptice tumorale pot preceda cu luni sau ani alte simptome. Pritchard (1940) spune că în fața crizelor convulsive generalizate izolate la adult, trebuie să ne gîndim la o tumoare cerebrală și să luăm atitudine în consecință. În perioada prehipertensivă a tumorilor cerebrale putem avea:

— crize convulsive generalizate, rare, distanțate, care să apară la 6—8 luni și chiar 1 an interval, pentru ca ulterior să vină din ce în ce mai des. Pe măsură ce crizele sînt mai frecvente apar și simptomele neurologice;

— crizele de false absențe zilnice și uneori apar mai multe în aceeași zi.

Apariția rară a crizelor convulsive generalizate sau apariția repetată a crizelor de falsă absență sînt caracteristice în procesele tumorale.

În cursul evoluției tumorilor cerebrale aspectul crizelor convulsive poate modifica după tratamentul antiepileptic dar și fără tratament. Astfel, o tumoare poate debuta cu crize convulsive generalizate, ca apoi să apară o criză de falsă absență sau crize jacksoniene sau acestea să alterneze. Adesea crizele convulsive generalizate distanțate nu prea sînt luate în seamă ca drept o consecință a unei tumori cerebrale. Se vor practica examene paraclinice de control, metode complet lipsite de pericol în tehnica actuală. Cu o depistare precoce, pacientul va fi în condițiile operatorii cele mai bune, căci atunci cînd staza papilară este prezentă, avem un edem cerebral care grevează prognosticul operator (Le Beau, 1938).

Cînd diagnosticul clinic și examenul radiologic infirmă prezența unei tumori cerebrale, se spune că este o encefalită pseudotumorală (cefalee, crize comițiale, simptome difuze, staza papilară) și adesea trebuie a se repeta examenul paraclinic de cele mai multe ori diagnosticul de certitudine în aceste cazuri se pune numai la necropsie.

În rezumat tumorile cerebrale sînt cauza cea mai frecventă a apariției manifestărilor convulsive între 30—35 ani; în clinicile de neurochirurgie 50% din convulsii la această vîrstă sînt date de tumori.

Crizele epileptice au fost prezente la internare în 36% din cazurile de tumori cerebrale, supratentoriale.

Crizele epileptice sub diversele sale forme se pot întîlni adeseori printre simptomele de debut faza prehipertensivă a unei tumori cerebrale 22% (16,7%) cînd are valoare localizatorie fiind simptome de focar, sau se poate întîlni în cursul evoluției tumorilor intracraniene în faza hipertensivă într-o proporție destul de mare (36%) însă are o valoare de prognostic.

Convulsiile pot acompania o tumoare cerebrală oriunde este ea situată; atacurile convulsive nu depind numai de localizarea tumorii.

Crizele epileptice, în majoritatea cazurilor, constituie un simptom supratentorial.

Ori de cîte ori un adult face crize convulsive, jacksoniene sau generalizate, se va suspecta o tumoare cerebrală și se vor face repetate cercetări în acest sens.

Scanned with OKEN Scanner

În tumorile cerebrale cu fenomene de hipertensiune intracraniană, crizele epileptice sînt date de volumul tumorii, de dilatarea ventriculară sau de torsiunea trunchiului cerebral. Edemul cerebral se pare că nu are rol direct în declanșarea atacurilor.

Frecvența crizelor epileptice în cazurile de tumoare cerebrală depinde de sediu și natura tumorii. Tumorile la nivelul cortexului senzitivo-motor, cele extra- sau subcorticale, bine încapsulate și cu evoluție lentă, dau crize într-un procent mai mare.

Atacurile sînt în proporția cea mai mare în tumorile situate în zonele senzitivo-motorii. Tumorile profunde, difuze dau crize tardive și într-un procent mai redus.

Crizele date de tumorile de fosă posterioară apar în stadiul final al bolii; ele denotă un prognostic grav și cere intervenție urgentă.

Din punct de vedere clinic epilepsia se manifestă prin:

— atacuri fără pierderea cunoștinței și

— atacuri cu pierderea cunoștinței.

Am avut (Arseni, 1974) la internare 36% crize convulsive în tumori cerebrale supratentoriale verificate (2 046 cazuri) din care atacurile fără pierderea cunoștinței au fost într-un procent de 61% (66%), iar atacurile cu pierderea cunoștinței au fost într-un procent de 29% (35%).

Epilepsia jacksoniană motorie, senzitivă și senzorială, este dată de o epilepsie corticală.

Epilepsia jacksoniană ca să aibă o valoare localizatorie, trebuie să apară ca prim simptom, să nu fie fenomene de hipertensiune intracraniană, să aibă întotdeauna aceleași caractere, după crize să apară simptome de deficit. Ea este semnalul de alarmă al unei compresiuni în zona senzitivo-motorie.

Epilepsia jacksoniană cu evoluție lentă arată o leziune benignă.

Epilepsia jacksoniană recentă asociată cu paralizie flască arată că este vorba de o tumoare malignă.

Epilepsia jacksoniană cu fenomene de hipertensiune intracraniană denotă o encefalită sau o tumoare cerebrală cu sediul net în afara cortexului motor.

Epilepsia jacksoniană polimorfă, fără hipertensiune intracraniană, exclude o tumoare cerebrală.

Crizele epileptice generalizate nu au o valoare localizatorie, ele sînt primele semne de leziuni ale unei zone mute.

Crizele de epilepsie generalizată se întîlnesc frecvent în tumorile temporale, în tumorile cu hipertensiune intracraniană mare, în dilatarea ventriculară.

Falsele absențe se întîlnesc frecvent în tumorile temporale.

Apariția crizelor de grand mal, rar, sau apariția falselor absențe, frecvent la adult sînt caracteristice în epilepsia tumorală.

Epilepsia jacksoniană sau generalizată, dacă apare în faza înaintată a tumorilor cerebrale, cînd pacientul este inconștient nu are decît o semnificație de gravitate și nicidecum de localizare.

Epilepsia în tumorile cerebrale se însoțește simultan sau în scurt timp de alte semne subiective și obiective; foarte rar (25%) epilepsia este singurul simptom care persistă mai mult de 5 ani.

Scanned with OKEN Scanner

Formele de epilepsie cele mai tipice pot să ne orienteze în ceea ce privește localizarea tumorii, însă nu întotdeauna sigur; epilepsia asociată cu alte simptome clinice și radiologice poate localiza exact sediul tumorii, căci tumoarea — prin dezvoltarea ei — poate să dea simptome la distanță și astfel cel mai specific simptom poate să nu fie patognomonic într-un caz de tumoare.

Crizele epileptice ne pot deci indica o leziune tumorală cerebrală însă rareori sediul ei exact (epilepsie repetată cu aceleași caractere urmată de pareză și fără fenomene de hipertensiune intracraniană).

Reapariția epilepsiei după extirparea unei tumori denotă adesea o recidivă, ea însă poate fi produsă de cicatricea meningo-cerebrală postoperatorie sau de zona de alterare a scoarței produsă de neoplazie (Penfield, 1947).

BIBLIOGRAFIE

ALLEN J. M. A. — *Brain*, 1930, 53, 194.

ANTONI-NILS — *Acta Psychiat. Neurol.*, 1946, 21, 1—3.

ARSENI C., STOICA I., TUDOR I. — Crizele epileptice, Scrisul românesc, Craiova, 1978.

ARSENI C., KASIAN A. — Probleme de terapie intensivă în vol. Procesele craniocerebrale din Probleme de terapie intensivă, sub red. C. Arseni, Ed. didactică și pedagogică, 1973.

ARSENI C., CREȚAN C. — *Neurology*, 1968, 98, 6, 804—807.

ARSENI C. — Epilepsia în tumorile cerebrale I, *Anall. Acad. R.P.R.*, 1950, 2, 26.

ARSENI C. — Epilepsia în tumorile cerebrale II, *Bull. știin.*, 1950, 2, 4.

ARSENI C. (sub red.), A. KREINDLER — *Neurologia* (Buc.), 1957, 2, 810.

ARSENI C., BOTEZ M. I. — Tulburări viscero-vegetative și trofice în leziunile encefalice, Ed. Acad. R.S.R., București, 1971, 402.

ARSENI C., CINCĂ I., CRISTIAN C., SIMIONESCU M., NICOLA N. — *Neurol. Psihiat. Neurochir.*, 1963, 8, 409.

ARSENI C., CONSTANTINESCU AL. I. — *Schw. Arch. Neurol. Neuroch. Psych.*, 1975, 117.

ARSENI C., CONSTANTINESCU AL. I., CIOLOCA C. — *Neurol. Psihiat. Neurochir.*, 1971, 16, 3, 193—199.

ARSENI C., CONSTANTINESCU AL. I., CONSTANTINOVICI AL., GHIȚESCU M., MARETSIS M. — Procesele expansive intracraniene, II, Ed. Acad. R.S.R., București, 1974.

ARSENI C., CONSTANTINESCU AL. I., MARETSIS M., STANCIU M., VOINESCU I. — Procesele expansive intracraniene, I, Ed. Acad. R.S.R., București, 1973.

ARSENI C., CRISTESCU A. — Epilepsia în cisticercoza cerebrală. Studiu anatomoclinic, Comunicare la Soc. ști. med., 1971, aprilie, 14.

ARSENI C., CRISTESCU A. — Epilepsia cisticercozică: considerații clinico-statistice, Comunicare U.S.S.M., 1971, mai, 12.

ARSENI C., CRISTESCU A., CIUREA V. — *Neurol. Psihiat. Neurochir*, București, 1971, 16, 1, 1—7.

ARSENI C., CRISTIAN C. — EEG în cisticercoză și chistul hidatic cerebral, Comunicare la Soc. ști. med., 1969.

ARSENI C., DĂNĂILĂ L. — *Neurol. Psihiat. Neurochir. (Buc.)*, 1970, 15, 3, 193—199.

ARSENI C., HORVATH L. — *Pediatria*, 1971, 20, 5, 409—415.

ARSENI C., HORVATH L., CIUREA V. — *Pediatria*, 1976, 25, 2, 161—168.

Scanned with OKEN Scanner

MECANISMUL PRODUCERII ATACURILOR EPILEPTICE ÎN CAZURILE DE TUMORI INTRACRANIENE

Consideraţii generale. Simptomul iniţial al crizelor epileptice are o mare valoare deoarece indică originea descărcărilor paroxistice şi localizarea focarului epileptogen. Crizele convulsive plecate din lobii: frontal-posterior, temporal, parietal şi occipital nu sînt asociate cu pierderea cunoştinţei atît timp cît atacul rămîne focal. Zonele diencefalo-mezencefalice şi sistemele activatoare ascendente cu proiecţia difuză sînt esenţiale pentru generalizarea crizei şi pierderea cunoştinţei. Unele observaţii clinice arată că, pentru ca un centru cortical să fie generator de crize epileptice generalizate este necesară integritatea conexiunilor sale subcorticale. Dacă se produce o hemianopsie datorită unei leziuni a bandeletei optice sau o anosmie periferică componentele vizuale sau olfactive mai înainte prezente ale unei aure pot dispare (Nils Antoni, 1946). În orice fel de epilepsie, criza depinde de 3 factori: factorul determinant, factorii predispozanţi şi declanşatori. Factorul determinant îl constituie procesul expansiv. Atacurile convulsive în tumorile cerebrale depind de localizarea şi natura tumorii, iar forma atacului depinde de sediul leziunii. Descărcarea epileptică produsă de o leziune tumorală cerebrală este de regulă restrînsă la o zonă limitată, rezultînd o criză parţială a cărei simptomatologie depinde de localizarea leziunii. În cazul în care descărcarea este puternică şi prin iradiere sînt afectate arii mai întinse, cunoştinţa este tulburată şi se poate dezvolta o criză convulsivă secundar generalizată. Variaţiile crizelor epileptice de etiologie tumorală sînt datorite unor diferenţe pur cantitative ale descărcării.

MECANISMUL PRODUCERII CRIZELOR EPILEPTICE ÎN TUMORILE SUPRATENTORIALE

Tumoarea în sine este inactivă din punct de vedere electric, dar prin prezenţa sa perturbă activitatea zonelor învecinate.

În *tumorile corticale* originea descărcării epileptice este la periferia tumorii în substanţa cerebrală lezată. Convulsiile sînt date de *iritaţia locală* a zonei comprimate, ischemice, a cortexului (White, 1940).

În *tumorile intraparenchimatoase* la originea crizelor se află proliferarea ţesutului glial fibrilar (Pilcker şi Parker, 1938) din care cauză epilepsia este mai frecventă în tumorile benigne. Alterarea în irigarea ariilor adiacente leziunilor tumorale poate fi un factor important în producerea convulsiilor (Penfield, 1948). Aşa se explică prezenţa crizelor convulsive îndeosebi în cazurile de tumori infiltrative şi în glioblastomul multiform unde se produc tromboze vasculare accentuate şi necroze peritumorale ale substanţei albe şi cenuşii (White, 1940).

În tumorile cerebrale modificările EEG pot îmbrăca o multitudine de aspecte în funcţie de localizarea şi caracteristicile lor evolutive (fig. 503, 504, 505).

Atacurile epileptice focale sînt expresia unui proces circumscris într-o arie corticală în stare de instabilitate funcţională. Atacurile care îşi au originea într-o descărcare din frontala ascendentă încep cu mişcări în jumătatea opusă a corpului şi sînt atacuri motorii somatice. Atacurile care

Scanned with OKEN Scanner

își au originea în lobul parietal dau crize somato-senzitive, cele din lobul temporal (T_1 treimea posterioară) dau atacuri auditive și vertiginoase, cele din lobul occipital dau atacuri vizuale, iar cele din aria precentrală dau crize adversive conștiente. Simptomul inițial indică punctul de plecare al



Fig. 503. — Descărcări generalizate de complex vîrf undă degradate într-un caz de tumoare profundă stîngă.

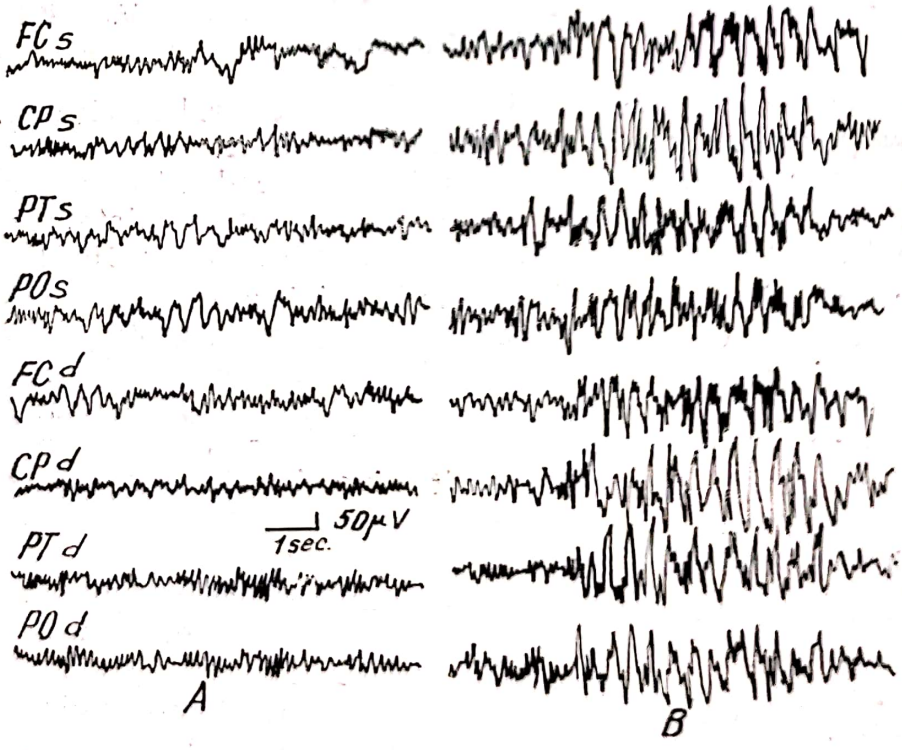

Fig. 504. — *A* — Traseu de fond cu ritm alfa prezent și focar parietal stîng. *B* — Pe acest fond se înregistrează o descărcare prelungită de complex vîrf undă parțial degradate generalizate.

Scanned with OKEN Scanner

descărcării epileptice și relevă cu aproximație sediul leziunii însăși. Crizele epileptice jacksoniene au valoare de localizare mai ales dacă după criză rămîn simptome de deficit. Persistența acestor simptome de deficit situează leziunea, dar manifestările deficitare tranzitorii traduc o epuizare funcțională a scoarței cerebrale și nu au valoare localizatorie.

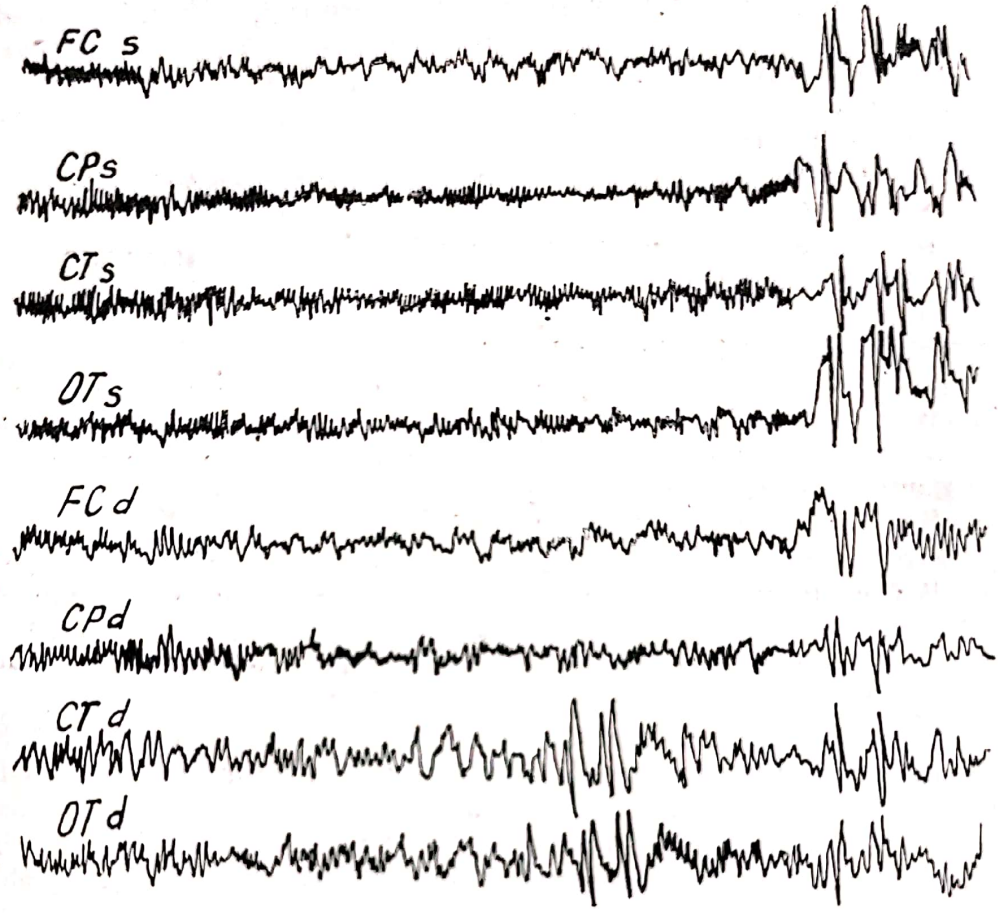

Fig. 505. — Focar vegetativ lezional temporal drept generator al unui paroxism bioelectric difuz într-o tumoare temporală dreaptă.

Uneori crizele epileptice jacksoniene pot apărea și în leziuni situate departe de zona rolandică (substanța albă profundă, leziuni ventriculare), însă în aceste eventualități crizele apar de regulă tardiv în raport cu celelalte semne neurologice. Criza epileptică în aceste cazuri nu are o valoare localizatorie, ci una prognostică indicînd stadiul avansat al bolii cu semne de hipertensiune intracraniană, edem cerebral și eventual suferință de trunchi cerebral.

Crize convulsive generalizate apar ca prim simptom (Le Beau, 1938) în două tipuri de tumori și anume:

— în tumorile ce invadează de ambele părți (cu predominanță de o parte) regiunea cuprinsă între pedunculul cerebral, ventriculul III înapoi, pătura optică în sus și lobul parietal înainte;

— în tumorile ce obstruează ventriculul IV, apeductul și partea posterioară a ventriculului III. Asemenea tumori dau o dilatare considerabilă

Scanned with OKEN Scanner

a părții anterioare a ventriculului III și comprimă centrii situați în vecinătatea pereților săi. Aceste tumori dau epilepsia diencefalică (Penfield, 1929) și au același mecanism ca și crizele observate în cursul angajării temporale cu compresiunea trunchiului cerebral.

În cazurile de *angajare de lob temporal* pot apărea crize convulsive generalizate izolate sau cu caracter *subintrant*. În cazurile de angajare temporală, criza epileptică mărește edemul cerebral, acesta la rîndul său accentuează angajarea temporală creîndu-se astfel un cerc vicios, cu producerea de crize subintrante.

În caz de *angajare a amigdalei cerebeloase* apar pe lîngă crizele de decerebrare și crize convulsive generalizate de obicei atipice, care denotă stadiul final al bolii. În această eventualitate crizele convulsive nu au valoare de localizare ci numai de prognostic. Cît despre edemul cerebral din procesele tumorale se consideră că acesta favorizează apariția și agravează frecvența crizelor epileptice.

Explicarea crizelor convulsive în hemicorpul ipsilateral leziunii. Procesul expansiv frontal împinge lobul frontal respectiv pe sub coasa creierului și astfel se comprimă lobul frontal (aria motorie suplimentară) opus care dă crize convulsive și hemipareză de partea sediului leziunii. În acest caz arteriografia din față va arăta o deplasare a arterelor pericaloase de partea opusă tumorii. Dacă compresiunea este mai mică tumoarea comprimă pe sub coasă lobul opus a cărei convexitate este la rîndul său comprimată de calotă și va da crize convulsive în hemicorpul de partea leziunii fără hemipareză. În cazurile de tumori temporale sau parietale explicația plauzabilă ar fi lipsa decusației piramidale. Tumorile temporale ce infiltrează nucleii bazali pot da crize convulsive ipsilaterale (Bates, 1966). Trebuie să amintim că tumorile temporale pot da o hernie cronică de trunchi cerebral (sindrom Ectors) care va da o discretă hemipareză ipsilaterală predominantă în membrul inferior și o pareză facio-brahială moderată contralaterală și în acest caz putem avea în hemicorpul de partea tumorii parestezii sau mioclonii proximo-distale exact ca în cazul proceselor expansive intracraniene de fosă posterioară, dar acestea nu sînt crize epileptice.

Crizele adversive cu pierderea cunoștinței sau atacuri frontale anterioare unilaterale, își au originea în partea anterioară a lobului frontal (în zona orbitară, în regiunea frontală medială sau în regiunea frontală latero-externă) criza se instalează de la început cu pierdere de cunoștință deși simpla extirpare a acestor zone frontale nu duce la pierderea cunoștinței. Penfield și Jasper (1947) afirmă că un astfel de focar unilateral acționează direct asupra unei structuri diencefalice și, probabil, mezencefalice, care la rîndul lor devin sursa descărcărilor generalizate. Astfel, *descărcări unilaterale corticale* de lob frontal se pot transforma în *descărcări bilaterale* cu un ritm de 2—3 c/s. Crizele convulsive generalizate apar mai des în leziunile frontale anterioare căci diencefalul este strîns și direct legat de aceste regiuni pe căi scurte. Diencefalul se află în legătură și cu celelalte arii corticale, în cazul cărora crizele epileptice generalizate se produc numai după descărcări mai intense.

S-a considerat că absențele, petit mal, își au originea în structurile mediane mezodiencefalice, dar numeroase date clinice și experimentale recente atestă posibilitatea producerii lor și prin leziuni corticale.

Scanned with OKEN Scanner

Automatismele pot fi date de disfuncțiunea centrilor superiori de integrare (hipotalamus) și a conexiunilor lor (sistemul limbic etc.).

În rezumat tumorile prefrontale debutează mai frecvent prin crize generalizate, tumorile localizate în zonele precentrale, centrale, parietale și occipitale dau mai frecvent crize parțiale. Tumorile temporale pot da crize convulsive generalizate, false absențe, stări crepusculare, cît și modificări caracteriale durabile de tip epileptic. Lobul temporal este implicat în interpretarea lucrurilor văzute și auzite și a evaluării distanței și a familiarității lucrurilor. Afectarea sa se află la originea iluziilor, halucinațiilor și a stărilor de vis.

Fiziopatologia crizelor epileptice din cursul evoluției tumorilor de nuclei bazali este încă incertă. Se incriminează totuși rolul hipertensiunii intracraniene, al tulburărilor circulatorii antrenate de dezvoltarea tumorii, precum și al invadării secundare a cortexului. Fără îndoială că nu există un singur mecanism capabil să explice toate fenomenele de epilepsie apărute. Dacă la o parte din cazurile noastre crizele de epilepsie, în special cele primar generalizate, pot fi legate de coexistența hipertensiunii intracraniene, nu pare cert rolul acesteia în restul cazurilor. Complexitatea anatomofuncțională a nucleilor bazali determină existența unor incertitudini, care se reflectă poate mai mult, decît în oricare alt simptom, asupra crizelor convulsive. Rolul talamusului în reglarea activității bioelectrice corticale este îndeobște cunoscut, rămînînd a se lămuri unele aspecte de amănunt care au totuși importanță deosebită.

Crizele de epilepsie diencefalică (Penfield, 1929). Locul spike-urilor pozitive ar fi în hipotalamus și talamus, dar unii cercetători consideră legătura dintre hipotalamus și cortexul superficial al ariei temporale posterioare ca o posibilă zonă de declanșare (trigger zone).

Tumorile hipofizare nu dau crize de epilepsie. Cînd totuși acestea apar la bolnavi cu adenoame ale glandei pituitare ele constituie un semn de alarmă care indică extinderea tumorii dincolo de loja hipofizară (Penfield, 1941; White și colab., 1948). Deși crizele de epilepsie sînt rare în adenoamele hipofizare, atît timp cît tumoarea nu a ieșit din șaua turcească, putînd fi consecința unor tulburări metabolice și nu a leziunii cerebrale, unii autori le semnalează într-o proporție însemnată (8% din cazuri, în statistica lui Penfield și colab., 1940). În statistica lui White și colab. (1948) cele 2 cazuri de tumori pituitare din 25 (deci un procent de 8%) care prezentau crize epileptice erau ambele adenoame cromofobe care se întinseseră dincolo de limitele obișnuite acestui fel de tumoare.

Petit Dutaillis (1948) a publicat un caz de tumoare hipofizară, care a făcut crize de epilepsie generalizată, pe masa de operație, în momentul cînd se chiureta cortul hipofizei de resturile tumorii.

În vechea noastră statistică (1950) pe cele 30 de cazuri de adenoame hipofizare, 3 cazuri aveau crize de epilepsie (din care un pacient în vîrstă de 54 de ani prezenta crize convulsive de 6 ani, iar boala evolua de 13 ani). Crizele erau de tip grand mal cu caracterul celor care se află în tumorile cerebrale. Pacientul nu prezenta simptome de hipertensiune intracraniană, iar la necropsie s-a găsit un adenom cromofob care nu depășea totuși loja hipofizară. Alt caz de adenom cromofob situat exclusiv în șaua turcească avea false absențe asociate cu pareze pasagere, repetate. Pacientul avea 54 de ani și boala evolua de 13 ani. Al treilea caz avea crize de pierderea

Scanned with OKEN Scanner

cunoștinței însă tumoarea era intra- și extraselară. Pe de altă parte, la operație s-au găsit 3 tumori hipofizare care depășeau șaua turcească și totuși nici una nu a prezentat crize convulsive. Pe statistica actuală de 117 cazuri debutul a fost cu crize comițiale în 2 cazuri (un adenom cromofob și un alt caz de adenom eozinofil). În perioada de stare au fost 6 cazuri de adenoame cu crize de epilepsie tip grand mal (5%) din care 2 tumori erau eozinofile, 2 cromofobe, 1 adenocarcinom, 1 adenom mixt cu fenomene de acromegalie. În perioada de stare crizele se explicau prin compresiunea exercitată de tumoare asupra diencefalului. În 2 cazuri crizele de pierdere a cunoștinței au fost precedate de jacksonisme motorii, iar un alt caz de aură olfactivă.

Crizele comițiale *apărute în timpul evoluției pinealoamelor* au patogenie complexă, hipertensiunea intracraniană fiind un factor deosebit de important la majoritatea cazurilor.

Tumorile ventriculare cu manifestări epileptice ocupă un loc aparte avînd caracteristici proprii (Arseni, 1950). Astfel, în aceste tumori adeseori se întîlnesc crize care semănau cu crizele cerebeloase sau cu simptomele de rigiditate decerebrată. Crizele cerebeloase au un tablou așa de caracteristic încît s-a spus că sînt specifice tumorilor din fosa posterioară, așa că uneori s-a intervenit drept la acest nivel (fără ventriculografie) și nu rareori a fost mirarea chirurgului că nu a găsit tumoarea. După noi investigații, la operație, sau la necropsie s-a descoperit tumoarea în altă regiune a creierului și mai adesea în ventriculii laterali sau ventriculul III.

Pornind de la aceste fapte, pe de o parte, iar pe de altă parte, bazați pe faptele că mecanismele invocate în producerea crizelor cerebeloase nu pot fi extinse și pentru explicarea producerii crizelor din tumorile ventriculare s-a impus reconsiderarea acestor fapte.

Aceste crize de hipertonie care seamănă cu crizele cerebeloase sau cu crizele de rigiditate decerebrată, se manifestă astfel: brusc pacientul are simptome accentuate de hipertensiune intracraniană (cefalee, grețuri, vărsături) încît este obligat să stea culcat, imobilizat, fără să vorbească. Capul este dat pe spate, iar mobilizarea lui declanșează o cefalee vie; are redoare de ceafă, hiperextensie a trunchiului, hiperflexia membrelor superioare (mai rar hiperextensia lor); extensia membrelor inferioare cu var equin, trismus, devierea ochilor în sus sau lateral (cînd criza predomină de o parte), senzație de constricție toracică, fără pierdere de cunoștință. Nu apar tulburări sfincteriene în timpul crizelor. Dacă criza durează mai mult timp este posibil ca pacientul să-și piardă cunoștința și să prezinte convulsii pe o jumătate a corpului sau generalizate.

Arseni (1950) a descris asemenea *crize ca de rigiditate decerebrată* în următoarele cazuri de tumori cerebrale. Incidența acestor crize a fost în tumorile de fosă posterioară de 5% pe vechea noastră statistică (pe 350 cazuri) și de 9% ulterior, comparativ cu Lereboullet (1932) care le constată în 13% din cazuri. În tumorile ventriculare într-un procent de 23% (27%) din 126 (41) cazuri 29 (11) au avut crize ventriculare astfel repartizate: în 3 (2) din cele 15 (5) cazuri de tumori de glandă pineală 20% (40%); în 15 (4) din cele 75 (18) cazuri de tumori de ventricul III 21% (22%); în 11 (5) din cele 36 (18) cazuri de tumori de ventricul lateral 30% (28%) oriunde s-ar afla ele, indiferent dacă sînt sau nu pediculate; în tu-

Scanned with OKEN Scanner

morile supratentoriale asociate cu angajare de lob temporal (50% din cazuri); în glioamele frontale profunde, care prind peretele ventricular și nu au hidrocefalee (noi am avut 4 asemenea cazuri); în tumori sau hemoragii întinse pe scoarța cerebrală, situate bilateral (hematoame cronice subdurale bilaterale, tumori parieto-occipitale bilaterale).

Caracteristicile acestor crize sînt următoarele: sînt declanșate de schimbarea bruscă a poziției, dispar imediat în repaus și durează numai cîteva momente. Deși asemenea crize au fost întîlnite de diverși autori în variate leziuni situate supratentorial și mai ales subtentorial interpretarea lor este contradictorie.

Aceste crize întîlnite în tumorile de fosă posterioară au fost explicate nesatisfăcător. Astfel, Horsley (1888) a arătat experimental că leziunea anterioară a vermisului produce o stare de rigiditate. Vermisul ar avea un rol inhibitor asupra centrilor tonigeni. Neurochirurgii nu au putut confirma acest lucru după intervențiile în cazurile cu tumori de vermis. Wilson (1970) a arătat că, crizele cerebeloase seamănă cu rigiditatea decerebrată produsă prin transsecțiunea mezencefalică, cu eliberarea centrilor bulbo-pontini și mai ales a nucleului Deiters de acțiunea inhibitoare a nucleului roșu. Totuși aceste crize de hipertonie care seamănă cu rigiditatea decerebrată nu pot fi date de o întrerupere fiziologică a căilor dintre nucleul roșu și nucleul Deiters, din următoarele motive:

1. Crize similare apar în leziunile situate deasupra nucleului roșu (tumori frontale, ventriculare etc.).

2. Crizele ventriculare nu au aspect tipic de rigiditate decerebrată căci membrele superioare sînt în hiperflexie, de cele mai multe ori și nu în hiperextensie. Walshe (1925) a arătat că la om se produce hiperflexie și nu hiperextensie deoarece e biped, dar această afirmație nu este justă. Russel Brain (1926) a arătat că după o leziune de trunchi cerebral sau de cortex, se produce o reîntoarcere la o stare posturală ca la patrupede cu hiperextensia membrelor.

3. Crizele apar la schimbarea de poziție, în cîteva momente și imediat ce pacientul se culcă criza cedează; dacă ar fi o întrerupere funcțională a căilor extrapiramidale, criza ar ține mai multă vreme.

4. Compresiunea nu poate da o întrerupere funcțională numai a fasciculelor extrapiramidale, fără a avea și alte simptome deficitare (piramidale, senzitive etc.).

5. Criza nu poate fi dată de interesarea căilor extrapiramidale deoarece iritația căilor extrapiramidale nu mărește rigiditatea ci o inhibă, rigiditatea fiind un fenomen de eliberare și nu de iritație (Jackson, 1888).

6. Crizele de rigiditate decerebrată completă, la om, sînt cu membrele superioare în extensie. Există însă crize de rigiditate de origine corticală cu membrele superioare în flexie, în rest sînt identice cu crizele date de tumorile ventriculare.

7. Insuflația bruscă a unei cantități mari de aer în ventriculi poate da crize cu redoare a cefei, pierdere de cunoștință și apariția tardivă a unor convulsii tonice asemănătoare cu cele de rigiditate.

8. Iritația scoarței cerebrale bilaterale pe o suprafață întinsă dă semne de rigiditate decerebrată (în hemoragii întinse pe scoarță și în tumori occipito-parietale bilaterale).

Scanned with OKEN Scanner

Din datele de mai sus rezultă că vechile concepții asupra mecanismului crizelor cerebeloase nu sînt juste. De asemenea reiese faptul că tumorile care interesează peretele ventriculului, oriunde s-ar afla ele (frontal, ventriculul III, ventriculul IV) dau crize similare.

Justa interpretare a fenomenului de rigiditate decerebrată a fost posibilă atunci cînd s-a cunoscut bine fiziologia substanței reticulate.

Cercetări numeroase au infirmat rolul atribuit nucleului roșu și fasciculului rubro-spinal în reglarea tonusului muscular. Astfel, Ingraham și Ranson (1932) au arătat că distrugerea exclusivă bilaterală a nucleului roșu nu produce rigiditate prin decerebrare. De asemenea, O. Sager și Coll (1970) în experiment cronic, au reușit să secționeze fasciculul rubro-spinal la nivelul decusației lui Forel și să obțină degenerarea retrogradă a porțiunii magnocelulare a nucleului roșu, fără ca animalul să prezinte rigiditate prin decerebrare. Interpretarea fenomenului de rigiditate prin decerebrare ar consta după Ward (1961) din suprimarea progresivă a activității diferitelor etaje ale sistemului nervos, începînd cu scoarța cerebrală. S-a arătat că rigiditatea apare îndeosebi cînd sînt scoase din funcție ariile corticale activatoare ale sistemului reticulat inhibitor (SRI). În acest moment, activitatea bioelectrică culeasă de la nivelul SRI este foarte redusă, pe cînd la nivelul sistemului reticulat facilitator descendent (SRFD) această activitate rămîne nemodificată. La nivelul medular apar mai multe influențe facilitatoare, care exagerează activitatea reflexă medulară; rigiditatea apare datorită exagerării componenței tonice a reflexului de întindere.

Rigiditatea produsă prin cianură de sodiu nu apare după leziuni întinse ale calotei pontine care ating SRFD. Keller (1936) a obținut flaciditate musculară după distrugerea — în experiment cronic — a calotei pontine (a substanței reticulate facilitatoare) fără atingerea nucleilor vestibulari. Aparatul vestibular acționează prin intermediul substanței reticulate facilitatoare căreia îi întreține tonusul de activitate. Mach și Magoun (1942) au confirmat faptul că leziunile nucleilor vestibulari diminuează rigiditatea prin decerebrare, deoarece privează SRFD de influența lor activatoare. Ablația lobului anterior al cerebelului sau a nucleilor fastigiali intensifică rigiditatea prin decerebrare, deoarece suprimă o altă serie de influxuri activatoare ale SRI.

Rigiditatea prin decerebrare manifestată prin exagerarea tonusului mușchilor extensori se datorește a 2 factori:

a) suprimării influențelor activatoare corticale asupra sistemului reticulat inhibitor;

b) creșterii influențelor facilitatoare exercitate de sistemul reticulat facilitator descendent și de nucleii vestibulari asupra neuronilor motori spinali.

Crizele de hipertonie date de tumorile situate pe peretele ventricular, sînt identice indiferent de varietatea topografică a acestora, apare ca produse de iritația peretelui ventricular, pornită din jurul tumorii, din cauza perturbațiilor hidrodinamice din timpul schimbării poziției. Aceste crize sînt *crize de epilepsie* denumite de noi crize reticulate.

Crizele prin procese neoplazice situate în diferite regiuni ale sistemului ventricular (frontal, în corpul ventricular, în fosa posterioară) au

Scanned with OKEN Scanner

unele caractere speciale la care se adaugă alte simptome proprii localizării tumorilor.

Diagnosticul de tumoare ventriculară se pune de prezența acestor crize de hipertonie, însă localizarea tumorii se face după celelalte simptome determinate de locul unde se află tumoarea.

Astfel, crizele date de tumorile de fosă posterioară au tulburări grave cardio-respiratorii (bradicardie, puls neregulat, respirație neregulată de tip Cheyne-Stokes, paloare sau cianoză) cu fenomene accentuate de hipertensiune intracraniană și fenomene cerebeloase.

Crizele date de tumorile frontale ce prind peretele ventricular, sînt adesea însoțite de pierderi ale cunoștinței și de tulburări psihice de tip frontal.

Crizele de ventricul lateral sînt însoțite de transpirații, dilatație pupilară și parestezii în membre.

Crizele de ventricul III sînt însoțite de fenomene din partea hipotalamusului, parestezii, crize convulsive cu pierderea cunoștinței.

Crizele întîlnite în tumorile ventriculare au fost explicate de Dandy (1934) printr-o concepție mecanicistă în sensul că tumorile obstruează căile de scurgere (gaura Monro) producînd distensia ventriculului cu cefalee, dar asemenea crize se întîlnesc și în tumorile ventriculare situate departe de gaura Monro.

MECANISMUL PRODUCERII ATACURILOR EPILEPTICE LA TUMORILE DE FOSĂ POSTERIOARĂ

Crizele epileptice în tumorile subtentoriale apar într-un procent de 1,5% după Arseni (1950), de 0% după Arseni (1976), de 3% după Penfield și colab. (1940) și 5% după White (1948).

Penfield și colab. (1940) a afirmat că nu se poate spune că există o epilepsie adevărată care ia naștere dintr-o leziune situată numai în fosa posterioară. Aceiași autori afirmă că tumorile care comprimă partea inferioară a trunchiului cerebral și cerebelul pot duce la un „ictus subtentorialis" care constă dintr-o iritație a nervilor cranieni inferiori, cu vertij și sincopă, cărora li se adaugă crize posturale tonice cu rigiditate în extensie.

Neiding (1946) susține că atacurile convulsive în tumorile cerebeloase apar, mai ales, în cazurile avansate cu stare preagonică. Tumorile de unghi ponto-cerebelos dau foarte rar crize convulsive. Apariția crizelor indică expansiunea tumorii în punte, mai ales în cazurile cînd convulsiile apar precoce. Neiding (1946) a observat frecvent crize clonice și foarte rar convulsii tonice ale extremităților.

În intervențiile pe unghiul ponto-cerebelos la exercitarea de tracțiuni intempestive se declanșează uneori crize clonice faciale, eventual urmate de generalizare și pierderea cunoștinței. Penfield (1948) nu crede că presiunea mărită în sistemul ventricular ar putea da crize epileptice prin ea însăși sau ar crește tendința la crize. Presiunea intracraniană crescută nu este cauza atacurilor, deoarece crizele epileptice sînt mai rar întîlnite în tumorile de fosă posterioară, cu toate că aceste tumori sînt de obicei asociate cu hidrocefalie internă marcată destul de precoce. Injecția cu aer

Scanned with OKEN Scanner

în ventriculi, dacă presiunea crește brusc, poate să declanșeze crize convulsive, acestea rezultînd din destinderea peretelui ventricular și manifestîndu-se prin redoare de ceafă, pierderea cunoștinței, iar dacă insuflația a fost prea intempestivă, pacientul poate face după pierderea cunoștinței și convulsii jacksoniene sau generalizate.

Crize convulsive generalizate mai pot apare și în cazurile de angajare a amigdalelor cerebeloase sau în faza finală a unei tumori de fosă posterioară, neavînd valoare localizatorie, ci numai una prognostică.

Fiziopatologie. Crizele convulsive date de leziunile din fosa posterioară au caractere și mecanisme care se diferențiază net de crizele date de leziunile de emisfer.

În statistica noastră (Arseni, 1950) din cele 350 de cazuri de tumori de fosă posterioară verificate (142 tumori de emisfer cerebelos, 38 tumori de trunchi cerebral, 33 tumori de ventricul IV, 80 neurinoame acustice, 49 tuberculoame de emisfer, 8 cazuri de cisticercoză), numai în 5 cazuri au apărut crize cu aspect epileptic discutabil însă. De notat că 4 din aceste cazuri aveau hipertensiune intracraniană accentuată. Aceste crize pot fi parțiale fără pierderea cunoștinței sau generalizate.

Crizele fără pierderea cunoștinței s-au manifestat astfel:

— Un caz de spongioblastom polar de emisfer cerebelos care comprimă lobul occipital, prezintă crize de halucinații vizuale simple și complexe care au dispărut după ablația tumorii. Este evident că halucinațiile nu se datorau propriu-zis leziunii de fosă posterioară ci erau produse indirect prin compresiunea lobului occipital;

— Un caz prezenta parestezii cu senzația de curent electric pe o jumătate de corp cu direcția cranio-distală care durau cîteva minute. Aceste manifestări s-au dovedit a fi date de iritația cordoanelor senzitive din trunchiul cerebral de către o tumoare cerebeloasă; iar natura lor epileptică este discutabilă;

— În mod similar 2 cazuri aveau crize parestezice în membrul superior cu punct de plecare la nivelul articulației scapulo-humerale și iradiere distală, aspect invers față de cel din criza senzitivă corticală. Crizele erau date de iritația cordoanelor senzitive din bulb (o tumoare era situată în ventriculul IV și alta în cerebel);

În astfel de cazuri în care manifestările parestezice erau produse prin iritarea unor căi senzitive natura epileptică a crizelor apare ca puțin probabilă. Iritarea numai a prelungirilor neuronale, fără antrenarea neuronilor propriu-zis în procesul descărcării epileptice autoîntreținute poate produce manifestări de aspect critic dar care nu pot fi acceptate ca fiind de natură epileptică. De fapt pentru majoritatea acestor bolnavi lipsesc înregistrări EEG intracritice. Astfel de manifestări deși asemănătoare celor epileptice pot și trebuie să fie diferențiate de acestea.

Crizele convulsive generalizate au fost astfel repartizate:

— Un caz de spongioblastom de trunchi cerebral cu discrete simptome de hipertensiune intracraniană, avea crize cu succesiunea următoare: teamă, crize convulsive tonico-clonice generalizate și pierderea cunoștinței;

— Un caz de tuberculom de emisfer cerebelos cu fenomene accentuate de hipertensiune intracraniană avea crize convulsive generalizate,

Scanned with OKEN Scanner

apărute în faza tardivă a bolii. Ventriculografia nu a arătat prezența altui tuberculom de emisfer cerebral care să poată fi incriminat drept cauza crizelor. În acest caz crizele convulsive nu s-au mai repetat după ablația tumorii și dispariția hipertensiunii intracraniene (interval de urmărire: 2 ani);

— Într-un caz de astrocitom de vermis, atacurile se caracterizau prin parestezii proximo-distale în membrul superior care apoi se generalizau: pacientul pierderea cunoștința, nu-și mușca limba, nu pierdea urina. Acasă ar fi avut și convulsii pe cînd era inconștient, însă noi nu am constatat prezența convulsiilor în timpul crizelor. După operație, urmărit tot 2 ani, nu a mai avut astfel de crize. Deci, criza era datorită unei iritații a fasciculelor senzitive din trunchiul cerebral, iar pierderea cunoștinței era produsă prin difuziunea excitației din mezencefal;

— Un caz de astrocitom de vermis, care avea fibrilații musculare în membrul superior, pierdea cunoștința, apoi avea crize convulsive.

În tumorile de fosă posterioară, afară de cazul de tuberculom cerebelos cu crize „grand mal", celelalte crize, deși, la prima cercetare, mimează epilepsia, totuși prezintă unele deosebiri esențiale.

În cazurile noastre de crize cu pierderea cunoștinței, manifestările începeau prin parestezii care mergeau de la rădăcina membrelor pînă la degete (contrariu cu ceea ce se vede la crizele supratentoriale era iritația cordoanelor senzitive și apoi se generalizau) cu sau fără fibrilații musculare segmentare (iritația fasciculelor motorii) urmate de pierderea cunoștinței (iritația trunchiului cerebral, mezencefal), fără convulsii. În mod excepțional apăreau convulsiile după pierderea cunoștinței însă nu imediat, ci după un răstimp (iritația puternică s-a corticalizat). Bolnavii nu-și mușcă limba, nu pierd urina. Crizele nu sînt influențate de barbiturice, ca în epilepsia dată de tumorile supratentoriale, unde, crizele de „grand mal" se răresc sau își pot schimba caracterul în epilepsie jacksoniană.

În statistica proprie recentă (Arseni, 1978) din cele 640 de tumori de fosă posterioară s-au găsit: un caz cu crize majore prin sindrom de hipertensiune intracraniană (un neurinom de acustic); crize clonice faciale (3 cazuri de neurinom de acustic); crize parestezice faciale cu pierdere de cunoștință și de urină (un caz de neurinom de acustic); crize senzitive cu debut crural contralateral tumorii (un caz de neurinom de acustic); două crize clonice ipsilaterale (tumori cerebeloase).

După noi (Arseni, 1974) nu se produc crize epileptice, focale sau generalizate adevărate în tumorile de fosă posterioară; crizele de fosă posterioară sînt de tip particular datorită iritației cordoanelor sau centrilor motori și senzitivi din trunchiul cerebral. Aceste iritații dau parestezii și mișcări clonice într-un membru sau în jumătate de corp sau în tot corpul. Paresteziile au caracterul de difuziune de la rădăcina membrului spre periferie. Pierderea cunoștinței este datorită difuziunii iritației ascendente spre mezencefal și diencefal. În mod excepțional, după pierderea cunoștinței apar crize convulsive generalizate de cauze vasculare.

Noi am avut ocazia să verificăm acest mecanism într-un caz de tractomie bulbară pentru nevralgie a trigemenului (operația lui Sjögvist). În momentul irigării bulbului cu ser fierbinte, pacientul a avut furnicături

Scanned with OKEN Scanner

în tot corpul cu direcția cranio-caudală, senzație de rece și imposibilitatea de a simți și de a mișca membrele inferioare de la genunchi în jos. De îndată ce am încetat jetul cu ser toate aceste simptome au dispărut. Acest fapt demonstrează, după părerea noastră, mecanismul producerii crizelor senzitive. Dacă pacientul s-ar fi aflat în aceste clipe în picioare, cu siguranță că, i-ar fi fost imposibil să stea vertical și ar fi căzut (fără a-și pierde cunoștința). Noi am produs astfel în mod experimental un fenomen identic cu acele crize care se întîlnesc frecvent în fosa posterioară (parestezii cu cădere jos, fără pierderea cunoștinței). Nu este vorba deci despre crize epileptice, lucru care se certifica și din publicațiile altor autori. Astfel, Parker (1930) nu a întîlnit epilepsie în tumorile de fosă posterioară. Penfield și colab. (1940) a întîlnit numai de 4 ori crize de „grand mal", însă 2 aveau metastaze supratentoriale, o tumoare avea hidrocefalie, deci în stadiul avansat al bolii și ultima tumoare de fosă posterioară era probabil asociată cu o epilepsie esențială. Penfield și colab. (1940) notează că 20% din cazurile de tumori infratentoriale (149) aveau simptome ce puteau fi numite crize epileptice de un tip particular, dar nu sînt crize veritabile de epilepsie. Probabil că aceste crize sînt similare cu acelea întîlnite de noi și al căror mecanism am încercat a-l descrie. Din cele 7 cazuri de tumori de fosă posterioară ale lui White (1940) nu se poate trage o concluzie precisă deoarece unele din ele aveau cicatrice corticale sau erau de tipul crizelor de epilepsie descrise de Penfield. În cele 3 spongioblastoame de trunchi cerebral, descrise de Pilcker și Parker (1938) ce au dat fenomene iritative focale (convulsii clonice intermitente, segmentare), se vede că era vorba de crize de iritație a fasciculelor piramidale, a ultimilor nervi cranieni sau a fasciculelor senzitive. Hoefer și colab. (1940) din 6 cazuri de fosă posterioară cu crize, au găsit 4 cu modificări EEG, din care 2 cazuri le-au interpretat ca fiind de aspect „petit mal". În tumorile de fosă posterioară pot apare pierderi de cunoștință, care, după noi, ar fi date de o inhibiție momentană a centrilor bulbari și nu ar fi decît în aparență „petit mal". Examenul EEG poate arăta în tumorile de fosă posterioară modificări lente importante datorate hipertensiunii intracraniene. În neurinomul acustic se pot găsi aspecte clinice și alterații EEG sugerînd crizele majore. În faza înaintată, se instalează false aspecte de „grand mal"; încep crizele de iritație a ultimilor nervi cranieni, convulsii clonice în membre (dar nu și tonice), pierderi de cunoștință și convulsii clonice generalizate prelungite. EEG în aceste cazuri se pot arăta modificări electrice quasisimilare cu cele constatate intercritic la bolnavii cu „grand mal".

Cazul de ependimom cerebelos bilateral (Hoefer și colab., 1940) cu modificare EEG care dădeau atacuri motorii focale limitate în membrul superior drept, nu era decît un caz similar cu simptomatologia dată de iritația unor fibre piramidale. În celelalte 2 cazuri de tumori de fosă posterioară autorii au avut un EEG normal, însă nu descriu ce fel de crize au fost.

În concluzie, toate cazurile de așa-zise crize convulsive produse de tumorile de fosă posterioară, ori au și alte leziuni supratentoriale, ori sînt forme de iritație a nervilor cranieni, a căilor motorii sau senzitive. Bolnavii pot apoi pierde cunoștința și în rare cazuri pot avea crize generalizate prin extinderea atacului la nivelul cortexului.

Scanned with OKEN Scanner

BIBLIOGRAFIE

ARSENI C. — Epilepsia în tumorile cerebrale I, Anall. Acad. R.P.R. Secția de Științe Medicale, Ed. Acad. R.P.R., 1950, 2, 26, 1—75.
ARSENI C. — Epilepsia în tumorile cerebrale II, Bull. științific, Ed. Acad. R.P.R., 1950, 2, 4, 1—13.
ARSENI C., STOICA I., TUDOR I. — Crizele epileptice, Ed. Scrisul românesc, 1978.
ARSENI C., CONSTANTINESCU AL. I., CONSTANTINOVICI AL., GHIȚESCU M., MARETSIS M. — Procesele expansive intracraniene, II, Acad. R.S.R., București, 1974.
ARSENI C., MARETSIS M. — *Acta Neuroch.*, 1979, 49, 47—60.
ARSENI C., HORVATH L., CIUREA V. — *Pediatria*, 1976, 25, 2, 161—168.
BATES J. A. V. — *Neurology*, 1967, 17, 11, 1082—1086.
BEAU J. — Le, L'oedeme du cerveau, Thèse, Paris, 1938.
BRAIN R. — *Brain*, 1926, 59, 61—75.
DANDY W. E. — Benign encapsulated tumora in the lateral ventricles of the brain, W. Wood and Co., Baltimore, 1934.
HOEFER, SCHLESINGER, PENNES — *Epilepsy*, R.P.A.R.N.M.D., 1940, 23, 19, 654.
HORSLEY V., SCHÄFER E. A. — *Chilos. Tr. Roy. Soc. (Londra)*, 1888, 179, B, 1—45.
INGRAM W. R., RANSON S. W. — *Arch. Neurol. Psychiat. (Chicago)*, 1932, 28, 483.
International classification of diseases I, 8th ed. a VIII-a, Public health service publication, 1963; D. C. Washington, Govt. Printing office, 1967.
JACKSON H. — *Brain*, 1888—1889, 11, 179—207.
NEIDING N. R. — Epilepticeskie pripadchi pri ognestrelnîh porajeniaj golovnova mozga, Trudnî Inst. Neirochirurghii imeni akademika Burdeki, 1946, 326.
PARKER H. — *Arch. Neurol. Psychiat*, 1930, 23, 1032—1041.
PENFIELD W. —*Arch. Neurol. Psychiat.*, 1929, 22, 358—375.
PENFIELD W. — *Arch, Neurol. Psyhiat.*, 1948, 60, 107.
PENFIELD W., ERIKSON T. — Epilepsy and cerebral localization, Ch. C. Thomas. Springfield, Ill și Baltimore, 1941, 623.
PENFIELD W., ERIKSON T., TARLOW I. — *Arch. Neurol. Psychiat.*, 1940, 44, 300—315.
PENFIELD W., JASPER H. — *Epilepsy*, 1947, 23, 17, 252—271.
PILCKER C., PARKER F. — *Zbl. Neurochir.*, 1938, 330.
SAGER O., CINCĂ I., CICOCIU V. FL., MAREȘ A. — *Lobul temporal*, Ed. Acad. R.S.R., 1970.
WALSHE — *Encephale*, 1925, 4, 275.
WARD A. A. — *Epilepsia*, 1961, 2, 70—80.
WHITE J. G. — *Ass. Res. Nerv. ment. Dis.*, 1940, 20.
WHITE J., CHING TUNG LIU, MIXTER W. J. — *Encl. J., Med.*, 1948, 238. 891.
WILSON P. J. E. — *Brain*, 1970, 93, 1, 147—180.

SIMPTOMELE DE LOCALIZARE A TUMORILOR CEREBRALE

1. TUMORILE SUPRATENTORIALE

C. ARSENI, AL. I. CONSTANTINESCU

LOBUL FRONTAL

Diferitele afecțiuni ale lobului frontal determină ades aspecte clinice evolutive particulare fiecărui tip etiologic.

Malformațiile arterio-venoase (angioamele) sînt net predominant superficiale, dar stabilirea topografiei (aceasta este valabilă pentru întreaga

Scanned with OKEN Scanner

suprafață a creierului) este dificilă și relativă datorită nerespectării limitelor lobului respectiv, primind vase din mai multe artere, uneori chiar și din cele din partea opusă. Trebuie totuși menționat că în limitele acestor impedimente anatomice se poate afirma frecvența mult mai mare a malformațiilor arterio-venoase frontale față de alte localizări (34% din totalul malformațiilor vasculare superficiale supratentoriale după Arseni și colab., 1971) doar cele parietale fiind mai apropiate procentual (26% după aceiași autori). Simptomatologia lor se grupează variabil realizînd sindroamele hemoragic, comițial și pseudotumoral. În ultimul sindrom menționat ades doar examenul angiografic este capabil de a preciza diagnosticul, altfel simptomatologia fiind identică oricărui proces înlocuitor de spațiu intracranian.

Dintre *bolile degenerative* în care se întîlnesc leziuni frontale menționăm boala lui Pick. Aceasta se caracterizează anatomic prin atrofii corticale frontale bilaterale, uneori concomitente cu atrofii ale lobilor temporali, în 1/2 lor anterioară. După unii leziunile atrofice ar interesa numai convexitatea lobului frontal și lobul orbitar (Lishman, 1978), cortexul prerolandic fiind în general respectat. Afecțiunea este mai frecventă la femei, apare între 40 și 60 de ani, uneori și mai precoce. S-au descris și forme familiale. Evoluînd pe parcursul mai multor ani (3—10 ani) se manifestă clinic prin scăderea progresivă a capacității intelectuale, tulburări de memorie, stereotipii verbale și repetări gestuale. Într-un studiu mai tardiv al evoluției apar bulimie, logoree, agitație ajungînd în stadiul final la demență. Această afecțiune trebuie deosebită de boala lui Alzheimer în care atrofiile corticale sînt predominant parieto-occipitale, în cornul lui Ammon și nucleul amigdalian, simptomele respective evoluînd în 3 faze (Lishman, 1978) pînă la stadiul de demență.

Tulburările circulatorii difuze de la nivelul lobilor frontali, datorate arteriosclerozei, prin scăderea debitului sanguin cerebral produc leziuni corticale anoxice ireversibile reprezentate clinic de alterări permanente, importante ale funcțiilor psihice. Aceste tulburări psihice grupate de mulți autori printre care și Lishman (1978) sub denumirea de *demență arteriosclerotică* constau în diminuarea progresivă a funcțiilor psihice, tulburările de memorie fiind ades pe primul plan. Această demență este considerată deosebită de cea senilă în care există o atrofie corticală difuză, de multe ori însă cu predominanță frontală, manifestată clinic în special prin amnezie progresivă pentru evenimente recente, tulburări de orientare, tulburări afective, tulburări de vorbire (Lishman, 1978). În această demență senilă se poate constata uneori o predispoziție familială.

Ramolismentele cerebrale unilaterale produse în teritoriul arterelor cerebrale anterioare, descrise printre alții și de Ethelberg (1951), se însoțesc mai rar de tulburări psihice (tulburări de memorie și tulburări ale tonusului afectiv). Tulburările motorii sînt reprezentate de hemipareze cu predominanța deficitului motor la membrul inferior sau numai de monopareze crurale. Mai rar apare o hemiplegie completă care însă este în general tranzitorie. De asemenea se pot întîlni uneori tulburări de tonus la nivelul membrelor paralizate, tremurături, tulburări de echilibru ca și tulburări de vorbire, în special de tip fonetic (Ajuriaguerra și Hécaen, 1960). Mult mai rar se întîlnesc reflexul de apucare și apraxia

Scanned with OKEN Scanner

ideo-motorie, deşi în acest caz Ethelberg (1951) descrie o dezorganizare a mişcărilor complexe şi rapide ale mîinii controlaterale. Cînd trombozarea arterei cerebrale anterioare s-a produs brusc pot apare crize de epilepsie cu focalizare în membrul inferior controlateral ca şi crize de pierderea tonusului. Critchley (citat de Ajuriaguerra şi Hécaen, 1960) descrie o serie de sindroame vasculare topografice după sediul trombozării arteriale. Astfel el descrie un sindrom de ocluzie completă a arterei înainte de emergenţa arterei lui Heubner şi a arterei comunicante anterioare reprezentat de hemiplegie spastică, predominant brahială, tulburări psihice fără modificări afective, tulburări sfincteriene, devierea capului şi ochilor spre partea ipsilaterală, hipoestezie crurală iar în caz de leziune de emisfer stîng afazie expresivă şi apraxie ideo-motorie; un sindrom de ocluzie a arterei după emergenţa acestor 2 artere reprezentat prin hemiplegie cu predominanţă crurală, tulburări de sensibilitate la membrul inferior, tulburări psihice, reflex de apucare şi în caz de lezare a emisferului stîng apraxie a mîinii stîngi; un sindrom rezultat din trombozarea arterei între emergenţa arterei fronto-polare şi arterei frontale interne anterioare reprezentat de monoplegie crurală, tulburări psihice şi în caz de leziune a emisferului stîng şi de apraxie ideo-motorie. De remarcat că unele simptome rezultate din obstrucţia arterei cerebrale anterioare se datoresc de fapt suferinţei corpului calos pe care această arteră îl vascularizează concomitent. Astfel, este apraxia mîinii stîngi care după lucrările din 1965 ale lui Geschwind şi Kaplan (citaţi de Boucher şi Bouchet, 1979) este rezultatul întreruperii legăturii funcţionale („disconnection") între zona motorie şi zona vorbirii. Prin lezarea corpului calos nu se mai realizează această legătură dintre zona vorbirii situată la nivelul emisferului dominant şi zona motorie din emisferul opus.

În ramolismentele bilaterale din teritoriul arterei cerebrale anterioare poate apare sindromul descris de Morsier (1929) şi care constă în apatie, lipsă de iniţiativă şi amnezie de fixare. În ramolismentul produs în teritoriul arterei rolandice deficitul motor este predominant facio-brahial şi se însoţeşte şi de tulburări de sensibilitate (prin suferinţa circumvoluţiei parietale ascendente) în timp ce trombozarea arterei prerolandice dă numai tulburări motorii prin suferinţa circulatorie a frontalei ascendente.

Hematomul intracerebral primar se întîlneşte în circa 25% din totalul localizărilor cerebrale. Tabloul clinic al acestui hematom variază după evoluţie şi etiologie. După evoluţie mai frecvent el poate îmbrăca aspectul în 2 timpi sau aspectul pseudotumoral cu hipertensiune intracraniană şi semne de localizare. După etiologie coexistă cu hipertensiune arterială continuă şi paroxistică, fenomene hemoragipare sau diverse leziuni vasculare inflamatorii ca şi cu malformaţii vasculare cerebrale. În acest ultim caz nu trebuie uitat că multe din aceste malformaţii sînt microscopice, deci nedecelabile angiografic, fiind o constatare anatomopatologică, după examinarea la microscop a materialului recoltat din pereţii hematomului.

Contuzia cerebrală predominantă în lobul frontal se însoţeşte după Arseni şi Oprescu (1972) foarte rar de un sindrom clinic caracteristic dar elementele specifice ale acestuia se pot recunoaşte cu uşurinţă. Dominante sînt tulburările psihice apărute sub forma de aspontaneitate, in-

Scanned with OKEN Scanner

atenție, bradipsihie, bradilocvie, bradichinezie și dimpotrivă logoree, tendință la calambururi, agitație psiho-motorie ca și pseudoconfuzie prin inatenție și amnezie, comportament paranoid. Acest tablou clinic are de regulă un caracter regresiv. Diagnosticul este precizat cu ajutorul datelor anamnestice, al examenului local (vizibilitatea urmelor impactului), existența rinoragiei și în special a rinoliquoreei și eventual cu ajutorul examenelor radiologice (posibilă linie de fractură craniană frontală) sau electroencefalografiei (posibile modificări bioelectrice predominante în derivațiile frontale). Tulburările psihice din perioada acută sînt dependente direct de gravitatea leziunii. La cele mai multe cazuri ele au un caracter tranzitoriu trecînd prin mai multe faze cu agitație psiho-motorie, stări confuzive, confabulare, tulburări de memorie (în special ale celei de fixare). Unele însă se pot permanentiza (Arseni și colab., 1971). Tulburările sînt mai importante cînd leziunile sînt bilaterale.

Multe discuții au generat așa-zisele sindroame posttraumatice tardive (Ajuriaguerra și Hécaen, 1960). Experiența rezultată din observarea răniților din cele 2 războaie mondiale a permis o serie de concluzii. În general s-au remarcat tulburări de atenție și memorie, apatie, bradipsihie, iritabilitate (Kleist, Goldstein și alții, citați de Ajuriaguerra și Hécaen, 1960).

După Heygster (citat de Ajuriaguerra și Hécaen, 1960) s-ar distinge net 2 aspecte clinice: unul rezultat din lezarea regiunii convexitale (tulburări ale impulsurilor, tulburări intelectuale și afective) și unul rezultat din lezarea regiunii orbitare (tulburări de atenție și memorie, indiferență, akinezie, imposibilitatea de a deosebi esențialul de elementele accesorii). Semnele de suferință frontală mai sus amintite în cazul leziunilor traumatice ale lobului frontal sînt însoțite frecvent de pareze controlaterale și epilepsie (cu aspecte diverse ca generalizată, focalizată, crize adversive etc.) ca și de alte semne neurologice. Cicatricea cerebrală posttraumatică are uneori o evoluție progresivă, cu o agravare a simptomatologiei care determină suferința lobului frontal (Arseni, Constantinescu și Maretsis, 1977). În cazul cointeresării lobului paracentral bilateral Athanasio-Benisty (1918) descrie 3 tipuri de deficit motor: paraplegie flască, paraplegie cu incoordonare și asinergie, paraplegie spasmodică cu incoordonare, asinergie și tulburări sfincteriene.

Abcesul cerebral este ades rinogen (circa 6% din totalul abceselor cerebrale după Arseni și colab., 1974) și mai rar sînt metastatice (23% din acestea au o localizare frontală după Arseni și colab., 1974). În cele rinogene debutul este de obicei lent prin simptome de hipertensiune intracraniană, în perioada de stare acestea fiind prezente la 60% din cazuri. Sindromul neurologic de localizare se caracterizează în perioade de stare prin predominanța simptomelor prefrontale (tulburări psihice importante, în special apatie, indiferență) dar și prin prezența tulburărilor deficitare piramidale. În cele metastatice debutul este la majoritatea cazurilor acut, cu epilepsie sau instalarea unui deficit motor, urmat de multe ori de o perioadă de latență relativă (care durează între 12 și 40 de zile după Arseni și colab., 1974), într-o a treia perioadă apărînd o reacutizare sau agravare. Aceste abcese metastatice au de cele mai multe ori ca punct de plecare o infecție pleuro-pulmonară, mult mai rar o infecție cu altă localizare.

Tumorile lobului frontal sînt ca localizare cele mai frecvente tumori întîlnite în serviciile de neurochirurgie (19,2% din totalul tumorilor supratentoriale după Arseni și colab., 1973, 16% din toate tumorile cerebrale după Botez, 1974). Dintre aceste tumori circa 75% sînt intracerebrale și 25% tumori extracerebrale cu răsunet asupra lobului frontal (meningioame de regulă, excepțional limfosarcoame de convexitate). Printre tumorile intercerebrale după Arseni și Carp (1978) pot fi tumori disembrioplazice (epidermoide, craniofaringioame etc.) și tumori dezvoltate din elementele adulte ale seriei gliale sau glioame (astrocitomul benign sau de grad I, astrocitomul semimalign sau de gradul II și astrocitomul malign sau de gradul III, acesta din urmă fiind cunoscut și sub denumirea de glioblastom; oligodendrogliomul, ependimomul) cît și metastaze cerebrale. Accentuăm asupra sinonimiei dintre termenul de astrocitom benign și cel de gradul I cît și dintre astrocitomul malign, de gradul III sau glioblastom, caracteristicile histopatologice ale acestora și care îndreptățesc respectiva sinonimie fiind pe larg expuse în lucrarea lui Arseni și Carp (1978). În acest capitol ca și în cel care urmează și care se referă la diverse localizări ale tumorilor cerebrale vom folosi un termen sau altul după cum sînt citate în lucrările consultate.

După dezvoltarea maximă a tumorilor frontale într-una din cele 4 regiuni anatomo-funcționale menționate la semiologie, ele se întîlnesc după Arseni și colab. (1973) în regiunea motorie în 1,5%, în regiunea premotorie în circa 63%, în regiunea prefrontală în circa 23% și în regiunea orbitară în circa 3% din cazuri, în 10% tumoarea interesînd și lobul învecinat (tumori fronto-temporale, fronto-parietale). După aceiași autori cel mai frecvent este vorba de astrocitoame maligne (glioblastoame) acestea depășind 55% din totalul tumorilor frontale. Urmează ca frecvență metastazele (aproape 20%), astrocitoamele benigne (circa 16% din cazuri) etc. După Maccobe (1975) de asemenea glioblastomul cu localizare frontală este cel mai frecvent.

În ceea ce privește simptomatologia generală a tumorilor frontale Ajuriaguerra și Hécaen (1960) evidențiază importanța tulburărilor psihice. Aceste tulburări sînt frecvente (67,5%) fiind manifestate prin stări confuziv-demențiale, tulburări caracteriale, tulburări comportamentale. Autorii respectivi împreună cu Angelergues pun accentul îndeosebi pe tulburările activității și ale conștiinței. De asemenea, Ajuriaguerra și Hécaen (1960) evidențiază în cadrul sindromului tumoral frontal existența frecventă a epilepsiei, de obicei generalizată și fără a fi precedată de aură, a paraliziei faciale controlaterale, a reflexului de apucare forțată controlateral bilateral.

Simptomatologia variază și după locul unde se dezvoltă predominant tumoarea. Astfel o tumoare aflată mai posterior, spre scizura rolandică, se manifestă printr-o simptomatologie dominată de semnele motorii și de crizele de epilepsie adversivă fără pierderea cunoștinței în timp ce o tumoare dezvoltată mai anterior va avea o simptomatologie dominată de tulburările psihice și crize adversive cu pierderea cunoștinței. Tumorile localizate în frontala ascendentă se însoțesc de crize de epilepsie uneori strict focalizată, cu aspect de epilepsie parțială continuă de tip

Scanned with OKEN Scanner

Kojewnikow. Tumorile care se dezvoltă mai profund sau determină o suferință controlaterală se însoțesc de tulburări de echilibru, tulburări praxice, reflex de apucare forțată.

În ceea ce privește variabilitatea simptomelor psihice în funcție de dezvoltarea tumorii este cazul să reamintim că după părerea noastră în prima perioadă a evoluției tumora fiind unică ea produce doar o accentuare a stării premorbide a respectivului individ, astfel un pacient care înainte de îmbolnăvire este un om activ, vioi, devine hiperactiv, chiar ușor agitat etc. Într-o fază mai tardivă tumora crescînd compresează direct sau prin intermediul tulburărilor acompaniatoare (stază vasculară, edem cerebral) și lobul controlateral apărînd tulburări de atenție, de memorie, de gîndire, de afectivitate (inclusiv memoria) cît și tulburări de activitate. Cînd tumora prin creștere compresează și infiltrează și nucleii cenușii centrali apar și evoluează progresiv psihogatism, sindrom pseudodemențial, somnolență. Moria descrisă de Jastrowitz încă din secolul trecut este o bună dispoziție exagerată în cadrul căreia există o tendință marcată de glume și calambururi. Va apare de fapt pe un fond, mascat, de indiferență afectivă.

Boudouresques și Bonnal (1956) descriu simptomatologia tumorală frontală după forma topografică. Ei descriu astfel: tumori laterale cu crize focale predominant facio-brahiale, tulburări psihice discrete și tulburări de vorbire în cazul leziunilor de emisfer stîng; tumori fronto-parasagitale care au repercursiuni asupra corpului calos, nucleilor cenușii centrali și trunchiului cerebral și se manifestă în special prin tulburări psihice mari; tumori infero-polare (în care sînt cuprinse și meningioamele olfactive) manifestate prin tulburări psihice, semne de hipertensiune intracraniană, semne optice și olfactive; tumori globale și centrale (întotdeauna acestea sînt glioame) manifestate prin tulburări psihice, epilepsie, tulburări de tonus, tulburări de motilitate și coordonare, apraxia mersului, semne de hipertensiune intracraniană.

Sigur că la începutul dezvoltării unei tumori frontale sau a unei compresiuni pe lobul frontal se pot distinge unele predominanțe simptomatice dar ulterior semnele clinice pledează pentru o participare a întregului lob sau chiar pentru o asociere a unei suferințe de vecinătate (temporală, parietală, de nuclei cenușii centrali etc.). Bagdasar și Arseni (1951) au descris și o simptomatologie frontală ipsilaterală reprezentată de devierea indicelui homolateral, scăderea forței segmentare, mai ales proximal, dificultăți în executarea unor mișcări fine, perseverare tonică, apraxia mîinii homolaterale, înclinarea de partea leziunii cînd bolnavul închide ochii. Din punct de vedere histopatologic, simptomatologia variază de asemenea.

Astrocitomul benign frontal a constituit pentru Bailey (1936) tipul de tumoare frontală a cărei simptomatologie a descris-o. În acest tip de tumoare evoluția este lentă, apărînd în general la adulți tineri, mai ales bărbați. Debutul este frecvent prin crize de epilepsie, după Penfield și Erickson (1941) 70% din aceste astrocitoame fiind epileptogene. După Arseni și colab. (1978) astrocitomul frontal produce epilepsie în 62,5% din cazuri, în 51% constituind simptomul inițial. Tulburările psihice caracteristice suferinței acestui lob apar mai rar și tardiv în evoluția astrocitomului benign (Bouderesque și Bonnal, 1956), în schimb cefaleea este

frecventă. Hipertensiunea intracraniană apare de asemenea tardiv.

Astrocitomul malign care este forma de gliom cea mai frecvent întîlnită, are o evoluție rapidă. În acest tip de tumoare epilepsia este mai rară, în schimb tulburările psihice sînt frecvente, uneori ele apărînd chiar de la debutul bolii (astenia psihică îndeosebi după Bouderesque și Bonnal, 1956). Tumoarea se manifestă clinic destul de repede și prin semne de hipertensiune intracraniană. Deficitul motor controlateral este rapid progresiv sau se instalează brutal. Evoluția se prelungește de-a lungul cîtorva luni mergînd spre torpoare și comă.

Oligodendrogliomul are o evoluție foarte lentă, în special manifestată prin criză de epilepsie. Arseni și colab. (1978) menționează cazuri de oligodendrogliom frontal care a evoluat clinic pînă la 12 ani numai cu crize de epilepsie.

Metastazele cerebrale cu localizare frontală au rar o reprezentare clinică focală. Uneori însă se manifestă prin crize de epilepsie focalizată urmate de pareză (Arseni și colab., 1978). Ele se pot manifesta printr-o simptomatologie brusc instalată (pseudovasculară) sau au o evoluție rapid progresivă sau în 2 timpi.

Meningioamele cu răsunet asupra lobului frontal evoluează lent, în decursul multor ani, cu crize de epilepsie, la început focalizate. Tulburările psihice sînt puțin frecvente. Uneori există modificări osoase craniene supraiacente. Cînd apar deficitele motorii acestea sînt la început fruste accentuîndu-se treptat sau după o criză de epilepsie focalizată. Un loc deosebit în cadrul simptomatologiei frontale rezultate din compresiunea unui meningiom este cea descrisă de Ectors (1945) prin suferința circumvoluției F_3. Această simptomatologie este reprezentată de hemiplegie homolaterală care debutează la membrul inferior și progresează lent cuprinzînd și membrul superior apoi și fața, tulburări psihice de tip frontal, tulburări motorii prin suferința ariei 8 Broadmann (rotirea capului spre leziune, facies fijat, agitație, hiperkinezie, pseudocoree, spasm de torsiune), tulburări motorii controlaterale (pareză facială, ataxie de tip frontal, epilepsie focalizată) și semne radiologice (ventriculografic se constată coarnele frontale deviate înspre partea opusă, ventriculul III oblic de sus în jos și dinspre partea leziunii înspre linia mediană, polul inferior al ventriculului III fiind median). Acest sindrom Ectors care este de fapt o hernie temporală cronică se poate întîlni și în unele hematoame intracraniene traumatice (Arseni, Constantinescu și Maretsis, 1977).

Lobectomia frontală (rezecția) dacă este unilaterală nu lasă sechele neurologice (Ajuriaguerra și Hécaen, 1960), iar după unii nici sechele psihice (Dandy, 1928, Hebb, 1945; Litz, 1949). După alți autori însă (Ackerly și Benton, 1948; Rylander, 1948; Ruch și Fulton, 1963; Milner, 1967) ar apare tulburări psihice mai mult sau mai puțin importante, în special din sfera emoțională, tulburări de activitate, tulburări intelectuale. După Milner (1967) ar apare o tulburare de acomodare la noi situații iar după Harlow și Settlage (1948) în lobectomiile frontale efectuate asupra emisferului dominant ar apare și o reducere a debitului verbal. După lobectomii frontale bilaterale tulburările psihice apar mai frecvent, ele constînd după Brickner (1934) în labilitate afectivă și euforie, tulburări de atenție, lipsă de inițiativă, erotism exagerat. Și alți

Scanned with OKEN Scanner

autori au menționat importanța tulburărilor psihice după lobectomii frontale bilaterale. Contrar acestora Hebb și Penfield (citați de Ajuriaguerra și Hécaen, 1960) menționează după lobectomii frontale bilaterale o netă ameliorare a tulburărilor intelectuale existente la un sechelar posttraumatism cranio-cerebral. După Botez și colab. (1971) această ameliorare s-ar datora înlăturării concomitente a unor cicatrici cerebrale care au constituit un factor iritativ cît și preluării în timp a multor funcții psihice de către structurile nervoase învecinate. Arseni și colab. (1966) studiind apariția tulburărilor psihice după rezecție bilaterală a lobului frontal constată apariția în primul rînd a unor tulburări de afectivitate dar și a unor alterări ale percepțiilor vizuo-spațiale, memoriei, atenției, gîndirii și spiritului critic.

Psichochirurgia a ridicat și ridică multe probleme atît pentru neurofiziologi și psihiatri, cît și pentru neurochirurgi. Studiile întreprinse printre alții de Rylander (1948), Freemann și Watts (1950), Prick (1965) au descris, după intervenții psichochirurgicale pe lobul frontal (lobotomii în care este scoasă din funcție numai substanța albă), apariția unor tulburări. Acestea ar fi apatie, răspuns exagerat la stimuli exteriori, bradipsihie, lipsă de inițiativă (Rylander, 1948), dependență crescută de stimulii exteriori, lipsa de „tact", lipsa „conflictelor emoționale inferioare" și a „preocupărilor pentru viitor" (Freemann și Watts, 1950). Ajuriaguerra și colab. (citați de Botez și colab., 1971) au descris sindroame variabile după localizarea leziunii frontale. Astfel ei au descris un sindrom de convexitate (de arie 9) constînd din ușoară confuzie mentală și indiferență afectivă; un sindrom de convexitate rostrală (de arie 10) constînd din ușoară indiferență afectivă; un sindrom de față orbitară constituit din inerție și absența totală a interesului pentru mediul înconjurător; un sindrom de zonă cingulară reprezentat de inerție și un sindrom de zonă fronto-polar asemănător cu cel de arie 10 dar și cu o accentuare a inerției.

BIBLIOGRAFIE

ACKERLY S., BENTON A. C. — *Res. Publ. Ass. nerv. ment. Dis.*, 1948, 27, 479—504.

AJURIAGUERRA J. DE, HÉCAEN H. — Le cortex cérébral, Ed. Masson et Cie, Paris, 1960.

ARSENI C., CARP N. — *Anatomia patologică a tumorilor sistemului nervos*, Ed. didactică și pedagogică, București, 1978.

ARSENI C., CONSTANTINESCU AL. I., MARETSIS M. — *Semiologie neurochirurgicală*, Ed. didactică și pedagogică, București, 1977.

ARSENI C., MARETSIS M., NEDELCU T. — *Neurologia*, 1971, 16, 109—116.

ARSENI C., OPRESCU I. — *Traumatologia cranio-cerebrală*, Ed. medicală, București, 1972.

ARȘENI C., STOICA I., TUDOR I. — *Crizele epileptice*, Ed. Scrisul românesc, Craiova, 1978.

ARSENI C. și colab. — *Intern. J. Neurol. (Montevideo)*, 1966, 5, 430—441.

ARSENI C. și colab. — *Procesele expansive intracraniene*, vol. I (1973) și vol. II (1974), Ed. Academiei R.S.R., București.

ATHANASIO-BENISTY (MME). — *Les lésions de la zone rolandique par blessure de guerre. Contribution à l'étude clinique des localisations cérébrales*, Thèse, Paris, 1918.

BAGDASAR D., ARSENI C. — *Traité de Neurochirurgie*, Ed. Academiei R.P.R., București, 1951.

Scanned with OKEN Scanner

BAILEY P. — *Die Hirngeschwülste*, Ed. F. Zuke, Stuttgart, 1936.
BOTEZ M. I. — În: *Handbook of clinical neurology*, sub red. P. J. Vinken and G. W. Bruyn, North Holland Publ. Comp., Amsterdam—New York, 1974, vol. 17, part. II, capit. 5, p. 234—280.
BOTEZ M. I., SEN AL., DOBROTA I. — *Elemente de neuropsihologie*, Ed. ştiinţifică, Bucureşti, 1971.
BOUCHER M., BOUCHET A. — *Essentialia*, 1979, 16, 1—12.
BOUDERESQUES J., BONNAL J. — *Les tumeurs frontales*, Ed. Masson et Cie, Paris, 1956.
BRICKNER R. M. — *Res. Publ. Ass. nerv. ment. Dis.*, 1934, 13, 259—351.
DANDY W. E. — *J. Amer. med. Ass.*, 1928, 90, 823—825.
ECTORS L. — *Les méningiomes de la 3e frontale*, Ed. Masson et Cie, Paris, 1945.
ETHELBERG S. — *Acta Psychiat. Neurol.*, 1951, suppl. 75.
FREEMANN W., WATTS J. W. — *Psycho-surgery*, Ed. Ch. C. Thomas, Springfield, 1950.
HARLOW H. F., SETTLAGE P. H. — *Ass. Res. nerv. ment. Dis. Proc.*, 1948, 27, 446—459.
HEBB D. O. — *Arch. Neurol. Psychiat. (Chicago)*, 1945, 54, 10—24.
LISHMAN W. A. — *Organic Psychiatry*, Blackwell Scientific Publ., Oxford—London —Edinburgh—Melbourne, 1978.
LITZ TH. — *Arch. Neurol. Psychiat. (Chicago)*, 1949, 62, 1—26.
MACCOBE J. J. — În: *Handbook of clinical neurology*, sub red. P. J. Vinken and G. W. Bruyn, North Holland Publ. Comp., Amsterdam, 1975, 18, III, 2, 49—71.
MILNER B. — În: *Brain Mechanisms underlying speech and linguage*, Ed. Grune and Stratton, New York, 1967, 122—145.
MORSIER G. DE — *Encéphale*, 1929, 24, 19—49.
PENFIELD W., ERICKSON T. — *Epilepsy and cerebral localization*, Ed. Ch. C. Thomas, Springfield, Baltimore, 1941.
PRICK J. G. L. — *Psychiat. Neurol. Neurochir. (Amst.)*, 1965, 68, 115—150.
RUCH C. T., FULTON J. F. — *Fiziologia medicală şi biofizică*, Ed. medicală, Bucureşti, 1963.
RYLANDER G. — *Res. Publ. Ass. nerv. ment. Dis.*, 1948, 27, 691—705.

LOBUL TEMPORAL

Leziunile cu diverse etiologii dezvoltate la nivelul lobului temporal imprimă, aşa cum se întîmplă şi în alte localizări cerebrale, unele caractere deosebite evoluţiei simptomatologiei respective. Astfel, în cadrul leziunilor *vasculare*, în *ramolismentul* produs printr-o obstrucţie în teritoriul silvian posterior apare mai mult sau mai puţin brusc o afazie de tip Wernicke şi elemente apraxo-agnozice dacă este produs în emisferul dominant şi elemente apraxice şi agnozice dacă este produs în emisferul nedominant. În ambele situaţii poate coexista un deficit motor moderat la membrele controlaterale şi hemianopsie. În cazul unui ramolisment silvian bilateral posterior se remarcă aspectul demenţial cu perturbarea funcţiilor simbolice (Ajuriaguerra şi Hécaen, 1960).

Hematomul intraparenchimatos cerebral primar se localizează destul de frecvent în lobul temporal, localizarea lui fiind însă cel mai frecvent la nivelul răspîntiei temporo-parieto-occipitale. Evoluţia lui sub forma clasică în 2 timpi, în forma progresivă, forma pseudotumorală sau forma stagnantă pune ades dificile probleme de diagnostic. În forma de evoluţie în 2 timpi (40% din cazuri) după un debut brutal urmează o perioadă de acalmie apoi o reaccentuare a simptomelor neurologice însoţită de fenomene de HIC şi agravarea stării generale. În forma pseudotumorală (40% din cazuri) evoluţia este lentă în săptămîni sau luni cu fenomene de HIC şi semne de localizare. În perioada de stare a hematomului intra-

Scanned with OKEN Scanner

cerebral cele mai frecvente simptome sînt (după Arseni și col., 1965) semnele de HIC, semnele de iritație meningiană (deși LCR este rar sanguinolent), epilepsie, neurianopsie și hemiplegie care este însă rar completă.

Simptomele rezultate din contuzia lobului temporal au fost înmănunchiate într-un sindrom în 1965 de către Mc Lurin și Helmer. Încă din 1958 Courville (citat de Ajuriaguerra și Hécaen, 1960) a atras însă atenția asupra frecvenței și importanței leziunilor traumatice temporale în apariția epilepsiei. Simptomatologia înmănunchiată de Mc Lurin și Helmer (1965) în sindromul respectiv apare mai ales după un traumatism prin decelerație existînd de regulă și o fractură temporală sau occipito-temporală. Sindromul este alcătuit din alterări ale stării de conștiință, hemipareză discretă și pareză facială centrală marcată. Starea generală se deteriorează progresiv cu maxim la 3 zile după impact, semnele de angajare inclusiv inegalitatea pupilară lipsind. La aceste simptome Arseni, și Oprescu (1972) adaugă crize de agresivitate, crize masticatorii, tendință la a mușca, anxietate, euforie sau dimpotrivă depresiune psihică precum și tulburări vegetative ades legate de paroxismele emoționale.

Abcesul temporal este rezultatul, de regulă, a propagării prin continuitate, pe cale venoasă și excepțional pe cale arterială a unei infecții de vecinătate (oto-mastoidiană). Debutînd de cele mai multe ori lent (în 2/3 din cazuri), cu semne de HIC și de localizare cerebrală, se evidențiază în perioada de stare printr-un sindrom infecțios (febră de intensitate variabilă, continuă sau tranzitorie, VSH și leucocitoza crescute), sindrom de HIC (cu edem papilar ades numai sau mai accentuat pe partea abcesului), sindrom meningeal, sindrom neurologic de localizare (deficit motor controlateral cu predominanță facio-brahială, afazie, hemianopsie omonimă etc.). Prezența focarului infecțios din vecinătate este un factor important, determinant, în precizarea diagnosticului. Fără îndoială că unele elemente furnizate de investigațiile paraclinice (cercul venos perifocal al lui Pouyanne, zonă avasculară, abcesografie etc.) sînt edificatoare pentru stabilirea etiologiei respectivului proces înlocuitor de spațiu.

Tumorile temporale sînt considerate frecvente în raport cu alte localizări cerebrale de către cei mai mulți autori (Olivecrona, 1967; Williams, 1969; Arseni și col., 1973; Strobos, 1974 ș.a.). După Olivecrona (1967) ca și după Arseni și col. (1973) tumorile temporale se situează pe locul al doilea, după tumorile frontale, în ordinea frecvenței localizărilor tumorale cerebrale. În statistica Clinicii de Neurochirurgie din București ele reprezintă 17% din totalul tumorilor supratentoriale (Arseni și col., 1973). Dintre tumorile care determină o suferință a lobului temporal cele mai frecvente sînt glioamele. După Schröder și col. (1970) astrocitoamele ar avea cea mai frecventă localizare în lobul temporal apoi urmînd lobul frontal, parietal și în cele din urmă cel occipital. După Maccobe (1975) glioblastoamele interesează frecvent lobul temporal, dar totuși ceva mai rar decît interesează lobul frontal. Aceeași preferință ar avea-o și oligodendroglioamele (Paillas și col., 1964). După Ajuriaguerra și Hécaen (1960) tumorile temporale determină apariția unui sindrom în cadrul căruia cele mai frecvente simptoame sînt tulburările senzitivo-motorii (77%), tulburările psihice permanente (62%), manifestările epileptice (62%), tulbură-

Scanned with OKEN Scanner

rile de cîmp vizual (43%) etc. În statistica Clinicii (Arseni, Constantinescu și Maretsis, 1977) cele mai frecvente semne sînt cele de hipertensiune intracraniană (60—65% din bolnavii aflați în perioada de stare), tulburările de cîmp vizual, manifestările epileptice, tulburările de vorbire (la cei cu leziuni de emisfer dominant) și tulburările psihice. Arseni, Constantinescu și Maretsis (1977) ca și alți autori menționează că glioblastoamele pot debuta cu semne de hipertensiune intracraniană, ulterior apărînd semnele de localizare. Crizele de epilepsie apar tardiv. La debut ele sînt rare, de tip neconvulsivant. Evoluția este relativ de scurtă durată, în 3—4 luni pacientul prezentînd de regulă o simptomatologie importantă. Conurile de presiune se produc uneori destul de precoce chiar la bolnavi care nu prezintă semne obiective de HIC. Astrocitomul debutează ades prin crize de epilepsie care rămîn mult timp unicul simptom, evoluția lor fiind de-a lungul a 2—3 ani. Fenomenele de HIC apar progresiv în perioada de stare, ele fiind însă frecvente și acompaniind deficite motorii, deficite de cîmp vizual, afazie. Oligodendroglioamele evoluează mult timp (ani) numai cu crize de epilepsie (de tip psihosenzorial sau convulsive cu debut jacksonian), HIC ca și semnele de deficit neurologic apărînd tardiv. Uneori lobul temporal suferă prin compresiunea exercitată de o tumoare dezvoltată în afara lobului respectiv dar în vecinătatea lui și care ajunge la un moment dat al evoluției să-l cointereseze. Astfel se întîmplă în cursul evoluției unor meningioame de creastă sfenoidală sau convexitale la care semnele de suferință a lobului temporal sînt acompaniatoare. În această situație cele mai frecvente semne sînt crizele psiho-senzoriale, în localizările meningiomului în 1/3 medie a crestei sfenoidale, aceste semne constituind uneori chiar prima manifestare a bolii. În meningioamele dezvoltate în 1/3 externă a crestei sfenoidale, de partea emisferului dominant, apar uneori și tulburări afazice. Meningioamele dezvoltate pe convexitate și care determină secundar o suferință a lobului temporal se însoțesc uneori, ca dealtfel și cele infratentoriale menționate, de semne importante ale unui sindrom temporal care pot ridica probleme diagnostice (Nager, 1964). Tumorile ce determină o suferință a lobului temporal se însoțesc, după cum am mai spus, de crize de epilepsie. Manifestările epileptice în acest caz sînt frecvente, numeroase și variate (crize majore, crize jacksoniene motorii sau senzitive, halucinații diverse, modificări paroxistice ale conștiinței, automatisme psiho-motorii, false absențe, stări de vis, tulburări de vorbire, tulburări vegetative etc.). Din acestea, caracteristică pentru leziunea temporală este starea de vis (Arseni, Stoica și Tudor, 1978).

S-a remarcat că *intervențiile chirurgicale* efectuate asupra lobului temporal (intervenții psiho-chirurgicale pentru epilepsie, lobectomii pentru înlăturarea unei leziuni proliferative etc.) duc la tulburări care au fost încă de mult studiate și interpretate (Scoville și col., 1953; Penfield și Milner, 1958, Falconer și Wilson, 1958; Ackert și col., 1961; Milner, 1968; Arseni și col., 1968 ș.a.). În general se consideră că lobectomiile unilaterale nu duc decît la puține tulburări în timp ce lobectomiile bilaterale sînt urmate de perturbații importante ale comportamentului și memoriei. Totuși chiar în lobectomiile unilaterale s-au remarcat tulburări de memorie, mai ales în cazul lobectomiilor stîngi (memoria legată de elementul verbal, deși tulburările de vorbire au fost de regulă discrete sau cel mult

Scanned with OKEN Scanner

moderate și trecătoare). După lobectomiile emisferului nedominant există uneori o oarecare deficultate în recunoașterea vizuală. Lobectomiile temporale se însoțesc și de cvadronopsie superioară (Ajuriaguerra și Hécaen, 1960).

BIBLIOGRAFIE

ACKERT K. și colab. — *Brain*, 1961, 84, 480—498.
AJURIAGUERRA J. DE HÉCAEN H. — *Le cortex cérébral*, Ed. Masson et Cie, Paris, 1960.
ARSENI C., CONSTANTINESCU AL. I., MARETSIS M. — *Semiologie neurochirurgicală*, Ed. didactică și pedagogică, București, 1977.
ARSENI C., OPRESCU I. — *Traumatologia cranio-cerebrală*, Ed. medicală, București, 1972.
ARSENI C., STOICA I., TUDOR I. — *Crizele epileptice*, Ed. Scrisul românesc, Craiova, 1978.
ARSENI C. și colab. — *Bolile vasculare ale creierului și ale măduvei spinării*, Ed. medicală, București, 1965.
ARSENI C. și colab. — *Neurologia*, 1968, 13, 17—24.
ARSENI C. și colab. — *Procesele expansive intracraniene*, vol. I, Ed. Academiei R.S.R., București, 1973.
FALCONER M. A., WILSON J. L. — *Brain*, 1958, 81, 1—14.
MACCOBE J. J. — În: *Handbook of clinical neurology*, sub. red. P. J. Vinken and G. W. Bruyn, North Holland Publ. Comp., Amsterdam—New York, 1975, 18, III, 2, 49—71.
MC LURIN L. R., HELMER F. — *J. Neurosurg.*, 1965, 23, 296—304.
MILNER B. — *Neuropsychologia*, 1965, 3, 317—338.
NAGER G. T. — *Meningiomas involving the temporal bone*, Ch. Thomas Publ., Springfield, Illinois, 1964.
OLIVECRONA H. — În: *Handbuch de Neurochirurgie*, vol. IV/4, Springer Verlag, Berlin—Heidelberg—New York, 1967, 1—301.
PAILLAS J. E. și colab. — *Acta neurol. belg.*, 1964, 64, 537—551.
PENFIELD W., MILNER B. — *Arch. Neurol. Psychiat. (Chic.)*, 1958, 79, 457—487.
SCHRÖDER R. și colab. — *Acta Neurochir. (Wien)*, 1970, 23, 1—29.
SCOVILLE W. B. și colab. — *Res. Publ. Ass. Nerv. Ment. Dis.*, 1953, 31, 347—369.
STROBOS R. J. — În: *Handbook of clinical neurology*, sub red. P. J. Vinken and G. W. Bruyn, North Holland Publ. Comp., Amsterdam—New York, 1974, 17, II, 6, 281—295.
WILLIAMS D. — În: *Handbook of clinical neurology*, sub. red. P. J. Vinken and G. W. Bruyn, North Holland Publ. Comp., Amsterdam—New York, 1969, 2, 22, 700—724.

LOBUL PARIETAL

Tulburările clinice apărute în cadrul suferinței lobului parietal, în special datorate leziunilor expansive, au fost studiate de numeroși cercetători printre care figurează și Silverstein (1933), Critchley (1953, 1962), Hoff (1961), Tönnis (1962), Arseni și colab. (1973), Suchenwirth (1974).

Angiomul parietal este frecvent în cadrul repartiției malformațiilor arterio-venoase cerebrale superficiale pe lobi, reprezentînd în statistica Clinicii de Neurochirurgie din București 26% din acestea și respectiv 35% din cazuri luînd în considerație participarea efectivă a fiecărui lob în leziunile superficiale unilaterale (Arseni și colab., 1974). Cel mai des aceste angioame debutează ictiform (Arseni, Constantinescu și Maretsis, 1977), mai rar debutînd cu crize comițiale cu aspect focal (27%). Totuși printre malformațiile arterio-venoase cerebrale care debutează cu crize

comițiale localizarea parietală este cea mai frecvent întîlnită (Arseni și colab., 1974). Simptomatologia paroxistică este remarcată în mod deosebit și de Ajuriaguerra și Hécaen (1960). În perioada de stare se întîlnesc frecvent hemipareză și tulburări de sensibilitate, ades acestea din urmă alcătuind sindromul parietal cunoscut. Într-o perioadă tardivă apar tulburări psihice și manifestările hipertensiunii intracraniene.

S-au descris tulburări paroxistice de tip parietal (tulburări parestezice, tulburări somatognozice etc.) și ca urmare a unei *insuficiențe acute circulatorii* în teritoriul arterelor silviene de către mulți autori printre care și de Ajuriaguerra și Hécaen (1960).

Sindromul parietal apare evident în cursul evoluției unor *ramolismente cerebrale*. Ajuriaguerra și Hécaen (1960) menționează frecvența simptomatologiei parietale posterioare în cursul trombozei de arteră carotidă internă. După acești autori în cazul unui ramolisment global produs în teritoriul silvian apar hemiplegie controlaterală, hemianopsie și tulburări ale funcțiilor simbolice, acestea din urmă diferind după emisferul lezat. În cazul unui ramolisment localizat simptomatologia variază după artera trombozată. Un loc aparte printre aceste ramolismente localizate îl ocupă cel al plicii curbe, manifestat clinic prin alexie, afazie amnestică, sindrom Gerstmann (în cazul afectării emisferului stîng) și tulburări gnozice (în cazul afectării emisferului drept). Trebuie menționat însă că simptomele nu sînt întotdeauna posibil de încadrat într-un anumit sindrom întrucît leziunile vasculare (trombotice sau embolice) pot fi multiple, rapid succesive sau concomitente, fapt menționat și de Oblu, Pollingher și Rusu (1976) ca și de alți autori. Apariția simptomatologiei la un bolnav vîrstnic, de multe ori hipertensiv și cu antecedente vasculare cerebrale (perioade de insuficiență circulatorie cerebrală acută) poate ușura diagnosticul altfel dificil.

Hematomul intraparenchimatos primar are relativ rar o localizare strict parietală. În statistica lui Zakarias (1971) această localizare se întîlnește doar în 11,6% din hematoamele intracerebrale operate. Hematomul se manifestă clinic de obicei prin tulburări ale funcțiilor simbolice și în cazul leziunilor de emisfer drept în special prin hemiasomatognozie (Ajuriaguerra și Hécaen, 1960). În forma acută debutul este brutal, pacientul intrînd în comă cu accentuare rapidă, fenomenele de hipertensiune intracraniană manifestîndu-se în scurt timp. În forma subacută în care există posibilitatea evoluției în doi timpi sau a unei evoluții de la început progresivă, tulburările de conștiință fiind de cele mai multe ori mai puțin importante, la începutul bolii se constată cefalee, grețuri, afazie (în cazul leziunii de emisfer stîng), hemipareză precedată sau nu de fenomene jacksoniene. În forma cronică pseudotumorală fenomenele de hipertensiune intracraniană se instalează lent și progresiv, semnele de suferință focală neurologică fiind cele care atrag primele atenția asupra bolii. Aceste semne pot evolua de-a lungul unei perioade ce poate atinge cîteva luni. În general însă evoluția este relativ rapidă, dar totuși mai lentă decît în cazul localizării hematomului în altă regiune a creierului (Arseni, Constantinescu și Maretsis, 1977).

Sînt de remarcat în cursul evoluției unei leziuni vasculare parietale în special aspectele a două grupe de simptome: epilepsia și atrofiile musculare. Astfel în cazul unui angiom parietal crizele de epilepsie care

Scanned with OKEN Scanner

sînt cele mai ades focalizate au un aspect clinic în general constant pentru fiecare bolnav în parte, spre deosebire de cele datorate unui proces tumoral care își modifică progresiv aspectul clinic. Crizele de epilepsie generalizate sînt de multe ori rezistente la tratament. Deficitele motorii postcritice care apar chiar în absența unei hemoragii au un caracter rapid remisiv (Arseni, Stoica și Tudor, 1978). Atrofiile musculare sînt, după cum am mai spus și în alt loc al prezentei lucrări, mult mai frecvente în leziunile vasculare parietale și în special în cele cu debut acut și cu progresiune rapidă. Cazurile de tumori parietale manifestate precoce prin amiotrofii ca cele descrise de Van Bogaert (1933) sînt excepționale.

Leziunile traumatice ale lobului parietal de tip contuziv, dilacerările, hematoamele nu implică caracteristici simptomatice deosebite față de alte etiologii, ci doar aspecte evolutive dependente de gravitatea respectivelor leziuni și de suferința cerebrală generală. După Ajuriaguerra și Hécaen (1960) afectarea traumatică a lobului parietal este frecventă, fiind urmată de un tablou clinic tipic.

Cîteva cuvinte merită a fi spuse în cadrul hematoamelor epidurale despre o varietate particulară a topografiei parietale. Ne referim la cele cu localizare în vertex. Modul acestora de evoluție depinde de sursa sîngerării (Arseni și Oprescu, 1971). Dacă sursa este venoasă simplă evoluția este lentă și benignă (Fénélon, 1965; Arseni și Oprescu, 1971). Dacă sursa sîngerării este reprezentată de o dilacerare a sinusului sagital evoluția este acută sau chiar supraacută (Arseni și Oprescu, 1971). Tabloul clinic este dominat de tulburările stării de conștiință (Pecker și colab., 1959; Alexander, 1961) la care se adaugă precoce fenomene de hipertensiune intracraniană și uneori un sindrom piramidal mono- sau bilateral. Sindromul caracteristic parietal este foarte rar întîlnit. Diagnosticul clinic este de cele mai multe ori dificil fiind nevoie de investigații paraclinice, radiologice (fractură craniană, decolarea sinusului sagital evidențiată angiografic).

În ceea ce privește sechelele posttraumatice, printre acestea epilepsia ocupă un loc deosebit atît prin frecvență cît mai ales prin aspectul clinic reprezentat de tulburări parestezice survenind în crize, tulburări somatognozice paroxistice etc.

Abcesul parietal este de cele mai multe ori metastatic, în special avînd ca punct de plecare o infecție pleuropulmonară. Lobul parietal ocupă locul al doilea în cadrul frecvenței metastazării cerebrale de la o astfel de infecție (Arseni și colab., 1974). Frecventă este localizarea abcesului metastatic parietal și în cazul unei cardiopatii congenitale.

Abcesul cerebral cu localizare parietală debutează, de multe ori, ca și în alte procese înlocuitoare de spațiu netumorale (chisturi parazitare, hematoame), cu crize de epilepsie focalizată. În perioada de stare există un sindrom parietal tipic în cadrul căruia crizele de epilepsie sînt frecvente. Hipertensiunea intracraniană apare în general mai tardiv dată fiind și toleranța mai bună a lobului parietal (Arseni, Constantinescu și Maretsis, 1977).

Chisturile parazitare cerebrale în special hidatidoza se dezvoltă după cum se știe preferențial în substanța albă, în special în regiunile bine vascularizate. După Arseni și colab. (1974) ca și după alți autori localizarea pur parietală a hidatidozei este rară. Aceste chisturi parazitare

ca și hematoamele cerebrale au predilecție pentru localizarea temporo-parieto-occipitală. La nivelul acestei răspîntii sînt dezvoltate dealtfel frecvent și tumori care de obicei sînt glioame maligne sau semimaligne.

Tumorile parietale ocupă ca frecvență locul al treilea după Olivecrona (1967) printre tumorile cerebrale. După Arseni și colab. (1973) ele ar reprezenta 10,8% din tumorile supratentoriale și 13,9% din tumorile emisferelor cerebrale. În studiul din 1962 al lui Zülch (citat de Suchenwirth, 1974) efectuat asupra 500 de tumori parietale sau care determinau o suferință parietală 45,3% erau glioame diverse, 30,9% erau meningioame, 5,9% metastaze, restul fiind reprezentat de alte tumori neclasificate. Tönnis (1962) într-un studiu pe 253 tumori parietale sau cu suferință parietală menționează că 38,7% erau meningioame, 23,7% glioblastoame, 4,7% metastaze, restul fiind neclasificate. După Arseni și colab. (1973) cea mai frecventă tumoare care determină o suferință parietală este gliomul.

Ajuriaguerra și Hécaen (1960) menționează că în cazul unei tumori parietale tulburările de sensibilitate sînt pe primul plan. Tulburările motorii apar în cazul extinderii tumorii spre anterior sau în profunzime dar de obicei ele nu sînt majore. Deficitele de cîmp vizual sînt inconstante chiar în cazul tumorilor posterioare. Simptomele apractognozice în leziunile de emisfer drept sînt frecvente, ele fiind constatate în circa 80% din cazuri după Ajuriaguerra și Hécaen (1960). În leziunile de emisfer stîng tulburările funcțiilor simbolice sînt de asemenea frecvente printre ele alexia, agrafia, acalculia, sindromul Gerstmann fiind cele mai des întîlnite. După Arseni și colab. (1973) în tumorile parietale pure cele mai frecvente simptome ar fi crizele de epilepsie focalizate senzitive sau motorii, tulburările de sensibilitate subiectivă (parestezii, durere) și obiectivă (superficială și profundă), tulburările somatognozice, parezele, apraxia constructivă. În perioada de stare 45% din bolnavi au fenomene de hipertensiune intracraniană. În ceea ce privește sindromul lui Gerstmann reamintim alături de Jewsbury (1969) ca și de alți autori că elementele acestui sindrom sînt ades interpretabile și asociate cu alte tulburări pledînd pentru o leziune corticală (afazie amnestică, dislexie, hemipareză dreaptă, hemianopsie etc.). Epilepsia focalizată nu este obligatoriu senzitivă dar crizele comițiale cu debut somatognozic au o mare valoare localizatorie (Ajuriaguerra și Hécaen, 1960).

Simptomatologia datorată tumorilor parietale variază bineînțeles după caracteristicile histopatologice ale fiecărei forme de tumoare.

Astrocitoamele maligne și semimaligne datorită tendinței lor invadante au rar o simptomatologie parietală pură și atunci cînd aceasta există ea este de scurtă durată, doar în prima perioadă a dezvoltării. Uneori chiar în prima perioadă a evoluției semnele de hipertensiune intracraniană sînt pe primul plan. În prima perioadă a bolii se pot întîlni crize de epilepsie focalizată asociate cu pareze și tulburări psihice cu accentuare rapidă. În perioada de stare hipertensiunea intracraniană este constantă, deficitele neurologice sînt importante (hemiplegii, afazii etc.). Atrofiile musculare apar mai frecvent ca în alte leziuni expansive tumorale parietale, datorită evoluției rapide a leziunilor. Într-o perioadă tardivă tulburările psihice mari, deficitele neurologice importante alături de semnele accentuate ale hipertensiunii intracraniene fac și examinarea

Scanned with OKEN Scanner

dificilă. După Martin și Brihaye (1954) în glioblastoame lipsește în general sindromul iritativ, debutul făcîndu-se frecvent prin semne deficitare.

Astrocitomul benign debutează de obicei cu crize de epilepsie focalizate care evoluează mai mult timp și se acompaniază treptat de un sindrom parietal care se conturează tot mai bine. Parezele se asociază tardiv. În perioada de stare sindromul parietal este de cele mai multe ori caracteristic, însoțit uneori de tulburări psihice moderate și apar într-o perioadă mai tardivă și de hipertensiune intracraniană. Semnele de invadare și a altor lobi uneori lipsesc sau apar mult mai tîrziu.

Oligodendrogliomul are o perioadă lungă de evoluție numai cu crize focale (în 75—80% din cazuri). Tardiv se completează cu un sindrom parietal, parezele însoțind tîrziu acest tablou clinic ca și fenomenele de hipertensiune intracraniană.

Metastazele parietale ocupă locul al doilea în ordinea însămînțărilor cerebrale unice (31% în statistica lui Arseni și Constantinescu, 1975). Ele se manifestă rar prin crize de epilepsie focalizată. Evoluția este adesea lentă cînd este vorba de o singură metastază, sindromul parietal contulrîndu-se tipic. În acest caz și hipertensiunea intracraniană apare mai tardiv spre deosebire de însămînțările multiple în care creșterea presiunii intracraniene se produce destul de precoce și rapid. Meningiomul convexital care determină o suferință parietală debutează de regulă prin crize de epilepsie focalizată facio-brahiale (75%). După o perioadă lungă de evoluție, adeș de ani, se completează un sindrom parietal tipic însoțit la un moment dat al evoluției și de o hemipareză predominant facio-brahială. Tîrziu în cazul în care nu se intervine terapeutic, operator, apar tulburările psihice și fenomenele de hipertensiune intracraniană. Meningiomul parasagital debutează, de regulă, prin crize de epilepsie focalizată, în membrul inferior. Ulterior apare o hemipareză cu debut crural sau numai un deficit motor crural. Foarte rar s-au descris și cazuri cu debut ictiform sau o hemipareză predominant crurală. În perioada de stare deficitul motor se însoțește de tulburări de sensibilitate care însă foarte rar completează un sindrom parietal. Cînd prin creșterea tumorii și tulburările circulatorii induse este determinată și o suferință contralaterală poate apare o pseudoparapareză ceea ce implică probleme clinice, diagnostice, suplimentare. Întîrzierea tratamentului corespunzător, neurochirurgical, permite apariția tulburărilor psihice și a manifestărilor denotînd creșterea presiunii intracraniene.

BIBLIOGRAFIE

AJURIAGUERRA J. DE., HÉCAEN H. — *Le cortex cérébral*, Ed. Masson et Cie, Paris, 1960.

ALEXANDER G. L. — *J. Neurol. Neurosurg. Psychiat.*, 1961, 24, 381—384.

ARSENI C., CONSTANTINESCU AL. I. — *Schw. Arch. Neurol. Neurochir. Psychiat.*, 1975, 117, 179—195.

ARSENI C., CONSTANTINESCU AL. I., MARETSIS M. — *Semiologie neurochirurgicală*, Ed. didactică și pedagogică, București, 1977.

ARSENI C., OPRESCU I. — *Traumatologia cranio-cerebrală*, Ed. medicală, București, 1971.

ARSENI C., STOICA I., TUDOR I. — *Crizele epileptice*, Ed. Scrisul românesc, Craiova, 1978.

Scanned with OKEN Scanner

ARSENI C. şi colab. — *Procesele expansive intracraniene*, vol. I şi II, Ed. Academiei R.S.R., Bucureşti, 1973 şi 1974.
CRITCHLEY M. — *The parietal lobes*, Ed. Arnold, London, 1953.
CRITCHLEY M. — *Med. Clin. N. Amer.*, 1962, 46, 837—857.
FÉNÉLON J. — *Contribution à l'étude des hématomes extraduraux*, Thèse, Bordeaux, 1965.
HOFF H. — *Proc. VIIth Intern. Congr. Neurol.*, Roma, 1961, p. 551—568.
JEWSBURY E. C. O. — În: *Handbook of Clinical Neurology*, sub red. P. J. Vinken and G. W. Bruyn, North Holland Publ. Comp., Amsterdam—New York, 1969, 2, 21, 680—699.
MARTIN P., BRIHAYE J. — *Tumeurs de la région pariétale*, Encyclop. Méd. Chir., Système nerveux, vol. 3, A 10, 17320.
OBLU N., POLLINGHER B., RUSU M. — *Ateroscleroza cerebrală*, Ed. Junimea, Iaşi, 1976.
OLIVECRONA H. — *Handbuch der Neurochirurgie*, vol. IV/4, Spinger Verlag, Berlin—Heidelberg—New York, 1967, p. 1—301.
PECKER J., JAVALET A., LEMMEN G. — *Neuro-chir.*, 1959, 5, 429—449.
SILVERSTEIN A. — *Proc. Vth Intern. Congr. Neurol.*, Lisbonne, 1953, 111, p. 371—414.
SUCHENWIRTH R. M. A. — În: *Handbook of Clinical Neurology*, sub red. P. J. Vinken and G. W. Bruyn, North Holland Publ. Comp., Amsterdam—New York, 1974, 17, II, 7, 296—309.
TÖNNIS W. — În: *Handbuch der Neurochirurgie*, vol. IV/3, Springer Verlag, Berlin —Heidelberg—New York, 1962, p. 1—579.
VAN BOGAERT L. — *Paris méd.*, 1933, 2, 261—264.
ZAKARIAS ŞT. — Cercetări privind indicaţia tratamentului neurochirurgical al accidentelor vasculare cerebrale intraparenchimatoase. Importanţa examenului echoencefalografic. Teză, I.M.F., Tg. Mureş, 1971.

LOBUL OCCIPITAL

Lobul occipital poate fi sediul unor leziuni cu etiologie dintre cele mai diverse.

Meyer, Leigh şi Bagg (1954) au confirmat existenţa sindromului Heidenhain, *forma occipitală a bolii lui Jakob-Kreutzfeld*. Simptomatologia debutează între 20 şi 40 de ani cînd apar într-un termen scurt cecitate corticală, semne extrapiramidale (hipertonie, tremurături, mişcări coreoatetozice), tulburări psihice (demenţierea fiind aproape întotdeauna prezentă în ultima perioadă a bolii), tulburări vegetative şi manifestări epileptice.

Insuficienţa circulatorie cerebrală acută este exprimată uneori clinic, în cazul în care tulburările ischemice se produc în teritoriul segmentului posterior al arterei cerebrale mijlocii, prin iluzii vizuo-spaţiale, tulburări în aprecierea distanţelor, distorsiuni ale imaginilor, hemianopsie omonimă, alexie (suferinţa emisferei dominante) cu caracteristicile cunoscute (apariţie bruscă, durată scurtă cu tendinţă la remisiune completă dar şi la repetarea „crizelor"). Insuficienţa circulatorie tranzitorie din teritoriul arterei cerebrale posterioare se poate manifesta clinic prin halucinaţii vizuale, hemianopsie homonimă, agnozie vizuală.

Cînd este vorba de o ocluzie arterială *infarctul cerebral* produs, cu sau fără evoluţie pseudotumorală, apar ades probleme diagnostice dificile. În cazul acesta simptomele mai sus menţionate devin permanente, cel puţin pentru o anumită perioadă, a cărei durată este dependentă şi de posibilitatea de supleiere de către o circulaţie colaterală compensatorie adecuată. După Ajuriaguerra şi Hécaen (1960) leziunile occipitale de origine vasculară sînt caracterizate de prezenţa constantă a hemia-

Scanned with OKEN Scanner

nopsiei homonime și de alexie cînd este lezat emisferul dominant. După aceiași autori leziunile vasculare se însoțesc cel mai des de fenomene de agnozie vizuală pentru obiecte și culori. Tulburarea vasculară afectînd ulterior și celălalt emisfer poate determina o hemianopsie dublă sau o cecitate corticală. Aceasta este în majoritatea cazurilor de etiologie vasculară (Ajuriaguerra și Hécaen, 1960; Pellegrin și colab., 1961).

Angiomul cerebral occipital pur reprezintă 11% din totalul malformațiilor arterio-venoase cerebrale superficiale, participarea efectivă a lobului occipital fiind prezentă la 13% din cazuri (Arseni și colab., 1974). Tabloul clinic este reprezentat de simptomele ce se pot grupa în sindrom hemoragic, sindrom epileptic și sindrom pseudotumoral.

Hematomul intracerebral cu localizare strict occipitală este foarte rar, localizarea hematomului intraparenchimatos fiind, după cum am mai spus, mai frecventă la nivelul răspîntiei temporo-parieto-occipitală ca dealtfel și alte leziuni expansive (hematoame subdurale, chisturi parazitare, glioame). În ceea ce privește leziunile expansive dezvoltate la nivelul răspîntiei temporo-parieto-occipitale dat fiind că ajungînd la prezentul capitol avem datele necesare pentru o privire de ansamblu asupra simptomatologiei respective menționăm că în leziunile expansive dezvoltate la acest nivel hipertensiunea intracraniană apare relativ frecvent. Deficitele motorii sînt rare, iar cînd apar sînt de obicei discrete. Tulburările de sensibilitate obiectivă sînt destul de frecvente în perioada de stare dar sînt de obicei discrete sau moderate (Arseni, Constantinescu și Maretsis, 1977). Tulburările somatognozice sînt foarte frecvente (sînt prezente la aproximativ 95% din cazuri). Agnozia vizuală simplă sau asociată cu inatenție vizuală unilaterală este frecventă (Critchley, 1953). Tulburările vizuo-spațiale și hemianopsia homonimă controlaterală se întîlnesc în circa 30% din cazuri (Arseni, Constantinescu și Maretsis, 1977). Frecvent se întîlnesc apraxie constructivă, tulburări de desen și de manipulare a hărților. În leziunile de emisfer stîng se întîlnesc elemente ale sindromului Gerstmann, afazie (debutînd ca afazie amnestică), acalculie asociată ades cu alexie. Tulburările psihice sînt destul de rare dar în leziunile profunde ele sînt foarte accentuate (David și colab., 1956). Epilepsia se întîlnește la circa 50% din cazuri, de obicei sub forma crizelor generalizate, crizele focale reprezentînd doar circa 30% din cazurile cu epilepsie (Arseni, Constantinescu și Maretsis, 1977).

În cazul unui *traumatism cranio-cerebral* localizarea hematomului epicranian în regiunea occipitală este foarte rară (15 cazuri citate pînă în 1971 de Arseni și Oprescu). În aceste cazuri nu există o simptomatologie și o evoluție specifică, acestea fiind diferite de la caz la caz. Un diagnostic clinic este practic imposibil doar investigațiile paraclinice putînd aduce date concludente (fractură occipitală, angiografie în incidențe speciale). Contuzia cerebrală bilaterală de lob occipital sau predominantă la nivelul acestor lobi poate fi urmată de cecitate însoțită și de alte simptome neurologice (deficite motorii, tulburări de vorbire, tulburări senzoriale diverse), dar ea poate apare și ca un sindrom pur (Gassel, 1969). Referindu-se la sindromul traumatic al lobului occipital Ajuriaguerra și Hécaen (1960) menționează frecvența halucinațiilor vizuale. După acești autori cecitatea corticală este frecventă în stadiul acut chiar cînd leziunea traumatică nu este bilaterală dar ea este rar întîlnită în

Scanned with OKEN Scanner

perioada sechelelor. Botez, Sen și Dobrotă (1971) menționează că în cecitatea posttraumatică (după leziuni ale lobilor occipitali) se evidențiază tulburări în efectuarea performanțelor aritmetice și tulburări în efectuarea probelor intelectuale care necesită integritatea analizatorului vizual.

Dintre *leuconevraxite* cea periaxială difuză (boala lui Schilder) debutează de obicei în lobul occipital, leziunile demielinizante extinzîndu-se apoi treptat în restul substanței albe a creierului. Simptomatologia clinică este inaugurată de tulburări vizuale (hemianopsie, cecitate de tip cortical) urmate de tulburări psihice, deficite motorii, epilepsie focalizată sau generalizată etc. După Ajuriaguerra și Hécaen (1960) toate leucoencefalitele pot produce încă de la debut o simptomatologie denotînd afectarea lobului occipital.

Tumorile occipitale sînt considerate de majoritatea autorilor ca fiind puțin frecvente. Krayenbühl (1964) găsește localizarea occipitală la 5% din tumorile cerebrale studiate, ca și Arseni, Constantinescu și Maretsis (1977). Din punct de vedere histopatologic în statistica lui Krayenbühl (1964) 54,2% au fost glioame, 26,2% metastaze, iar 16,3% meningioame. Zülch (1965) găsește 26% glioblastoame, 7% astrocitoame, 7% ependimoame, 5% oligodendroglioame și 27% meningioame, iar Arseni și colab. (1973) găsesc printre tumorile occipitale 71,5% glioame, 4,3% metastaze și 24,2% meningioame (dintre acestea din urmă 29 au fost parasagitale și 10 la nivelul răspîntiei lui Herofil). După mulți autori (printre care se numără și David și colab., 1955) nu ar exista o diferență netă între simptomatologia indusă de glioame și cea produsă de meningioame. După David și colab. (1955) nu ar exista în glioame decît o reprezentare mai importantă a tulburărilor motorii (87% din cazurile de glioame avînd deficite motorii față de 37% din cazurile cu meningioame). Acești autori menționează că deosebirea ar fi numai în ceea ce privește durata evoluției, glioamele evoluînd de-a lungul cîtorva luni în timp ce meningioamele evoluează pe parcursul mai multor ani. Bagdasar și Arseni (1951) menționează că meningioamele occipitale fiind din punct de vedere histopatologic cele mai maligne (ele avînd ades o structură fibrosarcomatoasă) și evoluția lor clinică este ades mai rapidă ceea ce complică diagnosticul.

După Krayenbühl (1964) deosebirile clinice sînt evidente. Astfel glioamele infiltrează întotdeauna regiunile profunde și zonele învecinate determinînd destul de repede apariția unor deficite motorii, tulburări de vorbire și sindrom Gerstmann (în leziunile de emisfer dominant), tulburările psihice etc. Meningioamele evoluează, după acest autor, mult timp numai cu hemianopsie homonimă la care se adaugă într-o perioadă tardivă fenomenele de hipertensiune intracraniană. Ajuriaguerra și Hécaen (1960) accentuează frecvența hipertensiunii intracraniene în evoluția tumorilor cu localizare occipitală cît și debutul prin halucinații vizuale, hemianopsie, tulburări psihice. După acești ultimi autori citați tulburările gnozice sînt puțin frecvente în tumorile occipitale pure. În general tumorile occipitale au ca simptome frecvente tulburările vizuale apărute sub forma hemianopsiei homonime (90% din cazuri), de obicei cu conservarea vederii maculare, lipsa reacției pupilare hemianopsice Wernicke, agnozii vizuale (în leziunile profunde de emisfer dominant) și prosopagnozie (în leziunile de emisfer minor). De asemenea se mai întîlnesc frecvent tulburări psihice (explicabile prin coexistența cu fenomenele de hiper-

Scanned with OKEN Scanner

tensiune intracraniană) și epilepsie. În ceea ce privește epilepsia ea este des întîlnită, uneori chiar din prima perioadă a bolii. După Arseni, Stoica și Tudor (1977) tumorile occipitale debutează cu crize comițiale în 26,7% din cazuri (din acestea 38% sînt crize generalizate), în perioada de stare ele apărînd în 18% din cazuri (din acestea 50% sînt crize generalizate). În perioada de stare circa 65% din bolnavi prezintă manifestările datorate creșterii presiunii intracraniene (Arseni, Constantinescu și Maretsis, 1977).

Mulți autori au studiat rezultatele *lobectomiei occipitale* descriind o serie de tulburări, unele din ele recuperabile, altele devenite permanente. Din acești cercetători citățm pe Ajuriaguerra și Hécaen (1951 și 1960), Dubois-Poulsen și colab. (1952), Arseni și colab. (1965), Botez, Sen și Dobrotă (1971). După Ajuriaguerra și Hécaen (1951 și 1960) în cazul lobectomiei occipitale drepte apar hemianopsie și tulburări discrete oculomotorii, iar în cazul lobectomiei occipitale de emisfer dominant apare o alexie inițial totală care ulterior tinde la retrocedare fără însă a dispare complet. Tulburările vizuo-gnozice apar doar în prima perioadă după lobectomie și dispar apoi treptat. Lucrările lui Arseni și colab. (1965) și Botez și colab. (1971) menționează o diminuare generală a performanțelor vizuale față de cele auditive existînd uneori o tendință la o oarecare restaurare funcțională.

BIBLIOGRAFIE

AJURIAGUERRA J. DE, HÉCAEN H. — *J. Psychol.*, 1951, 44, 510—544.

AJURIAGUERRA J. DE, HÉCAEN H. — *Le cortex cérébral*, Ed. Masson et Cie, Paris, 1960.

ARSENI C., BOTEZ M. I., SEN A. — *Proc. 8-th Intern. Congr. Neurol.*, Vienna, 1965, 1, 275—278.

ARSENI C., CONSTANTINESCU AL. I., MARETSIS M. — *Semiologie neurochirurgicală*, Ed. didactică și pedagogică, București, 1977.

ARSENI C., OPRESCU I. — *Traumatologia cranio-cerebrală*, Ed. medicală, București, 1971.

ARSENI C., STOICA I., TUDOR I. — *Crizele epileptice*, Ed. Scrisul românesc, Craiova, 1978.

ARSENI C. și colab. — *Procesele expansive intracraniene*, vol. I și II, Ed. Academiei R.S.R., București, 1973 și 1974.

BAGDASAR D., ARSENI C. — *Traité de neurochirurgie*, Ed. Academiei R.P.R., București, 1951.

BOTEZ M. I., SEN A., DOBROTA I. — *Elemente de neuropsihologie*, Ed. științifică, București, 1971.

CRITCHLEY M. — *The parietal lobes*, Ed. Arnold, London, 1953.

DAVID M. și colab. — *Neuro-chir.*, 1955, 1, 85—109 part. I și *Neuro-chir.*, 1955, 1, 177—191, part. II.

DUBOIS-PAULSEN A. și colab. — *Ann. d'oculistique*, 1952, 185, 305—347.

GASSEL M. M. — În: *Handbook of Clinical Neurology*, sub red. P. J. Vinken and G. W. Bruyn, North-Holland Publ. Comp., Amsterdam—New York, 1969, 2, 20, 640—679.

KRAYENBÜHL H. — *Tumeurs de la région occipitale*, Encycl. Méd. Chir., Système nerveux, vol. 3, A 10, 17330.

MEYER A., LEIGH D., BAGG L. E. — *J. Neurol. Neurosurg. Psychiat.*, 1954, 17, 129—133.

PELLEGRIN J. și colab. — *Le lobe occipitale.* Étude clinique, Masson et Cie, Paris, 1961.

ZÜLCH K. J. — *Brain Tumors, their biology and pathology*, 2nd ed., New York, Springer Publ. Co., 1965.

Scanned with OKEN Scanner

Prezentarea patologiei corpului calos cuprinde aspecte ale agenezei, demielinizării și infarctizării corpului calos ca și ale lipomului și glioamelor dezvoltate la acest nivel, precum și ale aspectelor induse de comisurotomii.

Agenezia corpului calos se asociază frecvent, după Rohmer (1959) cu hidrocefalie, agenezie de lob olfactiv, malformații cranio-cerebrale sau malformații viscerale diverse. Această asociere a unei agenezii de corp calos cu altă malformație, în special cerebrală, este menționată și de Elliot (1969) care citează astfel coexistența frecventă cu porencefalia, hidrocefalia, absența fornixului, lipoamele interemisferice. Agenezia corpului calos este considerată în general ca fiind asimptomatică (Ajuriaguerra și Hécaen, 1960). Totuși Rohmer (1959), care a studiat-o amănunțit, ca și alți autori (printre care Loeser și Alvord, 1968) menționează ca simptome revelatoare ale ageneziei de corp calos tulburări psihice (de obicei insuficientă dezvoltare mintală), epilepsie (generalizată, localizată sau cel puțin o sensibilitate exagerată la stimuli epileptogeni) și tulburări motorii (diplegie, mișcări coreo-atetozice și necoordonări motorii ale mîinii stîngi sau bimanuale). S-au mai menționat și alte simptome ca alexie vizuală, tulburări ale coordonării vizuo-motorii etc. Cu o simptomatologie puțin specifică și oricum contestată de mulți autori diagnosticul de agnezie a corpului calos depinde de rezultatul unor investigații paraclinice, în special de aportul examenului radiologic cu substanțe de contrast (Elliot, 1969). Modificările aeroencefalografice și angiografice (Larsen, 1966) aduc de cele mai multe ori precizările necesare în cazul suspicionării unei agenezii de corp calos. Rămîn însă și cazuri la care malformația este constatată de-abia necropsic. O problemă interesantă este cea a mecanismelor de compensare la cei cu agenezie de corp calos. După Sperry (1965) mijloacele de compensare ale ageneziei ar consta probabil din dezvoltarea compensatorie, hipertrofică, a comisurii anterioare, din dezvoltarea bilaterală a funcțiilor emisferice, din mărirea proiecțiilor corticale bilaterale, din utilizarea comisurilor subcorticale și din utilizarea căilor nervoase ipsilaterale.

Degenerescența corpului calos (Boala Marchiafava-Bignami) este o afecțiune caracterizată histopatologic de o demielinizare a fibrelor nervoase, predominant din partea anterioară a corpului calos, cu respectarea integrității axonilor dar coexistînd ades cu demielinizări ale altor formațiuni nervoase ca centrul oval, chiasma optică, pedunculii cerebrali (Elliot, 1969). Boala apare mai frecvent la alcoolici și la denutriți. Se manifestă clinic de obicei prin tulburări psihice de tip demențial, tulburări de echilibru, hipertonie generalizată, tremurături sau akinezii, epilepsie, dizartrie etc. Evoluția este uneori rapidă spre stupoare, comă. Diagnosticul clinic este de regulă dificil, iar investigațiile paraclinice ineficiente încît numai examenul histopatologic poate preciza etiologia simptomelor respective.

Infarctizările corpului calos nu se însoțesc de simptome specifice întrucît vasele care irigă corpul calos irigă și alte teritorii cerebrale. Acest fapt determină apariția unor simptome intricate, precum simptome de suferință a lobului frontal (tulburări psihice mari, tulburări de reflec-

Scanned with OKEN Scanner

tivitate și motorii, tulburări de vorbire etc.) în cazul leziunilor trombotice ale arterei cerebrale anterioare (arteră care irigă și cele 7/8 anterioare ale corpului calos) sau simptome de suferință a lobului occipital (hemianopsie etc.) în cazul leziunilor trombotice ale arterei cerebrale posterioare (arteră care irigă și splenium-ul și radiațiile caloase posterioare).

Lipomul de corp calos este o afecțiune rară. El este întîlnit într-o proporție ce variază între 1‰ (Bromowicz și colab., 1970) și 1‰ (Arseni și Maretsis, 1972) de procese expansive intracraniene. În încercările de a preciza etiopatogenia lipomului calos s-au emis numeroase ipoteze ca persistența unor resturi celulare mezenchimale provenite din leptomeninge (Davison, 1945), hiperplazia celulelor grase din leptomeninge (Wollschlaeger și colab., 1961), derivarea din celule mezenchimale pericapilare (Ehni și Adson, 1945) etc. această ultimă ipoteză menționată de noi fiind astăzi tot mai mult acceptată. Ehni și Adson (1945) consideră leptomeningele ca țesutul de origine al lipomului. După acești autori aici are loc o proliferare a celulelor grăsoase, depozitare de grăsimi în celulele din țesutul conjunctiv, depozitare de grăsimi în țesutul glial, degenerarea țesutului nervos sau a gliei proliferate, incluziuni anormale de material grăsos la nivelul de închidere a șanțului neural, diferențierea unor incluziuni embrionare persistente. În general s-a remarcat că lipoamele din sistemul nervos central fiind foarte aderente de meninge cît și de vasele și nervii care traversează meningele simulează proliferări infiltrative și dă impresia că se dezvoltă din elementele neurale, deși ele doar comprimă și disociază țesutul nervos (Davison, 1945; Arseni și Maretsis, 1972). Această caracteristică influențează și evoluția clinică a lipomului care neavînd decît un potențial redus proliferativ este considerat doar o malformație tumorală (Tommasi și colab., 1963). Lipomul este ades asociat cu anomalii congenitale diverse printre care ageneziile de corp calos sau de vermis cerebelos (Wollschlaeger și colab., 1961) sînt cele mai frecvente. Aceste anomalii coexistente completează tabloul clinic. Simptomatologia lipomului calos nu este specifică. Dealtfel, el are ades o simptomatologie săracă, nu de puține ori fiind o descoperire a necropsiei (Bromowicz și colab., 1970; Arseni și Maretsis, 1972). Se pot întîlni uneori deficite intelectuale, lipsă de activitate și reactivitate, epilepsie, hemiplegie etc. (Wollschlaeger și colab., 1961) sau chiar creșterea în volum a cutiei craniene (Arseni și Maretsis, 1972). Diagnosticul este posibil de precizat prin folosirea metodelor paraclinice. Uneori pe radiografia craniană simplă se observă calcificări ale lipomului (Arseni și Maretsis, 1972) sau în jurul acestuia în cazul existenței unor tulburări vasculare (Wollschlaeger și colab., 1961). Aeroencefalografia evidențiază modificări ades patognomonice (Olivecrona, 1967) (fig. 506).

Tumorile corpului calos sînt foarte rare (fig. 507). După Tönnis (1962) ele reprezintă doar 1,4% din totalul tumorilor cerebrale. Mult mai frecventă este invadarea lui de o tumoare adiacentă de emisfer. După Maxwell (citat de Olivecrona, 1967) 75% din glioblastoame se extind prin corpul calos în celălalt emisfer. După Maccobe (1975) această posibilitate se întîlnește la 47% din cazurile de glioblastoame de emisfer cerebral. Oricum aproape în totalitate tumorile caloase fie că sînt tumori primare, fie că sînt secundare prin infiltrare din vecinătate, sînt glioame

Scanned with OKEN Scanner

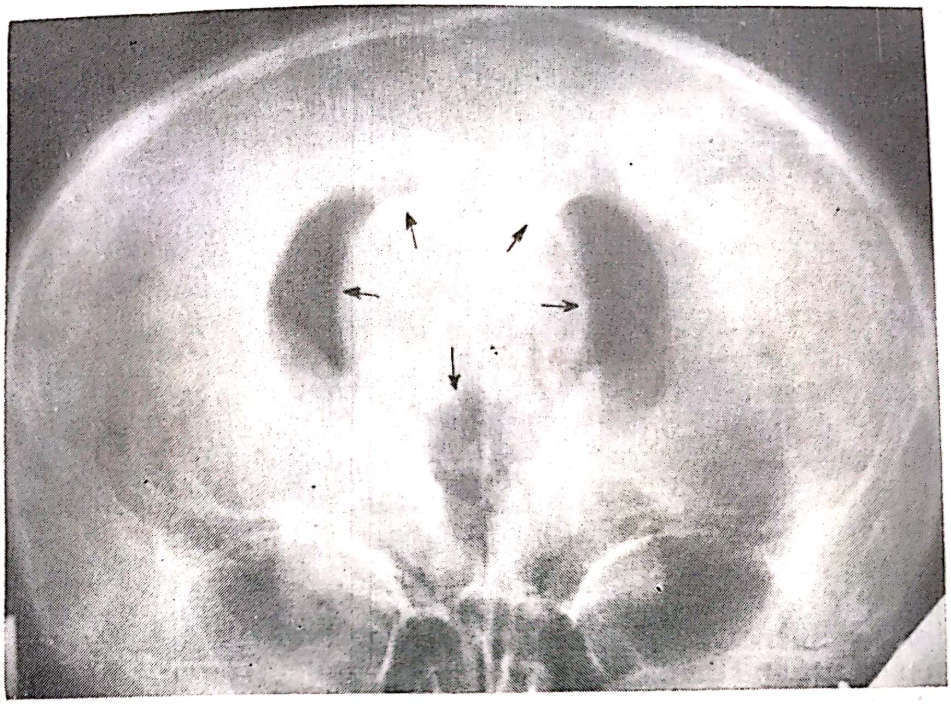

Fig. 506. — Ventriculografie din față: se văd ventricului laterali depărtați de la linia mediană și o calcificare periferică datorită unui lipom de corp calos.

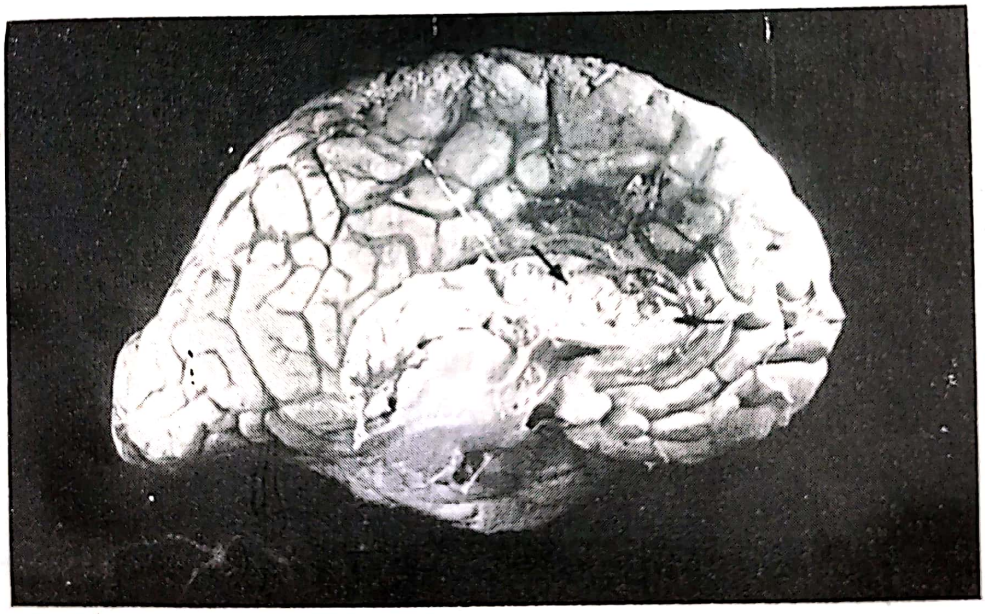

Fig. 507. — Secțiune sagitală mediană a creierului: se vede o tumoare în treimea anterioară a corpului calos.

(Kretschmer, 1974). Tabloul clinic este alcătuit din simptome de hipertensiune intracraniană, tulburări psihice, tulburări praxice și gnozice, tulburări motorii și de echilibru, tulburări de vorbire, tulburări extrapiramidale, tulburări oftalmologice și epilepsie (Arseni, Constantinescu și Maretsis, 1977). Tumorile corpului calos ca și lipoamele dezvoltate la acest nivel se însoțesc ades, așa cum am mai arătat, de crize convulsive generalizate, uneori precedate de manifestări jacksoniene motorii, mișcări

Scanned with OKEN Scanner

masticatorii, automatisme gestuale etc. (Arseni, Stoica și Tudor, 1978). Reamintim că în descărcările epileptice bilaterale rolul mecanismelor calosale este frecvent implicat. Astfel s-a afirmat că multe leziuni corticale epileptogene pot genera descărcări epileptice bilaterale, sincrone prin conexiunile pe care le au prin intermediul corpului calos (Popovici și colab., 1976). Acest fapt a determinat și efectuarea în scop terapeutic a unor comisurotomii.

După Cramer (1936) tumorile corpului calos se manifestă diferit după localizarea lor. Astfel, după acest autor ca și după alți autori, tumorile genunchiului și rostrului se manifestă prin cefalee precoce, tulburări de memorie, dezorientare, lipsă de atenție, apatie, halucinații, stupoare, fenomene demențiale, apraxia mîinii stîngi, a limbii și mușchilor feței, „grasping" bilateral, pareze mai ales ale membrelor inferioare, perseverări și repetări gestuale, tendință la menținerea unor poziții ale corpului, mișcări de torsiune ale trunchiului, tulburări de scris cu tendința de a repeta ultima literă a cuvîntului. Fenomenele de hipertensiune intracraniană sînt ades absente. Tumorile corpului calos se manifestă prin ataxie, apraxie a mîinii stîngi, instabilitatea mersului, perseverarea în actele simple, dismetrie și hipermetrie cu predominanță stîngă, astereognozie cu simțul articular conservat, „grasping" bilateral, incontinență urinară, tulburări psihice de tip confuzional, fenomene de hipertensiune intracraniană precoce. Tumorile splenium-ului se manifestă prin tulburări de memorie pentru faptele recente, ataxie, dificultate în aprecierea distanțelor, nesiguranță în mers.

După Alpers (1936) sindromul specific al tumorilor caloase este reprezentat de un deficit intelectual cu pierderea posibilității de concentrare și inaccesibilitate la stimuli verbali. După Kretschmer (1974) simptomatologia tumorilor caloase se poate încadra într-un sindrom posterior (de splenium) alcătuit din alexie în hemicîmpul vizual stîng, tulburări de cîmp vizual și un sindrom anterior (rostrum, genunchi și corp calos) alcătuit din dispraxia sau apraxia mîinii stîngi.

Investigațiile paraclinice sînt deosebit de utile în precizarea diagnosticului inclusiv, uneori, în stabilirea dacă este vorba de o tumoare de emisfer cerebral extinsă prin corpul calos în celălalt emisfer. În cadrul investigațiilor suplimentare este important de cercetat și aspectul LCR care în tumorile corpului calos poate fi xantocromic cu un număr sporit de elemente celulare.

O problemă deosebită este cea a comisurotomiilor. Observațiile lui Gazzaniga și colab. (1967), Geschwind și Kaplan (1968) și ale altor autori aduc unele date interesante asupra cărora însă nu mai revenim, ele fiind expuse de noi într-o altă parte a prezentei lucrări. Menționăm aici doar că prezența cel puțin tranzitorie a unor tulburări ale sincronismului funcțional interemisferic este evidentă după comisurotomie. Secționarea corpului calos în scopul abordării unor tumori ale ventriculului III (Dandy, 1936 ș.a.), cît și în scopul rezolvării unor crize comițiale, a dus la apariția unor tulburări (deficite de memorie, absența transferului interemisferic, dificultăți în activitățile perceptive și gestuale ale hemicorpului stîng etc.) din care însă cele mai multe s-au compensat în perioada postoperatorie.

Scanned with OKEN Scanner

BIBLIOGRAFIE

AJURIAGUERRA J. DE, HÉCAEN H. — *Le cortex cérébral*, Ed. Masson et Cie, Paris, 1960.
ALPERS B. J. — *Arch. Neurol. Psychiat. (Chic.)*, 1936, 35, 911—913.
ARSENI C., CONSTANTINESCU AL. I., MARETSIS M. — *Semiologie neurochirurgicală*, Ed. didactică și pedagogică, București, 1977.
ARSENI C., MARETSIS M. — *Neurologia*, 1972, 17, 15—20.
ARSENI C., STOICA I., TUDOR I. — *Crizele epileptice*, Ed. Scrisul românesc, Craiova, 1978.
BROMOWICZ J. și colab. — *Neurol. Neurochir. Psychiat. Pol.*, 1970, 4, 739—745.
CRAMER F. — *Bull. Neurol. Inst. N. Y.*, 1936, 5, 37—60.
DANDY W. E. — *Arch. Surg.*, 1936, 33, 19—46.
DAVISON C. — *Arch. Neurol. Psychiat. (Chic.)*, 1945, 53, 253—254.
EHNI G. J., ADSON A. W. — *Arch. Neurol. Psychiat. (Chic.)*, 1945, 53, 299—304.
ELLIOT F. A. — În: *Handbook of clinical neurology*, sub red. P. J. Vinken and G. W. Bruyn, North Holland Publ. Comp., Amst.—New York, 1969, 2, 24, 758—775.
GAZZANIGA M. S., BOGEN J. E., SPERRY R. W. — *Arch. Neurol. (Chic.)*, 1967, 16, 606—612.
GESCHWIND N., KAPLAN E. — *Neurology*, 1962, 12, 675—685.
KRETSCHMER H. — În: *Handbook of clinical neurology*, sub red. P. J. Vinken and G. W. Bruyn, North Holland Publ. Comp., Amst.—New York, 1974, 17, II, 5, 234—280.
LARSEN J. L. — *Amer. J. Roentgenol.*, 1966, 98, 579—582.
LOESER J. D., ALVORD E. C. — *Neurology*, 1968, 18, 745—756.
MACCOBE J. J. — În: *Handbook of clinical neurology*, sub red. P. J. Vinken and G. W. Bruyn, North Holland Publ. Comp., Amst.—New York, 1975, 18, III, 2, 49—71.
OLIVECRONA H. — În: *Handbuch der Neurochirurgie*, vol. IV/4, Springer Verlag, Berlin—Heidelberg—New York, 1967, p. 1—301.
POPOVICIU L. și colab. — *Epilepsiile*, Ed. Dacia, 1976, Cluj-Napoca.
ROHMER F. — *Les agénésies du corps calleux*, Congr. Psychiat. Neurol. de langue français, 62e Sess., juin 1959, Tours.
SPERRY R. W. — În: *Brain and conscious experience*, sub red. J. C. Eccles, Springer Verlag, Heidelberg, 1965.
TOMMASI M., GIRARD P. F., VAUZELLE J. L. — *Neuro-chir.*, 1963, 9, 440—446.
TÖNNIS W. — În: *Handbuch der Neurochirurgie*, vol. IV/3, Springer Verlag, Berlin —Heidelberg—New York, 1962, p. 1—579.
WOLLSCHLAEGER G. și colab. — *Amer. J. Roentgenol.*, 1961, 86, 142—147.

NUCLEII STRIAȚI

Patologia nucleilor striați este complexă. Foarte multe afecțiuni cu etiologii dintre cele mai diverse, produc simptome care denotă suferința acestora sau a conexiunilor lor. Cunoașterea incompletă a funcțiilor acestor nuclei determină menținerea încă a multor probleme neclare sau litigioase, atît în patogenia cît și în simptomatologia unora dintre afecțiunile acestor formațiuni nervoase cerebrale. Multe tulburări de tonus și mișcări involuntare au același aspect clinic, fiind produse de cauze diferite. Prezentarea patologiei nucleilor striați, pe care o facem în continuare, ține seama de faptul că cele mai multe afecțiuni ale lor sînt înfățișate în alte capitole ale acestei lucrări, cît și de faptul că unele simptome rezultate din dezvoltarea unor leziuni la nivelul formațiunilor extrapiramidale, cointeresează talamusul și hipotalamusul, încît ele au fost descrise la capitolele respective (ca de exemplu boala lui Bourneville, boli vasculare, tumori, etc.) Zeman și Whitlock (1968) bazați pe

Scanned with OKEN Scanner

Întocmit pe baza propriei experienţe, cît şi pe datele furnizate de Schwab şi England (1968), Yahr (1972), Oblu, Pollingher şi Rusu (1976) etc.

Antecedente	*Parkinsonism idiopatic* Existenţa şi a altor cazuri în familie (transmitere dominantă, autosomală).	*Parkinsonism postencefalitic* În trecut encefalită sau o altă boală febrilă însoţită de tulburări nervoase (tulburări ale funcţiei somn-veghe etc.)	*Parkinsonism aterosclerotic* Ades hipertensivi cu diverse tulburări circulatorii cerebrale
Vîrsta debutului	45—60 ani	Orice vîrstă dar mai ales sub 45 ani	De obicei peste 65 ani.
Modul de debut şi evoluţia ulterioară	Insidios, lent, progresiv	Insidios, foarte lent, progresiv	Rapid progresiv sau chiar brusc.
Distribuirea simptomelor la debut	Frecvent unilateral	Rar unilateral	Rar unilateral.
Rigiditatea	Hipertonie, fenomen de roată dinţată care este caracteristic	Hipertonie, uneori cu fenomen de roată dinţată	Hipertonie, rar fenomen de roată dinţată.
Bradikinezie	Frecventă şi accentuată	Frecventă	Frecventă.
Tremurături	Exagerate, mai ales la extremităţile distale ale membrelor	Puţin accentuate	Puţin accentuate, predomină la cap, gît, mîini.
Alte semne neurologice	Rar palilalie	Tulburări ale reflexului de acomodare la lumină, crize oculogire, crize de contractură bizară a membrelor, palilalie	Rar palilalie.
Tulburări vegetative	Rare (hipersalivaţie, hipersudoraţie, constipaţie)	Frecvente	Rare.
Tulburări psihice	Rare şi de obicei puţin importante	Frecvente şi de obicei importante	Frecvente şi ades importante.

Scanned with OKEN Scanner

bibliografie de specialitate, menționează că distoniile pot fi datorate unor boli perinatale (status marmoratus Vogt, status demielinisatus), degenerative (coreea cronică Huntington, degenerescența hepato-lenticulară Wilson, boala Parkinson, boala Hallervorden-Spatz), vasculare, infecțioase, traumatisme, intoxicații, tumori, leziuni produse prin intervenții chirurgicale.

Între *bolile vasculare* care se manifestă la nivelul nucleilor striați, un loc deosebit îl ocupă ateroscleroza, ramolismentele (infarctizările), hemoragiile. Ateroscleroza cerebrală se poate manifesta prin tulburări de masticație, deglutiție și fonație (elemente de participare pseudobulbară) cît și prin amimie, tulburări de mers, hipertonie, tremurături (elemente de suferință extrapiramidală) apărute în cadrul formei striate a paraliziei pseudobulbare. Aici este cazul să vorbim despre parkinsonismul aterosclerotic (tabel LXI), termen introdus în anul 1929 de Critchley. Admis de unii autori (Grinker, Bucy și Sahs, 1959, Brain, 1962) el este combătut de alții (Meyer și Magee, 1964, Schwab și England, 1968). Acești din urmă autori, ca și Mares și colab. (1976), menționează că parkinsonismul aterosclerotic, care apare în cursul lacunarismului cerebral, este de fapt manifestarea unei boli Parkinson, suprapusă unui sindrom pseudobulbar. Mares și colab., (1976), menționează de asemenea că în acest tip de parkinsonism ca și în parkinsonismele medicamentoase, presupusul factor etiologic nu este decît revelator al unui real factor etiologic, care este deficitul de dopamină.

Ramolismentele nucleilor striați duc la apariția unui sindrom hipotono-hiperkinetic (Mares și colab., 1976) cel mai des.

Hemoragia nucleului lenticular duce la producerea unor tulburări extrapiramidale manifeste (Arseni, și col., 1965). Cînd apar tulburări rezultate din'tr-o astfel de hemoragie, se constată hemihipertonie, hemiatetoză, hemicoree, tulburări de deglutiție și dizartrie. Mult mai frecvente sînt hemoragiile capsulo-lenticulare (Arseni și colab., 1965, Oblu, Pollingher și Rusu, 1976 ș.a.).

Apariția simptomatologiei extrapiramidale (tulburări de tonus, mișcări involuntare etc.) în cursul evoluției unor *boli infecțioase,* este destul de frecvent menționată. Coreea acută Sydenham, corelată sau nu cu infecția reumatică cardio-articulară este bine cunoscută. Nu ne vom referi aici nici la diversele encefalite primitive, care produc leziuni în nucleii striați, ci doar vom reaminti de producerea unor leziuni striate manifestate clinic în cursul unor determinări encefalitice secundare ca în sifilis (Schwab și England, 1968, Mares și colab., 1976), meningită tbc (Zeman și Whitlock, 1968), malarie, poliomielită și febră tifoidă (Schwab și England, 1968).

Traumatismul cranio-cerebral produce rar o simptomatologie extrapiramidală. După Schwab și England (1968), doar 2% din cazurile cu parkinsonism au într-adevăr o etiologie traumatică, restul sînt aspecte ale agravării prin traumatism a unor cazuri subclinice. Se mai întîlnesc în cazul evoluției traumatismelor cranio-cerebrale și alte tulburări rezultate din lezarea nucleilor striați. Se întîlnesc astfel tulburări ale tonusului muscular (mai frecvent în faza acută), cît și hiperkinezii de diferite tipuri ca: tremurături, mișcări atetozice etc. (Arseni și Oprescu, 1972).

Scanned with OKEN Scanner

Unele *intoxicații* pot produce un sindrom parkinsonian, care implică cîteodată probleme dificile de diagnostic. Astfel s-au menționat, este adevărat că destul de rar, apariția semnelor caracteristice care alcătuiesc acest sindrom în intoxicații cu mangan, oxid de carbon, cianură de potasiu, bisulfură de carbon, mercur (Schwab și England, 1968), ca și după folosirea unor medicamente cum ar fi: clorpromazina, halloperidolul, majeptilul, antidepresivele (Delay și Deniker, 1968). După Mares și colab., (1976), parkinsonismele medicamentoase ar apare mai frecvent la cei care provin din familii de parkinsonieni, admițînd astfel că aceste droguri sînt doar factori revelatori ai unui deficit potențial de dopamină.

Tumorile sînt factori etiologici importanți în determinarea unor tulburări extrapiramidale. Aceste tulburări pot apare fie în cazul dezvoltării unor tumori la nivelul nucleilor striați, fie în cursul dezvoltării unor tumori intracraniene aflate la distanță de formațiunile extrapiramidale.

În cazul tumorilor care invadează nucleii striați, s-a remarcat că în general ele se însoțesc destul de rar și de discret și de mișcări involuntare (Denny-Brown, 1962, Tolosa, Vilato și Fuenmayor, 1965, Alliez, 1969, Arseni și Constantinescu, 1973). Tolosa, Vilato și Fuenmayor (1965) găsesc simptome parkinsoniene la 16,3% din cazurile cu tumori ale nucleilor centrali, iar Alliez (1969) la 20%, în timp ce Arseni și Constantinescu (1973) găsesc mișcări involuntare doar la 3,6% din cazurile cu astfel de tumori. Tumori intracraniene aflate la distanță de nucleii striați (tumoră frontală sau temporală, meningeom olfactiv, meningeom al aripii mici a sfenoidului, meningeom de coasă etc.) pot determina apariția unor tulburări extrapiramidale (Ody, 1932, Tolosa, Vilato și Fuenmayor, 1965, Arseni, Constantinescu și Maretsis, 1977). Explicația patogenică a apariției acestor mișcări involuntare (tremurături, coreoatetozice etc.) este dată de Arseni și colab. (1959) și de alții prin cointeresarea prin compresiune a arterei coroidiene anterioare, ceea ce duce în mod progresiv la fenomene ischemice în nucleii striați. După dispariția cauzei (ablația tumorii), tulburările extrapiramidale dispar prin reluarea unei circulații corespunzătoare.

BIBLIOGRAFIE

ALLIEZ B. — *Les tumeurs des noyaux gris centraux*, Thèse, Marsille, 1969.

ARSENI C. și colab. — *Psychiatr. Neurol. (Basel)*, 1959, 137, 230—244.

ARSENI C. și colab. — *Bolile vasculare ale creierului și ale măduvei spinării*, Ed. medicală, București, 1965.

ARSENI C., OPRESCU I. — *Traumatologia cranio-cerebrală*, Ed. medicală, București, 1972.

ARSENI C., CONSTANTINESCU AL. I. — În: *Procesele expansive intracraniene*, sub. red. Arseni C. și colab., vol. I, Ed. Academiei R.S.R., București, 1973.

ARSENI C., CONSTANTINESCU AL. I., MARETSIS M. — *Semiologie neurochirurgicală*, Ed. didactică și pedagogică, București, 1977.

BRAIN W. R. — *Diseases of the Nervous System*, Oxford Univ., Press, London, 1962.

CRITCHLEY M. — *Brain*, 1929, 52, 23—83.

DELAY J., DENIKER P. — În: *Handbook of Clinical Neurology*, sub red. P. J. Vinken and J. W. Bruyn, North Holland Publ. Comp., Amsterdam, 1968, vol. 6, capit. 10, 248—266.

DENNY-BROWN D. — *The basal Ganglia and their Relation to Disorders of Movement*, Oxford Univ. Press, London, 1962.

Scanned with OKEN Scanner

GRINKER R. R., BUCY P. C., SAHS A. L. — *Neurology*, Ch. Thomas, Spingfield, Illinois, 1959.
NEYER J. S., MAGEE K. R. — *J. Neuropsychiatr.*, 1964, 5, 284—290.
MILLICHAP J. G., MILLER R. H., BACKUS R. E. — *J. Amer. med. Ass.*, 1962, 179, 589—593.
OBLU, N., POLLINGHER B., RUSU M. — *Ateroscleroza cerebrală*, Ed. Junimea, Iași, 1976.
ODY F. — *Arch. Neurol. Psychiatr. (Chicago)*, 1932, 27, 249—269.
SCHWAB R. S., ENGLAND A. C., Jr. — În: *Handbook of Clinical Neurology*, sub red. P. J. Vinken and G. W. Bruyn, North Holland Publ. Comp., Amsterdam, 1968, vol. 6, capit. 9, pag. 227—247.
TOLOSA E., VILATO J., FUENMAYOR P. — *Neuro-chir.*, 1962, 5, 138—145.
JAHR M. D. — *Med. Clin. N. Amer.*, 1972, 56, 1 377—1 392.
ZEMAN W., WHITLOCK C. C. — În: *Handbook of Clinical Neurology*, sub red. P. J. Vinken and G. W. Bruyn, North Holland Publ. Comp., Amsterdam, 1968, vol. 6, capit. 22, 544—566.

NUCLEII CENUȘII CENTRALI

Așa cum am descris anterior, separat, anatomia, fiziologia și semiologia talamusului de cele ale nucleilor striați, vom prezenta și în continuare tot distinct, patologia respectivilor nuclei, deși nu de puține ori leziunile cointeresează atît pe unii cît și pe alții.

TALAMUSUL

Talamusul poate fi sediul unor leziuni foarte variate dismetabolice, vasculare, inflamatorii, tumorale. Astfel, s-a descris o calcificare intracerebrală nearterosclerotică simetrică, cunoscută și sub denumirea de *boala lui Fahr*. Deși această afecțiune nu interesează numai talamusul ci și nucleii caudat și lenticular, uneori leziunea depășind limitele nucleilor cenușii centrali, cointeresînd și centrul oval, capsula internă, cornul lui Ammon și chiar (este adevărat că în rare cazuri) cortexul cerebral și cerebelul, o vom descrie pe scurt aici, dat fiind aspectul clinic pe care îl poate produce (Arseni și colab., 1970). Leziunile din această afecțiune sînt, după Arseni și colab. (1970) fie cu caracter familial, fie sînt dobîndite, urmare a proceselor de cicatrizare a unor leziuni vasculare, infecțioase, degenerative sau urmare a unei disfuncții gliale cu sistematizare particulară. Boala ar fi însă rezultată după Semat și Chapiro (1968), ca și după alții, dintr-o dereglare pluriglandulară (hipoparatiroidie și hipocalcemie, hipogonadism) de cauză necunoscută. În cadrul ei se face o depunere exagerată de calciu la nivelul adventicei capilarelor, arteriolelor și arterelor pe o matrice organică. Uneori se găsește și o cantitate de fier depus în concrețiunile calcare. Aceste depuneri dau radiologic un aspect caracteristic (Chavany și Metzger, 1958, Arseni și colab., 1970) de calcificare simetrică a nucleilor bazali. Expresia clinică a respectivelor depuneri calcare este frecvent reprezentată de tulburări extrapiramidale, dar foarte des apar și alte semne neurologice ca epilepsie, tulburări de vorbire, tulburări psihice, deficite motorii.

O altă tulburare congenitală în care se pot găsi leziuni talamice este *scleroza tuberoasă* (boala lui Bourneville). Leziunile de scleroză caracteristice (albicioase, dure, cu contur net) au fost descrise ca predominînd în talamus, ceea ce duce la apariția unei simptomatologii specifice

Scanned with OKEN Scanner

(Paillas și colab. 1954 ș.a.). S-au mai descris tulburări talamice în *boala lui Gaucher* (noduli rezultați din acumularea de cerebrozide de tip kerazină). După Lemieux (1954), ca și după alți autori aceleași tulburări pot apare și în cadrul tabloului clinic al unei *degenerescențe cerebro-maculare* (idioția amaurotică sau boala lui Tay-Sachs). În *boala lui Jakob-Kreutzfeld* în care există o degenerare a parenchimului cerebral (mai ales a straturilor profunde), a locusului niger, a nucleilor striați și cerebelului manifestate clinic între 20—40 de ani cu tulburări de mers, hipertonie extrapiramidală, tremurături, mișcări atetozice, dizartrie, tulburări psihice, s-au descris și importante leziuni talamice (Siedler și Malamud, 1963). Aceste leziuni menționate și de Martin (1967) au uneori o extindere importantă predominînd însă în unii nuclei talamici (anterior, medial lateral, pulvinar, intralaminari). Martin (1969) menționează apariția unor sindroame talamice în cadrul unor *boli degenerative și abiotrofice* (inclusiv în senescență) în care leziunile talamice coexistă cu degenerări olivo-ponto-cerebeloase, atrofii cerebeloase etc. Martin (1969) bazat și pe lucrările lui Simma, menționează importanța leziunilor talamice în cursul bolii lui Pick și a bolii lui Alzheimer. O leziune greu clasificabilă în cadrul etiologiei sindroamelor talamice este *osteomul* descris de Constantinidis (1967). O disfuncție metabolică a calciului este în acest caz posibilă dar nu este suficient de concludentă.

Simptomele talamice rezultate din *tulburări vasculare* ocupă un loc deosebit în patologia acestei formațiuni anatomice. *Angioamele* profunde, care determină o suferință talamică sînt relativ rare (Bonnal, Serratrice și Winninger, 1960). Cînd ne-am referit la semiologia talamusului am menționat datele considerate necesare pentru aprecierea topografiei leziunilor vasculare. Reamintim aici doar de existența sindromului talamogeniculat (descris de Déjerine și Roussy în 1906), sindromului talamoperforat, sindromului lenticulo-optic, sindromului tubero-talamic și sindromului coroidian anterior. Simptomatologia fiecărui din aceste sindroame nu o mai reamintim aici. Vom menționa însă, unele aspecte clinice mai deosebite, care pot pune multe probleme dificile diagnosticului. Astfel în *ramolismentele talamice bilaterale* care se însoțesc de o simptomatologie bogată, apar tulburări mari ale stării de conștiență, inclusiv tulburări de somn, stupoare, mutism akinetic (Arseni și colab., 1965). Tot în ramolismentele talamice bilaterale, Castaigne și colab. (1966) au descris o demențiere progresivă. Simptomatologia *ramolismentelor* unilaterale este cea care se suprapune peste cea a unuia din sindroamele mai sus amintite.

Probleme deosebite diagnostice cu procesele înlocuitoare de spațiu poate pune și simptomatologia încadrată în sindromul ischemic de răspîntie subtalamică. Această regiune, în care se găsesc formațiuni anatomice importante cum sînt: calea piramidală, calea sensibilității generale, radiațiile optice, fibrele pedunculului cerebelos și fibrele rubro-lenticulostriate, este vascularizată de artera coroidiană anterioară, artera cerebrală posterioară și artera comunicantă posterioară. Sindromul descris printre alții și de Boulet și Cazal (1943), Façon și colab. (1963) ș.a., este reprezentat în diverse variante (dată fiind vascularizația complexă), dar cel tipic cuprinde hemipareză, hipertonie extrapiramidală, mișcări coreoatetozice sau hemibalice, tulburări de sensibilitate profundă, astereogno-

Scanned with OKEN Scanner

zie, tulburări cerebeloase și hemianopsie homonimă de partea opusă leziunii (în cazul unei leziuni de emisfer stîng poate apărea și dizartrie).

Hemoragiile talamice nu prezintă, după Sager și colab. (1963), particularități deosebite în afara faptului că se pot întinde pe mai multe teritorii vasculare, ceea ce poate determina intricări sindromatice. După Arseni și colab. (1965), hemoragiile talamice, cînd nu sînt mortale, realizează sindromul Déjerine-Roussy. După Oblu, Pollingher și Rusu (1976) hemoragiile în talamus comportă un mare risc vital, fie imediat, fie mai tîrziu, prin reluarea hemoragiei sau apariția complicațiilor septice și metabolice. Doar cele regresive realizează sindromul lui Déjerine-Roussy. Problema apariției afaziei într-o astfel de leziune hemoragică este discutată și de Reynolds și colab. (1978) a căror observație urmează pe cele ale altor autori (Mares, 1961, ș.a.). Sager și colab. (1963) menționează hemoragii secundare talamice venoase care sînt urmarea producerii unei hemoragii în teritoriul venei lui Gallen, în timp ce teritoriul de drenaj al venelor bazilare este respectat. În cazul unei hemoragii talamice duble, Andersen (1936) descrie crize de rîs spasmodic cu patogenie dificil de stabilit.

În cursul unor *infecții* sau infestări diverse apar leziuni talamice importante. Martin (1969) menționează că leziuni talamice întinse au fost descrise în encefalita japoneză, în encefalita de St. Louis și uneori și în encefalita umană de tip equin. De asemenea acest autor, ca și alți cercetători, menționează leziuni talamice grave în encefalita letargică Von Economo, în rabie, în tripanozomiaze, ca și în leucoencefalita sclerozantă subacută (Von Bogaert). Simptome care determină uneori suspiciunea unui proces expansiv intracranian se pot întîlni și în forma cronică a embriopatiei toxoplasmatice. În acest caz se constată tulburări psihice, hidrocefalie, calcificări intracraniene și tulburări oculare, expresie a unor ramolismente corticale și talamice urmate de calcificare. În cadrul afecțiunilor infecțioase reamintim că Tolosa și Fuenmayor (1962) au descris *abcese* talamice cu o evoluție care se suprapune pe a oricărui proces proliferativ local și de asemenea pe Guedon (1928) care a descris *tuberculoame* talamice. În cazurile de abcese talamice descrise de Arseni și Constantinescu (1973) simptomatologia asemenea cu a altor leziuni înlocuitoare de spațiu a evoluat de-a lungul unei perioade de 4—6 săptămîni.

Ca și în cazul altor formațiuni anatomice nervoase, *tumorile* ocupă un loc deosebit de important în patologia talamusului. După cum se știe, noțiunile privind tumorile de nuclei bazali și deci și tumorile talamice au fost mult timp imprecise. Lucrărilor de debut ale lui Puusepp și Imbert (citați de Alliez, 1969), li s-au adăugat ulterior numeroase lucrări (Smith și Stern, 1938, Arseni, 1958, Tovi, Schisano și Liljequist, 1961, Cheek și Taveras, 1966, Alliez, 1969 ș.a.), care au contribuit la elucidarea aspectelor anatomo-clinice ale acestor tumori. Trebuie accentuat însă că în aproape toate lucrările, autorii se referă la tumorile de nuclei bazali, descriind împreună tumorile talamusului cu cele ale nucleilor striați. Acest lucru este ușor de înțeles, dată fiind vecinătatea anatomică și multiplele conexiuni dintre ei. Oricum, cel puțin cîteva aspecte sînt perfect valabile și dacă ne referim numai la tulburările talamice. Astfel în majoritatea cazurilor este vorba de tumori maligne, de tip glial (astrocitoame ma-

Scanned with OKEN Scanner

ligne). Punctul de plecare al acestor tumori este în glia subependimară din jurul peretelui ventricular, de unde tumora se propagă spre regiunile laterale. Metastazele în talamus sînt rare (Arseni și Constantinescu, 1973).

Spuneam mai sus că în majoritate lucrările de specialitate se referă la descrierea tumorilor de nuclei bazali, fiind descrise împreună simptome produse prin afectarea talamusului cu cele produse prin afectarea nucleilor striați. Astfel privite lucrurile, vom menționa aici și nu ne vom mai repeta la descrierea patologiei nucleilor striați, că în cazul tumorilor de nuclei bazali, privite în ansamblu, simptomatologia este reprezentată după Arseni și Constantinescu (1973) de: tulburări piramidale (76%), simptome de hipertensiune intracraniană (60%), tulburări psihice (52%) și tulburări de sensibilitate (48%). Payne (1974) referindu-se numai la tumorile talamice, afirmă că acestea sînt rare (1% din tumorile cerebrale) și apar mai ales la tineri, în special bărbați. Evoluția este în medie pînă la 6 luni. Printre semnele de debut, cefaleea este tipică. Alături de ea se mai pot întîlni în perioada de debut: tulburări de memorie, tulburări emoționale, uneori tulburări psihice cu caracter precis (paranoic, maniacal, depresiv), halucinații olfactive, gustative, vizuale și auditive (halucinoze diencefalice), tulburări piramidale și extrapiramidale (tremor, atetoză) și tulburări endocrine. În perioada de stare, după Payne (1974), cele mai frecvente simptome sînt cele deficitare piramidale, semnele de hipertensiune intracraniană și tulburările intelectuale.

BIBLIOGRAFIE

ALLIEZ B. — Les tumeurs des noyaux gris centraux, Thèse, Marseille, 1969.
ANDERSON C. — *J. Belge Neurol Psychiatr.*, 1936, 36, 223—227.
ARSENI C. — *Arch. Neurol. Psychiatr. (Chicago)*, 1958, 80, 18—24.
ARSENI C. și colab. — Bolile vasculare ale creierului și ale măduvei spinării, Ed. medicală, București, 1965.
ARSENI C. și colab. — *Neurologia*, 1970, 15, 227—234.
ARSENI C. și CONSTANTINESCU Al. I. — În: Procesele expansive intracraniene, sub red. Arseni C. și colab., vol. I., Ed. Academiei R.S.R., București, 1973, p. 186—222.
BONNAL J., SERRATRICE G., WINNINGER J. — *Neurochir.*, 1960, 6, 173—185.
BOULET P., CAZAL P. — *Presse méd.*, 1943, 41, 602—603.
CASTAIGNE P. și colab. — *Rev. Neurol.*, 1966, 114, 89—107.
CHAVANY J. A., METZGER J. — *Presse méd.*, 1958, 66, 110—112.
CONSTANTINIDIS J. — *Psychiatr. Neurol. (Basel)*, 1967, 154, 366—372.
FAÇON E. și colab. — *Neurologia*, 1963, 8, 9—14.
GUEDON P. — Contribution a l'étude des tuberculomes thalamiques, These, Paris, 1928.
LEMIEUX L. M. — *J. Neuropath. exp. Neurol.*, 1954, 13, 343—352.
MARES A. — Contribuții la studiul diencefalului, teză, I.M.F., București, 1961.
MARTIN J. J. — *Deta neuropath (Berlin)*, 1967, Suppl. 3, 92—103.
MARTIN J. J. — In: Handbooc of Clinical Neurology, sub red. F. J. Vinken and G. W. Bruyn, North Holland, Publ. Comp. Amsterdam, 1969, vol. 2, capit. 17, 469—496.
OBLU N., POLLINGHER B., RUSU M. — Arterioscleroza cerebrală, Ed. Junimea. Iași, 1976.
PAILLAS J. E. și colab. — *Presse méd.*, 1954, 63, 1293—1296.
PAYNE CH. A. — In: Handbook of Clinical Neurology, sub red. P. J. Vinken and G. W. Bruyn, Ed. North Holland Publ. Comp. Amsterdam, 1974, vol. 17, capit. 15, 610—619.
REYNOLDS A. și colab. — *J. Neurosurgery*, 1978, 48, 570—574.

Scanned with OKEN Scanner

SAGER O. şi colab. — *Stud. Cercet. Neurol.*, 1933, 8, 33—50.
SEMAT P., CHAPIRD E. — *J. Radiol. Electorad.*, 1968, 49, 813—822.
SIEDLER H., MALAMUD H. — *J. Neuropath. exp. Neurol.*, 1963, 22, 381—402.
SMYTH G. E., STERN K. — *Brain*, 1938, 61, 339—374.
TOLOSA E., FUENMAYOR P. — *Neuro-chir.*, 1962, 5, 138—145.
TOVI D., SCHISANO G., LILJEQUIST B. — *J. Neurosurgery*, 1961, 18, 730—740.

SISTEMUL VENTRICULAR

În cadrul patologiei sistemului ventricular, prezentăm pe lîngă aspectele generate de dezvoltarea unor procese lezionale în cavităţile ventriculare (unele din aceste leziuni avînd specificitate de localizare) şi aspectele patologice ale septumului pellucid.

Epiteliul ependimar şi plexurile coroide pot suferi în cadrul unor afecţiuni inflamatorii, vasculare etc. (Horneţ, 1957) determinînd astfel o simptomatologie adesea importantă. Astfel sînt *ependimita acută,* care complică uneori meningitele şi *ependimita cronică* care apare în neurolues, encefalita epidemică von Economo, ca şi în alte encefalite, precum şi în cazul existenţei în apropiere a unor focare lezionale vasculare cicatrizate. Meningo-encefalita luetică se însoţeşte uneori şi de o *afectare a plexurilor coroide* întîlnită la unii bolnavi aterosclerotici, în perioada secundară a unor meningo-encefalite (nu întotdeauna luetice) se însoţeşte rar de o simptomatologie ventriculară.

După Kreindler şi Voiculescu (1963), *hemoragia intraventriculară* poate fi rar primitivă, cel mai frecvent ea fiind secundară unei leziuni parenchimatoase. Aceşti autori, citîndu-l şi pe Bogolepov menţionează pentru inundaţia ventriculară ca semne caracteristice: precocitatea şi profunzimea comei, spasmele tonice periodice, fenomenele de rigiditate decerebrată, reflexe osteotendinoase foarte vii, cel puţin în prima parte a evoluţiei, mişcările pendulare ale globilor oculari, aritmia respiratorie, mioza, hiperemia feţei, transpiraţii, cianoza şi edemul pulmonar. Tot Kreindler şi Voiculescu (1963) menţionează că hemoragiile în ventriculul IV determină o suferinţă a etajelor inferioare ale trunchiului cerebral şi se caracterizează prin faptul că nu se pierde de la început conştienţa, încît se poate uneori, la începutul evoluţiei, constata simptome bulbare ca dizartrie şi disfagie, capul prezintă atitudini particulare şi cîteodată apare o tetraplegie flască. După Oblu, Pollingher şi Rusu (1967) inundaţia ventriculară are ca expresie clinică contracturi generalizate în extensie, tulburări vegetative grave şi crize convulsive localizate sau generalizate survenind în serie. După părerea noastră, hemoragia intraventriculară poate fi fudroiantă (inundaţia ventriculară propriu-zisă) cînd se datoreşte ruperii unui anevrism situat la baza creierului, sîngele pătrunzînd atît subarahnoidian, subpial, cît şi în sistemul ventricular. Se manifestă clinic prin comă profundă cu febră, Babinski bilateral, rigiditate decerebrată. Hemoragia intraventriculară poate fi de asemenea gravă, provenită prin ruptura unui anevrism sau angiom de vecinătate şi manifestate prin comă şi hemiplegie.

Un aspect etiopatogenic deosebit este reprezentat de foarte rarele cazuri de hemoragie intraventriculară, ca primă manifestare clinică a unei hemofilii (Jones şi Knighton, 1956, Adeloye şi colab., 1956). Hemoragiile intraventriculare sînt, după cum am mai spus, frecvent rezultatul

Scanned with OKEN Scanner

ruperii unor malformații vasculare. *Malformațiile arterio-venoase* (angioamele) cu localizare strict intraventriculară sînt foarte rare (Carton și Alvord, 1957, Caram, Sharkey și Alvord, 1960, Vianello, 1969). Mulți autori introduc în acest grup și pe cele cu localizare cerebrală profundă, paraventriculare cu care împreună ar reprezenta cca 10% din totalitatea malformațiilor arterio-venoase cerebrale (Bonnal, Serratrice și Winninger, 1960). Angioamele intraventriculare propriu-zise ar fi după Bonnal și col. (1960) formate mai ales din artera coroidiană anterioară mai rar și din vase care provin din artera coroidiană posterioară, drenajul venos făcîndu-se către vena lui Galien. După Arseni și col., (1965) malformațiile arterio-venoase sînt localizate în cornul sfenoidal, fie în răspîntia ventriculară, dar pot fi găsite și în ventriculul III, fiind irigate de artera coroidiană anterioară împreună cu una sau ambele artere coroidiene posterioare, drenajul venos făcîndu-se spre vena bazală Rosenthal sau spre vena lui Galien. Simptomatologia acestor malformații vasculare ar apare după Bartlett (1974) în primele două decade ale vieții. În cursul evoluției lor aceste malformații vasculare pot să se însoțească (după Houdart și Lebesnerais, 1963) de semne clinice de suferință focalizată (inclusiv crize ventriculare) cît și semne de suferință cerebrală generalizată (simptome de hipertensiune intracraniană). Malformațiile angiomatoase intraventriculare sîngerează frecvent, mai ales cele mici, de tip cavernos (cryptic hemartromas — Crawford și Russel, 1965), determinînd în acest caz hemoragii severe și hematoame (Arseni și Carp, 1978). În cazul unei sîngerări mari, bruște, apare comă cu deces în primele 12 ore, mioză bilaterală, rigiditatea cefei, Babinski bilateral.

După Hondart și Le Besnerais (1963) la adult ruptura malformațiilor vasculare determină inundație ventriculară cu moarte fulgerătoare. Importante sînt și extravazările sanguine mici și repetate, care duc în timp la producerea unei leptomeningite fibroase, acompaniată uneori, ulterior, de tulburări în circulația sanguină, dar mai ales lichidiană (hidrocefalie, fenomene de hipertensiune intracraniană pseudotumorală). Dacă sîngerarea, de-și mare este mai puțin brutală, pierderea conștienței poate fi pasageră, iar deficitul motor inexistent sau minor (Hondart și Le Besnerais, 1963). În cazul formării unui hematom, simptomele sînt de obicei cele ale unui proces înlocuitor de spațiu. Examenul anatomopatologic este adesea cel care precizează etiologia sîngerării, cu condiția recoltării din „peretele hematomului".

După părerea noastră hematomul secundar intraventricular poate fi acut, subacut și tardiv. Cel acut și subacut, datorate cel mai frecvent ruperii unui angiom de plex coroid, se întîlnesc mai ales la tineri. Debutul este uneori fără pierderea de conștiență. Cînd debutează cu pierderea de conștiență, aceasta durează ore sau zile și se însoțește de semne neurologice discrete. Adesea sîngerarea se repetă cu același aspect. Hematomul secundar tardiv, datorat de asemenea sîngerării unui angiom de plex coroid și legat patogenic uneori și de un traumatism cranio-cerebral favorizant, evoluează în doi timpi, cîteodată prezentînd ca semn de localizare criza ventriculară.

Diagnosticul acestor malformații vasculare în cursul vieții este dificil. Examenele paraclinice nu aduc decît rar date concludente, mai ales dacă respectivele malformații sînt mici. Ele sînt greu evidențiabile angio-

Scanned with OKEN Scanner

grafic. După Bonnal, Serratrice și Winninger, (1960) angiografia vertebrală este utilă în completarea investigațiilor acestor malformații vasculare, Vianello (1969) recomandă serioangiografia ca fiind de cele mai multe ori singura capabilă să evidențieze malformația. După acest ultim autor citat examenul combinat aerografic și angiografic este de asemenea foarte util. Am menționat că o hemoragie intraventriculară poate rezulta și din ruptura unui anevrism cerebral cum ar fi cel de arteră comunicantă anterioară (Arseni și Carp, 1978). *Parazitozele* cu dezvoltare numai în sistemul ventricular au fost în general destul de puțin menționate în publicațiile de specialitate. Hidatidoza intraventriculară este considerată puțin frecventă (Asenjo, Donoso și Colin, 1973). Mai frecvent au fost menționate cazurile de cisticercoză. Cele localizate în ventriculul lateral au adesea un răsunet clinic important (Arseni și Cristescu, 1974, Arseni și Carp, 1978). Cisticercoza de ventricul IV este, după Asenjo, Donoso și Colin (1973), cea mai frecventă localizare intraventriculară. Simptomele parazitozei intraventriculare sînt asemănătoare cu a altor procese înlocuitoare de spațiu dezvoltate aici. După Pecker, Ferrand și Javalet (1966) parazitoza intraventriculară este importantă în determinarea crizelor ventriculare pentru fenomenul de „clapet".

În ceea ce privește *tumorile* intraventriculare a căror studiu amănunțit a fost inaugurat de Dandy (1933—1934); după Jefferson și Jackson (citați de Pecker, Ferrand și Jawalet, 1966) în afara chisturilor coloide, meningeoamelor și glioamelor pediculate, nu se poate vorbi de o localizare pur intraventriculară a tumorilor. După acești autori ca și după alții, toate celelalte tumori interesează în special pereții sistemului ventricular și secundar au o dezvoltare intraventriculară. După Salah, Koos și Valencak (1973) tumorile sistemului ventricular se pot clasifica topografic (de ventricul lateral, de ventricul III și respectiv de ventricul IV), după localizarea în lumenul ventricular și după origine. După acești ultimi autori citați, tumorile intraventriculare sînt mult mai frecvente la copii și tineri decît la adulți. După acești autori, tumorile intraventriculare se întîlnesc sub vîrsta de 16 ani la aproximativ 41% din cazuri, în timp ce la bolnavii trecuți de vîrsta de 16 ani, tumorile cu această localizare ar reprezenta doar 7% din totalul tumorilor cerebrale. După Salah, Koos și Valencak (1973), în funcție de topografie și vîrstă, tumorile intraventriculare ar fi astfel reprezentate procentual: sub vîrsta de 16 ani tumorile de ventricul lateral ar reprezenta 25% din cazurile de tumori intraventriculare, cele de ventricul III 20% și cele de ventricul IV 55%. La bolnavii peste vîrsta de 16 ani, tumorile de ventricul lateral ar reprezenta 49% din tumorile sistemului intraventricular, cele de ventricul III 31%, iar cele de ventricul IV 20%. Bartlett (1974) clasifică tumorile dezvoltate în ventriculul lateral, după originea probabilă în: tumori de plex coroid (papilom, carcinom), de perete (ependimom, gliom, meduloblastom), provenite din celule embrionare (tumoare epidermoidă, teratom), din tela choroidea (angiom, meningeom). Pecker, Guy și Scarabin (1974) menționează în cadrul tumorilor de ventricul III chistul coloid, tumori epidermoide și alte tumori dizembrioplazice, glioame, papiloame, meningeoame, alte tumori. În ventriculul IV, cea mai frecventă localizare este cea a meduloblastomului (cea mai frecventă tumoare de fosă cerebrală posterioară la copii), apoi cea a ependimomului (primul loc în localizarea intraventriculară a

Scanned with OKEN Scanner

acestui tip de tumoră) și în sfîrșit cea a papilomului (60%) din totalul papiloamelor de plex coroid ar fi după Böhm și Strang, 1961, localizate aici). În general referirile se fac însă la un anumit tip de tumoră, mai rar numai la o anumită localizare în sistemul ventricular și foarte rar la o frecvență globală (Dandy, 1934, Pecker, Ferrandi și Jualet, 1966, Arseni și colab., 1973).

Simptomatologia tumorilor ce se dezvoltă într-unul din ventriculii laterali este adesea polimorfă. Ea este reprezentată de semne clinice datorate dezvoltării tumorii în însăși cavitatea ventriculară (crizele ventriculare sînt tipice pentru această categorie de semne) cît și de semne clinice datorate suferinței formațiunilor nervoase învecinate, cointeresate prin compresiune sau infiltrare. Simptomatologia tumorilor de ventricul III este săracă și nespecifică (Pecker, Guy și Scarabin, 1974) și ea a fost sistematizată de Krayenbühl și Weber (1962) și de Stoll (1962) în sindrom de foramen interventricular, sindrom infundibular și sindrom epifizar. După Arseni și colab., (1973), în cadrul tabloului clinic polimorf cele mai importante simptome ca: cefalee, tulburări psihice etc., care apar brusc, sau se accentuează brusc și dispar sau se ameliorează tot brusc. În tumorile de ventricul IV debutul simptomelor se face cel mai des prin semnele sindromului de hipertensiune intracraniană în cadrul cărora vomismentele sînt adesea pe primul plan. Durata evoluției este relativ scurtă, în perioada de stare sindromul de hipertensiune intracraniană fiind dominant, iar semnele de localizare discrete sau chiar absente. Lereboullet și Pluvinage (1954) descriu un sindrom de hipertensiune intracraniană, un sindrom de linie mediană și atingerea nervilor cranieni. După unii autori există uneori particularități clinice după sediul tumorii în cavitatea ventriculului. Localizarea tumorii în ventriculul lateral, la nivelul cornului sfenoidal de exemplu, sau al carrefour-ului, determină tablouri clinice variate dependente de suferința formațiunilor învecinate cointeresate (predomină tulburările psihice, hemianopsia etc.). După Dandy (1933), în cazul tumorilor de ventricul III, cînd tumorile sînt situate anterior, tabloul clinic este caracterizat de paroxisme, de crizele cu aspect ventricular mai mult sau mai puțin complet. În tumorile situate posterior hipertensiunea intracraniană este intensă și apare relativ precoce, însoțindu-se ulterior și de sindrom Parinaud, pareze de oculomotori, tulburări vestibulare și auditive. În tumorile situate bazal, dominanta clinică este dată de simptomatologia endocrină și vegetativă. În cazul tumorilor de ventricul IV, după Lereboullet și Pluvinage (1954), dacă ele sînt localizate în mijlocul ventriculului, hipertensiunea intracraniană apare mai tardiv, iar dacă tumoarea se află în apropierea apeductului lui Sylvius hipertensiunea intracraniană apare mai precoce. Tot cu referire la simptomatologie, în funcție de localizarea tumorii în ventricul, Lereboullet și Pluvinage (1954) îl citează pe Barré, care a descris un ipotetic sindrom pontin (superior) și un sindrom bulbar (inferior), acesta din urmă caracterizat prin crize hipotonice.

După caracteristicile histologice, tumorile intraventriculare au uneori aspecte evolutive deosebite. De obicei, însă, natura histopatologică a tumorii nu pare a avea importanță, decît atunci cînd este vorba de tumori cu potențial malign, a căror creștere mai rapidă se repercută asupra duratei evoluției clinice, îndeosebi asupra precocității și gravității fenome-

nelor de hipertensiune intracraniană (Arseni și colab., 1973). Tumori cu potențial evolutiv relativ asemănător și cu aceeași localizare, dau de regulă tablouri clinice asemănătoare.

Chistul coloid se dezvoltă mai ales în ventriculul III și reprezintă 1% din totalul tumorilor intracraniene (Arseni, Constantinescu și Maretsis, 1977), de multe ori el găsindu-se incidental, la necropsie. După Pecker, Ferrand și Javalet (1966) el reprezintă 15% din totalul tumorilor de ventricul III. Uneori el coexistă cu leziuni asociate ca mici chisturi coroidiene, anevrisme cerebrale etc. (Pecker, Ferrand și Javalet, 1956). După Cairns și Mosberg (1951) el este cea mai constantă malformație cerebrală în ceea ce privește localizarea și întinderea. Localizat mai ales la nivelul găurii Monro, mărimea lui nu depășește de obicei pe cea a unei nuci, însoțindu-se aproape întotdeauna de o hidrocefalie unilaterală. Pecker, Ferrand și Javalet (1966) îi atribuie o simptomatologie (atunci cînd ea există) variabilă, caracterizată totuși de abundența simptomelor, evoluție capricioasă și perioade de latență completă. În ventriculul IV există de asemenea uneori *chisturi congenitale* (Arseni și Carp, 1978), care se pot decompensa simptomatic la orice vîrstă datorită unei cauze suplimentare (infecție intercurentă, traumatism etc.). *Sindromul Dandy-Walker* este o afecțiune congenitală caracterizată de o dilatare chistică a ventriculului IV prin atrezia prenatală a găurilor Magendie și Luschka, sinusurile laterale fiind împinse în sus și tentoriul interesat pe oasele parietale.

Meningeomul se dezvoltă cel mai ades în carrefour-ul ventricular. Cele de ventricul lateral reprezintă aproximativ 1% din totalitatea meningeoamelor intracraniene (Arseni și colab., 1973, Arseni și Constantinescu, 1978). Localizarea în ventriculul III este foarte rară (Markwalder și colab., 1979). Pecker, Guy și Scarabin (1974) menționează că 3% din tumorile ventriculului III sînt meningeoame. Cushing și Eisenhardt (1938) au descris în evoluția meningeomului de ventricul lateral un tablou clinic alcătuit din semne de hipertensiune intracraniană cu lateralizarea cefaleei din partea tumorii, hemianopsie homonimă cuprinzînd și macula, deficit controlateral mai mult senzitiv și mai puțin motor, hipoestezie trigeminală ipsilaterală, semne cerebeloase și în cazul în care se dezvoltă pe partea emisferului dominant și „paralexie". Descuns, Garre și Pascalis (1957) descriu un sindrom patognomonic pentru meningeomul de ventricul lateral, sindrom care evoluează în trei etape. Într-o primă etapă există crize de hidrocefalie acută. În a doua etapă apare o hidrocefalie cronică cu tulburări psihice și edem papilar. În cea de a treia etapă se constată semnele hipertensiunii intracraniene, coexistînd cu semne de deficit neurologic (inclusiv hemianopsie). Ladenheim (1963) menționează că mult timp lipsa reflexului corneean coexistînd cu edem papilar și cefalee persistentă a fost considerată patognomonică pentru un meningeom de ventricul lateral. După Delandsheer (1965) în meningeomul de ventricul lateral ar coexista simptome de fosă cerebrală posterioară cu semne de suferință supratentorială și cu crize ventriculare. După părerea noastră exprimată și cu alte ocazii (Arseni și colab., 1973; Arseni și Constantinescu, 1978), nu ar exista un tablou clinic caracteristic meningeomului de ventricul lateral. În ceea ce privește meningeomul cu localizare în ventriculul III după Tolosa (citat de Pecker, Ferrand și Javalet, 1966) el s-ar caracteriza clinic prin lipsa perioadelor recurențiale. Meningeomul de

Scanned with OKEN Scanner

ventricul IV este foarte rar, el se dezvoltă din leptomeninge, este de obicei de mărime mică, evoluția lui clinică fiind asemănătoare cu cea a oricărei tumori benigne situată în această regiune.

Papilomul de plex coroid reprezintă după Zülch (1957) aproximativ 0,5—6,6% din totalul tumorilor cerebrale. După Laurence (1974) 45% din papiloame se manifestă clinic înaintea vîrstei de 1 an, iar 74% din papiloame se manifestă clinic în prima decadă de vîrstă. La copii se dezvoltă cel mai frecvent în ventriculul lateral. Papilomul ar avea după Matson și Crofton (1960) nu aspect clinic tipic. Ei descriu în cadrul respectivului tablou clinic (ce apare, și după ei, mai ales la copii) perimetrul cranian mărit, semne importante de hipertensiune intracraniană și un lichid cerebro-spinal xantocromic, cu o cantitate crescută de albumină. Alți autori (Böhm și Strang, 1961, Nassar și Mount, 1968) cărora ne alăturăm și noi, nu găsesc vre-un tablou clinic caracteristic acestui tip de tumoră (Arseni și colab., 1973, Arseni și colab., 1974). Sindromul de hipertensiune intracraniană este însă dominant în cadrul tabloului clinic. Cele localizate în ventriculul IV apar mai ales la adulți și după Asenjo, Donoso și Colin (1973) ar avea o evoluție mai lungă cu semne de hidrocefalie internă cronică și atingerea de nervi cranieni. Papiloamele dau uneori hemoragii intraventriculare (Matsushima și Yamamoto, 1973) sau chiar hemoragii subarahnoidiene (Abbot și colab., 1957).

Ependimomul este după Asenjo, Donoso și Colin (1973) o tumoră prin excelență intraventriculară. În ventriculul lateral se dezvoltă mai ales la nivelul carrefour-ului. Cele de ventricul III sînt foarte rare. În ventriculul IV sînt frecvente, aici fiind de fapt sediul lor predilect. Ele se dezvoltă de obicei la nivelul ventriculului IV pe planșeu (Arseni și colab., 1973), pe care însă nu-l infiltrează masiv ca alte tumori. În general ependimomul apare mai des în primele decade de vîrstă. Simptomatologia este aceiași ca a altor tumori cu aceiași localizare, evoluția este însă mai lentă, după Bartlett (1974) 95% din ele fiind benigne. În cadrul simptomatologiei semnele ce dovedesc o creștere a presiunii intracraniene sînt pe primul plan (Pecker, Ferrand și Javalet, 1966).

Astrocitoamele pediculate au de asemenea o simptomatologie puțin caracteristică față de alte tumori. La nivelul ventriculului III predomină cele benigne, care au adesea o evoluție remisivă (Pecker, Ferrand și Javalet, 1966). Cele maligne au o evoluție rapidă, cointeresarea formațiunilor nervoase fiind o regulă.

Granulocitomul este, după cum am mai spus, la copii cea mai frecventă tumoare de fosă cerebrală posterioară, în statistica noastră. Are o importantă tendință la diseminare pe calea L.C.R. Clinic se manifestă la început prin triada: cefalee, vomismente fără grețuri și tulburări de echilibru, la care se adaugă apoi și alte simptome ca: redoare de ceafă, atitudini particulare ale poziției capului, tulburări de vedere, tulburări cerebeloase și chiar o mărire a diametrului capului la copilul mic etc. Într-o perioadă tardivă (care survine în medie la trei sau patru luni de la debut) apar: somnolență, stupoare, tulburări vegetative, crize cerebeloase. La adult evoluția este ceva mai lentă, apar treptat semne de hipertensiune intracraniană și semne neocerebeloase. Uneori, la adult, evoluția clinică este atipică cu aspecte pseudoictale prin hemoragii subarahnoidiene, tablou clinic de unghi ponto-cerebelos etc.

Scanned with OKEN Scanner

În precizarea diagnosticului de tumoră intraventriculară unele investigații paraclinice sînt deosebit de importante și cîteodată caracteristic modificate. În investigarea tumorilor de ventricul lateral Delandsheer (1968) apreciază angiografia carotidiană importantă, ea evidențiind: ridicarea segmentului distal al arterei silviene cu disociația și turtirea postero-anterioară a segmentului insular; turtirea arterei cerebrale posterioare și deplasarea ei spre interior; îngroșarea arterei corodiene anterioare cu apariția unei arborizații patologice în segmentul ei distal; coborîrea și

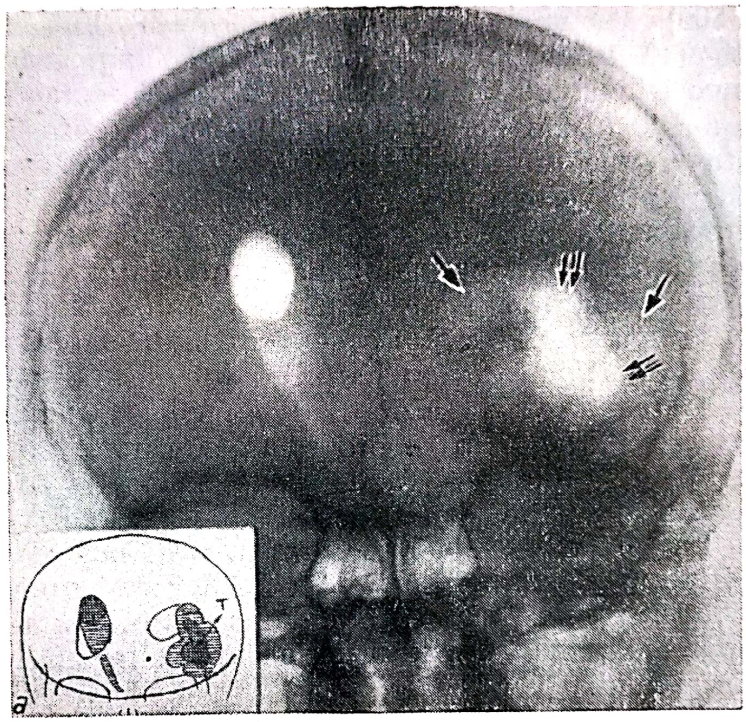

Fig. 508. — Ventriculografie, vedere din față; se vede ventriculul indemn deplasat de la linia mediană, iar în ventriculul cu tumoare se vede ventriculul (↑) și tumoarea (↑↑).

Fig. 509. — Vedere din față a craniului într-un caz de papilom de plex coroid pus în evidență de izotopi.

Scanned with OKEN Scanner

aplatizarea venei Galien și curbarea venei bazale Rosenthal în partea ei posterioară. Pe angiografia vertebrală, considerată de mulți autori deosebit de importantă în investigarea tumorilor de ventricul lateral se observă îngroșarea arterei coroidiene posterioare și a ramurilor sale (Delandsheer, 1968). Aerografia (mai ales ventriculografia) evidențiază deformarea contururilor ventriculare, umplerea incompletă a acestora, hidrocefalie de partea opusă tumorii și uneori o imagine caracteristică a tumorii, conturate de contrastul aeric din spațiul intraventricular (fig. 508).

Tumorile fiind vascularizate izotopii pot pune în evidență procesul expansiv (fig. 509).

În investigarea tumorilor de ventricul III, angiografia carotidiană evidențiază uneori hidrocefalia, deplasarea în jos a segmentului cisternal al carotidei interne (Chase și Taveras, 1961), modificări ale arterei lenticulo-striate (Andersen, 1958), modificări ale traiectului venei lui Galien. Angiografia vertebrală este după Pecker, Ferrand și Javalet (1966) importantă mai ales cînd tumora este situată posterior în ventriculul III, simulînd simptomatologia unei leziuni de fosă cerebrală posterioară. Ventriculografia poate arăta lipsa umplerii sau umplerea incompletă a ventriculului III în timp ce ventriculii laterali sînt dilatați. În investigarea tumorilor de ventricul IV, angiografia vertebrală arată uneori vascularizarea directă a leziunii (meningeom), deplasarea vaselor, mai ales deplasarea laterală a segmentului supratonsilar. După Yunpeng-Huang și Wolf (citați de Arseni și colab., 1973), traiectul arterei cerebeloase postero-inferioare apare balonizat. Prin ventriculografie se evidențiază în special că apeductul este dilatat, iar ventriculul IV nu se umple. O investigare importantă a tumorilor sistemului ventricular, o constituie iodoventriculografia, cît și metoda combinată aero-iodoventriculografia, capabile să evidențieze leziunea aflată în spațiul ventricular, așezarea și mărimea ei.

În cadrul acestui capitol descriem și *leziunile septumului pellucid*. Aici pot exista chisturi manifestate clinic intermitent de cefalee, vomismente și stupoare (Elliot, 1969), sau de un tablou clinic cu evoluție progresivă (cefalee, tulburări psihice, edem papilar). Tumorile septumului pellucid sînt relativ rare. Ele au fost descrise printre alții și de Castaigne și colab., (1964), Elliot (1969), Pecker, Guy și Scarabin (1974). În general este vorba de tumori infiltrative (sarcoame, glioame). Ele se manifestă cel mai frecvent prin cefalee, tulburări psihice (apatie, lipsă de inițiativă, iritabilitate, tulburări ale memoriei de fixare) și epilepsie. Ulterior apar semnele hipertensiunii intracraniene. Prin propagarea tumorală la corpul calos și la lobii frontali apar și alte simptome (inclusiv tulburări vegetative) ce complică diagnosticul.

BIBLIOGRAFIE

ADELOYE A., SERIKI O., LUZZATTO C., ESSIEN E. M. — *J. Neurol. Neurosurg.*, 1969, 32, 470—473.

ANDERSEN P. — *Acta Radiologica*, 1958, 50, 84—91.

ARSENI C. și colab. — Bolile vasculare ale creierului și măduvei spinării, Ed. medicală, București, 1965.

Scanned with OKEN Scanner

STOLL W. — In: Tumoren des dritten Hirnventrikels, Ed. Schellenberg-Druck, Zürich, 1962.
VIANELLO A. — *Neuro-chirurgie*, 1969, 15, 327—332.
ZÜLCH K. J. — Brain Tumors, Springer, New York, 1957.

HIPOTALAMUSUL

Volumul mic al hipotalamusului, situat într-o zonă greu accesibilă și intricarea funcțională foarte complexă cu hipofiza a împiedicat mult timp precizarea unei patologii de sine stătătoare. Achizițiile științifice din ultimii ani, rod al unor cercetări anatomoclinice amănunțite, au permis evidențierea unor aspecte clinice și a unor leziuni hipotalamice, adesea specifice, cauzate de o multitudine de factori etiologici. Mulți factori etiologici acționează concomitent asupra hipotalamusului și hipofizei. Legăturile morfologice și funcționale dintre cele două formațiuni anatomice, fac această posibilitate ușor de înțeles. Mulți alți factori etiologici acționează însă numai asupra hipotalamusului, suferința neurohipofizei fiind secundară, urmare a cointeresării conexiunilor respective.

Afecțiuni congenitale dintre cele mai diverse ca: xantomatoza (boala Hand-Schuller-Christian), anemia drepanocitară, anevrismele cerebrale, produc leziuni în hipotalamus.

Xantomatoza afectează mai ales băieții, debutul făcîndu-se de regulă înaintea vîrstei de 6 ani. Cele mai „frecvente" leziuni sînt cele ale orbitelor și hipotalamusului (Aita, 1968). Leziunile granulomatoase din hipotalamus se însoțesc cel mai des de diabet insipid (Aita, 1968, Boshes, 1969), dar pot apărea și alte tulburări care denotă o suferință a acestei formațiuni anatomice.

Anemia drepanocitară se întîlnește aproape numai la negrii și se caracterizează din punct de vedere hematologic prin existența unor eritrocite cu forme și dimensiuni anormale, conținînd hemoglobină S. În cadrul tabloului clinic al acestei afecțiuni tulburările hipotalamice sînt de asemenea destul de des întîlnite (Milcu, Pitiș, 1976).

Anevrismele cerebrale (ale carotidei interne, care se dezvoltă spre regiunea hipotalamică) pot da tulburări hipotalamice, fie prin compresiunea lentă de tip pseudotumoral, fie după ruptura lor (Crampton, 1963).

De asemenea și alte malformații vasculare cerebrale cum sînt unele angioame ale regiunii respective pot da sindroame hipotalamice variate (Arseni și colab., 1973).

Afecțiunile abiotrofice ale creierului se pot manifesta și prin tulburări rezultate din cointeresarea hipotalamusului (Arseni și colab.. 1973).

Bolile vasculare ca: ateroscleroza, infarctizările (ramolismentele), hemoragiile, pot afecta hipotalamusul.

Ramolismentele hipotalamice au fost descrise ca fiind mai ales urmarea leziunilor vasculare produse în cadrul leptomeningitelor bazale tuberculoase, ele însoțindu-se în special de perturbații ale funcției somn-veghe (Sager și colab., 1963).

Hemoragiile hipotalamice au fost descrise de mulți autori printre care și de Mares (1961), Sager și colab. (1963), Arseni și colab.; (1965), Sager și colab.. (1963) consideră că hemoragiile hipotalamice

Scanned with OKEN Scanner

strict limitate sînt foarte rare, ele producîndu-se de obicei concomitent cu hemoragii de vecinătate, mai ales mezencefalice. Excepțional se pot întîlni hemoragii primitive în hipotalamusul posterior. Pot apare hemoragii hipotalamice de natură venoasă prin compresiunea venelor bazilare de un hematom retrochiasmatic. Tot Sager și colab. (1963) afirmă că hemoragiile au o simptomatologie variabilă, în funcție de topografia leziunii dar și în funcție de bruscheța apariției hemoragiei. Arseni și colab., (1965) consideră de asemenea că hemoragiile hipotalamice apar rar izolate. Simptomele sînt mai intense decît în cazul altor leziuni, deoarece nu are timp să se producă compensarea. Frecvent sîngele invadează și ventriculul III, fapt ce amplifică și complică tabloul clinic. Pe prim plan se situează însă tulburarea stării de conștiență și tulburările de tonus, constînd în hipotonie la membrele superioare asociate cu hipertonie la membrele inferioare.

Traumatismele cranio-cerebrale produc o suferință acută sau cronică a hipotalamusului fie în cadrul evoluției unor hematoame epi- sau subdurale, fie în cadrul evoluției unei contuzii cerebrale (Arseni și Oprescu, 1972, Arseni, Constantinescu și Maretsis, 1977). După Arseni și Oprescu (1972) în traumatismele cranio-cerebrale grave se întîlnesc leziuni importante în hipotalamus, pulvinar și nucleul amigdalian.

Diabetul insipid se poate întîlni în orice tip de traumatism cranio-cerebral și în oricare din formele evolutive ale acestora, iar evoluția lui în general nu poate fi precizată, el fiind uneori tranzitoriu, alteori constituind o sechelă posttraumatică definitivă (Arseni și Oprescu, 1972). În faza acută a traumatismului, mai ales dacă apare precoce, diabetul insipid are de obicei o evoluție spre remisiune (Fernandez și colab., 1968). În faza subacută și în perioada postcontuzională, diabetul insipid este cel mai frecvent întîlnit și are evoluția cea mai puțin previzibilă. În faza posttraumatică tardivă, diabetul insipid s-ar datora în special leptomeningitei bazale adezive, dar și compresiunii pe hipotalamus a unui calus osos, consecutiv unei fracturi de bază a craniului Brehant, 1940), în acest caz evoluția fiind uneori regresivă.

Un aspect important este realizat de tulburările hipotalamice apărute după o intervenție chirurgicală (cel mai frecvent după ablația unei tumori hipofizare sau a unui craniofaringiom). Tulburările apărute au fost menționate de mulți autori (Rasmussen, 1940; Boshes, 1969; Milcu și Pitiș, 1976 ș.a.) ele putînd fi și urmarea unor implante cu radioizotopi pe cale stereotaxică (Boshes, 1969). În general tulburările hipotalamice apar la 5—7 zile de la intervenția chirurgicală și sînt urmarea unor tulburări circulatorii la nivelul hipotalamusului (infarctizări, ramolismente), dar noi am observat la cîteva cazuri apariția unor tulburări de tip hipotalamic (adinamie, hipotensiune arterială progresivă și ireductibilă, diabet insipid etc.) și mai tardiv, la 18—20 zile de la operație.

Infecțiile sistemului nervos central pot produce și leziuni hipotalamice ducînd la apariția unor tulburări și mai ales la diabet insipid. Toxoplasmoza, tuberculoza și sifilisul pot afecta hipotalamusul (Arseni, Constantinescu și Maretsis, 1977) ca și multe alte infecții. Au mai fost menționate tulburări hipotalamice după varicelă (Lipsett, Dreifuss și Thomas, 1962, Boshes 1969), rujeolă (Apley, 1952), poliomielită și encefalită epidemică (Boshes, 1969) ca și după vaccinare antirabică (McFad-

Scanned with OKEN Scanner

zean, 1952). De asemenea se mai menționează tulburări hipotalamice în sarcoidoză (Milcu și Pitiș, 1976), alături de infiltrate pulmonare, limfadenopatie, leziuni oculare, leziuni osoase și prinderea de nervi cranieni (Aita, 1968). Uneori tulburările hipotalamice rămîn sub forma unor sechele în cadrul cărora se menționează și epilepsia diencefalică (Penfield, 1929), ca și sindromul Cushing sau sindromul adipozo-genital (Arseni și colab., 1973). În ceea ce privește epilepsia diencefalică, Popovici și colab., (1976) consideră că denumirea cea mai adecvată ce i s-ar cuveni ar fi de epilepsie hipotalamică întrucît semiologia ei este „esențialmente vegetativă".

Intoxicațiile pot determina uneori leziuni hipotalamice. Au fost menționate tulburări hipotalamice în intoxicația cu litiu (Milcu și Pitiș, 1976), după utilizarea excesivă de droguri ca: rezerpină, clorpromazină, dopamină (Arseni, Constantinescu și Maretsis, 1977). Acestea din urmă provoacă leziuni acute hipotalamice, care duc și la un sindrom Chiari-Frommel (persistența lactației postpartum în absența alăptării, amenoree, atrofie uterină și ovariană, tulburări diverse de nutriție, tulburări psihice). Mai cunoscută pentru că este și mai frecventă, este intoxicația alcoolică cronică, care lezînd și hipotalamusul (în special nucleii mamilari), duce la apariția unui sindrom Korsakov, în cadrul căruia se întîlnesc: amnezie, confabulație și dezorientare mnestică, asociate cu o polinevrită mai importantă la membrele inferioare, unde afectează cu predilecție musculatura antero-externă a gambei (vezi și Delay, Brion și Elissalde, 1958).

Un loc aparte în cadrul etiologiei leziunilor hipotalamice îl ocupă *hidrocefalia*. Aceasta este după Arseni, Dănăilă și Constantinescu (1979) de mai multe feluri și anume: obstructivă internă, obstructivă externă, mixtă, ex vacuo, externă și hipersecretantă). Oricare din aceste tipuri poate determina, prin dilatarea ventriculului III, comprimarea hipotalamusului, ceea ce duce la apariția unor simptome endocrine (sindrom adipozo-genital, hipotiroidie, tulburări ale ciclului menstrual, diabet insipid), tulburări psihice și vegetative.

Fără îndoială însă că o importantă cauză a suferinței hipotalamusului este cea tumorală. *Tumorile* care afectează hipotalamusul sînt primitive, infiltrative sau compresive de vecinătate și secundare (metastatice). Tumorile de diferite tipuri histologice au fost menționate de mulți autori (Stotijn și Nauta, 1950; Richter, 1951, White și Ross, 1963; Boshes, 1969; Arseni și colab., 1973, ș.a.) ca producînd simptome și sindroame diferite (caşexie, pubertate precoce, diabet insipid, tulburări ale ritmului somn-veghe, tulburări psihice). După Arseni și colab., (1973), cele mai frcevente tumori care interesează regiunea hipotalamică sînt craniofaringiomul, glioamele de chiasmă, hamartomul, lipomul și tumorile de ventricul III. După acești autori tumorile care prin volumul lor lezează hipotalamusul sînt adenoamele hipofizare exteriorizate și dezvoltate în sus, unele meningeoame de tubercul selar sau meningeoame olfactive, pinealoamele, tumorile epidermoide în timp ce glioamele infiltrative se propagă de la lobul orbitar uni- sau bilateral. Cîteva cuvinte despre caracteristicile anatomo-clinice ale unora din

Scanned with OKEN Scanner

aceste tumori se impun. *Craniofaringiomul* este o tumoare disembrioplazică, întîlnită la copii sau tineri, foarte rar întîlnindu-se peste vîrsta de 30 ani. Reprezintă cca 4% din totalul tumorilor endocraniene și se manifestă în special prin tulburări endocrine (tulburări ponderale, diabet insipid, tulburări genitale etc.) prezente la aproximativ 70% din cazuri și tulburări oftalmologice (atrofie optică etc.) prezente la aproximativ 90% din cazuri. Acestor semne frecvente și importante li se mai adaugă tulburări neurologice și psihice diverse.

Glioamele de chiasmă sînt rar întîlnite reprezentînd doar cca 5% din tumorile dezvoltate la baza creierului. Ele au în general o evoluție de lungă durată (de ordinul anilor cel mai adesea) și se manifestă prin tulburări oftalmologice (exoftalmie, scăderea acuității vizuale, atrofie optică) și tulburări hipotalamo-hipofizare (amenoree, polidipsie, polifagie etc.).

Meningeoamele supraselare reprezintă cca 8—10% din totalul meningeoamelor intracraniene. Ele ajung să comprime hipotalamusul ca și tija și glanda pituitară, dacă se dezvoltă spre posterior. Clinic cel mai important semn este scăderea acuității vizuale, care evoluează de-a lungul unei lungi perioade, uneori care durează ani, însoțindu-se pe parcurs de cefalee și tulburări endocrine (în aproximativ 25% din cazuri) ca: tulburări ponderale, diabet insipid, tulburări genitale.

Nu ne vom referi aici la alte tumori ca adenoamele hipofizare, chisturile de ventricul III, meningeoamele olfactive etc., descrise în alte capitole. În schimb ne vom referi la unele tumori metastatice apărute în această regiune și care duc la apariția unei simptomatologii hipotalamice. Astfel s-au descris ca avînd o astfel de localizare, metastaze cu punct de plecare un pinealom (Arseni și col., 1973) sau chiar pinealoame ectopice (Bagdasar, Bazgan și Arseni, 1943). Uneori însă, suferința hipotalamică apărută în cadrul tumorilor epifizare este independentă de existența metastazelor (Jallade, 1966). Un aspect clinic deosebit în evoluția tumorilor care direct sau indirect interesează hipotalamusul este reprezentat de modificările hematologice (anemie cu scăderea cantității de hemoglobină, anizocitoză, anizocromie), aspect menționat printre alții de Arseni, Dănăilă și Constantinescu (1977).

BIBLIOGRAFIE

AITA J. A. — Manifestări neurologice în bolile generale, Ed. medicală, București, 1968.

APLEY J. — *Arch. Dis. Childh.*, 1952, 27, 584—585.

ARSENI C. și colab. — Bolile vasculare ale creierului și ale măduvei spinării, Ed. medicală, București, 1965.

ARSENI C., OPRESCU I. — Traumatologia cranio-cerebrală, Ed. medicală, București, 1972.

ARSENI C., CONSTANTINESCU Al. I., MARETSIS M., STANCIU M., VOINESCU I. — Procesele expansive intracraniene, vol. I, Ed. Acad. R.S.R., București, 1973.

ARSENI C., CONSTANTINESCU Al. I., MARETSIS M. — Semiologie neurochirurgicală, Ed. didactică și pedagogică, București, 1977.

ARSENI C., DĂNĂILĂ L., CONSTANTINESCU Al. I. — Acta Neurochirurgica, 1977, 37, 263—269.

ARSENI C., CARP N. — Anatomia patologică a tumorilor sistemului nervos, Ed. didactică și pedagogică, București, 1978.

Scanned with OKEN Scanner

ARSENI C., DĂNĂILĂ L., CONSTANTINESCU Al. I. — In: Lichidul cefalorahidian, sub red. C. Arseni și D. Chimion, Ed. didactică și pedagogică, București, 1979, p. 102—136.
BAGDASAR D., BAZGAN I., ARSENI C. — *Bull. Soc. méd. Hôp.*, 1943, 7—8, 147.
BOSHES B. — In: Handbook of Clinical Neurology, sub red. P. J. Vinken and G. W. Bruyn, Ed. North Holland Publ. Comp. Amsterdam—New York, 1969, vol. 2, capit. 16, pag. 432—468.
BREHANT J. — *J. Chir (Paris)*, 1940, 55, 285.
CROMPTON M. R. — *Brain*, 1963, 86, 301—314.
DELAY J., BRION S., ELISSALDE B. — *Presse méd.*, 1958, 66, 1849—1852.
FERNANDEZ G. F. și colab. — *An. Fac. Med. Montevideo*, 1948, 33, 229—280.
JALLADE F. M. — Tumeurs de la région pinéale, Thèse, Lyon, 1966.
LIPSETT M. B., DREIFUSS F. E., THOMAS L. D. — *Amer. J. Med.*, 1962, 32, 471—475.
MARES A. — Contribuție la studiul diencefalului, Teză, I.M.F., București, 1961.
McFADZEAN A. J. S. — *Arch. Neurol. Psychiat. (Chicago)*, 1952, 67, 451—462.
MILCU S., PITIȘ M. — Endocrinologia clinică, Ed. didactică și pedagogică, București, 1976.
PENFIELD W. — *Arch. Neurol. Psychiatr. (Chicago)*, 1929, 22, 358—375.
POPOVICI L. și colab. — Epilepsiile, Ed. Dacia, Cluj, 1976.
RASMUSSEN A. T. — *Res. Publ. Ass. nerv. ment. Dis.*, 1940, 20, 245—260.
RICHTER R. B. — *J. Neuropath exp. Neurol.*, 1951, 10, 368—383.
SAGER O. și colab. — *Stud. și Cercet. Neurol. (Buc.)*, 1963, 8, 33—50.
STOTIJN C. P. V., NAUTA W. J. H. — *J. nerv. ment. Dis.*, 1950, 111, 207—224.
WHITE P. T., ROSS A. T — *Neurology (Minneap.)*, 1963, 13, 974—981.

REGIUNEA EPIFIZARĂ

Cauzele care perturbă funcțiile epifizei sînt încă incomplet cunoscute, în afara unor tulburări apărute în cazul dezvoltării unei tumori în această regiune, sau a tulburărilor apărute după pinealectomie, neexistînd decît puține date precise anatomoclinice. Dealtfel și aceste cauze apar uneori relative. Milcu și Pitiș (1976) constată că în comparație cu morfologia și fiziologia pinealei, cunoștințele de patologie sînt modeste și discutabile. Acești autori afirmă că sindroamele clinice de hipo- și hiperpinealism nu sînt nici clare și nici nu sînt recunoscute de majoritatea autorilor. Totuși Milcu și Pitiș (1976) menționează macrogenitosomia precoce ca expresie a unui sindrom hipopineal și întîrzierea sau absența dezvoltării sexuale, coexistînd cu o adipozitate crescută ca expresie a unui sindrom hiperpineal. Pe aceeași linie reamintim că melatonina considerată hormon epifizar, nu are ca singură sursă pineala, uneori ea nedispărînd din circulație după pinealectomie, alteori concentrația ei din sînge chiar sporind după ablația pinealei (Milcu și Nanu, 1979). Apar deci, în patologia epifizei multe „necunoscute" chiar în capitolele „cunoscute". În ceea ce privește patologia vasculară sau infecțioasă a epifizei, se cunoaște și mai puțin. Vecinătatea epifizei cu arterele coroidiene mijlocii, cu tuberculii cvadrigemeni anteriori, cu comisura albă posterioară sub care se află apeductul lui Sylvius, ne fac să credem că o afecțiune și de altă natură a acestor formațiuni poate cointeresa și epifiza, producînd tulburări funcționale ale acesteia, tulburări care rămîn a fi observate și studiate pe măsură ce vom cunoaște tot mai mult despre aspectele fiziologice ale acestei glande.

În cele ce urmează ne vom mărgini la prezentarea unor aspecte rezultate din dezvoltarea tumorilor regiunii epifizare, sau apărute după

Scanned with OKEN Scanner

pinealectomie, aspecte oricum mai bine cunoscute și mai mult acceptate de cercetători.

Tumorile pinealei sînt reprezentate de tumorile glandei propriu-zise (tumori cu o structură histopatologică care reproduce în bună parte structura epifizei) și de tumorile ce se dezvoltă în respectiva regiune, dar care au o structură histologică diferită, ele provenind din formați-

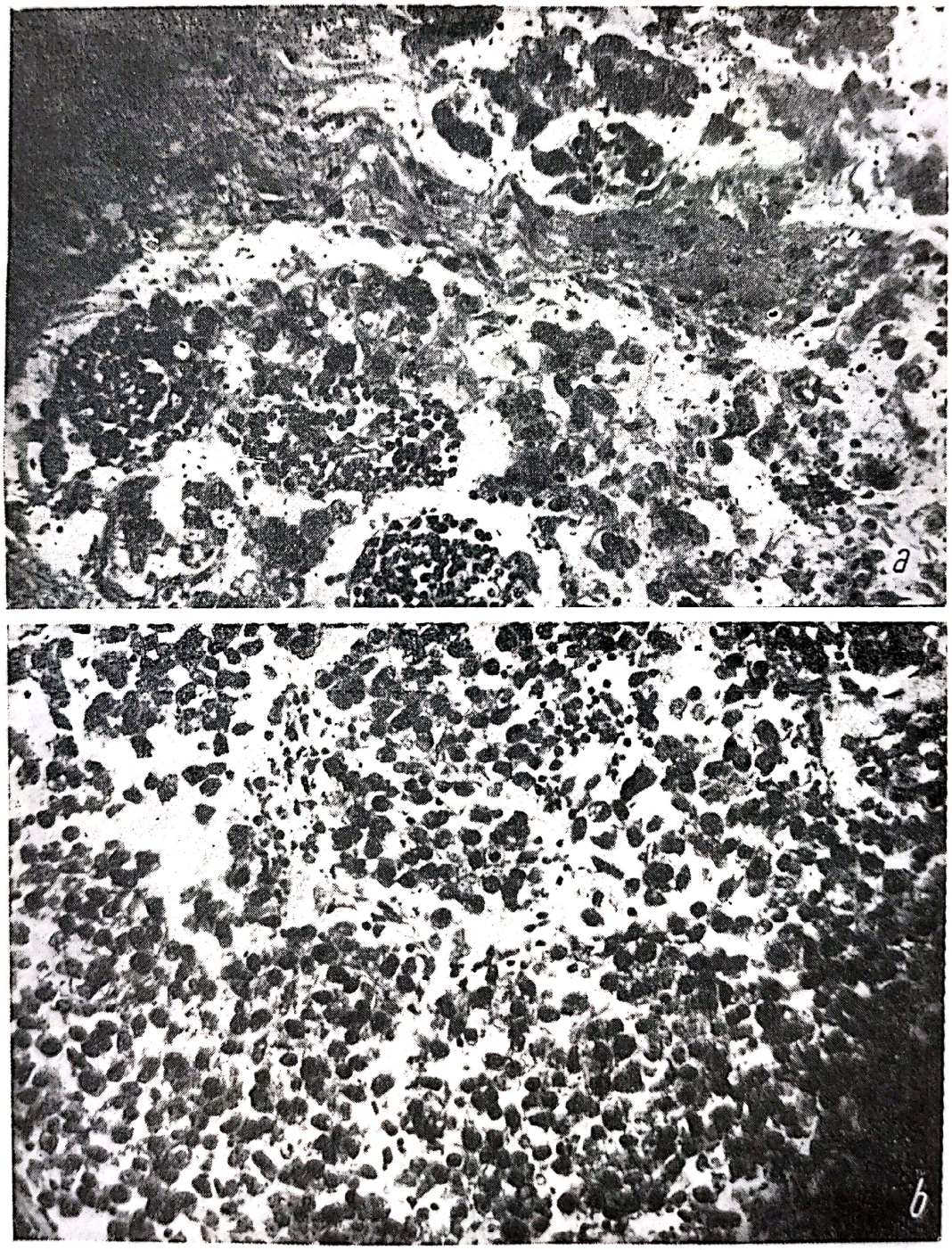

Fig. 510. — Se văd plaje de celule mari și celule mici (la periferia tumorii, în jurul vaselor și la nivelul septurilor conjunctive) în diferite cazuri de pinealom *(a, b, c, d)* (col. H.E.×100).

Scanned with OKEN Scanner

unile anatomice învecinate (tumori paraepifizare). Mulți autori afirmă că ar exista deosebiri evidente între cele două categorii de tumori (ca de exemplu Krabbe citat și în Arseni și colab., 1973), în timp ce alții neagă orice deosebire între aceste tumori (Cushing citat de Jallade, 1966). După părerea noastră (Arseni și colab., 1968, Arseni și colab., 1973) prin pinealom se înțelege o tumoare a însăși glandei pineale, tumoare care se prezintă ca o unitate clinică și paraclinică. Bazați pe o ter-

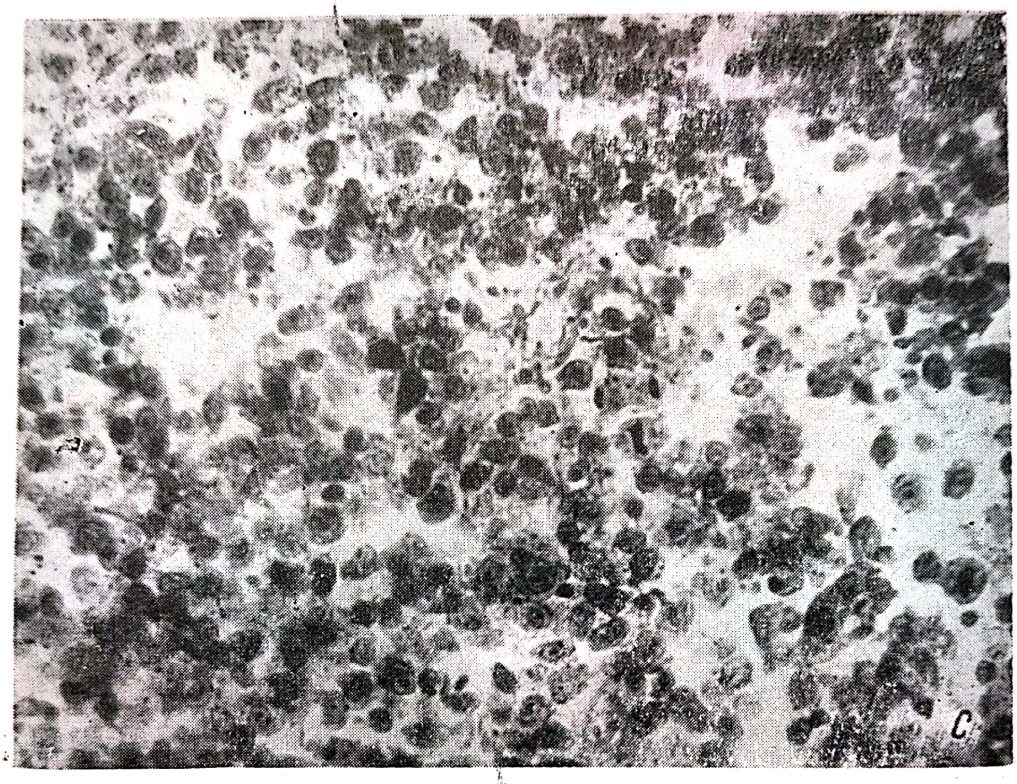

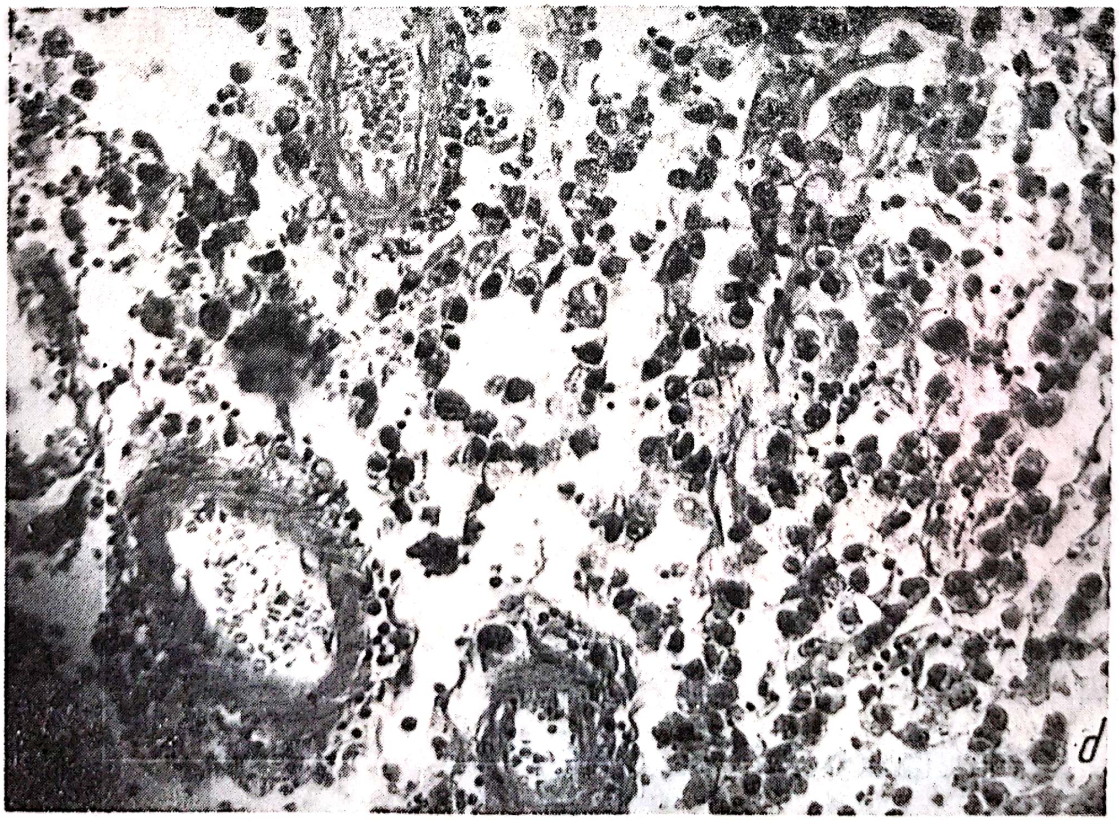

Scanned with OKEN Scanner

minologie care indică caracterul tumorii (benign sau malign), precum și originea sa (celula pineală adultă, țesutul embrionar rezidual, celulele gliale sau conjunctive etc.), noi am adoptat o clasificare pe care o folosim considerînd-o utilă în aprecierea evoluției anatomoclinice. Astfel, pinealomul de tip A, se întîlnește mai ales la adult și are în general o evoluție foarte rapidă, pînă la 6 luni. Este forma cea mai des întîlnită (Arseni și Carp, 1978). Pinealomul de tip B se dezvoltă la orice vîrstă. El se manifestă cel mai frecvent clinic prin diabet insipid (Arseni și colab., 1973). Pinealomul malign se întîlnește rar. Se dezvoltă la adult. Uneori macroscopic, tumoarea poate fi bine delimitată, alteori ea invadează țesutul nervos din jur. Evoluția lui este de regulă rapidă, boala desfășurîndu-se de-a lungul a cel mult 6 luni (fig. 510).

Tumorile congenitale sînt foarte rare (Arseni și Carp, 1978). Ele sînt disembrioplazice ca tumorile dermoide sau epidermoide întîlnite la adult și ca teratoamele întîlnite atît la copil cît și la adult (fig. 511).

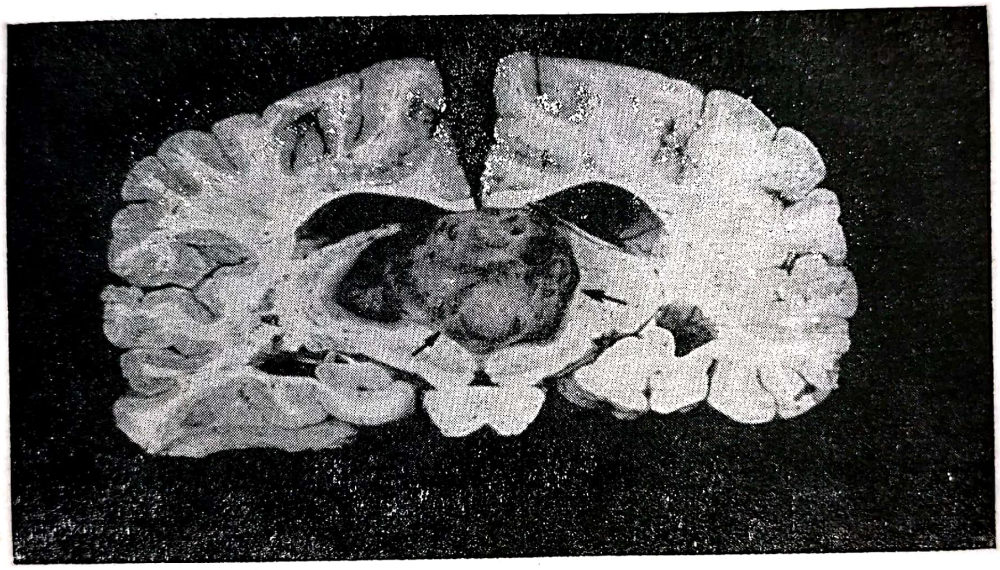

Fig. 511. — Secțiune verticală prin creier: se vede o tumoare mare neregulată în regiunea epifizară care este un teratom.

Evoluția lor este foarte variabilă. Tot aici pot fi menționate și angioamele, foarte rare, care dezvoltîndu-se în regiunea epifizară au o evoluție compresivă lent progresivă.

Tumorile de origine glială și conjunctivă ca: ependimopinealomul, astrocitopinealomul, granulocitomul de pineală, astrocitomul malign, fibromul pineal, se întîlnesc relativ frecvent. În aceste cazuri tumoarea este strict limitată la glanda pineală. Ele se pot întîlni la orice vîrstă și au o evoluție variabilă.

Tumorile metastatice în glanda pineală sînt foarte rare, pînă în 1955 fiind menționate în literatura de specialitate doar 16 cazuri (Henschen). Noi am găsit un singur astfel de caz printre cele aproximativ 1000 de cazuri de metastaze cerebrale cercetate. Metastazele în pineală nu se însoțesc niciodată după Lemasson (1964) de o simptomatologie epifizară.

Scanned with OKEN Scanner

Diseminările metastatice ale tumorilor glandei pineale sînt destul de rare. Ele s-ar produce mai ales în hipotalamus, talamus, fornix și de-a lungul măduvei spinării sau chiar în pulmon și ficat (Arseni și colab., 1973).

După Smith și Estridge (1974), care îl citează și pe Davis (1970), cele mai frecvente tumori epifizare ar fi teratoamele, care ar reprezenta 60% din totalitatea tumorilor dezvoltate în această regiune. După acești autori simptomele cele mai importante ca urmare a dezvoltării tumorilor pineale ar fi reprezentate de semnele de hipertensiune intracraniană, tulburările oculare, tulburările cerebeloase și tulburările endocrine. Arseni și Constantinescu (1973) menționează în tumorile epifizare prezența semnelor de hipertensiune intracraniană la 66% din cazuri, a semnelor piramidale la 47%, a tulburărilor oculomotorii la 43% (sindrom Parinaud la 30%), a tulburărilor cerebelo-vestibulare la 43%, a tulburărilor psihice la 40%, a hipoacuziei la 30% din cazuri în timp ce tulburările endocrine au fost întîlnite doar la 27% din cazuri.

În ceea ce privește tulburările apărute după pinealectomie Milcu (1967), Milcu și Nanu (1979) menționează că principalele tulburări apărute sînt: tulburări în metabolismul glucidic (în pineală existînd probabil o substanță care poate înlocui cel puțin parțial insulina pancreatică), tulburări în metabolismul proteic, în cadrul căruia pineala ar avea rol pozitiv anabolic, tulburări ale metabolismului lipidic, modificări ale funcției glandei suprarenale pe care pineala o influențează antagonic, modificări ale metabolismului potasiului, după pinealectomie crescînd eliminarea acestuia, maturizarea sexuală fiind accelerată. Atragem atenția că, dată fiind importanța pe care o acordăm acestei regiuni cît și celei hipotalamice, am menționat multe date anatomofiziologice ca și date patologice și la capitolul „Neuroendocrinologia" tocmai din dorința de a aduce cît mai multe informații, asumîndu-ne riscul ca uneori, sub o formă oarecare, să ne repetăm întrucîtva.

BIBLIOGRAFIE

ARSENI C., MESTEȘ E., GEORGIAN M. — *Ann. D'Anatom. pathol.* (Paris), 1968, 13, 119—136.

ARSENI C., CONSTANTINESCU Al. I. — *Neurologia*, 1973, 18, 139—152.

ARSENI C., CONSTANTINESCU Al. I., MARETSIS M., STANCIU M., VOINESCU I. — Procesele expansive intracraniene, vol. I., Ed. Academiei R.S.R., București, 1973.

ARSENI C., CARP N. — Anatomia patologică a tumorilor sistemului nervos, Ed. Academiei R.S.R., Bucureti, 1978.

HENSCHEN F. — In: Handbuch der speziellen pathologischen Anatomie und Histologie, sub red. O. Lubarsch, F. Henke și R. Rössler, Berlin, 1955, vol. 13, p. 309.

JALLADE F. — Tumeurs de la région pinéale, Thèse, Lyon, 1966.

LEMASSON L. — Contribution à l'étude des tumeurs de la region pinéale, Thèse, Lyon, 1964.

MILCU S. (sub red.) — Endocrinologie clinică, Ed. medicală, București, 1967.

MILCU S., NANU L. — Glanda pineală ca organ metabolic, Ed. Academiei R.S.R., București, 1979.

SMITH R. A. ESTRIDGE M. N. — In: Handbook of Clinical Neurology, sub red. P. J. Vinken and G. W. Bruyn, North Holland Publ. Comp. Amsterdam-New-York, 1974, vol. 17, capit. 17, p. 648—665.

Scanned with OKEN Scanner

2. TUMORILE DE FOSĂ CEREBRALĂ POSTERIOARĂ (de lojă cerebeloasă)

C. ARSENI

În tumorile subtentoriale, simptomele de HIC sînt precoce și foarte accentuate.

Simptomele de focar variază cu localizarea tumorii (cerebel, unghi ponto-cerebelos, ventriculul al IV-lea etc.).

Tumorile de emisferă cerebeloasă se manifestă prin sindromul cerebelos, care poate fi discret sau foarte accentuat; simptomele pot fi uneori de partea opusă leziunii.

Ca semne clinice găsim:

— Hipotonie sau pasivitate.

— Ataxie cerebeloasă.

— Disdiadocokinezie și hipermetrie,

— Tremurătură intenţională.

— Catalepsie cerebeloasă.

— Tulburări vestibulare (amețeli, nistagmus), fie prin hipertensiune intracraniană, fie printr-o acțiune directă a tumorii asupra căilor labirintice.

— Înclinarea capului. Capul este înclinat înainte și lateral mai frecvent de partea tumorii; poate fi uneori și rotat privind spre leziune (în 50% din cazuri).

Înclinarea capului este dată de un sindrom vestibular. Flectarea capului înainte lărgește diametrul antero-posterior al lojei cerebeloase și micșorează astfel presiunea tumorii asupra bulbului.

— Rigiditatea cefei.

— „Crizele cerebeloase“ apar brusc, și se caracterizează prin următoarele semne: capul este dat spre spate, ochii privesc în sus, membrele superioare și inferioare sînt în extensie, respirația este zgomotoasă — pulsul bradicardic, pacientul este conștient. Rareori își pierde cunoștința. Criza durează cîteva minute, pacientul își revine repede. Adeseori în astfel de crize pacientul poate sucomba.

Patogenia crizelor cerebeloase este discutabilă: prin compresiunea amigdalelor cerebeloase asupra bulbului, centrii bulbo-pontini sînt eliberați temporar de acțiunea inhibitoare a nucleului roșu. După alții ar fi date de leziunea vermisului, care ar avea un rol inhibitor asupra centrilor teonigeni. Mai nou, substanța reticulată ar juca un rol în producerea acestor crize.

— Tulburări senzitive: astereognozie.

— Tulburări piramidale: hemipareză.

— Tulburări din partea nervilor cranieni. Orice nerv cranian afară din primele trei perechi, poate fi prins.

TUMORILE DE VERMIS

Simptomatologie:

— Cefalee occipitală în crize care iradiază în regiunea frontală și cervicală

— Redoare de ceafă

— Capul fix, adesea înclinat lateral, înainte sau rar în extensie

Scanned with OKEN Scanner

— Mobilizarea capului declanşează dureri şi agravează simptomele de hipertensiune intracraniană

— Crize cerebeloase

— Tulburări de mers: cade înainte şi înapoi

— Nu se întîlnesc tulburări de coordonare la nivelul membrelor superioare (decît dacă a invadat emisferul cerebelos)

— Reflexele osteotendinoase sînt diminuate sau absente; poate fi o hipotonie musculară, paraparezâ, Babinski şi Oppenheim bilateral.

— Dacă avem o compresiune de ventricul IV putem avea tulburări de nervi cranieni (5—11).

— Tulburări de micţiune (incontinenţă sau retenţie), tulburări genitale (impotenţă, absenţa ejaculaţiei)

— Dureri abdominale, în torace (precardice).

TUMORILE DE VENTRICUL IV

Tumorile primare apar la orice vîrstă. La copii şi la tineri avem ependimomul, papilomul de plex coroid, tumorile epidermoide, chisturi parazitare (cisticerci).

Simptomatologie. Debutul şi evoluţia clinică a acestor tumori sînt bine cunoscute, iar diagnosticul lor este relativ uşor.

Cefaleea occipitală iniţială, mai tîrziu cu iradiere frontală este un semn frecvent. Vărsăturile sînt un semn pur de localizare (compresiunea vagului). Atitudinea specială a capului este un semn precoce, discret şi se accentuează pe măsura agravării bolii. Este o atitudine de „imobilitate de ceremonial". Mobilizarea capului întîlneşte o rezistenţă, dă dureri occipitale, vertij, tulburări vizuale, vărsături, tulburări de echilibru, respiratorii, cardiace şi chiar exitus (iritaţie vagală).

Tulburări genitale (dispariţia erecţiei) şi urinare (dificultate de micţiune) sînt fără explicaţie plauzibilă.

Ataxia (invadarea unei tumori cerebeloase în ventricul) poate fi prezentă dar fără tulburări de coordonare.

Derobarea bruscă ori pasageră a uneia sau a ambelor gambe este dată de atingerea căilor vestibulare spinale *(Barré)*.

Tulburări piramidale precoce, avem semnul lui Oppenheim bilateral (Arseni, 1958).

În perioada de stare avem sindrom de hipertensiune intracraniană accentuată. Avem sindrom cerebelos fie vermian (mai ales) (cade înainte prin inhibiţie pasageră a tonusului muscular).

Atacurile cerebeloase generalizate sau pe jumătate de corp cu torsiunea paroxistică a corpului în jurul axului longitudinal.

Reflexele tendinoase sînt pendulare, diminuate sau abolite (reflexele tendinoase ar fi sub influenţa a două centre cu funcţii opuse şi căi diferite). Centrul inhibitor ar fi în cortex şi centrul tonigen în nucleul roşu. Atingerea căilor rubro-spinale (tonigene) şi conservarea căilor cortico-spinale (inhibitoare) ar fi urmate de abolirea reflexelor tendinoase.

În fazele mai avansate avem o paraparezâ, sau paraplegie în flexie.

Atingerea nervilor cranieni (III—XI) este dată de compresiunea directă a tumorii asupra originii nervilor, la originea lor sau mai rar prin fenomene de HIC.

Scanned with OKEN Scanner

TUMORILE DE TUBERCULI CVADRIGEMENI

Strict localizate, sînt rare. Se întîlnesc glioame, tumori epidermoide și chisturi. Apar la tineri.

Adesea apare un sindrom de hipertensiune intracraniană manifest asociat cu obnubilare și simptome de suferință a regiunii infundibulare (Lhermitte) prin hidrocefalie: hipersomnie, polifagie, diabet insipid, adipozitate.

Ca simptome de focar avem:

Paraliziile oculare sînt simptome esențiale:

— oftalmoplegie externă bilaterală asimetrică (predomină de partea leziunii) rar unilaterală

— paralizia mișcărilor de lateralitate (în leziunile tuberculilor cvadrigemeni posteriori)

— paralizie verticală de privire (în leziunile tuberculilor cvadrigemeni anteriori)

— tulburări pupilare (midriază, diminuarea sau abolirea reflexelor de lumină și acomodare — fals semn Argyll-Robertson)

Tulburări cerebeloase nete: ataxie, latero-anteropulsie, crize ventriculare.

Tulburări de auz: surditate uni- sau bilaterală (în leziunile tuberculilor cvadrigemeni posteriori)

Tulburări neurologice de vecinătate: hemipareză, hemianestezie, agnozie, macrogenitosomie, priapism, nistagmusul vălului (în leziunile de tuberculi cvadrigemeni anteriori), rigiditate decerebrată, mișcări involuntare: atetozice, coreiforme, mioclonii, coree, tremurături parkinsoniene (eventual unilaterală de partea opusă leziunii), tulburări psihice.

Evoluția este rapidă în cîteva luni.

TUMORILE PEDUNCULILOR CEREBRALI

Tumorile strict localizate sînt rare — de obicei sînt tuberculoame — și se găsesc situate unilateral în partea inferioară a pedunculului venind fie din mezencefal fie dintr-un emisfer cerebral.

Simptomatologia. Semnele de hipertensiune intracraniană sînt moderate și adesea intermitente. Se poate întîlni și o atrofie optică primitivă.

Simptomele de focar sînt: un sindrom Weber care se instalează lent și progresiv, adesea la început unilateral, dar ulterior devine bilateral (tumoarea a invadat ambii pedunculi), furnicături și senzații dureroase în membre și față (a prins talamusul), anestezie. Tulburările de sensibilitate pot lipsi. Putem întîlni tulburări cerebeloase, tulburări de vorbire prin leziuni cerebeloase, tremor intențional, hemicoree, hemiatetoză, tulburări extrapiramidale, tulburări sfincteriene, somnolență. Avem tulburări oculare precoce sau tardive: ptoză, strabism extern, oftalmoplegie externă sau internă izolată sau mixtă, paralizia mișcărilor asociate a ochilor, semnul lui Parinaud, Argyll-Robertson.

Forme clinice. Tumorile piciorului pedunculilor cerebrali se caracterizează printr-un sindrom Weber progresiv, tremurături unilaterale ca în Parkinson. Sindromul Weber bilateral indică o leziune bilaterală.

Scanned with OKEN Scanner

Tumorile localizate în partea inferioară a calotei pedunculare prezintă un sindrom Benedikt, sindromul de nucleu roşu sau un sindrom cerebelo-piramidal.

Tumorile situate în partea superioară a calotei pedunculare prezintă un sindrom Parinaud (abolirea reflexului fotomotor, conservarea reflexului de acomodare convergentă, dar pupila e în midriază), o incoordonare cerebeloasă, tulburări senzitive, o rigiditate decerebrată.

Evoluţia este rapidă, în cîteva luni pacientul decedează printr-o caşexie.

TUMORILE DE PROTUBERANŢĂ

Tumorile de protuberanţă propriu-zise (intrinseci) sînt circumscrise, strict localizate la acest nivel. Ele pot fi şi difuze atunci cînd interesează trunchiul cerebral. Tumorile pontine sînt destul de frecvente, se întîlnesc la copii şi tineri, de obicei sînt glioame (astrocitom, fusiform, astrocitom malign), tuberculoame, (fig. 512) angioame, iar la vîrsta adultă se întîlnesc angioame şi hematoame, sînt bilaterale şi apar la efort.

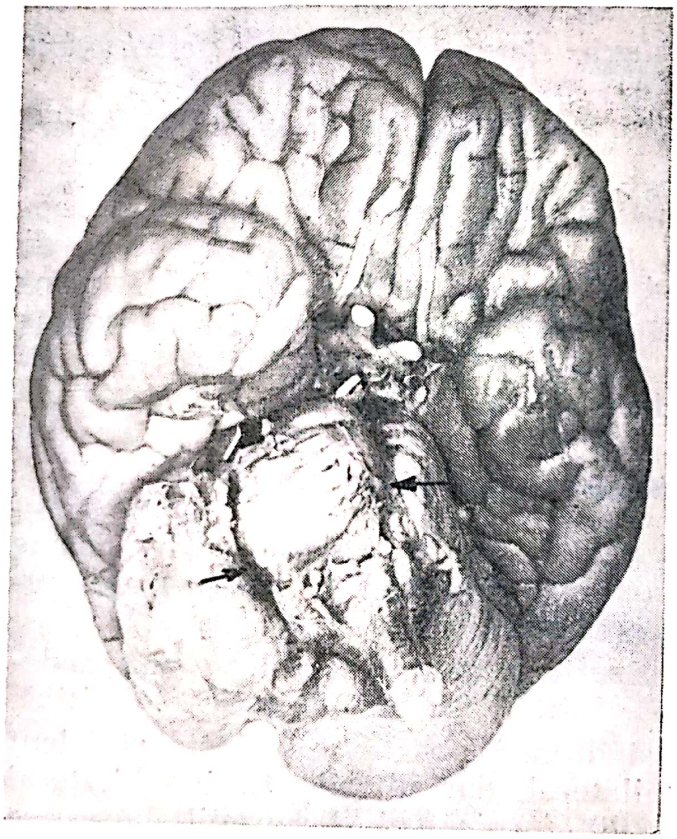

Fig. 512. — Fotografia bazei creierului: se vede hemipuntea dreaptă mărită deformată datorită unui tuberculom.

Simptomele de hipertensiune intracraniană sînt inconstante şi apar tardiv.

Simptomele de focar evoluează lent şi progresiv. Ca tulburări motorii avem paralizii alterne (sindromul Millard-Gubler) care pot fi bilaterale. Pacientul poate acuza furnicături, arsuri în membre. Apar pareze de nerv cranian care are originea în punte, parezele pot fi izolate (5, 6, 7) sau multiple sau bilaterale. Astfel putem avea o surditate uni- sau bilaterală. Integritatea gustului cu tulburări de sensibilitate a feţei e un semn de leziune pontină. Putem avea paralizii de mişcări asociate a ochilor.

Tulburări vasomotorii accentuate se întîlnesc adesea care determină hemoragii pulmonare.

În leziunile de calotă putem avea hemianestezie generalizată. Putem întîlni poliurie, tulburări de ejaculare cu conservarea erecţiei.

Forme clinice. În leziunile ventrale avem tulburări motorii cerebeloase (prin leziunea pedunculului cerebelos mediu). În sindromul dorsal avem paralizii de nervi cranieni. Tulburările de sensibilitate pot fi prezente sau nu în ambele sindroame.

Scanned with OKEN Scanner

În sindromul protuberanțial superior (leziunea calotei protuberanțiale Raymond și Cestan) avem pareza facială centrală, paralizii ale mișcărilor asociate de lateralitate a globilor oculari, semne nistagmice paralitice, tremurătură statică și intenționată, incoordonare motorie, asinergie cerebeloasă, vorbire sacadată și lentă, hipoestezie în membre, simțul articular abolit, astereognozie.

Cînd tumoarea bulbară invadează pedunculii cerebeloși superiori avem: paralizia mișcărilor de asociație a ochilor, ataxie, mișcări coreice, atetozice, asinergie.

Evoluția este între cîteva luni și cîțiva ani, în faza finală avem semne de suferință a bulbului sau pedunculilor cerebrali. Pacientul moare adesea prin suferința centrilor respiratori sau cardiaci care rareori prin fenomene de hipertensiune intracraniană (leziunea a evoluat cranial).

TUMORILE BULBULUI

Tumorile intrabulbare propriu-zise sînt rare, adesea fac parte din glioamele infiltrante de trunchi cerebral; evoluează lent progresiv, apar la copii (glioame, angioame, tuberculoame) și adulți (hematoame). Sînt infiltrante și nu destructive.

Simptomatologie:

În perioada de debut evoluează lent, cu cefalee occipitală, redoare de ceafă, vărsături, pareze de nervi cranieni, tulburări de deglutiție și sughiț. Pot debuta și brusc ca un ictus (în caz de angiom).

În perioada de stare simptomele de focar predomină, simptomele de hipertensiune sînt discrete și apar tardiv.

Simptomele de localizare nu sînt caracteristice pentru tumori dar caracterul lor progresiv și apariția altor simptome denotă un proces evolutiv.

Tulburări de sensibilitate: hipoestezie sau anestezie superficială sau profundă, adesea sensibilitatea termică este conservată, disociație siringomielică sau chiar o hiperestezie.

Tulburări simpatice: midriază, inegalitate sau imobilitate pupilară.

Se mai pot întîlni: dispnee, tahicardie, bradicardie (Marinescu), poliurie, diabet insipid.

Tulburări cerebeloase se pot întîlni deseori. Vărsăturile sînt adesea un simptom de localizare (irită vagal) și nu de HIC.

Tulburările psihice nu sînt caracteristice, ele nu sînt date de HIC, căci acesta lipsește sau este de mică intensitate, ele pot fi: obnubilare, confuzie, fenomene demențiale ca în paralizia generală, stări melancoliforme.

Perioada terminală se manifestă prin: tetraplegie, tulburări respiratorii, cardiace.

Evoluția bolii este lent progresivă, durează de la cîteva luni la 2—5 ani. În evoluție pot fi perioade de remisie sau agravare (hemoragie).

Forme clinice:

Forma de HIC

Forma de HIC cu semne difuze discrete bulbo-cerebeloase (se va face diagnosticul cu scleroza în plăci).

Forma cu semne cerebeloase manifeste.

Scanned with OKEN Scanner

Forma cu semne pur bulbare.

Forma cu semne de ax bulbo-pontin

Diagnosticul diferențial. În formele fără HIC diagnosticul diferențial se va face cu siringobulbia, scleroza în plăci, hemoragiile și ramolismentul bulbar, sindromul labio-gloso-faringian. În formele cu HIC diagnosticul diferențial se va face cu tumorile de ventricul IV și cu compresiunea prin con de amigdale cerebeloase dată de o tumoare de fosă posterioară.

Diagnosticul pozitiv pus se va căuta sediul leziunii intra- sau extrabulbar și natura leziunii.

Tumorile intrabulbare sînt glioame, tuberculoame, angioame simple sau asociate cu hematoame.

Tumorile extrabulbare care comprimă bulbul pot fi de cauză osoasă (Pot, luxația atlasului, tumori osoase la baza craniului).

Afecțiuni meningeale: meningita bazală, sarcom de meninge.

Afecțiuni vasculare: anevrism de trunchi bazilar, de arteră vertebrală.

GLIOAMELE INFILTRANTE DE TRUNCHI CEREBRAL (TUMORILE DIFUZE DE MEZENCEFAL)

Sînt tumori intrinsece: difuze, infiltrante, care cuprind cel puțin două segmente constitutive a mezencefalului (pedunculii cerebrali, puntea și bulbul (fig. 513). Sînt glioame (astrocitom fusiform la copii și la

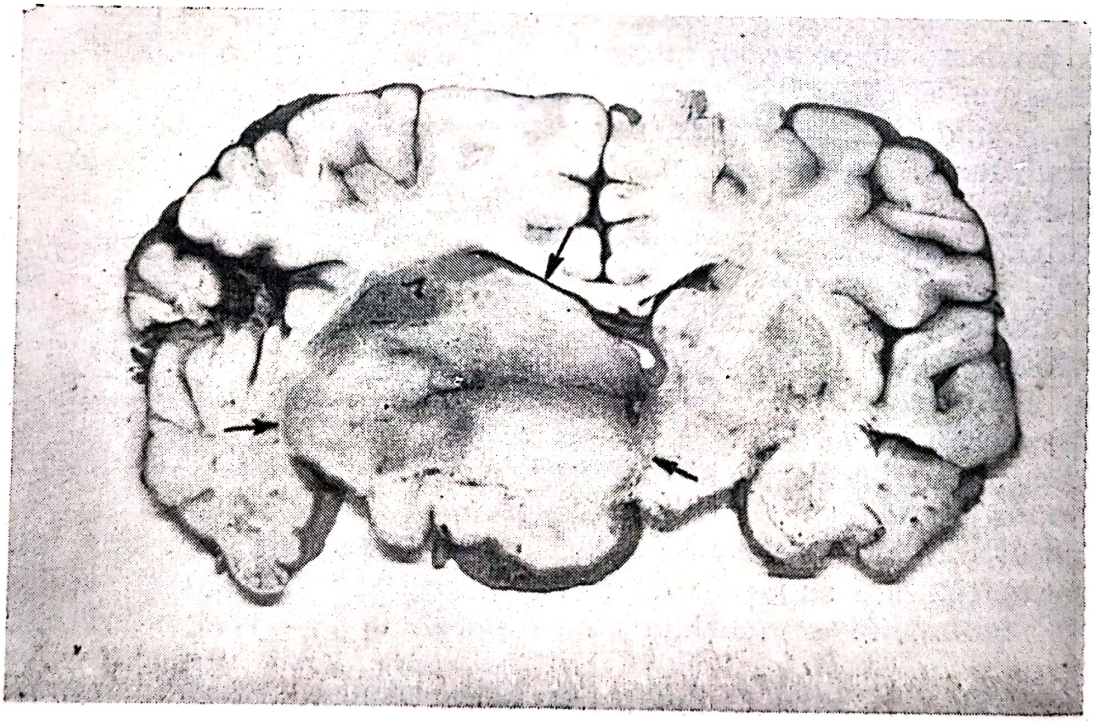

Fig. 513. — Secțiune verticală prin creier și pedunculii cerebrali: se vede un gliom difuz de trunchi cerebral care invadează și nucleii bazali.

adulți, angioame la orice vîrstă). Tumorile dau o mărire de volum al trunchiului. Ele se întîlnesc într-un procent pînă la 15% (Bailey) în raport cu tumorile cerebrale, se întîlnesc mai ales la copii și tineri pînă la 35 ani. Traumatismele craniene (Foerster și colab.), infecțiile (gripa, angina, otita) deschid adesea tabloul clinic.

Scanned with OKEN Scanner

Simptomatologie:

Debutul este progresiv, lent, alteori prin simptome de ictus sau infecţioase, febră în puseuri, reacţie meningeală, stare stuporoasă ca într-o encefalită. Mai rar debutează prin paralizii de nervi cranieni, semne piramidale, cerebeloase, tulburări de fornaţie şi deglutiţie sau fenomene de HIC (vărsături şi dureri abdominale — se ia drept apendicită).

Perioada de stare. Semnele de focar predomină, simptomele de HIC sînt discrete, tardive şi pe planul doi.

Simptomele de focar.

Tulburările motorii apar precoce în 3/4—1/2 din cazuri, hemipareze şi tardiv semne piramidale bilaterale.

Tulburările de sensibilitate superficiale, profunde, de tip siringomielic se întîlnesc frecvent. Putem întîlni astereognozie.

Tulburările cerebeloase sînt manifeste şi frecvente, la început sînt unilaterale apoi tardiv devin bilaterale. Semnele cerebeloase sînt de partea leziunii sau de partea opusă după cum leziunea este deasupra sau dedesubtul comisurii lui Wernekinck.

Paraliziile de nervi cranieni în tumorile de trunchi sînt inconstante, variabile şi regresive. Dacă tumoarea are un sediu ventral sau dacă ea infiltrează fără să distrugă fibrele sau nucleii de origine a nervilor cranieni se poate ca să nu avem tulburări de nervi cranieni. Adeseori se constată mult timp semne nucleare unice fără pareză ceea ce ne va face să ne gîndim la poliencefalită. Atingerea nervilor cranieni produce un sindrom altern (dacă leziunea este unilaterală), ceea ce se întîlneşte destul de rar căci leziunea este adesea bilaterală cu predominanţă unilaterală.

Nervul motor ocular extern este cel mai atins (în 50% din cazuri).

Paralizia facială centrală (de partea hemiplegiei) sau periferică (de partea opusă semnelor piramidale) este întîlnită într-un sfert din cazuri, adesea este unilaterală, rar bilaterală.

Tulburările de auz sînt rar întîlnite, apar tardiv, au caracter progresiv, pot fi unilaterale (în glioamele pontine) sau bilaterale (în tumorile peduncului). Surditatea bilateral progresivă cu diminuarea conductibilităţii osoase, fără simptome subiective, este un indiciu important pentru localizarea leziunii în regiunea tuberculilor cvadrigemeni (Foerster şi Gagel).

Tulburările ventriculare obiective nu sînt concludente. Nistagmusul arătător indică o leziune a nucleilor vestibulari.

Prinderea trigemenului este frecventă în localizările pontine, ea este mai rară în leziunile difuze a trunchiului cerebral. Se poate ca reflexul cornean să fie abolit fără a avea tulburări de sensibilitate în restul trigemenului. Adeseori se găsesc paralizii uni- sau bilaterale de X—XII. Atingerea unui singur nerv cranian (XI, VII, VIII) ne arată etiologia în momentul apariţiei altor simptome.

Pateticul niciodată nu este cointeresat.

Perechea a treia de nervi cranieni este atinsă excepţional şi parţial în cazurile de glioame difuze de trunchi cerebral, dar este foarte interesată în cazurile de encefalită şi pinealoame. Paraliziile de lateralitate sau convergente a globilor oculari se întîlnesc în glioamele de trunchi cere-

Scanned with OKEN Scanner

bral, dar se întîlnesc foarte rar paraliziile de verticalitate. Anisocorie cu mioză sau midriază ipsilaterală se întîlnește în 25% din cazuri.

Vorbirea este lentă, sacadată, disartrică în jumătate din cazuri. Se poate întîlni rîs și plîns spasmodic (Foerster și colab.).

Tulburări de fonație se întîlnesc în leziunile bulbare. Rar se întîlnesc tulburări sfincteriene.

Putem avea o atitudine anormală a capului datorită unei leziuni a căilor vestibulare, cerebeloase, piramidale, extrapiramidale și nu este dată de o apărare antalgică sau prin blocajul LCR ca în tumorile de ventricul IV.

Tulburările psihice nu sînt date de HIC căci acesta nu există sau este discretă. Întîlnim tulburări de caracter, sindrom demențial, amnezie, amimie, obnubilare, o stare de indiferență, o stare depresivă sau de agitație, o hipersomnie (ca în encefalită). Nu se întîlnesc halucinațiile de tip peduncular.

Perioada terminală. Întîlnim hemiplegie, tetraplegie, tulburări grave din partea nervilor cranieni, pacienții mor prin simptome bulbare.

Evoluția bolii este lentă, progrseivă în cîțiva ani; poate prezenta remisiune de luni și chiar 1—2 ani (astrocitom fusiform). În formele febrile evoluția este de cîteva luni, în puseuri mai ales la tineri.

Diagnosticul clinic se face cu probabilitate. Radiografia craniului poate arăta rar simptome de HIC. Ventriculografia arată hidrocefalie moderată cu amputarea apeductului, stenoză de apeduct (fig. 514), aer

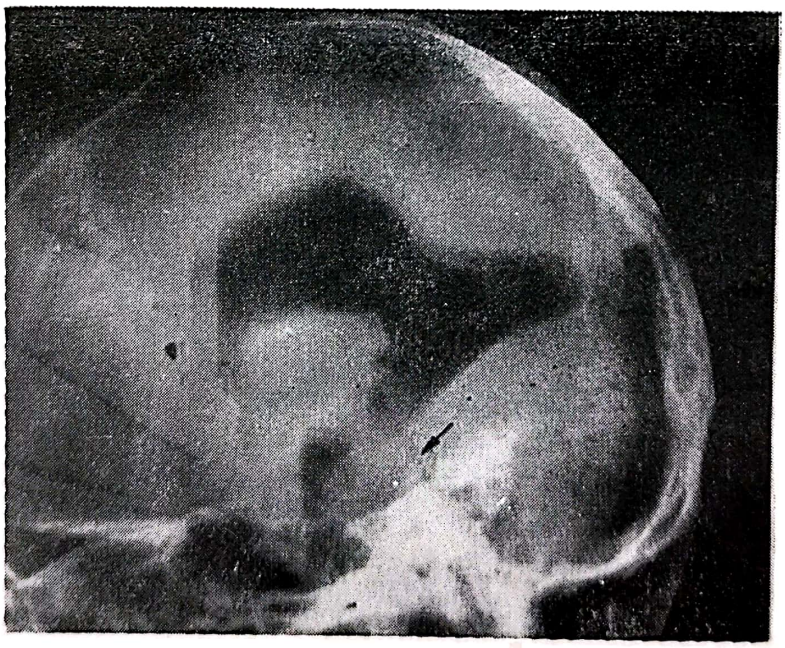

Fig. 514. — Ventriculografie, vedere din profil: se vede o hidrocefalie a ventriculilor laterali, iar apeductul este împins înainte și de aspect filiform.

sub formă de bule la acest nivel. Iodoventriculografia arată lipsa de permeabilitate a apeductului sau un apeduct sinuos deplasat. Encefalografia arată că nu intră aerul în apeduct sau aerul este deplasat înaintea sau înapoia trunchiului cerebral. Arteriografia vertebrală arată o deplasare a vaselor. Computerul tomograf arată precis sediul leziunii.

Scanned with OKEN Scanner

Diagnosticul diferențial. În formele acute și subacute, cu evoluție în puseuri, cu HIC, cu pareze discrete de nervi cranieni, somnolență se va face diagnosticul diferențial cu encefalita de trunchi cerebral, scleroza în plăci. Dacă tumoarea evoluează lent progresiv fără fenomene de HIC cu semne de focar se va face diagnosticul cu tumori de ventricul IV, cerebeloase, unghi ponto-cerebelos.

TUMORILE APEDUCTULUI LUI SYLVIUS

Deși procesele patologice ale apeductului lui Sylvius sînt rare s-a putut descrie o patologie destul de precisă. Aceste fenomene patologice se pot dezvolta în interiorul apeductului (închizînd complet lumenul), fie în grosimea pereților apeductului, fie în jurul apeductului. Întîlnim astrocitoame și mai rar cicatrice.

Simptomele de HIC preced semnele de focar, rareori ele pot chiar lipsi.

Uneori circulația fiind intermitentă poate apărea o atrofie optică (compresiune directă exercitată de ventriculul III pe chiasmă).

Semnele de focar. Semnele oculare sînt pe prim plan.

Semnul lui Argyll-Robertson conceput în sens larg (fără mioză, lentoare sau absența reflexului la lumină, reflex consensual prezent sau absent (conservarea reacției la acomodare) a fost adesea întîlnit. Este dat de o leziune circumscrisă a calotei pedunculare situat înaintea comisurii posterioare, în acest loc strîmt fibrele fotomotorii trec înaintea nucleului perechii a III-a și înapoia fibrelor de acomodare.

Sindromul Parinaud (pierderea mișcărilor de verticalitate a globilor oculari) prin leziunea comisurii posterioare. Dacă la pierderea mișcărilor de verticalitate se adaugă dispariția mișcărilor automato-reflexe (globii nu se dirijează în sus cînd corpul este flectat în jos) leziunea interesează bandeleta longitudinală. În primul caz sindromul este exteromezencefalic; în cazul al doilea el este mezencefalic.

Paralizia uni- sau bilaterală a perechii a III-a (mai frecvent) sau a perechii a IV-a.

Tulburări cerebeloase și labirintice: tulburări de mers uni- sau bilateral de intensitate variabilă, adidocochinezie, dismetrie, ataxie, nistagmus orizontal și rotator.

Cauza tulburărilor cerebeloase și labirintice este dată de cointeresarea căilor cerebeloase din peduncul cerebelos superior și a fibrelor vestibulare din bandeleta longitudinală.

Diminuarea forței musculare (pareză, reflexe osteotendinoase mai vii, Babinski) uni- sau bilaterală este dată de atingerea căilor piramidale din peduncul.

Tulburările de sensibilitate se întîlnesc rar.

Atacurile cerebeloase se întîlnesc rar.

Tulburări infundibulo-hipofizare (nanism, gigantism, adipozitate sau pilozitate anormală, hipoplazia organelor genitale, impotența sexuală, amenoree, poliurie, glicozurie) s-a întîlnit uneori.

Tulburări psihice date de localizarea leziunii în substanța cenușie: perisilvian (nu de HIC) constă în tulburări a funcției hipnice. Se întîlnește o narcolepsie (tendința irezistibilă spre somn) apare la intervale variate

Scanned with OKEN Scanner

cu repetare uneori de mai multe ori pe zi de durată variabilă, somnul are aspect normal.

Catalepsia se poate întîlni uneori (pierdere subită a tonusului muscular cu cădere fără alterare psihică).

Atacuri picnoleptice adică atacuri de cădere ca în petit mal, este o inhibiție psihică și a motilității voluntare.

NEURINOMUL ACUSTIC

Neurinomul acustic este o tumoare benignă care se dezvoltă din perechea a 8-a craniană în unghiul ponto-cerebelos.

Frecvența sa în raport cu celelalte tumori intracraniene este de 8—15%. Neurinomul acustic poate fi unilateral, bilateral (1/10) poate fi asociat cu meningioame multiple sau se găsește în cortegiul maladiei Recklinghausen. Este localizat mai frecvent de partea stîngă la femei și debutează după 35 de ani, excepțional se întîlnește la copii. Printre cauzele predispozante care pun în evidență tumoarea avem sarcina, procesele febrile, traumatismul cranio-cerebral. De la debutul bolii pînă la internarea în spital trece un timp de 1—5 ani.

Simptomatologie. Este foarte caracteristică. Clinic evoluează în mai multe faze (Arseni, 1951). Succesiunea apariției simptomelor se explică prin condițiile topografice a regiunii și prin criteriile anatomopatologice a tumorii.

1. Tumoarea se dezvoltă din perechea a 8-a craniană (ramura vestibulară este mai adesea interesată — Henschen — în consecință, în prima fază vom avea tulburări din partea acestui nerv — este faza otologică a neurinomului acustic.

2. Tumoarea dezvoltîndu-se comprimă nervii vecini din jur (perechile 5 și 7), flocculus cerebelos mijlociu și în consecință vom avea simptome din partea acestor formațiuni comprimate care se adaugă tulburărilor auditive care se vor accentua — este faza a doua sau faza oto-neurologică.

3. Tumoarea dezvoltîndu-se din ce în ce mai mult comprimă cerebelul și alți nervi cranieni situați mai la distanță în fosa cerebeloasă — este a treia fază sau faza neurologică a neurinomului acustic. Această fază se caracterizează printr-un polimorfism de simptome fără a prezenta o hipertensiune intracraniană.

4. Tumoarea mărindu-se produce un obstacol în circulația LCR, determină o hidrocefalie, deci fenomene de HIC — este faza a patra, faza de HIC (tumorală) a neurinomului acustic. În timpul acestei faze predomină simptomele de HIC și diagnosticul de tumoare de fosă cerebrală posterioară se impune.

5. În cele din urmă neurinomul acustic determină fenomene grave de compresiune de ax bulbo-pontin și a nervilor de gaură ruptă posterioară — este faza a 5-a finală sau faza de compresiune a trunchiului cerebral.

Această clasificare are o importanță neurochirurgicală căci prognosticul și rezultatele depind de faza în care se găsește bolnavul.

Criteriile topografice, anatomopatologice și chirurgicale stau la baza stabilirii acestor faze, căci din punct de vedere cronologic, simptomele

Scanned with OKEN Scanner

pot uneori varia ca succesiune. Astfel se poate ca să nu existe nici un semn de HIC sau ca acesta să apară în faza a doua sau a treia; compresiunea de trunchi cerebral poate să apară de la început.

Faza întîia sau faza otologică este caracterizată prin tulburări auditive (hipoacuzie) și vestibulare (vertij) asociate cu dureri în regiunea occipitală și o hipoestezie corneană ipsilaterală precoce (Lascu, Arseni). Această fază poate dura luni și chiar ani, trecînd neobservată.

Tulburările de nerv auditiv. Tumoarea se poate dezvolta din ramura vestibulară (mai ales) sau auditivă, Leziunea va provoca deci 2 feluri de simptome. 1/4 din pacienți vin la ORL în această fază. Aceste tulburări auditive au valoare dacă nu sînt semne de HIC (care produc tulburări auditive fără valoare localizatorie).

Simptome subiective. Deși leziunea vestibulară este mai frecventă, rapid prinde și ramura auditivă și pacientul vine pentru aceste ultime cauze. Ca semne vestibulare avem o senzație de buimăceală care dispare cînd pacientul este culcat; vertijul este intermitent, de poziția capului. Vertijul sau dispare cînd bolnavul este în decubit lateral de partea opusă a tumorii și se accentuează cînd este în decubit lateral de partea tumorii. Vertijul apare sub două forme: o senzație de rotație a corpului bolnavului (din partea sănătoasă către partea leziunii) sau a obiectelor din jur (din partea leziunii către partea sănătoasă). Uneori sînt crize veritabile de vertij Ménière (vertij, cădere, greață, vărsături). Ca semne auditive avem diferite zgomote (țiuituri, suflu) și hipoacuzie. Zgomotele în ureche pot apărea de la început sau mai tîrziu și ele persistă pînă cînd este anacuzie, ele sînt de partea leziunii, alteori bilaterale sau chiar de partea sănătoasă. Rareori surditatea apare brusc. Semnele auditive rareori pot apare înaintea celor vestibulare.

Simptome obiective. Din punct de vedere otologic avem o surditate unilaterală cu un sindrom Ménière atipic cu o notă centrală caracterizată printr-un nistagmus orizontal care bate de partea sănătoasă, o deviere spontană a brațului de partea bolnavă, o probă rotatorie normală sau puțin compensată (de partea sănătoasă) cu o probă calorică abolită de partea leziunii, o diminuare inconstantă a nistagmusului rotator.

Tulburările auditive asociate tulburărilor vestibulare ne arată că este vorba de o leziune a nervului auditiv și nu o afecțiune a urechii mediane.

Dilatarea porului acustic este prezentă deoarece tumoarea ia naștere din porțiunea intracanaliculară. LCR recoltat suboccipital arată o hiperalbuminoză. Diagnosticul de neurinom acustic în această fază este rar pus deoarece se crede o ASC, examenul otologic nu este făcut complet, iar medicii specialiști trec cu vederea acest diagnostic care este puțin cunoscut. În această fază rezultatele operatorii sînt excelente fără sechele și mortalitate.

Faza a doua sau oto-neurologică este caracterizată prin tulburări de auz, tulburări din partea nervilor 5 și 7 și prin simptome cerebeloase.

Simptomele din acest stadiu sînt variabile și neprecise, căci nervii cranieni nu sînt prea mult comprimați, numai un examen atent obiectiv poate pune în evidență aceste simptome discrete. Mult timp modificările sînt ușoare și pasagere deoarece tumoarea crește așa de lent încît o compensație funcțională este posibilă.

Scanned with OKEN Scanner

Din punct de vedere *subiectiv* avem în afară de tulburările auditive din prima fază care se accentuează, parestezii în domeniul trigemenului de partea surdității, tulburări de mers, nesiguranță în mînă (obiectele cad pe pămînt), nevralgie occipitală.

Simptome obiective. Din partea aparatului cohleovestibular avem: surditate totală sau aproape totală, găsindu-se insule de auz conservat în cîmpul auditiv; inexcitabilitatea labirintică de partea bolnavă; nistagmus bilateral, bate mai puternic de partea sănătoasă; nistagmus de poziție (capul este înclinat înapoi sau pacientul este în decubit lateral de partea tumorii); brațul este deviat unilateral de partea leziunii; proba calorică abolită; în proba giratorie este o abolire electivă a nistagmusului orizontal, poate să se producă un nistagmus rotator; proba galvanică este tulburată.

Atingerea nervilor cranieni vecini. Trigemenul este comprimat prin polul superior al tumorii (este prins printre tumoare, stîncă și punte). Facialul este comprimat de porțiunea mijlocie a tumorii. Rareori tulburările nervilor 5, 7, 8 sînt de partea opusă tumorii prin compresiunea punții sau a nervilor de partea controlaterală a tumorii.

Din partea trigemenului avem parestezii, dureri moderate, hipoestezie, trismus, pareză a masticatorilor și rareori nevralgie de trigemen.

Din partea facialului avem o discretă pareză periferică, spasme. O paralizie facială periferică mare rareori denotă un neurinom acustic (asociată cu hipoacuzie și reflex cornean abolit) adesea denotă o tumoare de trunchi cerebral.

Tulburările cerebeloase sînt discrete, în mers deviază de partea tumorii cu baza de susținere lărgită, obiectele îi cad din mînă, hipotonie musculară cu reflexele pendulare a membrelor de partea leziunii, discretă dismetrie, adiadocochinezie. Vertijele, nistagmusul și ataxia pot fi de origine vestibulară și agravează de leziuni cerebeloase.

Putem avea nevralgie occipitală unilaterală, redoare de ceafă moderată, capul este aplecat de partea leziunii, discret sindrom piramidal homolateral prin compresia controlaterală a punții pe stîncă, nu sînt fenomene de HIC.

Faza a treia sau faza neurologică. În această fază apar simptome neurologice din care cauză pacientul consultă un neurolog. Aceste simptome variază din cauza tulburărilor vasculare și a LCR din unghiul pontocerebelos și din cauza eventuală a prezenței unui chist arahnoidian peritumoral. Simptomatologia este bogată din cauza regiunii care are numeroase și importante funcțiuni în acest mic spațiu.

Subiectiv bolnavul se plînge de tulburări de echilibru în mers, de o neîndemînare a mișcărilor în membrele superioare, tulburări de auz, parestezii în față, tulburări de gust, diplopie.

Această fază se caracterizează *obiectiv* prin tulburări din partea nervilor cranieni situați în fosa posterioară, tulburări cerebeloase și simptome discrete de suferință de trunchi cerebral. Găsim următoarele simptome obiective: din partea nervilor cranieni:

— III—IV — pareze de mușchi a globilor oculari

— V — Hipo- sau anestezie în teritoriul trigemenului cu reflexul cornean abolit, pareza mușchilor: temporal, maseter pterigoidian (de-

Scanned with OKEN Scanner

viația mandibulei de partea leziunii, atrofie de maseter, fibrilație în mușchiul maseter).

— VI — diplopie (strabism intern), nistagmus mai accentuat de partea leziunii (compresarea perechii a VI-a prin artera bazilară).

— VII — moderată paralizie facială periferică (în caz de paralizie facială periferică accentuată nu este neurinom acustic).

— VIII — hipo- sau anacuzie.

— IX — tulburări de gust în treimea posterioară a limbii.

— X — pareza corzilor vocale, tulburări discrete de deglutiție, reflexul velo-palatin diminuat sau abolit, aritmie.

— XI — pareza mușchilor sterno-cleido-mastoidian și trapez.

— XII — hemiatrofia limbii cu levierea ei de partea paraliziei.

Simptomele de nervi cranieni sînt de partea tumorii, rar ele pot fi bilaterale sau controlaterale (prin compresia trunchiului cerebral pe peretele osos opus tumorii; nervii 5 și 8 sînt adesea prinși de partea opusă).

Tulburări cerebeloase. De partea leziunii avem tulburări de echilibru (cade pe partea tumorii și înapoi) mai manifeste decît tulburări de coordonare, deseori găsim o hipotonie și reflexe pendulare mai accentuate în membrul inferior.

Trunchiul cerebral. Hemipareză controlaterală, rareori ipsilaterală (cu tulburări de sensibilitate discrete, Babinski uni- sau bilateral).

Fundul de ochi este normal, eventual avem o hipertensiune a arterei centrale a retinei.

Radiografia stîncilor arată o lărgire a orificiului auditiv intern, o decalcificare a vîrfului stîncii, o osteoporoză a marginii superioare a stîncii, o distrugere a apofizelor clinoide posterioare. Nu sînt semne de HIC radiologic.

LCR suboccipital arată o hiperalbuminoză adesea peste 1 g‰.

Tomografia computerizată arată o tumoare în unghiul ponto-cerebelos.

Faza a patra sau faza de HIC (de tumoare cerebrală). Avem semne de HIC și semne cerebeloase mari la care se adugă semne de nervi cranieni și suferință de ax bulbo-pontin. Semnele clinice sînt net de tumoare de fosă posterioară, examenul aparatului auditiv pierde din valoarea sa.

Semnele de HIC sînt date de hidrocefalie internă accentuată. Cefaleea este difuză, întinsă și cu exacerbări. Avem frecvent vărsături. Staza papilară și atrofia poststază se întîlnește întotdeauna. Rareori avem o hemianopsie bitemporală (ventriculul III dilatat comprimă chiasma).

Avem tulburări psihice specifice HIC (somnolent, confuz). Se pot întîlni crize cerebeloase sau crize clinice sau parestezice, specifice leziunilor expansive de fosă posterioară cu traiect distal-proximal în membrul superior sau în jumătatea ipsilaterală a capului fără convulsii generalizate.

Simptomele cerebeloase sînt acentrale ajungînd la astazie-abazii uni- sau bilaterale.

Simptomele de nervi cranieni sînt cele din faza a treia dar mai accentuate.

Scanned with OKEN Scanner

Simptomele de ax bulbo-pontin: hemipareză cu tulburări de sensibilitate, rareori avem astereognozie și mișcări involuntare în membrul superior.

Radiografia craniană arată fenomene de HIC.

Prognosticul chirurgical este rezervat și este în raport cu gradul de hidrocefalie.

Faza a cincea sau faza finală de suferință gravă a axului bulbo-pontin. Se caracterizează prin simptome grave de suferință a trunchiului cerebral și a nervilor 9—11.

Simptome *de compresiune a trunchiului cerebral.* Hemipareza — hemiplegie controlaterală, rar ipsilaterală, sau tetraplegie.

Tulburări bulbare: tulburări respiratorii, circulatorii (aritmie, bradicardie), nistagmus rotator pur optocinetic, nistagmus spontan pur bilateral, bate mai des de partea bolnavă (semn vestibular disarmonic), nistagmus homolateral în privirea din față (prognostic grav), disfagie, tulburări de deglutiție, disartrie, voce afonă, tărăgănată, neclară, reflexul velopalatin abolit, pacientul moare prin simptome bulbare.

Prognosticul operator este rezervat în această fază din cauza suferinței grave de trunchi cerebral dată de tumoră și tulburări circulatorii.

Formele clinice ale neurinomului acustic:

1. Forme după debut:

Forma fără tulburări de auz este dată de dezvoltarea tumorii prin perechea a 8-a craniană fără a distruge axonii din nerv (Dandy).

Forma dureroasă debutează cu ani înaintea altor simptome printr-o nevralgie de trigemen paroxistic.

Forma în care predomină simptomele de HIC.

Forma în care predomină simptomele oculare (diplopie, stază papilară).

Forma în care predomină tulburările cerebeloase.

Forma febrilă.

Forme frustre cu oboseală, discrete semne de echilibru.

Forme cu debut brusc: apariția simptomelor alarmante este dată de un chist din tumoră.

2. Forme după evoluția bolii:

Forma rapidă care evaluează sub 1—2 ani.

Formă cu evoluție lentă care evoluează progresiv în 2—10—15 ani.

3. Forme după localizare:

Neurinomul unilateral.

Neurinom bilateral (este expresia unei maladii Recklinghausen-Frust).

Neurinom acustic uni sau bilateral asociat cu alte tumori de nervi cranieni.

Neurinom acustic uni și bilateral asociat cu neurofibromatoză generalizată.

Neurinom acustic uni sau bilateral asociat cu multiple meningioame cerebrale.

Diagnosticul pozitiv se face pe baza antecedentelor, aspectul clinic, examene paraclinice (LCR are hiperalbuminoză, radiografia stâncilor arată un por acustic mărit, angiografia vertebrală, encefalografia fracționată și tomografia computerizată arată precis leziunea) (fig. 515, 516).

Scanned with OKEN Scanner

Diagnosticul diferențial. În faza etiologică se face diagnosticul diferențial cu otoscleroza, hipoacuziile secundare (consecutive scarlatinei, otitei, traumatismului craniocerebral) labirintitele, vertijul Ménière, nevralgia trigemen.

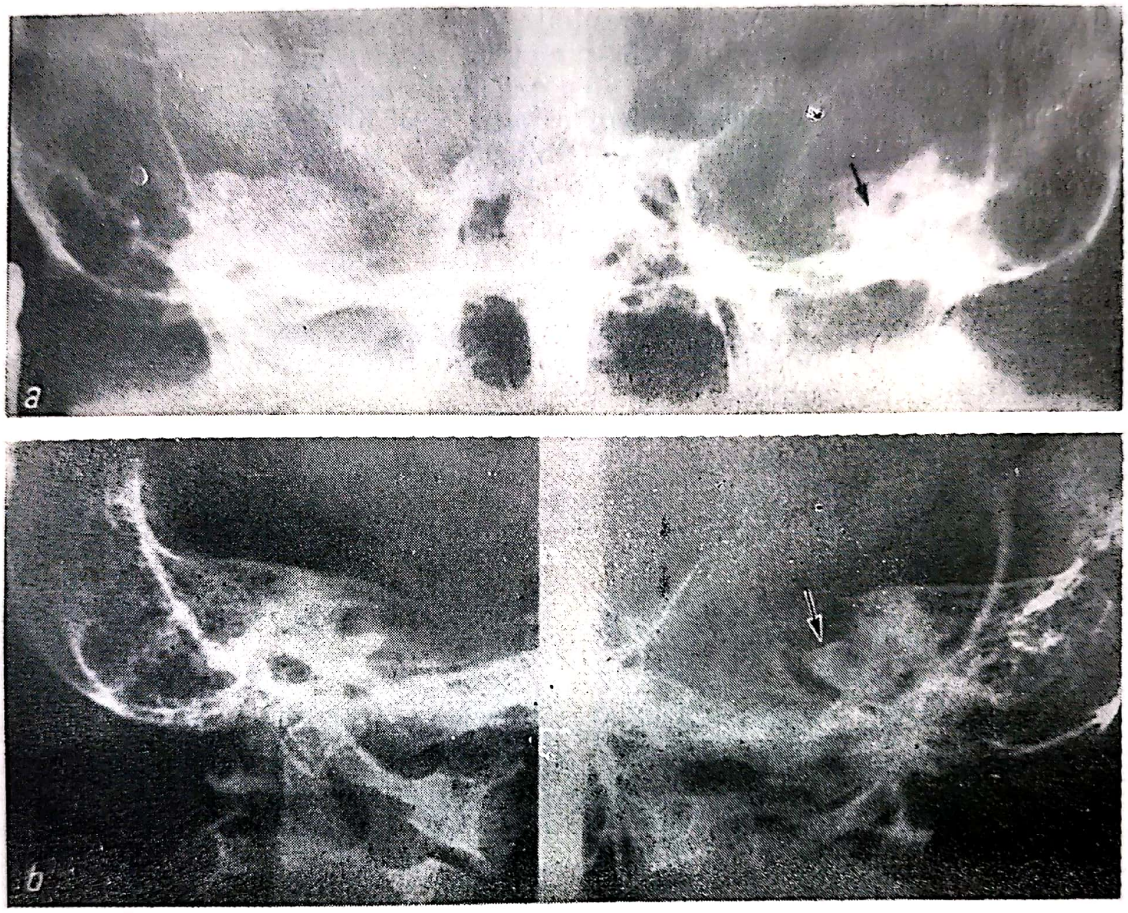

Fig. 515. — *a*) și *b*) Radiografia stîncilor (Stenwers); se vede porul acustic mărit în caz de neurinom acustic.

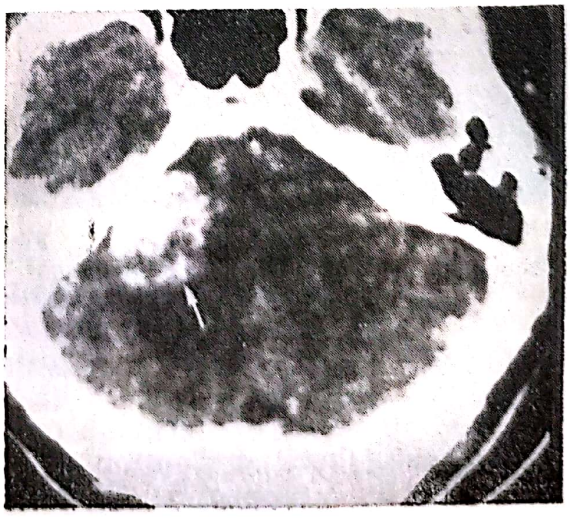

Fig. 516. — Tomografia computerizată a fosei cerebeloase: se vede un neurinom acustic.

Scanned with OKEN Scanner

În faza 2—5 se face diagnosticul diferențial cu vertijul Ménière, scleroza în plăci, surditatea postraumatică, leziuni de trunchi cerebral.

Diagnosticul diferențial al neurinomului acustic trebuie să se facă și cu alte tumori cerebrale: în primul rînd trebuie să se facă diagnosticul diferențial cu procesele expansive din unghiul pontocerebelos: cu neurinomul ultimelor perechi craniene (9—12) care evoluează identic, însă porul acustic este normal din punct de vedere radiologic, cu meningioamele de fosă posterioară mai ales cel de sinus pietros posterior și inferior unde tumora este lîngă porul acustic însă aceasta debutează multă vreme cu dureri și tulburări de sensibilitate în trigemen, tulburările auditive sînt discrete și apar tîrziu. Se va face bineînțeles diagnosticul diferențial cu tumorile cerebeloase, cu tomora epidermoidă din unghiul pontocerebelos (aceasta dă amputația vîrfului stîncii), cu neurinomul de ganglion Gasser dar acesta are și simptome de etaj mijlociu; tumorile de trunchi pot da o hipoacuzie bilaterală; de asemenea se va face diagnosticul diferențial cu tumorile spontane care dau tulburări ataxice dar avem aici mari tulburări psihice.

Anatomie patologică. *Macroscopic.* Tumoarea se găsește în unghiul pontocerebelos. E unilaterală, rareori bilaterală. Tumoarea este dură și bine delimitată, comprimă bulbul, puntea și cerebelul (fig. 517), face corp cu nervul auditiv și prinde nervul facial și trigemenul în capsula

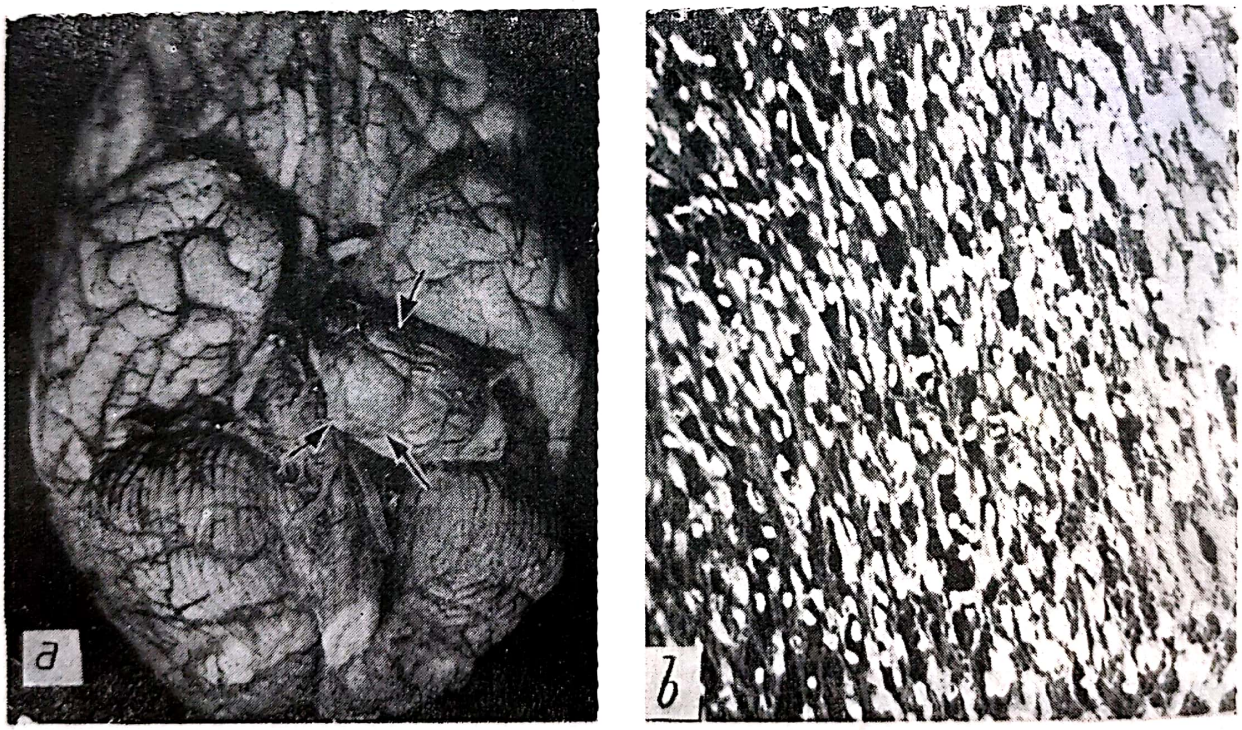

Fig. 517.

a) Neurinom acustic situat la baza creierului; *b*) aspectul microscopic al neurinomului cu dispoziție în palisadă (col. H.E.×200).

sa; de aceea, cînd se încearcă extirparea tumorii în totalitate, se poate provoca o leziune a nervilor V și VII. Mărimea variază de la dimensiunile unei alune la cele ale unei mandarine; pe capsulă sînt vase care vin din trunchiul bazilar. Conținutul tumoral e dur, slăninos (tip A) alteori moale, galben, cu aspect de degenerescență (tip B).

Scanned with OKEN Scanner

Microscopic. Structura tumorii e caracteristică: celulele lungi, fuziforme, dispuse în palisade, cu nucleu alungit sau ovalar; fibre colagene (fig. 517). Neurinomul derivă din teaca Schwann (origine neuro-ectodermică) sau din elementele mezodermice ale tecilor nervoase.

BIBLIOGRAFIE

ARSENI C., GOLDENBERG M. — *Acta Neurol. Psychiat. belg.*, 1958, 6, 404—419.
ARSENI C., STANCIU M. — Patologia proceselor expansive intracraniene subteritoriale. Procese expansive intracraniene I, Ed. Acad. R.S.R., 1973.
BAGDASAR D., și ARSENI C. — Traité de Neurochirurgie, Ed. Acad. R.P.R., 1957.
BARRÉ J. A. — *Rev. Neurol.*, 1935, 64, 524—530.

3. TUMORILE INTRACRANIENE DE LA BAZA CREIERULUI

TUMORILE HIPOFIZARE

Tumorile hipofizare se întîlnesc destul de frecvent. Ele reprezintă 3—18% din tumorile endocraniene. Ele pot deriva din lobul anterior — adenoame și carcinoame hipofizare — și lobul posterior, infundibuloame.

ADENOAMELE HIPOFIZARE

Considerații generale. 70% și chiar 90% dintre tumorile hipofizare sînt adenoame. Adenoamele hipofizare ar fi chiar mai frecvente decît cele tiroidiene (Cushing, 1912, 1932). Studii făcute pe hipofizele provenite de la cadavre arată că frecvența adenoamelor hipofizare cu semne clinice discrete atinge o proporție de 10% din totalul glandelor examinate (Erdheim).

Vîrsta bolnavilor cu adenoame hipofizare este între 15—60 de ani; incidența cea mai mare se întîlnește la tinerii adulți. Evoluează lent în ani.

Macroscopie. Adenoamele sînt acoperite de o capsulă care este consistentă, dură. Tumorile sînt formate dintr-un țesut moale care poate fi ridicat cu chiureta. Calcificările sînt rare (10%), mai des se găsesc degenerescențe chistice (20—30%). Chisturile pot ocupa toată loja hipofizară; în peretele acestor formațiuni chistice se întîlnește un mic nodul tumoral (Dandy, 1928).

Microscopie. Adenoamele hipofizare sînt tumori epiteliale; ele se dezvoltă exclusiv în lobii anterior și intermediar și sînt formate din celule cubice, poligonale, cilindrice, aranjate în cordoane sau grămezi (alveole). Rețeaua vasculară este abundentă, și țesutul conjunctiv înconjoară cordoanele și grămezile de celule.

Adenoamele hipofizare se împart în cromofobe, cromofile și mixte. Primele, cele mai frecvente, sînt formate din celule principale (agranulare) cu puțină citoplasmă slab colorată; adenoamele cromofile sînt formate din celule cromofile (granulare) cu protoplasmă abundentă și cu granulații care se colorează fie acid, fie bazic, foarte rar.

Scanned with OKEN Scanner

Adenoamele hipofizare își schimbă aspectul după radioterapie. Tumoarea se lizează, devine o magmă roză-brună-hemoragică; adesea întreaga tumoare devine o pastă semifluidă sau se transformă într-un chist hemoragic. Microscopic, celulele sînt lizate; există necroze cu hemoragii.

ADENOAMELE CROMOFOBE

Considerații generale. Este cea mai frecventă dintre tumorile hipofizare. Se întîlnește la adulți.

Macroscopie. Tumoarea este solidă, rareori chistică; pe secțiune roz-hemoragică.

Microscopie. Celulele, cubice sau cilindrice, poligonale sînt dispuse în alveole mari, separate unele de altele prin benzi de țesut conjunctiv proliferat din pereții vaselor. Alteori structura alveolară poate fi absentă, celulele semănînd cu limfocitele. Aceste celule au strat subțire de citoplasmă care se colorează destul de bine, însă nu conțin granulații specifice, de aceea termenul de adenom agranulocitar este mai potrivit decît cel de adenom cromofob. Citoplasma conține mitocondrii. Nucleii sînt de volum variabil, în general mici, rotunzi, neregulați, bogați în cromatină; o parte din celule sînt multinucleate. Mitozele se întîlnesc rar. Rareori există arii de necroză. Se disting mai multe varietăți de adenoame agranulocitare (Roussy și Oberling, 1933).

Adenomul cu celule clare sau adenomul cromofob propriu-zis este alcătuit din celule bine delimitate, de formă cilindrică sau cubică, dispuse în trabecule limitate de capilare; alteori iau o dispoziție acinoasă sau papilară; citoplasma este clară, transparentă sau foarte puțin colorată în roz; nucleul este situat la polul opus capilarelor. Tumoarea este foarte vascularizată, cu capilare dilatate, făcînd chiar lacuri sanguine.

Adenomul cu celule de sarcină: celulele sînt cilindrice sau cubice, citoplasma se colorează cu eozină, dar intensitatea colorației variază de la o celulă la alta (unele sînt intens colorate, altele mai puțin); din loc în loc se întîlnesc celule clare, transparente (celule cromofobe); celule acidofile agranulare seamănă cu celule hiperplazice care se întîlnesc în hipofiza gavidelor.

Adenomul cu celule mici principale: elementele seamănă cu celulele mici principale ale hipofizei: au citoplasma redusă, bazofilă, nucleul rotund foarte bogat în cromatină; celulele sînt dispuse în formă de trabecule sau cordoane neregulate; seamănă cu un sarcom cu celule rotunde.

Adenomul cu celule nediferențiate (sau cu celule fetale) — Kraus: celulele sînt alungite, prismatice, cu puțină citoplasmă slab colorată și fără granulații; nucleul este fusiform, foarte bogat în cromatină; celulele sînt dispuse în trabecule strînse, delimitînd pe alocuri o cavitate cu conținut coloid.

ADENOAMELE CROMOFILE

Se împart în două grupe: adenoame eozinofile și adenoame bazofile.

Adenomul acidofil (eozinofil). Considerații generale. Este o tumoare cu evoluție foarte lentă. Determină clinic sindromul de acromegalie. Este însoțit de hiperplazia capsulelor suprarenale, a tiroidei și paratiroidelor.

Scanned with OKEN Scanner

Macroscopie. Sînt tumori bine delimitate (fig. 518), care uneori perforează dura mater de la nivelul șeii turcești și invadează regiunea suprachiasmatică. Tumoarea este dură, alteori chistică, de culoare rozbrună.

Microscopie. Celulele sînt voluminoase, de formă poligonală, dispuse în trabecule, fără aranjament celular caracteristic; nucleii sînt mari, veziculoși și au cromatină puțină; există rare mitoze. Citoplasma este eozinofilă și voluminoasă; granulațiile eozinofile sînt puțin numeroase și dispuse sub forma unui inel la periferia citoplasmei. O parte din celule sînt complet lipsite de granulații și uneori citoplasma este vacuolară. Nu se găsesc celule bazofile. Există de obicei elemente celulare care se aseamănă puțin cu celulele cromofobe. Țesutul conjunctiv este foarte puțin reprezentat. Din punct de vedere histologic dă impresia, mai curînd, a unei simple hiperplazii difuze a celulelor eozinofile și nu a unui adenom.

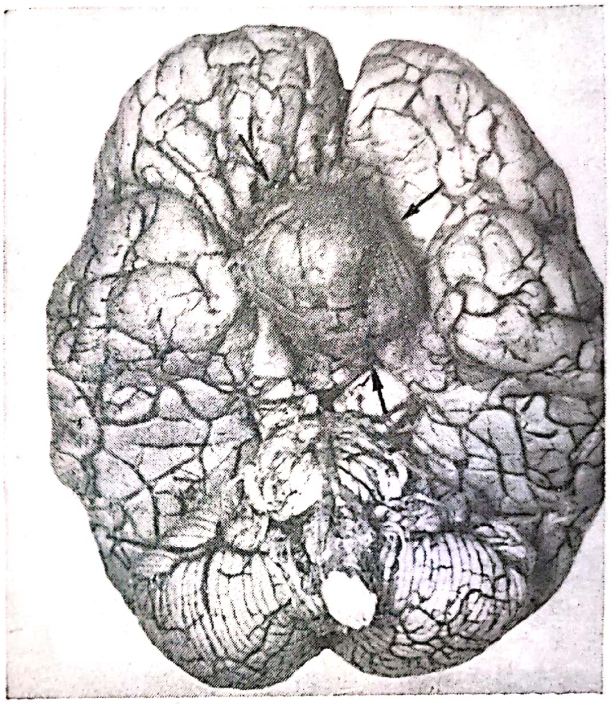

Fig. 518. — Fotografia bazei creierului: se vede o tumoare hipofizară acidofilă care a dat acromegalie.

ADENOMUL BAZOFIL

Considerații generale. Se întîlnește la adulți și tineri care sînt obezi, au vergeturi pe abdomen, sînt pletorici, hipertensivi, prezintă distrofie sexuală, hipertricoză pe față și trunchi, osteoporoză, cifoză spinală. Capsulele suprarenale sînt mărite, alteori prezintă chiar un adenom. Adenomul bazofil dă boala Cushing (bazofilismul pituitar).

Macroscopie. Leziunea anatomică constă într-un adenom mic de cîțiva milimetri, dezvoltat în interiorul lobului anterior, adesea atît de mic încît nu poate fi găsit decît pe secțiuni seriate.

Microscopie. Celulele tumorii au reacție bazofilă și sînt mai mici decît celulele bazofile normale; ele au aceeași structură și dispoziție ca în glanda normală.

Citoplasma suferă o transformare hialină, care uneori este așa de intensă încît acoperă complet granulațiile bazofile (Crooke).

În coloratia cu metoda Mallory modificată, partea hialină are un aspect gri-albastru uniform. Dacă hialinizarea nu este întinsă la toată citoplasma, granulațiile bazofile sînt vizibile la periferia citoplasmei și în vecinătatea nucleului. Uneori în celule se pot vedea vacuole asemănătoare cu cele care se întîlnesc în celulele bazofile adulte; se pot întîlni frecvent doi sau mai mulți nuclei într-o celulă; lipsesc mitozele. Această

Scanned with OKEN Scanner

transformare hialină nu este expresia unei degenerări a celulelor, căci nucleul celular are aspect normal: ea pare a fi în raport cu anumite perturbări ale activității fiziologice a celulelor (Crooke).

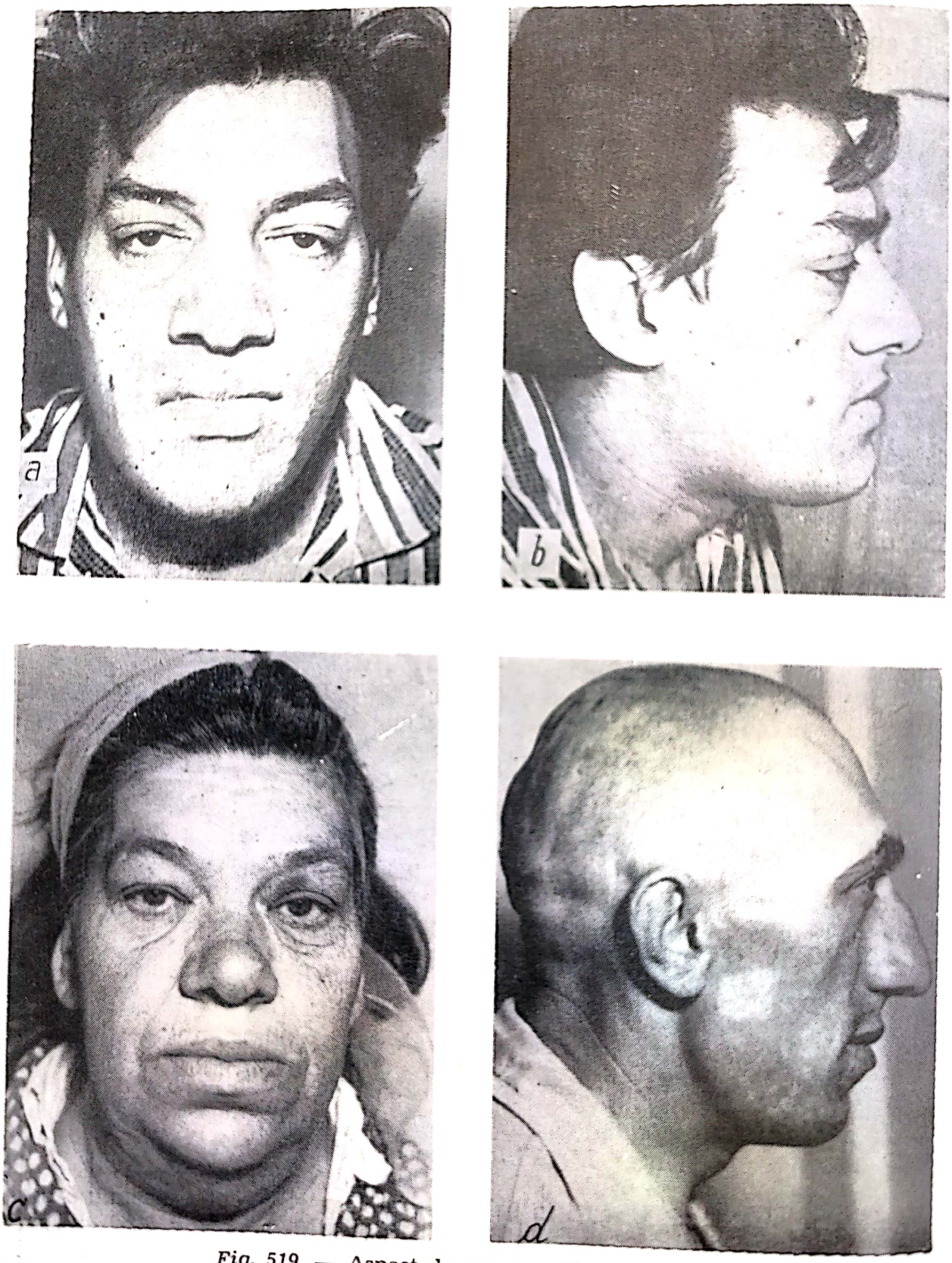

Fig. 519. — Aspect de acromegalie *(a, b, c, d).*

Scanned with OKEN Scanner

ADENOMUL DE TIP MIXT

Microscopie. Structura este a unui adenom cromofob asociat cu adenom cromofil; mai numeroase sînt celulele cu citoplasmă acidofilă. Nucleii sînt neregulaţi, bogaţi în cromatină. Majoritatea celulelor prezintă un inel de granulaţii eozinofile la periferia citoplasmei.

ADENOAMELE MALIGNE DE HIPOFIZĂ (CARCINOAME HIPOFIZARE)

Consideraţii generale. Tumoarea este malignă: rupe capsula, invadează ventriculul III şi distruge şaua turcească. Dă metastaze în afara creierului, cu structură identică cu tumoarea primitivă.

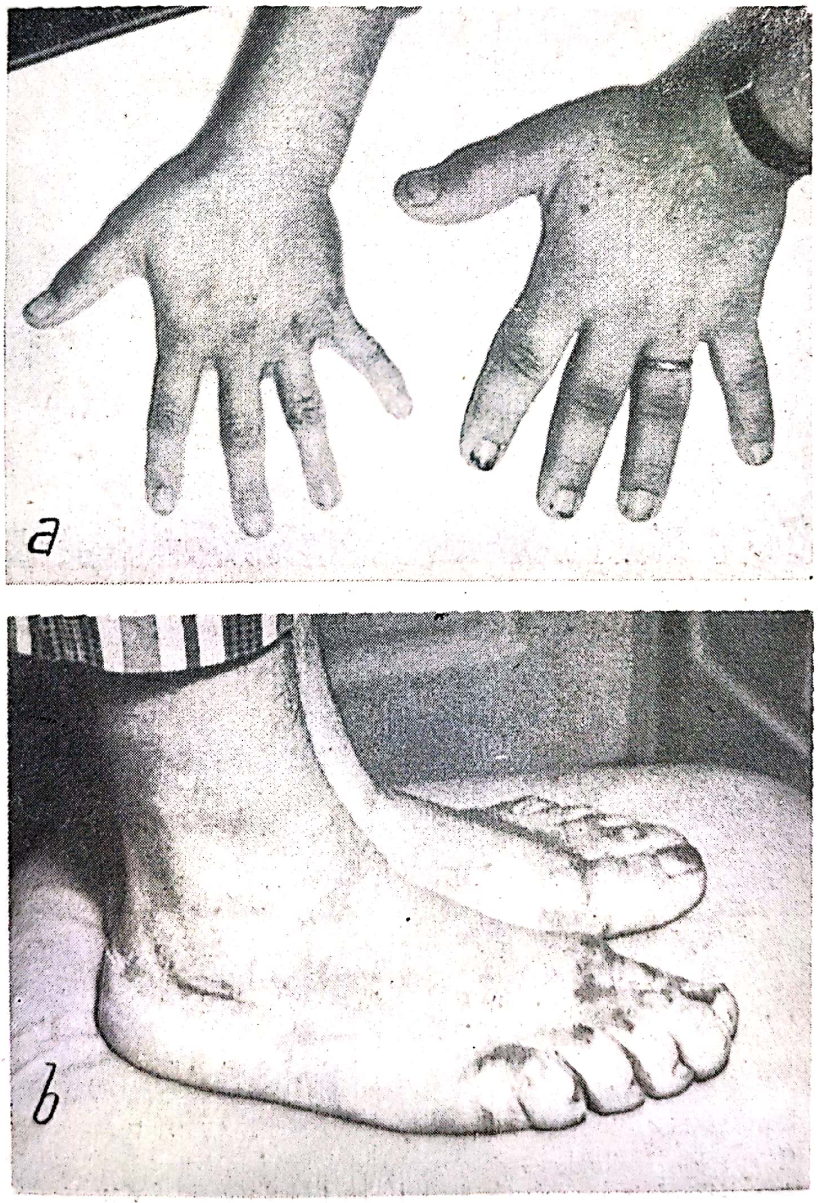

Fig. 520. — *a)* Se vede o mînă normală în comparaţie cu una de acromegalie; *b)* picioare de acromegal.

Scanned with OKEN Scanner

Microscopie. Tumorile au fie o structură adenomatoasă (adenom cromofob sau acidofil), cu nucleii hipercromici, monstruoşi, adesea în mitoză, fie o structură de carcinom (cu zone glandulare sau atipice) în care acinii sau grămezile de celule sînt limitate de o stromă conjunctivă grosolană, care se deosebeşte net de stroma delicată din adenoame. Important este faptul că asemenea tumori pot prezenta uneori aspecte de adenoame cu structură histologică benignă, fiind totuşi susceptibile de a

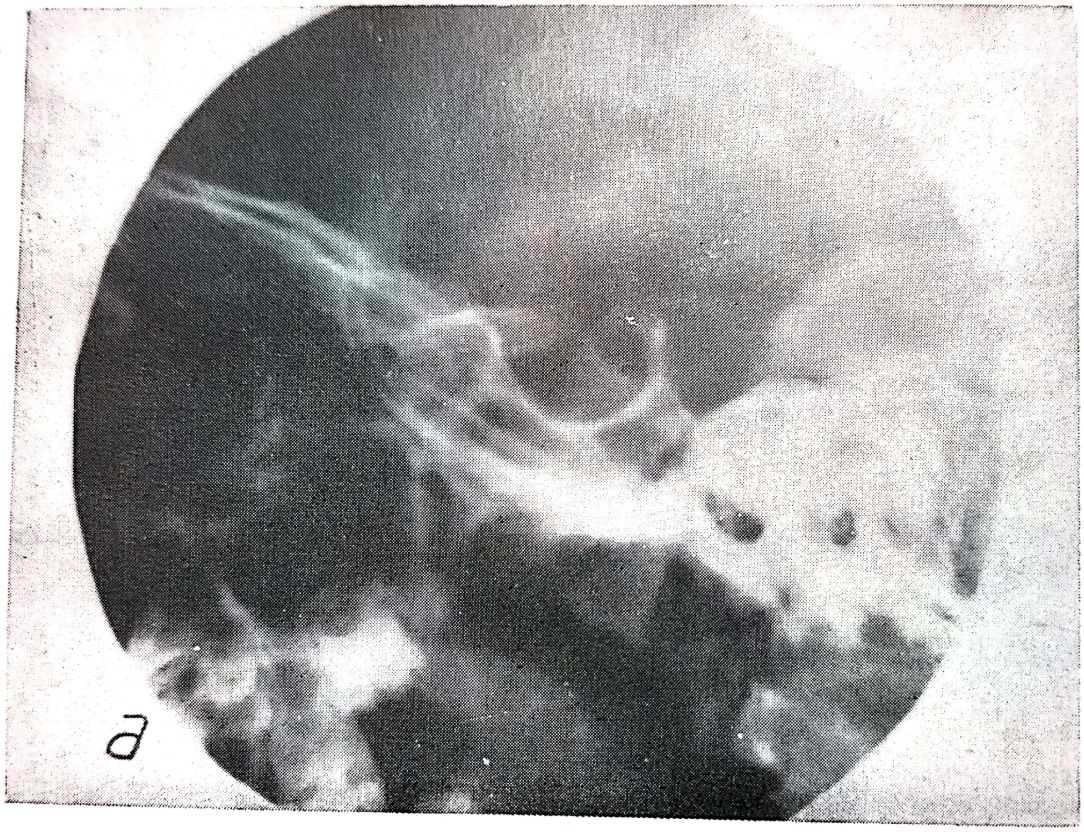

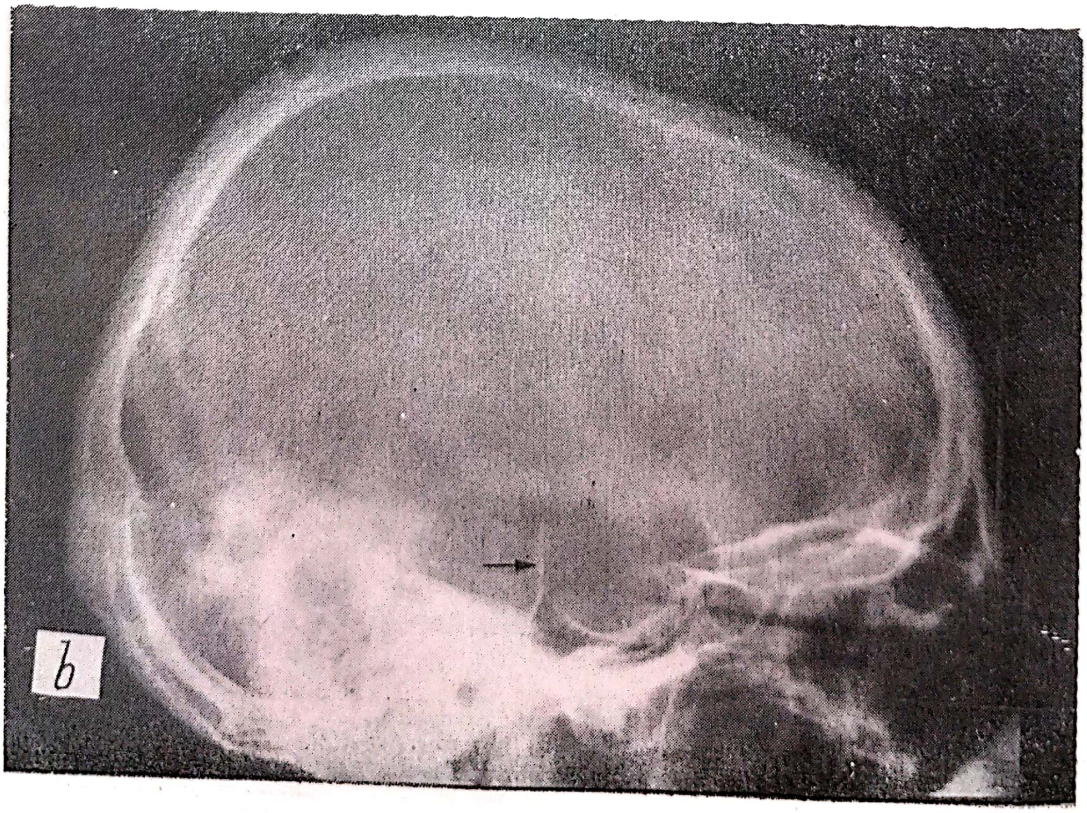

Scanned with OKEN Scanner

Fig. 521. — Radiografia şeii turceşti:
a) adenom cromofob incipient; *b*) adenom cromofob într-un stadiu înaintat; c) adenom cromofil (tomografie); d) cancer hipofizar.

Scanned with OKEN Scanner

evolua malign, ca și unele guși cu imagine histologică benignă, dar care dau metastaze.

După operațiile pe capsulele suprarenale (tumori) într-o proporție care ajunge la 10%, în anii următori apare o tumoră hipofizară benignă și care se numește tumoră Nelson.

Tumorile hipofizare sînt în majoritatea cazurilor benigne (adenoame); rareori sînt maligne. Ele apar la adulți și evoluează lent în ani.

În evoluția tumorilor hipofizare distingem 3 faze (Arseni):

Faza I se caracterizează prin tulburări endocrine.

Adenoamele acidofile dau acromegalie (fig. 519, 520).

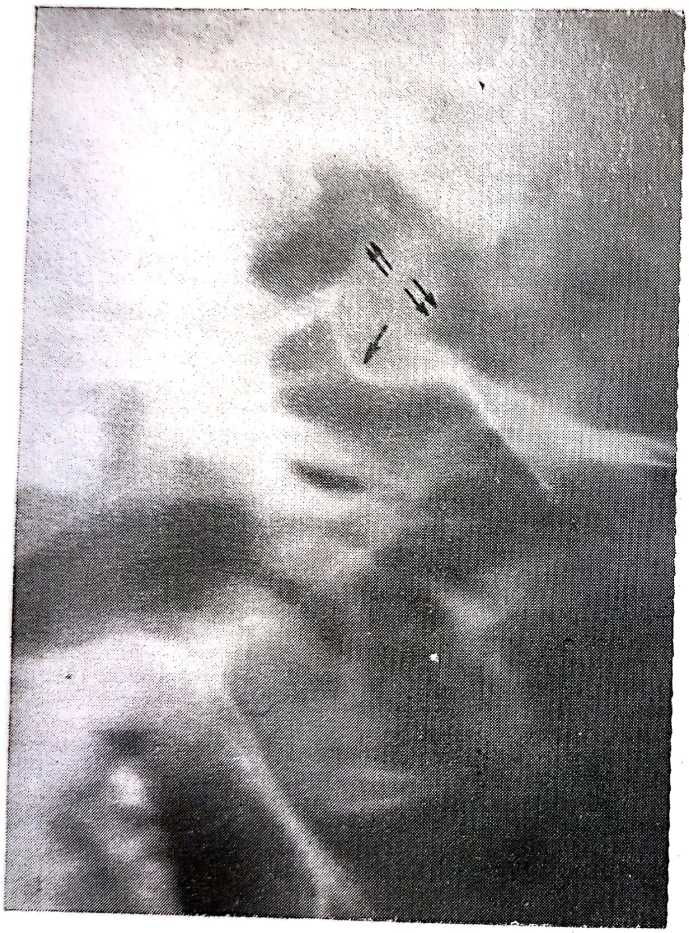

Fig. 522. — Aerografie fracțională: se vede șaua mărită (↑) și aerul care delimitează tumoarea (↑↑).

Adenoamele cromofobe dau un sindrom de hipopituitarism.

În această fază nu avem semne oftalmologice. Nu au indicație operatorie, se va face un tratament endocrin și radioterapie. În formele de acromegalie accentuată fără fenomene papilare (adenomul evoluează în jos spre sinusul sfenoidal) se pot face și plantări stereotaxice cu aur în hipofiză sau se pot opera pe cale nazală.

În faza a II-a apar simptomele de compresiunea căilor optice și vom avea:

Tulburări oculare: hemianopsie bitemporală mai întîi pentru culori (verde și roșu), ulterior și pentru altele, scăderea acuității vizuale cu decolorare papilară sau atrofie optică primitivă. Dacă simptomele oculare sînt mici se va face radiocoblatoterapie, implantări cu aur sau abord transnazal. Dacă simptomele oculare sînt accentuate se va opera pe cale transfrontală.

În faza a III-a, faza tumorală, tumora invadează regiunea selară, poate comprima în lobii temporali, frontali și retrohiasmatici. Se întîlnește stază papilară. Acuitatea vizuală este scăzută, cîmpul vizual diminuat foarte mult.

Paralizii oculare (dacă tumora a invadat sinusul cavernos). Cefalee. Epilepsie.

În această fază se va opera numai pe cale transfrontală.

Examenul radiologic al șeii turcești arată o modificare a acesteia care variază cu structura tumorii (fig. 521, 522).

Scanned with OKEN Scanner

BIBLIOGRAFIE

ARSENI C. LASCU FL. — *Neurochirurgie*, 1958, 4, 329—333.
ARSENI C., MARETSIS M. — Tumorile hipofizare. În: Procesele expansive intracraniene II, Ed. R.S.R., 1947.
BAGDASAR D., ARSENI C. — Traité de Neurochirurgie, Ed. Acad. R.P.R., 1957.
CUSHING H. — The pituitary body and its dissdes, J. Blippincott, Philadelphia, 1912.
CHUSHING H. — *J. Amer. med. Ass.*, 1932, 281.
DANDY W. — Hirnchirurgie, Leipzig, 1938.
ROUSSY G., OBERLING CHIR. — *Presse. méd.*, 1933, 1799.
SCHMITZER G. — Radiologie medicală I, Ed. didactică și pedagogică, București, 1963.

GLIOMUL DE CHIASMĂ

Apare la copii și tineri; se caracterizează printr-o atrofie optică primitivă și tulburări ale cîmpului vizual; acuitatea vizuală scade rapid; găsim de asemenea exoftalmie și ptoză palpebrală.

Radiografia craniului arată o șa turcească în omega; găurile optice sînt mărite și asimetrice.

GLIOMUL DE NERV OPTIC

Apare la tineri, evoluează cu scăderea vederii, fundul de ochi prezintă atrofie optică primitivă. Se însoțește uneori de o imobilitate a globului ocular, midriază și ptoză palpebrală.

Tumora invadează după un timp chiasma și apoi celălalt nerv optic. Adeseori tumora dezvoltată din nervul optic invadează chiasma, celălalt nerv optic, bandeletele optice, hipotalamusul, nucleii bazali uni sau bilaterali și prin pedunculii cerebrali trece în trunchiul cerebral.

Boala poate evolua în jur de 15 ani și este de obicei un astrocitom fuziform.

Radiografia găurilor optice arată o gaură optică mărită de partea leziunii.

BIBLIOGRAFIE

ARSENI C., DAVID M., CHILIMAN M., GLĂVAN I., MARETSIS M. — Diagnostic neuroftalgic, Ed. medicală, București, 1967.
ARSENI C., OPRESCU I., MARETSIS M. — *Oftalmologia*, 1968, 12, 231.
ARSENI C., CONSTANTINESCU A. I. — Gliomul de chiasmă, în Procesele expansive intracraniene, Ed. medicală, 315—322, 1973.

TUMORILE GANGLIONULUI GASSER

Sînt tumori benigne (neurinoame sau meningioame); evoluează lent și progresiv. Debutează prin dureri în domeniul trigemenului, care au caracter paroxistic sau sînt continui. Găsim hipoestezie în trigemen, perechea a 7-a și a 9-a craniană sînt rareori prinse și tardiv — în caz cînd tumora invadează fosa cerebeloasă (spre deosebire de tumorile bazei craniului, unde acești nervi sînt prinși de la început). Sindromul de HIC

Scanned with OKEN Scanner

apare tardiv și este discret. Radiografia bazei craniului, etajul mijlociu arată o gaură ovală mare sau erodată și radiografiile stîncilor arată o amputarea a vîrfului stîncii de partea tumorii, dar cu porul acustic normal.

BIBLIOGRAFIE

ARSENI C., DUMITRESCU L., CRISTESCU A. I. — Surgical Neurology, 1975, IV, 497—503.

CRANIOFARINGIOMUL

Sinonime: adamantinom, tumoarea pungii lui Rathke, chist buco-nazal interpeduncular sau supraselar, ameloblastom, epiteliom. Tumoarea ocupă spațiul dintre chiasmă și punte, împinge ventriculul III în sus și dă hidrocefalie internă; poate comprima arterele cerebrale anterioare sau mijlocii determinînd producerea de ramolismente în teritoriul respectiv. Aderă de formațiunile nervoase vecine, în special de hipotalamus, talamus, pe care le împinge, poate invada ventriculul III.

Macroscopic. Este o tumoare bine delimitată, cu capsulă netedă, albă, groasă și tare, chiar calcificată, alteori însă subțire și fragilă. Volumul tumorii este variabil, ea putînd ajunge la dimensiuni considerabile (cît o portocală); în general este mare cît o nucă. Pe secțiune se constată că tumoarea este formată dintr-o masă compactă solidă, moale sau dură, de culoare albă roz; de cele mai multe ori se întîlnesc calcificări (în 80% din cazuri), sau chisturi, unice sau multiple de dimensiuni variabile în genere cît o nucă. Trei sferturi din volumul tumorii este ocupat de chist, iar restul se calcifică sau chiar suferă o transformare osoasă. Lichidul conținut în craniofaringiom are o culoare brun-verzuie, ca motorina și conține numeroase cristale strălucitoare de colesterol și celule scuamoase detașate din peretele chistului; lichidul nu se coagulează decît foarte rar. Peretele chistului se poate necroza și astfel lichidul inundă spațiile subarahnoidiene sau cavitățile ventriculare. Dacă chistul s-a rupt, lichidul cefalorahidian poate conține eritrocite și pigment sanguin (sîngele provine din micile hemoragii ale parenchimului cerebral perichistic). Pereții chistului se pot calcifica din care cauză după evacuarea spontană a chistului, capsula nu colabează.

Microscopie. Din punct de vedere histogenetic și morfopatologic, craniofaringiomul nu este unitar (Frazier) (1936).

Craniofaringiomul se dezvoltă din resturile epiteliului ductului orocranial; unii autori le-au numit tumorile tijei pituitare pe care le-au confundat cu tumorile fantei lui Rathke.

Considerații generale. Este o tumoare disenhioplazică congenitală. Se întîlnește adesea la copii (50%) sau la tineri. Reprezintă 1—5% din totalul de tumori endocraniene, sau 30% din tumorile regiunii selare. Este situată supraselar și mai rar retroselar (fig. 523).

Craniofaringiomul ia naștere din celulele epiteliale (incluziunile epiteliale embrionare ale pungii lui Rathke) situate pe fața anterioară a tijei hipofizare (pars tuberalis) și deasupra porțiunii adenomatoase a hipofizei (pars distalis); deci are localizarea extraselară. Rareori se dezvoltă și intraselar, dacă asemenea resturi embrionare sînt incluse în loja hipo-

Scanned with OKEN Scanner

fizară. De asemenea, craniofaringiomul se mai poate dezvolta și în osul sfenoid, dacă resturi embrionare din stomadeum sînt incluse în interiorul acestui os. Din topografia tumorii rezultă repercusiunile pe care aceasta le are asupra regiunii hipotalamo-hipofizare.

În afară de teoria embrionară, s-a mai emis și teoria metaplazică a originii craniofaringiomului de Carmichael (1931) și de Roussy și Mossinger (1935). Potrivit acestei teorii, tumoarea ar lua naștere din celulele diferențiate ale adenohipofizei, pentru că structura neoformației ar fi dominată de formațiuni „paramalpighiene". Kernohan și Luse în 1955 descriu insule spinocelulare în pars tuberalis, îndepărtîndu-se de teoria embrionară, iar în 1956 Kernohan și Sayre menționează existența unor forme tranziționale între celule cromofobe și celule malpighiene. Picard, Peers și Montjoie (1959) se asociază teoriei metaplazice, deși structura, localizarea și apariția, mai ales la tineri, a craniofaringiomului pledează pentru originea congenitală a acestuia.

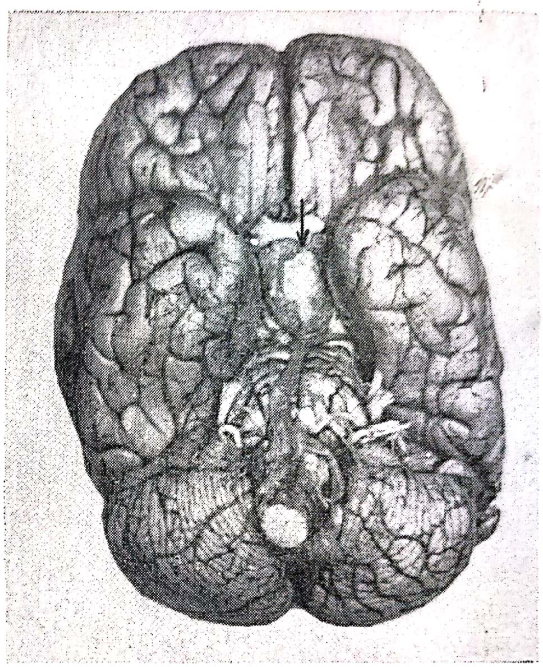

Fig. 523. — Fotografia bazei creierului: se vede o tumoare între chiasmă și pedunculii cerebrali, situat sub chiasmă fiind un craniofaringiom.

Macroscopie. Tumoarea este situată supraselar sau intraselar. Cînd este situată intraselar mărește șaua și perforează rapid diafragmul hipofizar, dezvoltîndu-se și supraselar.

Microscopic. Din punct de vedere histologic tumoarea este formată din cordoane epiteliale care merg paralel sau se anastomozează, formînd o rețea complicată, adesea neregulată, cu o stromă mai mult sau mai puțin abundentă. Mărimea cordoanelor și cantitatea de țesut epitelial sînt variabile. Aspectul și dispoziția elementelor celulare amintesc structura organului embrionar adamantin (al smalțului), cu cele trei straturi ale sale: stratul bazal cu celule epiteliale, stratul intermediar și stratul stelat. Adesea, unul din straturi poate lipsi și identificarea celorlalte două straturi este dificilă din cauza modificărilor de structură pe care le suferă elementele componente. Stratul bazal sau stratul de ameloblaste este alcătuit din celule cilindrice, cu nuclei ovali sau veziculoși și citoplasmă puțin abundentă, cu limite neprecise; elementele tind să ia o poziție stratificată, în opoziție cu organul smalțului unde pătura de ameloblaste este compusă dintr-un singur rînd de celule. Deasupra acestui strat se întîlnesc uneori celule similare ameloblastelor, dar dispuse în unghi drept în raport cu acestea din urmă. Pulpa, care se găsește deasupra celor două straturi, este formată din celulele stelate, care se anastomozează între ele prin punți de citoplasmă și formează mase sincițiale. Nucleii sînt ovali și veziculoși. Forma stelată a celulelor poate lipsi, elementele celulare semănînd mai curînd cu cele ale stratului intermediar. Se pot întîlni gră-

Scanned with OKEN Scanner

mezi celulare care au o dispoziție concentrică și sînt similare cu acelea care se găsesc în vecinătatea unui dinte în dezvoltare; unele celule conțin granule de keratină.

Cantitatea și aspectul țesutului conjunctiv sînt variabile. Uneori stroma este absentă, alteori slab reprezentată; fibrele sînt foarte destinse uneori, dar alteori aspectul stromei este mixomatos și complet transformat. În ochiurile rețelei conjunctive se întîlnesc celule multinucleate, dar mai ales fibroblaste (fig. 524).

Fig. 524. — Craniofaringiom: imagine microscopică în care se observă epitelii multistratificate cu dispoziție foliculară, țesut conjunctiv lax și formațiuni hialine în parte calcificate (H.E. × 200).

Fenomenele degenerative sînt frecvente și întinse pe teritoriul de mărime variabilă, printre cordoanele epiteliale. Celulele stelare pot suferi o degenerare hidropică; ele sînt umflate, rotunde, citoplasma prezintă multe vacuole și nucleii sînt mici; alteori celulele suferă o degenerare hialină (se colorează în roșu cu colorația hematoxilină-eozină și au un aspect omogen); pot să fie și mici granule de calciu. Se pot găsi și zone de necroză. S-au descris celule gigante la periferia zonei de necroză și celule gliale în stromă; unii autori (Frazier) le contestă. Calcificarea este foarte frecventă, atît în stratul epitelial cît și în țesutul conjunctiv, în acesta din urmă fiind mai abundentă. Calcificarea are aspect neregulat și poate să se întindă pe suprafețe destul de mari; se poate ajunge chiar și la structura osoasă.

Din punct de vedere microscopic, cranio-faringiomul poate prezenta diferite aspecte (Duffy):

— chisturi ale pungii Rathke: tumoarea este benignă; celulele sînt dispuse sub formă de glande limitate de epiteliu cilindric; iar cavitatea chistică este umplută cu lichid galben-brun;

— chisturi papilare (papiloame chistice): sînt formate din insule de epiteliu scuamos, cu o membrană bazală stratificată; prezintă o degenerare chistică centrală.

Scanned with OKEN Scanner

— adamatinoame propriu-zise: seamănă cu formaţiunile embrionare dentare şi prezintă chisturi umplute cu mucină; conţin grămezi de celule osteoblastice, celule gigante, celule grase, keratină, keratohialină şi seamănă foarte bine cu teratoamele.

Din punct de vedere clinic găsim următoarele simptome accentuate de HIC:

simptome din partea formaţiunilor vecine comprimate: simptome de deficit a regiunii infundibulo-tuberiene (sindrom adipozogenital, poliurie, polidipsie, caşexie de tip Simmonds, metabolism bazal scăzut).

Tulburări psihice de tip frontal.

Simptome oculare (stază papilară la copii, atrofie optică primitivă şi hemianopsie bilaterală la adulţi).

Radiografia craniului din profil arată o şa turcească de aspect normal sau puţin mărită de volum cu calcificări supra- sau intraselare.

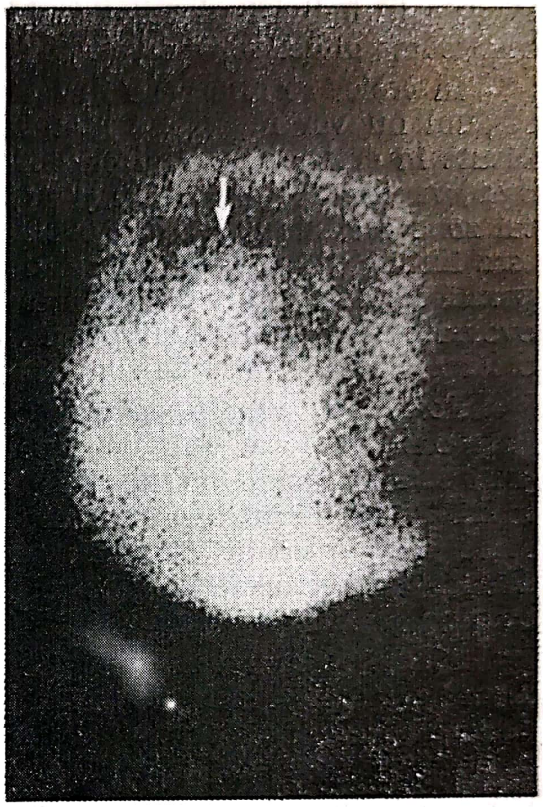

Fig. 525. — Craniu — vedere din profil: s-au administrat izotopi şi se vede o imagine netă supraselară.

BIBLIOGRAFIE

ARSENI C., LASCU FL. — *Neurochirurgie,* 1958, 4, 329.

ARSENI C., MARETSIS M. — Craniofaringiomul 71—86 din Procesele expansive intracraniene II, Ed. Acad. R.S.R., 1974.

ARSENI C., CARP N. — Anatomia Patologică a sistemului nervos, Ed. didactică şi pedagogică, 1978.

BAGDASAR D., ARSENI C. — Traité de Neurochirurgie, Ed. Acad. R.P.R., Bucureşti, 1951.

CARMICHAEL Z. T. — *Arch. Neurol. Psychiatr (Chicago),* 1931, 26, 966.

KERNOHAN J. W., LUSE S. — Cancer, 1955, 8.

KERNOHAN J. W., SAGER G. T. — Tumors of the Central Nervous System Allas, Washington, 1952, 35.

PICARD PEETERS, MONTGAIÉ — *Bull. fac. Cancer.,* 1959, 4, 798.

ROUSSY G., MOSSINGER M. — *Rev. Neurol.,* 1935, 63, 731.

FORMELE CLINICE ALE TUMORILOR CEREBRALE DUPĂ EVOLUŢIA LOR

C. ARSENI

În afară de *forma clinică clasică* a tumorilor cerebrale (evoluţie lentă, progresivă, cu simptome de focar şi de hipertensiune intracraniană)

Scanned with OKEN Scanner

se întîlnesc adesea forme atipice în ce privește tabloul clinic și evoluția care pot uneori induce în eroare.

Formele mute (tăcute) ale tumorilor cerebrale. Se întîlnesc tumori care evoluează foarte mult timp fără simptome. Astfel, se pot întîlni tumori cerebrale chiar voluminoase la necropsie la bolnavii decedați prin accidente sau în urma unei boli intercurente. Alteori se pot găsi la necropsie la indivizii decedați subit, tumori intraventriculare rareori meningioame olfactive.

În creier se află zone mai tăcute; dezvoltarea unor tumori în aceste regiuni nu vor manifesta nici un simptom mult timp. Zonele cele mai tăcute în creier sînt: regiunea temporo-parieto-occipitală dreaptă, centru oval, ventriculii (lateral III și IV). Cu excepția zonei rolandice în aria altei zone a creierului poate evolua o tumoră fără simptome; la copii putem întîlni chiar tumori de dimensiuni mari localizate în regiunea temporală fără tulburări de vorbire. Craniofaringioamele și pinealoamele pot evolua mult timp fără simptome. În orice regiune din creier poate evolua o tumoră tăcut, afară de zona rolandică.

Forme cu semne banale. Unele tumori cerebrale nu dau mult timp simptome de focar sau de hipertensiune intracraniană și se manifestă prin semne banale nespecifice, necaracteristice pentru o tumoră cerebrală. Tumorile intraventriculare evoluează mai mulți ani fără alte simptome decît crize de migrenă. La bătrîni mult timp simptomele sînt de astenie; la necropsie se găsește în substanță albă frontală sau în centru oval un astrocitom malign.

Forme cu semne neurologice nespecifice. Unele tumori cerebrale evoluează cu semne neurologice necaracteristice. Astfel o tumoră frontală poate evolua cu un Parkinson, cu tulburări psihice pentru care pacientul este internat într-un serviciu de psihiatrie. Unele tumori chistice debutează acut cu semne de afazie senzorială și se etichetează ca o stare confuzivă acută sau debutează cu o afazie aproape totală — pacientul orice îl întrebi răspunde printr-un singur cuvînt (de exemplu „Picioru“).

FORMELE MONOSIMPTOMATICE ALE TUMORILOR CEREBRALE

Unele tumori se manifestă mult timp printr-un singur simptom caracterizat de intensitatea sa și frecvența se accentuează în timp și acest simptom este refractar la orice tratament medical. Crizele de migrenă, cefalee în crize, sau epilepsia ventriculară sînt adesea singurele simptome în tumorile de ventricul lateral. Crizele de epilepsie jacksoniene sau generalizate pot fi singurele manifestări ani de zile a unei tumori cerebrale fără simptome obiective neurologice. Ori de cîte ori întîlnim o epilepsie după vîrsta de 30 de ani trebuie să ne gîndim la o tumoră cerebrală și se impune executarea unor examene paraclinice. Unele tumori se manifestă prin simptome discrete de hipertensiune intracraniană: pacientul se plînge de tulburări de vedere și un examen ocular arată: stază papilară, sau o decolorare papilară cu diminuarea acuității vizuale, datorită unei tumori parasupra-preselară. Staza papilară sau atrofia optică primitivă pot fi singurele manifestări ale unei tumori cerebrale. Staza papilară apare mai adesea în tumorile de fosă posterioară și mai ales la copii fără alte manifestări neurologice. Atrofia optică primitivă poate fi unicul

Scanned with OKEN Scanner

simptom în cazul unei tumori situate în etajul anterior ale creierului. Atrofia optică primitivă poate apărea și în tumorile cerebeloase sau de apeduct Sylvius prin compresarea chiasmei date de dilatarea ventriculului III. Se pot întîlni mai rar atrofii optice primitive, în tumori ventriculare și temporale. O simplă radiografie a craniului arată semne de hipertensiune fără nici un semn de suferință a creierului.

Sindromul psihic pseudo-demențial poate constitui singurul tablou clinic în evoluția unei tumori frontale. O mono- sau hemiplegie lentă progresivă, sau o afazie lentă progresivă, sau o hemianopsie homonimă progresivă, vărsături la copii, fără o cauză digestivă, tulburări de echilibru fără alte semne neurologice, vertij sindrom Parinaud (pinealom) hipoacuzie, (neurinom acustic), pot constitui singurul tablou clinic a unei tumori cerebrale. Bolnavul poate prezenta o hipertensiune arterială secundară unei tumori cerebrale. Este vorba aici de un diagnostic diferențial între o tumoră cerebrală și forma pseudotumorală a hipertensiunii arteriale. Desigur diagnosticul pozitiv va fi tranșat de examenele paraclinice.

FORMELE ACUTE ALE TUMORILOR CEREBRALE

Atunci cînd într-o tumoră mută se formează un chist, o hemoragie intra sau peritumorală, un edem cerebral sau o angajare de con temporal respectiv de amigdale cerebeloase apar brutal semne grave neurologice de focar și de hipertensiune intracraniană. Diagnosticul formelor acute al tumorilor cerebrale este dificil. Debutul este brusc dar ulterior evoluează, diagnosticul va fi făcut dacă simptomatologia nu are altă justificare.

Debutul brusc, într-o tumoră de emisfer cerebral, se poate manifesta printr-un ictus cu hemiplegie, migrene asociate cu hemianopsie, mal epileptic urmat de pareză etc. Simptomele pot evolua dar pot și regresa. Frecvent și curînd poate apare staza papilară.

Debutul brusc este determinat de un efort fizic, psihic, de un traumatism cranian, stare febrilă, administrarea de substanțe piretice, insolație etc. Debutul acut se întîlnește la copii și adolescenți în cazurile de tumori cerebeloase care devin chistice. Debutul acut în tumorile cerebrale la adult sînt date mai rar de chiste, mai des de hemoragii intraperi-tumorale. Staza papilară poate lipsi în această eventualitate. În cazul metastazelor cerebrale debutul brusc cu ictus, epilepsie, hemiplegie este dat de embolusul neoplazic.

Forme în doi timpi ale tumorilor cerebrale. Debut brusc: pierdere de cunoștință, crize epileptice (jacksoniene sau generalizate), pareze care în orele sau zilele următoare se ameliorează sau chiar se pot risipi complect. După un interval de zile, săptămîni (dar am avut și cazuri de 2—3 luni) apar semne neurologice cu evoluție progresivă și rapidă. Se întîlnesc de obicei în metastazele cerebrale mai rar în tumorile maligne ce au făcut hemoragii intra- sau peritumorale.

Formele febrile ale tumorilor cerebrale. Există tumori care debutează și evoluează ca o encefalită (forma pseudoinfecțioasă): febră, somnolență, cașexie, crize comițiale iar puncția lombară arată elementele crescute și o leucocitoză sanguină. Evoluția este rapidă. Tumorile sînt situate în ven-

Scanned with OKEN Scanner

triculul III în substanța albă ce invadează pereții ventriculului lateral (glioame maligne), hipotalamusul mai rar în tumorile de fosă posterioară ce dă o hidrocefalie mare cu dilatarea de ventricul III. Craniofaringioamele pot evolua cu o stare febrilă (pînă la 38°) cu redoare de ceafă și limfocitoză în L.C.R. de unde confuzia cu meningită t.b.c.

Forma intermitentă. Sînt tumori care au o evoluție intermitentă. Tumorile infiltrante de trunchi cerebral îmbracă adesea acest tablou clinic. Diagnosticul diferențial cu neurovirozâ este adesea dificil. În orice afecțiune neurologică cu evoluție lentă, progresivă care este refractară la tratamentul medical și are o etiologie obscură trebuie să ne gîndim la o tumoră cerebrală și să facem investigațiile în acest sens. De asemeni ori de cîte ori avem o afecțiune neurologică a cărui aspect nosologic nu se încadrează bine într-o afecțiune neurologică cuvenită cu evoluție progresivă, cu etiologie obscură să ne gîndim la o tumoră cerebrală, este indicat a se face examen de fund de ochi și examenele paraclinice în acest sens. Reacția Wassermann poate fi pozitivă în L.C.R. fără a fi sifilis, datorită creșterii albuminei. Vechea concepție de a face un tratament specific (mai ales cu mercur) poate deshidrata creierul și să apară o ameliorare clinică pierzînd astfel un timp și un tratament adecvat. Examenele paraclinice vor decide diagnosticul mai ales că aceste forme particulare pot da rezultate bune postoperatorii, deoarece se poate extirpa o tumoră incipientă cu sechele minime sau deloc.

BIBLIOGRAFIE

ARSENI C., CONSTANTINESCU A., MARETSIS M. — Semiologie neurochirurgicală, Ed. didactică, 1977.

ARSENI C. — Tumorile sistemului nervos, din Neurologia II, Ed. medicală, București, 1957, pag. 817—819.

ARSENI C., SAMITCA D. C., BOTEZ, M. I. — Elemente de diagnostic neurochirurgical. Ed. medicală, București, 1958.

BAGDASAR D., ARSENI C. — Traité de neurochirurgie, Ed. Academia R.P.P., 1951, p. 438.

TUMORILE CEREBRALE LA BĂTRÎNI

C. ARSENI, A. I. CONSTANTINESCU

GENERALITĂȚI

Importanța studiului tumorilor cerebrale apărute la bătrîni a devenit tot mai mare, pe măsură ce proporția vîrstelor înaintate a crescut iar posibilitățile de abord neurochirurgical, anestezie și terapie intensivă s-au perfecționat.

În ultimele decenii, pe plan mondial s-a produs o îmbătrînire demografică a populației. De la începutul secolului vîrsta medie a crescut în țările dezvoltate cu cca 20 de ani, țările mai puțin dezvoltate avînd

Scanned with OKEN Scanner

o populație mai tînără (Müller și col., 1969). La noi în țară populația de peste 65 de ani în 1978 a reprezentat 10,2% (Aslan) din populația totală comparativ cu 7,4% cît reprezenta în 1931 (Cresin).

După Postelnicu, Chira și Săhleanu (1969) cele mai importante modificări de îmbătrînare se constată la nivelul sistemului nervos și în mușchii striați. După cei mai mulți autori însă pentru aprecierea bătrîneții criteriile principale sînt scăderea acuității vizuale și auditive, scăderea atenției și memoriei, hipotonia musculară, modificările pielii și întîrzierea cicatrizării plăgilor. Mai sînt și alte criterii ca de pildă cele respiratorii (fibroză pulmonară), cardiovasculare (fibroză miocardică, pierderea elasticității vasculare), digestive (creșterea alcalinității), renale (scăderea capacității funcționale) dar ele sînt mai puțin reprezentative putînd apare și la vîrste mai tinere ca urmare a unor cauze diverse.

Fără îndoială că studiile complexe ce se fac în întreaga lume asupra fenomenelor de îmbătrînire vor duce la concluzii importante care vor îndreptății eforturile întreprinse. A trecut vremea cînd studiile asupra bătrîneții erau considerate pseudoștiințifice (Hayflick, 1973).

În strînsă legătură cu subiectul pe care îl dezvoltăm în continuare trebuie să reamintim că la nivelul componentelor conținutului intracranian (creier, vase cerebrale, lichid cefalorahidian), apar odată cu vîrsta unele modificări caracteristice ce se impun a fi cunoscute cînd se cercetează o tumoră cerebrală.

Unele din aceste modificări sînt dealtfel, așa cum arătam și mai sus, criterii în aprecierea îmbătrînirii organismului uman.

Trebuie însă să precizăm că aceste modificări nu au un caracter absolut existînd o mare variabilitate ca și aprecierea datelor de observație (Postelnicu, Chira și Săhleanu, 1969).

MODIFICĂRI ALE COMPONENTELOR INTRACRANIENE LA BĂTRÎNI

A. CREIERUL

1. Aspecte morfologice

Creierul diminuă în volum. Se dezvoltă o atrofie corticală ce predomină mai ales la nivelul lobului frontal. Atrofia cerebrală nu este însă o regulă la bătrîni. Substanța albă diminuă mai mult ca cea cenușie (Postelnicu, Chira și Săhleanu, 1969). Cavitățile ventriculare sînt de obicei asimetrice (Alexianu și Predescu, 1978). Microscopic se constată după Tomlinson, Blessed și Roth (1968), Postelnicu, Chira și Săhleanu (1969), Alexianu și Predescu (1978) ca și după alți cercetători o încărcare cu lipofuscină a neuronilor corticali și a celor din ganglionii bazali, tigroidul este lizat parțial, pericorionul este retract și uneori hipercrom, unii din neuroni sînt pe cale de dispariție, în jurul lor apărînd celule nevroglice „satelite". Se constată de asemenea și alte fenomene degenerative ca plăci senile, corpusculi Lewy și corpusculi Hirano, corp amilacei, bule axonale și modificări gliale diverse.

Scanned with OKEN Scanner

2. Aspecte biochimice

După Bürger (1957) ca și după Postelnicu, Chira și Săhleanu (1969) se constată o ușoară creștere a calciului și scăderea magneziului, o diminuare a glicolizei anaerobe și a oxidozelor. De la vîrsta de 50 de ani începe să scadă mai mult cerebrozidele și grăsimile neutre și mai puțin albuminele. După Bürger (1957) ADN crește progresiv pînă la vîrsta de 80—90 de ani iar ARN scade ușor dar continuu.

3. Aspecte funcționale

În general se produce o reducere a activității neuronilor corticali, ceea ce duce la facilitatea de sincronizare a sistemului difuz talamic și la diminuarea activității formațiunii reticulate ascendente (Postelnicu, Chira și Săhleanu, 1969).

B. VASELE ȘI CIRCULAȚIA CEREBRALĂ

„Omul are vîrsta arterelor sale" a spus Sydenham. Ateroscleroza cerebrală este însă mai puțin bine studiată decît cea coronariană sau aortică (Oblu, Pollingher și Rusu, 1967). După Mestes și col., 1969, la nivelul creierului ateroscleroza interesează mai ales artera bazilară, prima porțiune a arterei cerebrale posterioare, trifurcarea arterei carotide interne și primele 2/3 ale arterei silviene. Maximul de frecvență între 61 și 70 de ani ele scăzînd procentual rapid. După Pratesi, Pollastri și Tarantelli (1971) ateroscleroza cerebrală devine mai frecventă doar după vîrsta de 60 de ani. Oblu, Pollingher și Rusu (1976) reamintesc însă că relația vîrstă-ateroscleroză nu poate fi negată dar ea nu este rezultatul senescenței ci consecința unui complex de factori care se accentuează rapid. Debitul sanguin cerebral începe să scadă după vîrsta de 50—60 de ani, în funcție de gradul de ateroscleroză cerebrală (Lazorthes, 1961; Obrist și col., 1970) căci pe măsură ce modificările pereților vasculari se accentuează arterele devin tot mai rigide și nu se mai pot adapta prompt nici variațiilor tensionale.

C. LICHIDUL CEFALORAHIDIAN

Odată cu creșterea vîrstei plexurile coroidale, structuri anatomice primordiale în producerea lichidului cefalorahidian, suferă un proces de scleroză ceea ce duce la scăderea capacității lor funcționale. Lichidul cefalorahidian se produce mai lent și în cantitate mai mică la bătrîni de aceea și tendință mai mare la hipertensiune cerebrală și dificultăți de compensare în cazul unei pierderi lichidiene (postoperatorie, posttraumatică, postterapeutică) (Arseni și Constantinescu, 1972).

CANCERIZAREA ȘI FRECVENȚA TUMORILOR CEREBRALE LA BĂTRÎNI

Relația dintre vîrstă și cancer a suscitat numeroase discuții și pînă în prezent existînd concluzii contradictorii. După Oberling și Garneau, Schinz și Reich (toți citați de Postelnicu, Chira și Săhleanu, 1969) nu există nici o interrelație valabilă între senescență și cancerogeneză, ra-

Scanned with OKEN Scanner

portul dintre ele neputînd fi precizat. În schimb după Bürger (1957) bătrînețea are un rol în cancerogeneză iar Sartori (citat de Postelnicu, Chira și Săhleanu, 1969) afirmă că bătrînețea este o stare precanceroasă. După Postelnicu, Chira și Săhleanu (1969) bătrînețea pare să scadă virulența cancerului și îndeosebi a procesului de metastazare.

Și în ceea ce privește tumorile cerebrale părerile sînt împărțite. De altfel chiar unele studii bazate pe calcul matematic nu aduc date semnificative în ceea ce privește relația dintre vîrstă și cancerogeneză. După Cushing (1932), Merrit (1959), Behrend (1974) ș.a. frecvența tumorilor cerebrale scade odată cu vîrsta. Merrit (1959) arată că în general tumorile cerebrale apar mai ales la tineri și la cei de vîrstă medie iar Behrend (1974) afirmă că incidența tumorilor cerebrale scade după vîrsta de 45 de ani. În schimb Gonzales Feria (1964) ca și Percy și col., 1974, evidențiază o oarecare creștere a frecvenței tumorilor cerebrale odată cu vîrsta. Jänisch, Fennwarth și Lagemann (1967) constată o creștere a incidenței tumorilor mezodermale odată cu înaintarea în vîrstă pe cînd tumorile neuroepileptice (în clasificarea lui Zülch) sînt semnificativ mai frecvente între vîrstele de 40—60 de ani. Menționăm cu această ocazie că majoritatea autorilor care au studiat diversele aspecte ale cancerogenezei la bolnavii vîrstnici (Zülch, 1965, Tomlinson, Blessed și Roth, 1968, Lopes-Cadozo, 1979 și alții) au luat ca limită inferioară a vîrstei acestora 65 de ani, limită pe care o adoptăm și noi în studiul de față. Revenind la aspectul frecvenței tumorilor cerebrale menționăm de asemenea că Zülch (1965) arată că studiind un lot de bolnavi aflați în decadele a VI-a și a VII-a ale vieții, a găsit că glioamele, meningioamele și neurinoamele reprezentau împreună 85% din totalul tumorilor cerebrale confirmate. Același autor menționează meningioamele și ependimoamele evoluînd la bolnavi aflați chiar în a IX-a decadă a vieții. El nu a găsit însă meduloblastoame și spongioblastoame decît pînă la jumătatea decadei a VI-a.

În ceea ce ne privește, în baza studierii unui lot numeros de bolnavi internați de-a lungul unei perioade de aproape 15 ani, am constatat că după vîrsta de 65 de ani tumorile cerebrale sînt relativ rare. Printre bolnavii cu granulocitoame (meduloblastoame) nu s-a aflat nici unul în vîrstă de peste 60 de ani. Dintre bolnavii cu glioame (ostrocitoame în special, dar și oligodendroglioame, ependimoame) doar cca 10% erau în vîrstă de peste 65 de ani.

Bolnavii internați în această perioadă pentru meningioame (în majoritate meningioame olfactive sau de creastă sfenoidală) aveau de asemenea în aproximativ 10% din cazuri vîrste de peste 65 de ani. Dintre bolnavii cu neurinoame de anestie 6,7% se aflau în decada a VII-a sau erau chiar mai vîrstnici, iar dintre tumorile hipofizare (adenoame) ceva peste 7% se aflau la vîrsta care ne interesează. Procentul cel mai ridicat l-am găsit la cei diagnosticați cu metastaze cerebrale. Dintre aceștia 22% se aflau în decada a VII-a de viață, iar 3% în decada a VIII-a.

Pentru a ilustra mai concludent importanța datelor mai sus menționate arătăm că am făcut și un studiu comparativ al bolnavilor în vîrstă de peste 65 de ani internați în ultimii 3 ani în clinica noastră și am constatat că 66% din acești bolnavi internați pentru traumatism cranio-cerebral, 23% pentru boli vasculare cerebrale (hemoragice, trom-

Scanned with OKEN Scanner

boză) sau alte afecțiuni diverse (nevralgie de trigemen, paralizii de oculomotori, tulburări psihice) și numai 11% au fost internați și diagnosticați ca avînd o tumoră cerebrală. Dintre cei mai în vîrstă bolnavi operați menționăm un meningiom de sinus sagital parietal bilateral dezvoltat predominant în dreapta la o bolnavă în vîrstă de 76 de ani operată și vindecată fără sechele, astrocitom la bolnav în vîrstă de 79 de ani, neurinom de anestie la bolnavă în vîrstă de 70 de ani, metastază cerebrală la bolnav în vîrstă de 76 de ani.

DIAGNOSTIC ȘI ASPECTE CLINICE

Semnele de suferință intracraniană generală (hipertensiune intracraniană) apar mai tîrziu datorită modificărilor morfologice și funcționale menționate (în special atrofie corticală cu lărgirea spațiului subarahnoidian și mărirea ventriculilor, hipoproducție de lichid cefalorahidian). La bătrîni există de cele mai multe ori un colaps cerebral care, pînă la un moment dat, face posibilă o compensare a tendinței la creștere a conținutului intracranian (Arseni și Constantinescu, 1972). Cefaleea apare mai tîrziu ca și edemul papilar, acesta din urmă și datorită lărgirii inelului scleral perioptic, apanaj al vîrstelor înaintate.

Simptomele focale sînt uneori mai dificil de apreciat. Să nu uităm că cele spuse de Charcot (1874) și anume că „o boală cu simptomatologie dramatică la tineri sau adulți poate evolua la bătrîni fără să se exteriorizeze prin simptome evidente", sînt valabile și pentru tumorile cerebrale. Totuși epilepsia ca și deficitele motorii sînt printre simptomele ades evidente. Epilepsia apărută la un vîrstnic (deci tardivă) poate fi datorată unor tulburări circulatorii (epilepsie vasculară cerebrală, epilepsie aterosclerotică) sau poate fi simptomatică de creșterea unei tumori cerebrale. Pentru edificare reamintim că epilepsia aterosclerotică poate apare în orice perioadă a evoluției procesului aterosclerotic, sub forma accesului unic sau repetat, sub orice formă clinică (cu debut focal, generalizată de la început sau ulterior etc.) (Oblu, Pollingher și Rusu, 1976). După Penfield și Jasper (1954) epilepsia aterosclerotică apare mai ales între 51 și 70 de ani, în timp ce epilepsia tumorală apare mai frecvent între 35 și 55 de ani. Ca frecvență totuși după Popovici și col., 1976, epilepsia aterosclerotică nu pare a fi un fenomen frecvent întrucît la aceștia reactivitatea corticală convulsivantă scade. Vorbind în continuare de epilepsia aterosclerotică în vederea unor criterii diferențiale de cea tumorală menționăm că Oblu, Pollingher și Rusu (1976) bazați pe studiile a numeroși autori împart crizele de epilepsie aterosclerotică după raportul de timp dintre apariția crizelor și instalarea fenomenelor neurologice focale în: crize care apar înaintea instalării fenomenelor focale (crize sincopale, crize jacksoniene), crize care apar concomitent cu instalarea fenomenelor focale (crize jacksoniene de partea tranzitorie deficitară), crize care apar concomitent cu ictusul (crize inconstante și care nu se repetă, jacksoniene sau generalizate), crize postictale (de multe ori subintrante) și crize ce apar în perioade de recuperare (de obicei crize jacksoniene cu generalizare secundară care foarte rar accentuează deficitul neurologic postictal). În ceea ce privește epi-

Scanned with OKEN Scanner

lepsia tumorală apărută la bătrîni după Arseni, Stoica și Tudor (1978) se va bănui o astfel de etiologie ori de cîte ori apar crize parțiale, mai ales motorii cu debut jacksonian, eventual cu generalizare secundară și pareză postcritică.

De multe ori însă precizarea etiologiei crizelor de epilepsie apărute la vîrstnici sau bătrîni este dificilă impunînd examinări clinice și paraclinice complete și repetate. Defectele neurologice nu îmbracă de obicei forme deosebite față de cele apărute la bolnavi mai tineri. Se impune atenție la aprecierea accentuării unui deficit motor al urmei sechelelor vasculare cît la forma „pseudovasculară" a metastazelor cerebrale. Tulburările psihice sînt de asemenea uneori dificil de deosebit de cele provocate de ateroscleroze cerebrale (Arseni, Constantinescu și Maretsis, 1977). Tulburările de atenție ca și cele de memorie (pentru evenimente de mult petrecute cît și pentru cele recente), de afectivitate etc., sînt uneori foarte accentuate. Etiologia lor poate fi elucidată doar printr-un examen neurologic cît mai complet coroborat celui psihic și ajutat de investigații paraclinice adecvate. Considerăm că trebuie acordată o atenție în plus față de cea de obicei acordată în cadrul unui examen neurologic crizelor de plîns și rîs patologic. Acestea fără să fie patognomonice pentru paralizia pseudobulbară apar foarte frecvent în această formă clinică a aterosclerozei cerebrale. Mecanismul fiziopatologic nu este încă complet cunoscut, cel mai ades fiind incriminate leziunile din trunchiul cerebral și din nucleii cenușii centrali care duc la eliberarea unor automatisme subcorticale. Nu insistăm aici asupra acestor aspecte patogenice care de la Bechtereu (1887) au fost implicate în explicarea respectivelor tulburări de mimică emoțională. Ceea ce dorim este să atragem atenția asupra posibilității ca aceste tulburări să apară și ca semne ale unei tumori cerebrale în evoluție. Pentru diagnosticul diferențial ca și pentru aprecierea simptomatologiei unei tumori cerebrale apărute la un bolnav în vîrstă înaintată este important a se cunoaște această posibilitate care deși mai rar menționată nu mi se pare deloc neglijabilă. Primul care a atras atenția asupra acestei ultime posibilități a fost Le Prestre (1828) care le-a descris acompaniind evoluția unei tumori epidermice cerebrale. Mult mai tîrziu crizele de plîns și rîs au fost mai bine studiate și astfel s-a ajuns la o legătură patogenică mai sigură cu tumorile cerebrale. Ironside (1950), Cantu (1966) și mulți alții au descris un număr destul de mare de tumori cerebrale manifestate clinic și prin crize de rîs și de plîns spasmodic. S-au descris astfel de simptome în glioame, meningioame, cordoame, teratoame, neurinoame, cu localizări dintre cele mai diverse. Sediul tumorii în hipotalamus sau trunchiul cerebral superior, sau cointeresarea prin infiltrare sau compresiune a acestor formațiuni anatomice pare însă predominant. Noi înșine am întîlnit crize de plîns (mai rar și de rîs spasmodic) ca și reflex palmomentonier la cca 10% din bolnavii la care evoluau tumori cerebrale, uneori aceste semne precedînd cu multe luni alte simptome neurologice. Nu putem afirma că la toți aceștia respectivele tulburări erau datorate numai dezvoltării intracraniene a unei tumori dar oricum la o parte din aceste cazuri o astfel de presupunere se putea face. Pentru acest motiv dealtfel și această scurtă discuție.

Scanned with OKEN Scanner

INVESTIGAȚIILE PARACLINICE

Trebuie făcute numai după un examen clinic, medical și neurologic, cît mai complet. Se recomandă a se face cu mult discernămînt investigațiile paraclinice cunoscîndu-se bine indicațiile și contraindicațiile lor. Se pot efectua mai ales: electroencefalografie, ultrasonoencefalografie, scintigrafie cerebrală, radiografie craniană simplă și tomografie axială computerizată. Aceste indicații nu prejudiciază bolnavului oricare ar fi vîrsta lui. Dacă însă aceste mijloace de investigație nu aduc date suficiente pentru precizarea diagnosticului se poate trece la folosirea unei metode radiologice cu mijloc de contrast, metode care se vor efectua (mai ales angiografie dar și cele cu contrast gazos) numai după un examen minuțios al bolnavului în vederea depistării și unor alte eventuale contraindicații în afara vîrstei (cardiopatii, sensibilitate la iod etc.). Și după această prevedere, absolut obligatorie, nu va fi folosită decît cu mare grijă.

TRATAMENT ȘI REZULTATE

Tratamentul este, cel puțin în acest moment, neurochirurgical. Dacă în cazul unor tumori apărute la bătrîni în altă parte a organismului (pulmon, sîn etc.) se poate accepta primordialitatea tratamentului conservator (Lopes Cardozo, 1979) în cazul tumorilor cerebrale acest tratament (prin citostatice și iradiere) nu poate fi luat în seamă întrucît nu are nici o eficiență. De altfel această afirmație este valabilă și pentru tumorile cerebrale apărute la vîrste mai tinere. Înainte de a trece la discutarea indicațiilor operatorii ale tumorilor cerebrale apărute la bătrîni cîteva discuții generale se impun. Referindu-se la actul chirurgical efectuat asupra bătrînilor, Momiceanu și Popescu (1976) accentuează că tot mai frecvent apare paralelismul între vîrsta biologică (terenul) și vîrsta cronologică a bolnavului. Prin teren acești autori înțeleg starea generală alterată (deshidratare, carențe, anemii), echilibrele funcționale viscerale (respirator, cardiocirculator, renal, hepatic, endocrin) și reactivitatea organismului. Acești autori reamintesc că la bătrîni rezistența scade și datorită scăderii volumului sanguin, scăderii apei din organism (pînă la cca 52%) cu creșterea apei extracelulare în detrimentul celei intracelulare. Această rezistență scăzută poate determina și complicații postoperatorii, uneori cu simptomatologie ștearsă, ca infecții, supurația plăgii și complicații bronhopulmonare.

Rezistența scăzută a bolnavilor vîrstnici și reactivitatea lor generală modificată îi determină și pe Setlacec și col. 1979, să afirme că stabilirea indicațiilor operatorii la bătrîni trebuie apreciată de la caz la caz. Acestea în cazul chirurgiei generale. Fără îndoială însă că baza de discuție este valabilă și pentru neurochirurgie. Experiența noastră în cadrul căreia am obținut rezultate operatorii foarte bune și la bolnavi aflați chiar în decada a VIII-a de vîrstă ne determină să afirmăm și noi că indicația operatorie nu trebuie exclusă a prioric la aceștia numai pentru motiv de vîrstă. Aprecierea indicației operatorii se va face pentru fiecare caz în parte numai după o investigare cît mai completă a bolnavului (și îndeosebi a funcțiilor respiratorii, cardio-vasculare, renale și metabolice). După stabilirea indicației operatorii (în cadrul că-

Scanned with OKEN Scanner

reia se integrează și suportabilitatea) se va trece la actul operator bazat și pe o anestezie și reanimare corespunzătoare. După efectuarea unui număr mare de intervenții neurochirurgicale asupra unor bolnavi vîrstnici putem afirma că actul operator propriu-zis (extirparea tumorii) nu implică probleme deosebite la aceștia. Ca dealtfel și vindecarea plăgii operatorii. O atenție deosebită trebuie însă în continuare acordată îngrijirii generale a bolnavului. În special se va avea în vedere combaterea complicațiilor respiratorii (stază pulmonară suprainfectată etc.) și renale (deshidratare, uremie). Recuperarea deficitelor neurologice deși mai dificilă și mai greoaie ca la pacienții tineri este posibilă. Chiar în cazul în care recuperarea nu este în întregime posibilă prelungirea vieții în condiții bune este destul de frecventă. Multe din rezultatele noastre operatorii obișnuite prin intervenții asupra unor bolnavi vîrstnici ne îndreptățesc afirmația că la acele cazuri la care nu există contraindicații și riscuri majore tratamentul neurochirurgical este eficient.

BIBLIOGRAFIE

ALEXIANU M., PREDESCU V. — *Neurologia*, 1978, 23, 273—280.
ARSENI C., CONSTANTINESCU AL. I. — Hipertensiunea intracraniană, Ed. Academiei R.S.R., București, 1972.
ARSENI C., CONSTANTINESCU AL. I., MARETSIS M. — Semiologie neurochirurgicală, Ed. didactică și pedagogică, București, 1977.
ARSENI C., STOICA I., TUDOR I. — Crizele de epilepsie, Ed. Scrisul românesc, Craiova, 1978.
BEHREND R. C. — In: Handbook of clinical Neurology, sub red. P. J. Vinken and G. W. Bruyn, Ed. North Holland Publ. Comp. Amsterdam 1974, vol. 16. part. I, capit. 2, p. 56—88.
BÜRGER M. — Die chemische Biomorphose des menschlichen gehirns, Akadem., Verlag, Berlin, 1957.
CANTU R. C. — *J. Nerv. Ment. Dis.*, 1966, 143, 508—512.
CANTU R. C. — *J. Neurosurg.*, 1966, 18, 1024—1026.
CHARCOT J. M. — Leçons cliniques sur les maladies des vieillards et les maladies chroniques sur les maladies des veillards et les maladies chroniques, Paris, 1874.
CUSHING H. W. — Intracranial tumours, Springfield III, Ch. C. Thomas, 1932.
GONZALES-FERIA L. — *Rev. Clin. esp.*, 1964, 94, 226—228.
HAYFLICK L. — *Triangle*, 1973, 12, 141—147.
IRONSIDE R. — *Brain*, 1956, 79, 589—609.
JÄNISCH W., FENNWARTH B., LAGEMANN A. — *Dtsch. Z. Nervenbreilk.*, 1967, 191, 80—90.
LAZORTHES G. — Vascularisation et circulation cérébrales, Ed. Masson, Paris, 1961.
LOPES-CARDOZO E. — *Organorama*, 1979, 16, 23—27.
MERRITT H. H. — A textbook of neurology, ed. a II-a. Lee and Febiger Philadelphia, 1959.
MESTEȘ E. și colab. — *Neurologia*, 1965, 10, 223—235.
MOMICEANU D., POPESCU AL. — *Viața med.*, 1976, 23, 211—212.
MÜLLER C. și colab. — Manuel de geronto-psychiatrie, Ed. Masson, Paris, 1969.
OBLU N., POLLINGHER B., RUSU M. — Ateroscleroza cerebrală, Ed. Junimea, Iași, 1976.
OBRIST W. D. și colab. — *Neurology*, 1970, 20, 315—322.
PENFIELD W., JASPER H. H. — Epilepsy and the functional anatomy of the human brain, Little Brown and Co. Boston, Mass. 1954.
PERCY A. K. și colab. — *Neurology*, 1972, 22, 40—48.
POPOVICI L. și colab. — Epilepsiile, Ed. Dacia, Cluj, 1976.
POSTELNICU D., CHIRA A., SĂHLEANU V. — Introducere în gerontologie, Ed. Academiei R.S.R., București, 1969.

Scanned with OKEN Scanner

PRATESI P., POLLASTRI M., TARANTELLI M. — In: Cerebral vascular disease, 6-th. Int. Conf. Salzburg 1971, Ed. G. Thieme, Stuttgart, 1973.
SETLACEC D. și colab. — *Chirurgia*, 1979, 28, 13—18.
TOMINSON B. E., BLESSED G., ROTH M. — *J. Neurol. Sci.*, 1968, 7, 331—356.
ZÜLCH K. J. — Brain Tumours Their biology and their pathology, ed. a II-a, Ed. Springer Publ. Comp. Inc., New York, 1965.
* * * Comentarii la senescență, editorial, Viața med., 1973, 20, 721—722.

SINDROMUL PSEUDOTUMORAL ÎN ARTERIOSCLEROZA CEREBRALĂ

Sînt bolnavi depășiți de vîrsta medie care prezintă semne clasice de procese expansive intracraniene care la metodele de investigație și mai puțin la examenul clinic denotă un ASC. Aceștia pot prezenta: lent și progresiv semne neurologice de localizare (pareze, crize de epilepsie jacksoniană), sau fenomene psihoorganice de tip frontal, ori simptome de HIC (chiar cu stază papilară cu sau fără simptome de localizare).

Sînt pacienți cu ASC care prezintă un edem cerebral dat de insuficiența circulatorie din care cauză prezintă unele modificări evidențiate la examenele paraclinice (EEG, ventriculografie, pneumoencefalografie, arteriografie) și prin urmare ne dau indicații neconcludente sau greșite în sensul că ar exista un proces expansiv intracranian și de fapt este un ASC.

Insuficiența circulatorie cerebrală poate da o suferință de fosă posterioară și care se manifestă prin semne de tumoră cerebeloasă.

Durerea de cap (din sindromul de hipotensiune intracraniană ce se întîlnește des la bătrîni), sindromul migrenos sînt debutul de ASC dar și de tumoră cerebrală.

Putem avea pacienți cu ASC evident și în vîrstă și la care se dezvoltă o tumoră cerebrală mai ales sub forma pseudobulbară.

Diagnosticul este cu atît mai dificil cu cît arteriografia și ventriculografia la pacienții mai în vîrstă au o indicație relativă și trebuie să fim atenți căci starea bolnavului se poate agrava după aceste metode. EEG-ul și tomografia computerizată sînt singurele metode de investigație fără risc.

BIBLIOGRAFIE

ARSENI C., MARETSIS M. — *Rev. Roum. Neurolog.*, 1966, 3, 1, 15—28.

PARTICULARITĂȚILE TUMORILOR INTRACRANIENE LA COPII

C. ARSENI, L. HORVATH, A. V. CIUREA

Tumorile intracraniene la copil, datorită particularităților anatomo-fiziologice ale copilului în creștere, constituie un capitol aparte al neurooncologiei cerebrale. Ele se manifestă prin diferențe și particularități anatomo-clinice care le deosebesc de tumorile intracraniene ale adultului.

Scanned with OKEN Scanner

PARTICULARITĂȚILE CLINICE ALE TUMORILOR INTRACRANIENE (CEREBRALE) LA COPII

Tumorile cerebrale la copii prezintă o serie de particularități clinice față de adult. Acestea sînt:

1. *Perioada lungă de dezvoltare a tumorilor fără simptome clinice manifeste.* Copilul se prezintă deseori în secția de neurochirurgie cu un istoric de scurtă durată, în timp ce examenele paraclinice, ca de exemplu radiografia craniului sau modificările oftalmoscopice ale fundului de ochi, atestă o evoluție mai lungă. Făcîndu-se o analiză amănunțită a datelor anamnestice, se poate constata uneori că unele fenomene patologice din activitatea sistemului nervos au apărut deja cu mult timp înainte, dar că acestea s-au manifestat prin perturbări minore de la starea obișnuită a copilului cărora mama nu le acordă importanță (ca de exemplu, copilul cade mai des în timpul jocului, doarme mai mult, este mai iritabil etc.). Această lungă perioadă latentă a tumorilor cerebrale la copii se explică prin capacitatea mare de compensare a organismului, prin posibilitățile de distensie a craniului și prin condițiile speciale ale circulației L.C.R.

2. *Bruscheța apariției simptomelor de hipertensiune intracraniană sau de focar.* Simptomele clinice fie sub forma de hipertensiune intracraniană (H.I.C.), fie sub formă de semne de focar pot apărea la copii cu tumori cerebrale în mod brusc, în legătură cu diferite infecții sau mici traumatisme craniocerebrale. Acestea au un rol declanșator al simptomatologiei afecțiunii cerebrale care pînă atunci fusese compensată și care datorită afecțiunii intercurente se decompensează.

3. *Lipsa clarității acuzelor bolnavului* care este cu atît mai accentuată cu cît copilul este mai mic. Uneori părinții apreciază că pacientul a devenit „rău", neascultător sau la vîrsta de școlar că a devenit mai leneș, avînd rezultate mai slabe la învățătură.

4. *Frecvența mare a manifestărilor viscerale* în cadrul simptomatologiei tumorilor cerebrale la copii, în special din partea tubului digestiv, din care cauză pacienții ajung deseori să fie incorect tratați pentru helmintiază, apendicită etc. Aceste manifestări digestive de cele mai multe ori sînt expresia suferinței planșeului ventriculului IV.

5. *Debutul tumorilor cerebrale la copii* (mai ales craniofaringiomul și meduloblastomul) prin stare subfebrilă sau febrilă, care apare brusc și poate persista mai mult timp.

6. *Frecvența tulburărilor cerebeloase* la copii nu numai în cazurile de tumori ale cerebelului, dar și în tumori supratentoriale, ca dealtfel și în alte afecțiuni, ca de exemplu traumatisme cranio-cerebrale, mai ales la copii mici.

7. *Fenomene meningeale însoțite uneori de vomismente și pleocitoză* chiar neutrofilă *(Bondarenko,* 1962) se întîlnesc mult mai frecvent la copii cu tumori intracraniene decît la adult.

8. *Dezvoltarea unei hidrocefalii secundare* nu numai atunci cînd localizarea procesului patologic se face în fosa cerebrală posterioară, ci și în cazul în care tumoarea este situată supratentorial intra- și paraventricular (mai ales în papiloamele de plex coroid de ventricul lateral, de ventricul III, cînd tumoarea însăși secretă L.C.R.). Unele hidrocefalii la copii mici și sugari sînt datorate tumorilor intracraniene, mai ales a celor care apar după cîteva luni de la naștere. De aceea și necesitatea de a inves-

Scanned with OKEN Scanner

tiga toți copiii cu hidrocefalie încă în perioada cînd distrucția scoarței cerebrale nu este prea mare și nici hidrocefalia nu este prea avansată, pentru ca metodele de investigație de contrast să fie bine suportate, hidrocefalia să fie reversibilă și, în caz de tumoare, intraoperator să nu se producă o depleție ventriculară greu de suportat de sugar și copilul mic.

9. *Labilitatea evoluției clinice a tumorilor la copii.* Deseori se observă o bruscă agravare a tabloului clinic. Peste 30% din copii cu tumori intracraniene au fost internați în stări care necesitau o intervenție chirurgicală rapidă, uneori chiar imediată. Alteori moartea a survenit brusc la copii care s-au internat cu stare bună, înainte de a se putea interveni.

10. *Evoluția clinică a tumorilor intracraniene la copii are deseori un caracter ondulator,* cu perioade frecvente de agravări și remisiuni. O astfel de evoluție preoperatorie scoate în relief particularitățile proceselor biologice ale tumorii sau ale creierului de copil. Ameliorarea clinică se datorește deshidratării creierului prin vomismente, reducerii sindromului de H.I.C. prin lărgirea suturilor sau retrocedării edemului cerebral.

PARTICULARITĂȚILE ANATOMO-PATOLOGICE ALE TUMORILOR INTRACRANIENE LA COPII

Principalele 2 aspecte anatomo-patologice prin care tumorile intracraniene la copii diferă de tumorile intracraniene ale adultului privesc localizarea și tipul lor histologic.

1. LOCALIZAREA TUMORILOR INTRACRANIENE LA COPII

a) Este bine cunoscută preponderența dezvoltării tumorilor cerebrale la copii *la nivelul liniei mediane a encefalului,* atît supra- cît și infratentorial, ca ventricul III, ventricul IV, vermis, trunchi cerebral, hipotalamus, chiasmă optică, epifiză. Aceasta se vede și în seria noastră (între anii 1936—1972), unde din totalul de 829 tumori intracraniene au fost 562 de linie mediană, și anume 214 situate supratentorial, dintre care 76 craniofaringioame, 31 tumori de ventricul III, 12 pinealoame, 34 tumori supraselare și de hipotalamus, 3 cordoame de clivus cu dezvoltare supratentorială, 23 glioame de chiasmă, 6 tumori hipofizare, un lipom de corp calos etc. și 348 tumori situate intratentorial, și anume 262 în ventriculul IV și vermis, 86 în trunchiul cerebral. Această tendință de localizare în apropierea și chiar la nivelul liniei mediane duce la o lipsă de semne de lateralizare și deseori la absența de semne de localizare neurologică. Asistăm în schimb la apariția frecventă și precoce a obstrucției căilor de circulație L.C.R. De aici reiese că simptomele inițiale în majoritatea tumorilor intracraniene la copii sînt mai degrabă semne datorate fenomenelor de H.I.C., decît altor tulburări neurologice (Matson, 1969).

b) O altă particularitate de localizare a tumorilor intracraniene la copii este *preponderența localizării subtentoriale* (infratentoriale) adică predilecția lor de a se dezvolta în fosa cerebrală posterioară, invers ca la adult, unde din totalul tumorilor intracraniene 70—75% sînt localizate supratentorial. În seria noastră din totalul de 829 tumori intracraniene 456 (55%) au avut sediul în fosa posterioară (subtentorial) și 373 (45%) supratentorial. Aceste date concordă cu cele relatate în literatură,

Scanned with OKEN Scanner

așa cum consemnează diferitele statistici: Ingraham și Matson (1954) 60% sediu infratentorial, Arseni și *col.* (1964) 60%, Arendt și Nersesyants (1961) 68,8%, Romodanov (1965) 64%. Ultimele serii mari de tumori cerebrale la copii arată însă o denivelare a acestor diferențe pe cifra globală de tumori cerebrale la copii. Astfel, Matson (1969) găsește 55% infratentoriale din 750 de tumori la copii, *Heiskanen* (1977) 54%, iar Koos și Miller (1971) chiar 50% din 700 de tumori la copii. Defalcat însă pe grupe de vîrstă reiese și la acești autori că 60% din tumorile la copii pînă la 10 ani sînt infratentoriale, dar trecînd în a doua decadă de vîrstă numărul tumorilor supratentoriale începe să crească la 55—60%, pentru ca după 16 ani să se apropie de adult și tumorile infratentoriale să reprezinte doar 25% din totalul tumorilor la adult.

2. PARTICULARITĂȚILE HISTOLOGICE ALE TUMORILOR CEREBRALE LA COPII

Studiul histologic al tumorilor intracraniene la copii arată diferențe apreciabile față de adult. Acestea constau în:

a) *Preponderența tumorilor neuroectodermale* și deci a tumorilor intracerebrale, reprezentînd 70—80% față de 40—45% la adult (*Matson*, 1969). Aceasta se datorește frecvenței mari a tumorilor cerebeloase de linie mediană și ventricul IV, mai ales meduloblastoame neobișnuite la adult, față de incidența mare a glioblastoamelor la adult, care sînt relativ rare la copii. În seria noastră, 77% din 829 tumori intracraniene la copii au fost tumori neuroectodermale. *Cushing* (1927) a găsit 70% glioame din 154 tumori intracraniene la copii; Keith și *col.* (1949) 74% din 427 tumori, Cuneo și Rand (1952) 70% din 83 tumori, French (1959) 71% *Matson* (1969) 78 din 750 tumori, Arendt și Nersesyants (1968) circa 85% (1785 din 2 082 tumori), *Koos* și *Miller* (1971) 68,4% din 700 tumori, iar Arseni și col. (1964) 70%.

b) *Raritatea la copii a meningioamelor, neurinoamelor acustice și adenoamelor hipofizare. Taptas* (1961) pe 1740 tumori cerebrale la copii, culese din literatură, arată că numai 1% sînt meningioame, pe cînd la adult proporția lor atinge 20%. Trebuie să subliniem să meningioamele la copii sînt mai puțin benigne decît la adulți, avînd o tendință mai mare la malignizare. Ele apar deseori la copii în cadrul maladiei Recklinghausen. În seria noastră au fost 24 de meningioame. Neurinoamele acustice primitive apar numai excepțional la copii. De obicei fac parte din tabloul bolii lui Recklinghausen (neurofibromatoza) și sînt bilaterale. În seria noastră au fost 4 cazuri. Adenoamele hipofizare sînt tumori relativ frecvente la adult, dar rare la copii (doar 6 cazuri în seria Clinicii de Neurochirurgie din București).

c) *Frecvența craniofaringiomului ca o tumoare specifică pubertății.* Craniofaringioamele sînt tumori care se găsesc și la adult și la copii, dar mai ales la vîrsta pubertății. În ceea ce privește frecvența lor la copii, statisticile variază între 8,2% (Koos și Miller, 1971) și 8,8% (Arseni și *col.* 1964). Ford (1960) arată că 13% din tumorile intracraniene la copii sînt craniofaringioame. Arendt și Nersesyants (1968) găsesc, după datele Institutului Burdenko din Moscova, că 56% din totalul craniofaringioamelor se întîlnesc între 1 și 16 ani.

Scanned with OKEN Scanner

d) *Frecvența calcificărilor intratumorale la copii* oglindește particularitățile organismului copilului. În 20% din tumorile cerebrale apar calcificări (Arendt și Nersesyants, 1968). La copii calcificări se pot găsi în orice fel de tumori, dar mai deseori în oligodendroglioame, în tumori disembrioplazice de tipul dermoidului sau teratomului și mai ales în craniofaringioame, unde întîlnim în 60—70% din cazuri.

BIBLIOGRAFIE

ARENDT A. A., NERSESYANTS S. I. — *Vopr. heirohir.*, 1961, 21, 5.
ARENDT A. A., NERSESYANTS S. I. — Osnovî neirohirurghii detskovo vozrasta, Izd. Mediția, Moskva, 1968.
ARSENI C., HORVATH L., DUMITRESCU L. — St. cerc. neurol., 1964, 9, 437.
BONDARENKO E. — *Jurn. nevropat. psihiat.*, 1962, 62, 1024.
CUNEO H. M., RAND W. C. — Brain tumors of childhood, Ch. C. Thomas, Springfield, III., 1952.
CUSHING H. — *Amer. J. Dis. Child.*, 1927, 33, 551.
FORD F. R. — Diseases of the nervous system in infancy, childhood and adolescence, ed. a 4-a, Ch. C. Thomas, Springfield, III., 1960.
FRENCH L.M.D. — Tumors intracranial and cranial, în: Pediatric neurosurgery, sub red. I. J. Jackson și R. K. Thomson, Blackwell Sci. Publ., Oxford, 1959.
HEISKANEN O. — *Child's Brain*, 1977, 3, 69.
INGRAHAM F. D., MATSON D. D. — Neurosurgery of infancy and childhood, Ch. C. Thomas, Springfield, Ill., 1954.
KEITH H. M., McCRAIG W., KERNOHAN J. W. — *Pediatrics*, 1949, 3, 839.
KOOS TH. W., MILLER H. M. — Intracranial tumors of infants and children, G. Thieme Verlag, Stuttgart, J. and A. Churchill, London, 1971.
MATSON D. D. — Neurosurgery of infancy and childhood, ed. a II-a, Ch. C. Thomas, Springfield, Ill., 1969.
ROMODANOV A. P. — Opuholi golovnovo mozga u detei, Sdorovja, Kiev, 1965.
TAPTAS N. J. — *J. Neurosurg.*, 1961, 18, 120.
TILL K. — Paediatric neurosurgery, Blackwell Sci. Publ., Oxford, 1975.

SINDROAMELE NEUROLOGICE DUPĂ NATURA ANATOMOPATOLOGICĂ A PROCESULUI ÎNLOCUITOR DE SPAȚIU

C. ARSENI

Vom studia sindroamele neurologice produse de meningioame, glioame, metastaze, tuberculoame și parazitoze.

1. SINDROAMELE NEUROLOGICE PRODUSE DE MENINGIOAME

CARACTERELE GENERALE ALE MENINGIOAMELOR

Din punct de vedere anatomopatologic tumoarea este bine delimitată, încapsulată, cu evoluție lentă, progresivă; comprimă parenchimul nervos fără să-l infiltreze. Meningioamele pot infiltra osul și să proemine sub piele.

Scanned with OKEN Scanner

Meningioamele pot fi rotunde, polilobate, cu o mică bază de inserție, alteori baza este întinsă și meningiomul este turtit; acestea sînt meningioamele numite în placă și se găsesc mai ales la nivelul aripii de sfenoid; se însoțesc de o hiperostoză.

Meningioamele excepțional se transformă în sarcoame. Anumite meningioame (paracentrale, olfactive, supraselare și ale frontalei a III-a) realizează tipuri anatomo-clinic bine definite și care fac atunci cînd punem diagnosticul de localizare implicit să afirmăm și natura lor.

Din punct de vedere clinic evoluția este lentă, progresivă, debutează prin simptome de focar, mai ales prin crize convulsive. Crizele convulsive sînt localizate la început și, pe măsură ce boala evoluează, crizele devin mai frecvente și teritoriul pe care-l cuprind devine mai întins.

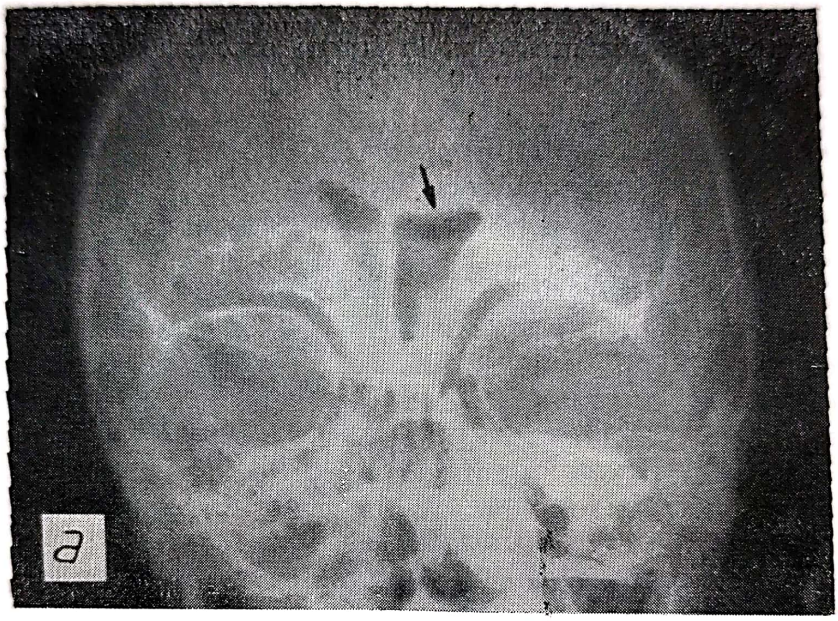

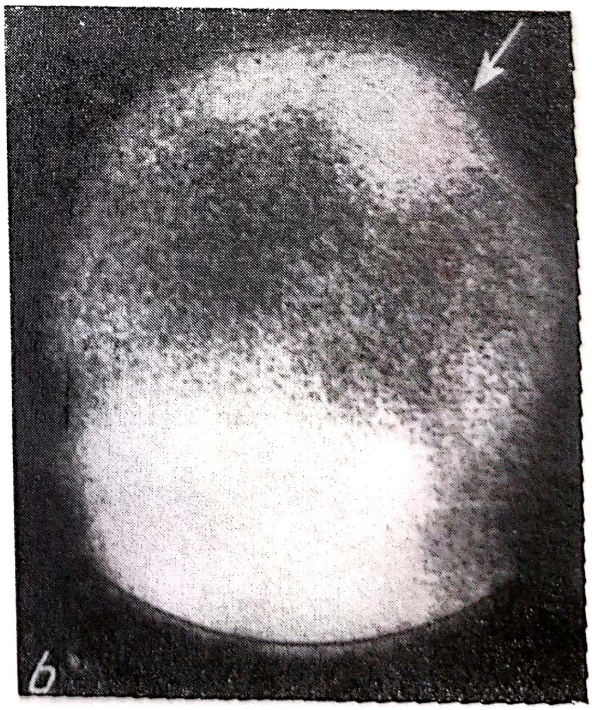

Fig. 526.

a) Vedere din față: sistemul ventricular este mic iar conul frontal stîng este turtit de sus în jos (imagine de meningiom parasagital frontal stîng); *b*) vedere din profil — se vede după administrația de izotopi o tumoare (meningiom) frontală stîngă parasagitală.

Scanned with OKEN Scanner

Astfel în meningiomul paracentral se pot observa la început crize convulsive localizate în degetul piciorului contralateral și, pe măsură ce tumoarea crește în volum, crizele cuprind și gamba, tot membrul inferior, apoi și membrul superior și, în fine, după mai mulți ani, crizele devin generalizate, dar cu debut jacksonian.

Simptomele de iritație persistă adesea mulți ani și tardiv se instalează pareza, care are de asemenea un caracter progresiv.

Simptomele de hipertensiune intracraniană apar tardiv, mai precoce în tumorile situate pe traiectul scurgerii lichidului cefalorahidian, producînd astfel hidrocefalie internă.

În meningioamele supratentoriale cefaleea și staza papilară apar tardiv sau adesea pot lipsi.

Debutul bolii poate să se manifeste după un traumatism cranian; adesea tumoarea este localizată chiar la nivelul traumatismului.

Meningioamele apar mai ales la femei care au trecut de 30—40 ani. Meningioamele sînt foarte rare la copii. Dacă tumoarea se dezvoltă pe convexitate, se poate produce o deformare a craniului. Starea generală a bolnavilor este bună în tot timpul evoluției bolii.

Din punct de vedere radiologic avem, tîrziu, fenomene de HIC; adesea se constată modificări osoase locale (hiperostoză, eroziuni, hipervascularizație, calcificări etc.)

Ventriculografia arată de obicei un sistem ventricular mic; ventriculul lateral nu e prea dilatat (în meningioamele supratentoriale) deoarece tumoarea este benignă și bine delimitată, nu avem edem cerebral și de aceea se constată o deformare netă a ventriculului, care arată că e vorba de o neoplazie bine circumscrisă (fig. 526 a). Excepțional, vedem la ventriculografie în cazurile de meningiom, formațiuni chistice și atunci ele au un volum redus. Fiind o tumoră bine vascularizată la explorarea izotopică este vizibilă și bine delimitată (fig. 526 *b*).

Din punct de vedere chirurgical, tumoarea fiind benignă, încapsulată, operația poate fi radicală, fără recidive (cu excepția meningioamelor angioblastice) și vindecarea clinică este adesea definitivă.

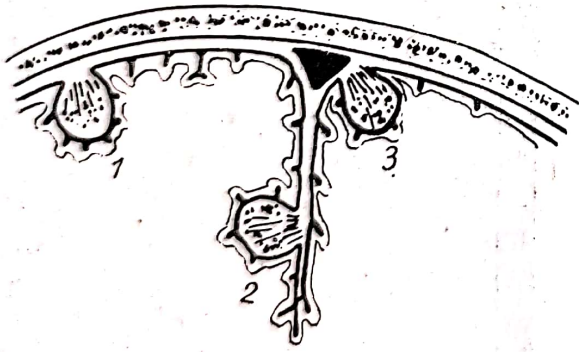

Fig. 527. — Schema meningioamelor corticale:
1 — meningiom de convexitate; *2* — meningiom de coasă; *3* — meningiom parasagital.

CARACTERELE SPECIALE ALE MENINGIOAMELOR. STUDIUL CLINIC AL MENINGIOAMELOR

Meningioamele pot fi situate supratentorial și subtentorial. Meningioamele de fosă cerebrală posterioară se întîlnesc destul de rar. Meningioamele supratentoriale pot fi de convexitate sau așezate la baza creierului (în etajul anterior sau mijlociu). Meningioamele de convexitate sînt de trei feluri: parasagitale, de coasă și de convexitate propriu-zisă (fig. 527).

Meningioamele parasagitale sînt cele care derivă din sinusul longitudinal; ele pot fi situate în treimea anterioară (regiunea frontală) și se

Scanned with OKEN Scanner

manifestă din punct de vedere clinic prin tulburări psihice și crize convulsive jacksoniene localizate la față sau membrul superior; meningioamele treimii medii (paracentrale) se caracterizează prin crize convulsive în membrul inferior; meningioamele treimii posterioare se caracterizează prin hemianopsie și tulburări afazice, dacă sînt localizate la stînga. Meningioamele localizate la nivelul răspîntiei lui Herofil sînt angioblastice și au un caracter malign (recidivează după operație).

Meningioamele de coasă dau o simptomatologie similară meningioamelor parasagitale.

Meningioamele de convexitate propriu-zise (fig. 528 a) se manifestă prin simptome de focar și prin simptome discrete și tardive de H.I.C.

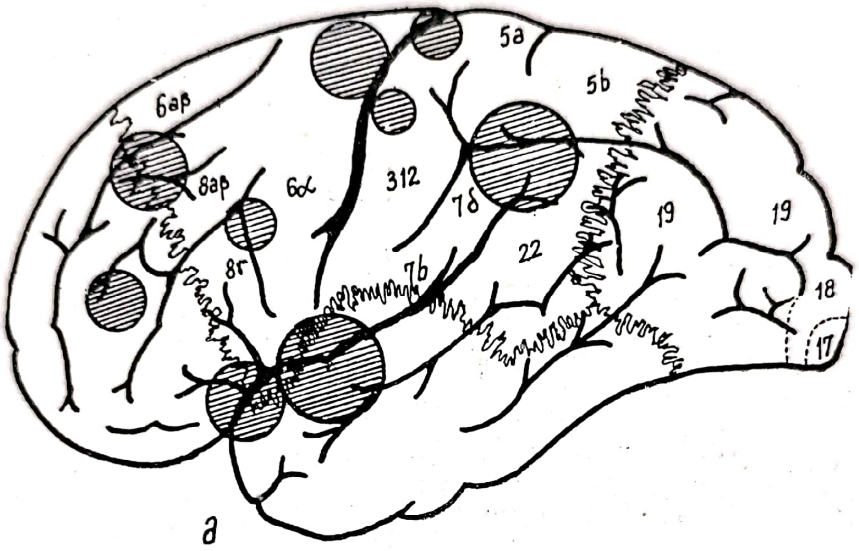

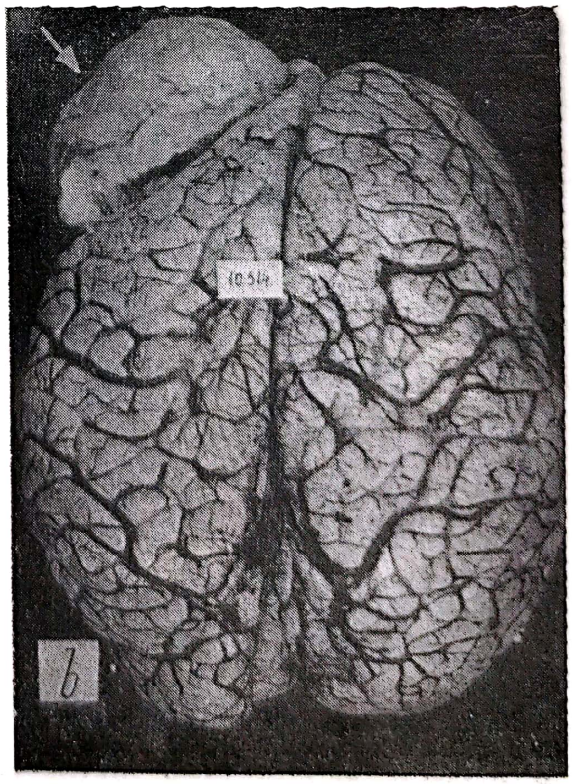

Fig. 528.
a) Schema meningioamelor de convexitate;
b) meningiom de pol frontal.

Scanned with OKEN Scanner

Simptomele de focar variază după regiunea pe care o ocupă (frontală, parietală etc.).

Dintre meningioamele de convexitate vom cita meningiomul frontalei a III-a, caracterizat prin hemiplegie homolaterală (datorită deplasării laterale lente și discrete a trunchiului cerebral), sindrom de cîmpul 8 (înțelegînd prin aceasta devierea capului spre partea leziunii), pseudocoree sau spasm de torsiune, lateropulsiune ipsilaterală; dacă leziunea este iritativă pot apărea crize jacksoniene motoare și tulburări psihice de tip frontal (fig. 528 b).

Meningioamele bazei creierului. Cele mai frecvent întîlnite sînt: (fig. 529).

Meningiomul șanțului olfactiv poate fi uni- sau bilateral (fig. 530). La naștere la nivelul apofizei crista galli sau a șanțului olfactiv. Ca semne clinice găsim: cefalee discretă, anosmie uni- sau bilaterală, tulburări psihice, tulburări sfincteriene și stază papilară cu evoluție rapidă spre atro-

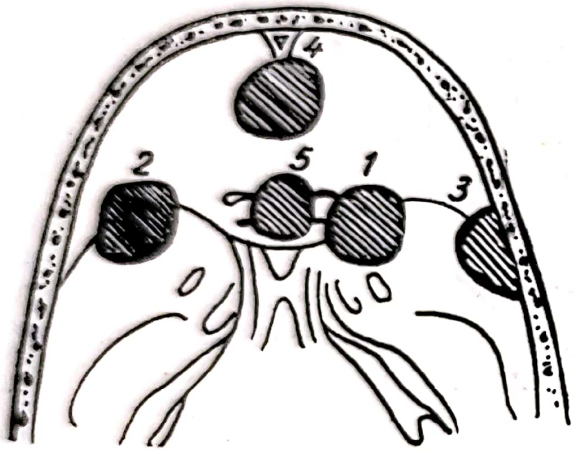

Fig. 529. — Schema meningioamelor situate în etajul anterior al bazei craniului:

1 — meningiom de treimea internă de aripă de sfenoid; *2* — meningiom de treime medie al aripii de sfenoid; *3* — meningiom de pterion; *4* — meningiom olfactiv; *5* — meningiom de tubercul selar.

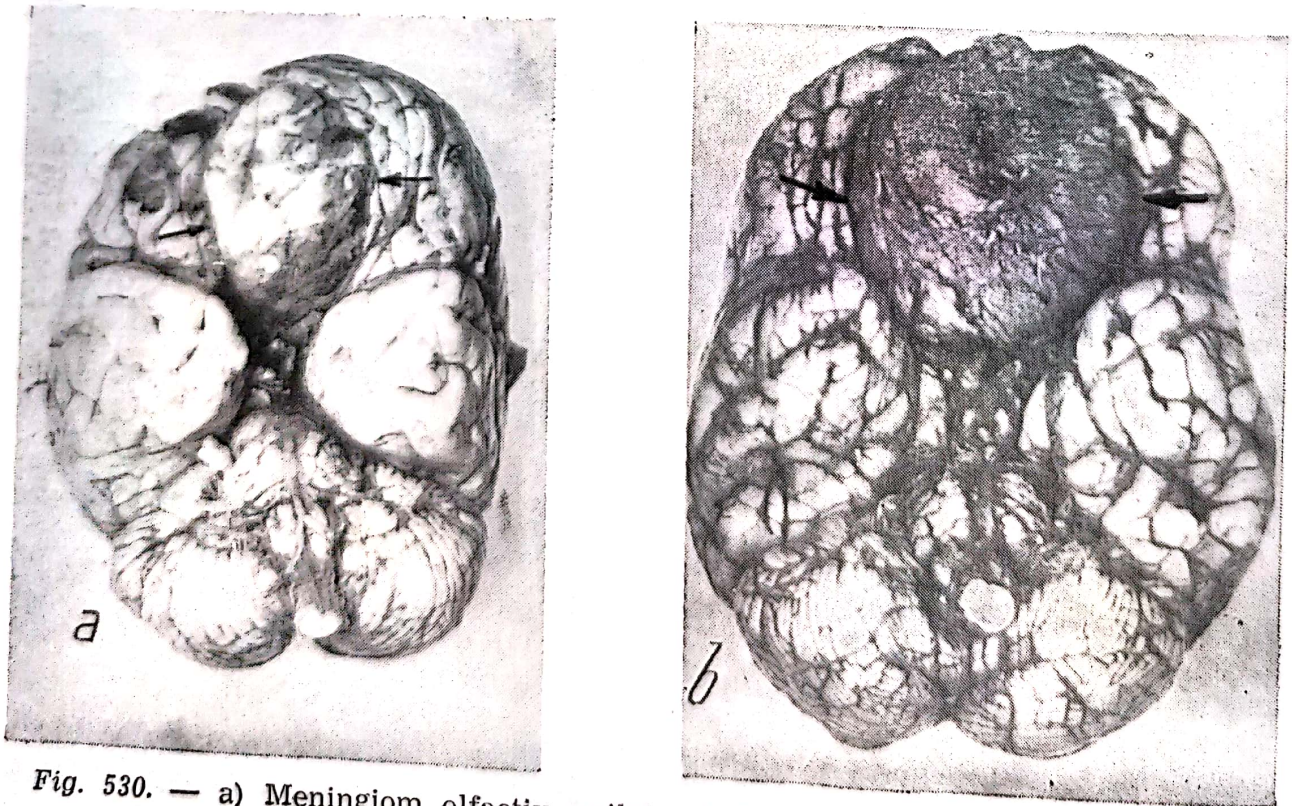

Fig. 530. — a) Meningiom olfactiv unilateral; b) meningiom olfactiv bilateral.

Scanned with OKEN Scanner

fie optică. Radiografia craniului arată o eroziune a etajului anterior iar ventriculografia arată o amputație uni- sau bilaterală a coarnelor frontale. Arteriografia delimitează bine tumoarea și pediculii nutritivi (fig. 531).

Meningiomul de tuberculum sellae (fig. 532) se caracterizează printr-un sindrom de chiasmă; atrofie optică primitivă cu sau fără hemianopsie bitemporală, scăderea progresivă a acuității vizuale. Radiografia craniului arată o șa turcească normală cu hiperostoză a tuberculumului sellae.

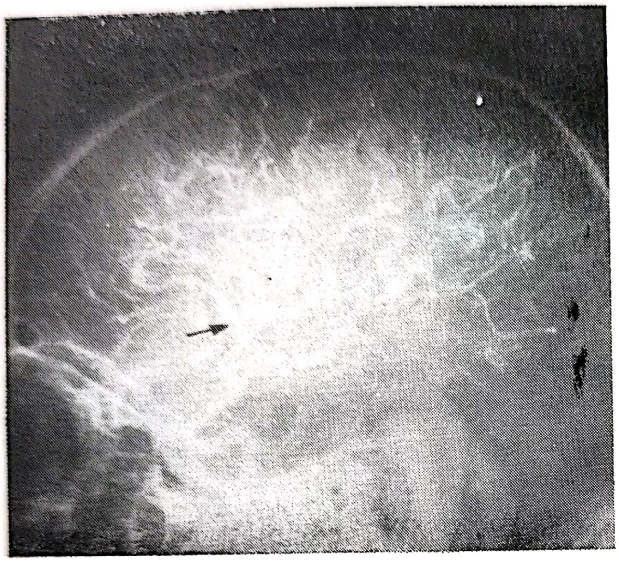

Fig. 531. — Arteriografie carotidiană, vedere din profil: se vede artera cerebrală anterioară care coafează un meningiom (are forma de arc deschis în jos și înainte) (↑).

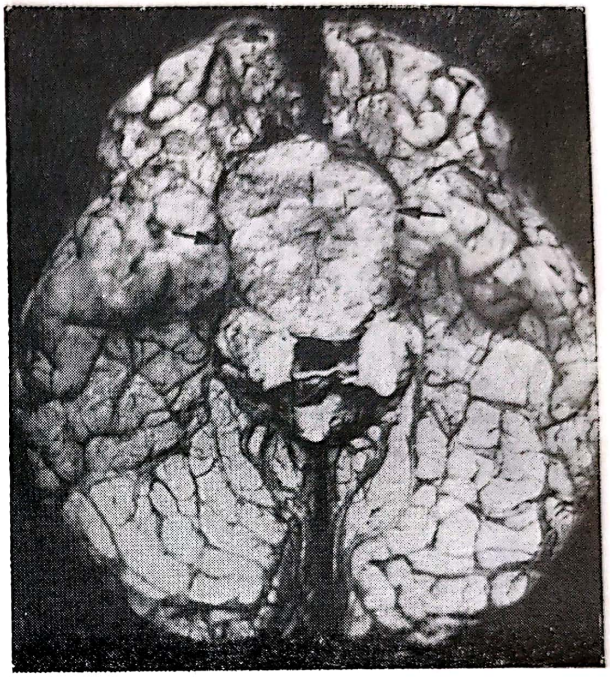

Fig. 532. — Meningiom de tubercul Saelle.

Meningiomul aripii mici de sfenoid poate fi de trei feluri, după locul pe care îl ocupă: meningiom al treimii interne, mijlocii și externe.

Meningioamele treimii interne se dezvoltă în unghiul sfenocavernos. Fiind astfel în imediata vecinătate a nervului optic, primele semne clinice sînt oculare, constînd în modificări de cîmp vizual (în sensul unei hemianopsii nazale ipsilaterale sau chiar pierderea totală a vederii la ochiul respectiv), modificări ale fundului de ochi (atrofie optică de tip timitiv ipsilaterală), scăderea acuității vizuale. Uneori poate să apară un sindrom Foster Kennedy. Exoftalmia ireductibilă unilaterală cu coborîrea ochiului sub axul orizontal este frecventă (fig. 533).

Din cauza compresiunii exercitate de tumoare asupra formațiunilor ce trec prin fanta sfenoidală, avem tulburări de motilitate oculară, care încep prin paralizii de oculomotor comun putînd ajunge pînă la paralizia completă a musculaturii extrinseci a ochiului. Putem avea de asemenea un deficit de sensibilitate pe ramura I (oftalmică) a trigemenului ipsilateral.

Din cauza compresiunii pe lobul frontal și temporal apar în faza mai tardivă de evoluție a meningiomului o serie de tulburări psihice și neuro-

Scanned with OKEN Scanner

logice, ca: puerilism, crize de epilepsie focală, stări de vis sau crize uncinate, sindrom piramidal frust contralateral și sindroame infundibulo-tuberiene.

Meningiomul treimii medii a aripii sfenoidului prezintă următoarea simptomatologie:

— Tulburări oculare: atrofie optică primitivă, unilaterală sau sindrom Foster Kennedy.

— Halucinații olfactive sau gustative.

— Hemipareză.

— Radiografia aripilor sfenoidului arată o hiperostoză la acest nivel.

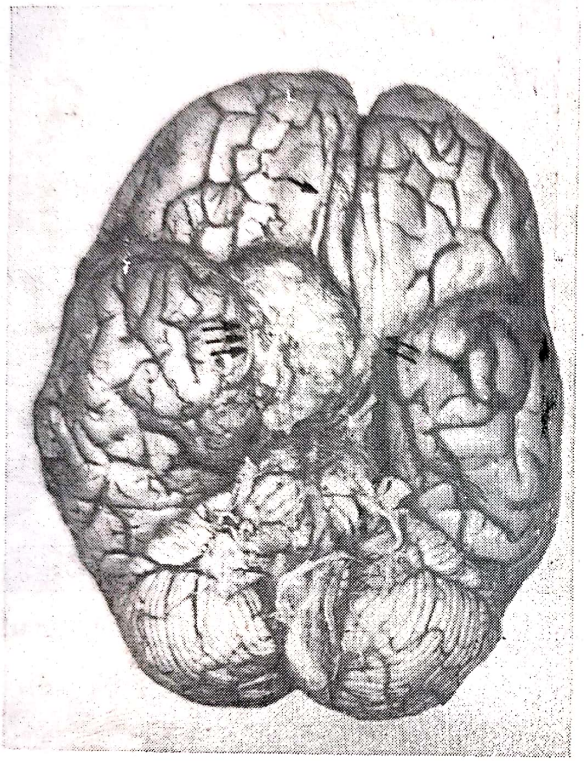

Fig. 533. — Meningiom de treime internă a aripii de sfenoid care a comprimat nervul optic și olfactiv de aceeași parte și care a determinat sindromul Foerster-Kennedy.

Fig. 534. — Exoftalmia axială cu globul ocular deplasat în jos consecutivului meningiom de aripă de sfenoid.

Meningioamele treimii externe a crestei sfenoidale sînt de două feluri:

— meningioame turtite (plate) și

— meningioame rotunde.

Meningioamele plate ale treimii externe a crestei sfenoidale se întîlnesc aproape exclusiv la femei. Ele produc o hiperostoză foarte accentuată a zonei învecinate, care probabil este determinată de vascularizația regiunii peritoneale.

Radiologic hiperostoza este maximă la nivelul plafonului orbitar și al peretelui extern al orbitei.

Primele semne clinice în aceste tumori sînt exoftalmia unilaterală și bombarea fosei temporale. Mult timp bolnavul poate prezenta doar aceste două semne fără alte modificări obiective sau subiective.

Scanned with OKEN Scanner

Exoftalmia este unilaterală, ireductibilă, lent progresivă, nepulsatilă iar ochiul este coborît față de axul orizontal, ceea ce deosebește exoftalmia din aceste tumori de cea din tumorile retrobulbare, unde ochiul este numai împins înainte (fig. 534).

La examenul oftalmoscopic se întîlnesc doar o congestie venoasă dată de compresiunea pe sinusul cavernos și numai tîrziu, și uneori, stază papilară.

Mișcările globului ocular sînt întrucîtva reduse, dar nu prin paralizii de nervi cranieni ci prin jenă mecanică.

Meningioamele rotunde ale treimii externe a crestei sfenoidale se întîlnesc în egală proporție la bărbați și la femei. Ele dau modificări osoase mai mici decît prima varietate și vizibile doar radiologic, iar exoftalmia este rară și discretă.

Deoarece însă în dezvoltarea lor ajung să comprime lobul temporal, dau semne neurologice. Uneori debutează cu un sindrom de H.I.C. (cefalee, stază papilară, lipsind îndeobște vărsăturile), alteori cu semne de iritare a lobului temporal (crize de epilepsie, fie generalizate, fie jacksoniene-motoare în hemifață și eventual în membrul superior contralateral, fie, în fine, crize olfactive sau gustative).

De asemenea găsim uneori semne de deficit, ca: tulburări de tip afazic, pareze faciale de tip central, discrete semne piramidale etc.

Meningioamele supratentoriale de etaj posterior vor da simptome de compresiune din partea lobului occipital. Sînt tumori angioblastice și recidivează după operație, deși în aparență s-a făcut o ablație totală a tumorii.

Meningioamele subtentoriale (de fosă cerebrală posterioară). Se împart în mai multe grupe: meningioame de șanț bazilar, meningioame de convexitate cerebeloasă posterioară, meningioame de por acustic care simulează o tumoare de acustic, meningioame de recesus lateral, meningioame subtentoriale propriu-zise (de cort cerebelos).

Putem avea o meningiomatoză cu diferite aspecte: difuză, multiplă formată din mai multe meningioame izolate pe coasă pe una sau ambele hemisfere). Meningiomatoza poate să fie asociată cu neurofibromatoza generalizată (în cadrul bolii Recklinghausen sau poate fi asociată numai cu neurinom acustic uni sau bilateral), excepțional putem întîlni meningiom cerebral asociat cu unul spinal sau și cu unul orbitar (Arseni, 1981).

Anatomia patologică a meningioamelor. Considerații generale. Meningiomul este o tumoare benignă care derivă din meninge. Noțiunea de benignitate nu trebuie să fie luată în sensul adevărat al cuvîntului. Considerațiile de ordin histopatologic arată o tumoare benignă, dar faptele neurochirurgicale demonstrează că o parte din meningioame se comportă ca tumori maligne, avînd tendința de a recidiva frecvent și rapid, chiar după o extirpare în aparență totală.

Tumoarea este de tip expansiv; în creșterea ei împinge țesutul nervos înconjurător. Apar după 40 de ani mai ales la femei, la copii sînt rare, la adolescenți se întîlnesc 50% din tumorile cerebrale. Raportul dintre meningioamele cerebrale și cele spinale este de 1/16 *(Cushing)* și 12,5 *(Elsberg)*.

Scanned with OKEN Scanner

Macroscopie. Meningiomul se dezvoltă pe cele două fețe ale durei, mai ales pe fața internă. Este o tumoare bine circumscrisă (fig. 535), încapsulată, rotundă sau polilobată; rareori aderă atît de intim de pia încît nu poate fi extirpată ușor. Tumoarea este acoperită de o membrană netedă, subțire, transparentă, prin care se văd vase sanguine proeminente, ce transversează suprafața tumorii (fig. 536 a). Unele vase pot fi în legătură cu pia. Consistența sa este variabilă: unele tumori sînt dure

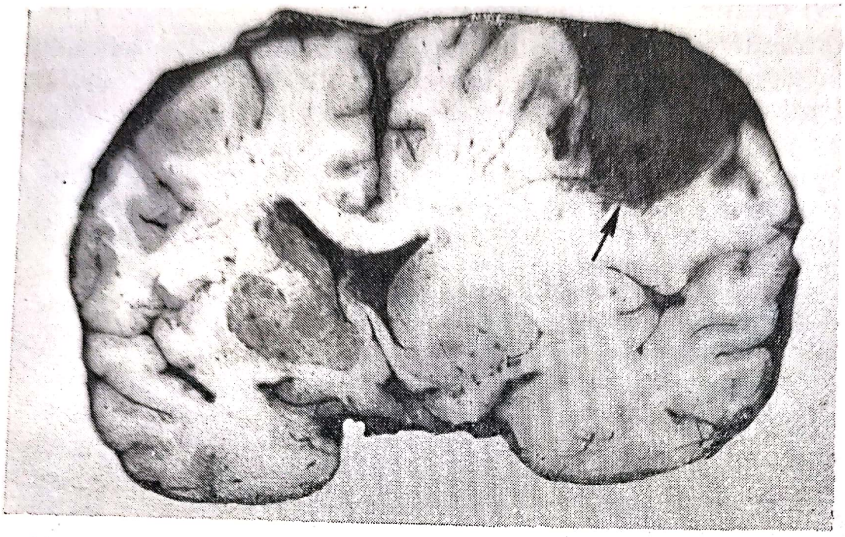

Fig. 535. — Secțiune verticală prin creier: se vede un meningiom cum comprimă creierul și nu-l invadează.

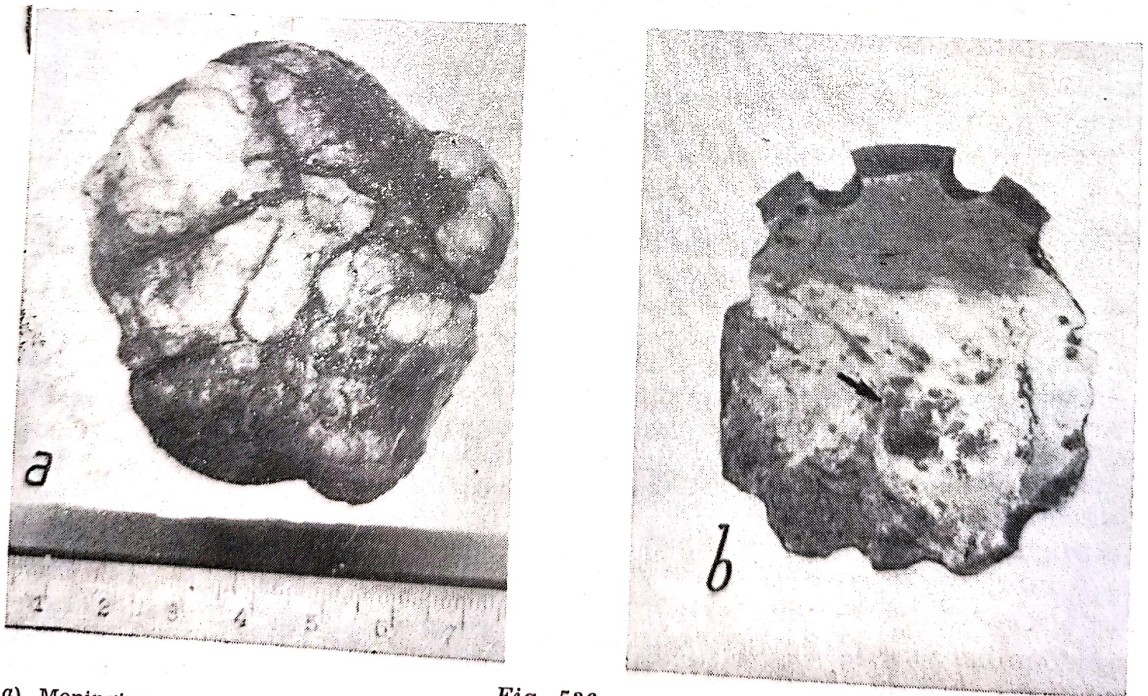

Fig. 536.

a) Meningiom extirpat operator pe care se văd vase superficiale și are un aspect boselat; *b)* fața internă a unui volet osos scos de la operație pentru că osul este neregulat și erodat de meningiom.

— cele care derivă din pahimeninge, — altele sînt moi — care derivă din leptomeninge — încît pot fi chiuretate. Pe secțiune meningiomul proaspăt (nefixat) are un aspect roz-cenușiu; dacă tumoarea este fixată în formol, are un aspect albicios ca al cartofului, cu mici și rare puncte

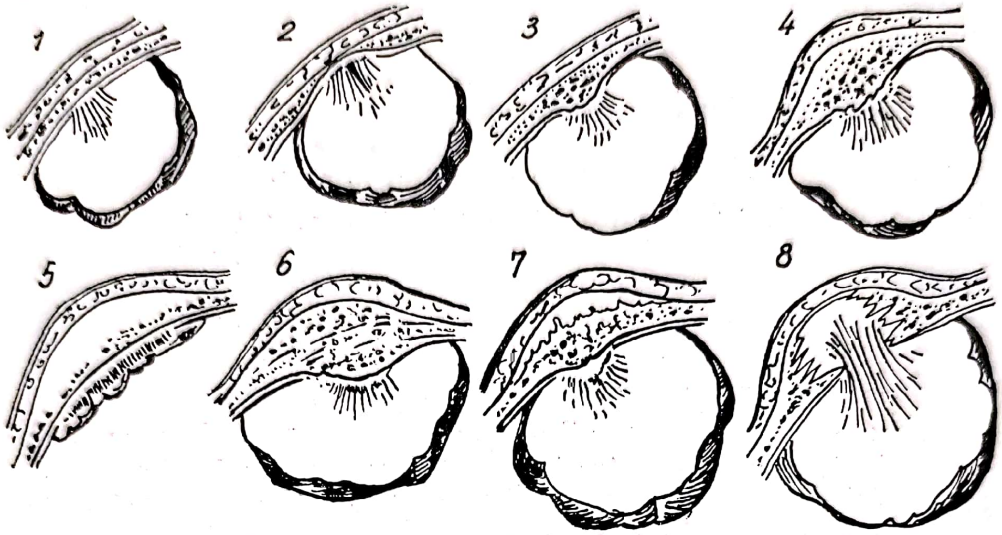

Fig. 537. — Reacția osului în meningioame:

1 — osul este normal; *2* — osul este subțiat, tabla internă fiind erodată; *3* — enostoza tablei interne la nivelul tumorii; *4* — hiperostoza accentuată; *5* — exostoză în cazul unui meningiom plat; *6* — tumoare infiltrînd osul; *7* — tumoarea infiltrînd osul, cu exteriorizare subaponevroză, fiind o hiperostoză cu spiculi; *8* — osul este distrus și este perforat de tumoare (după Cushing).

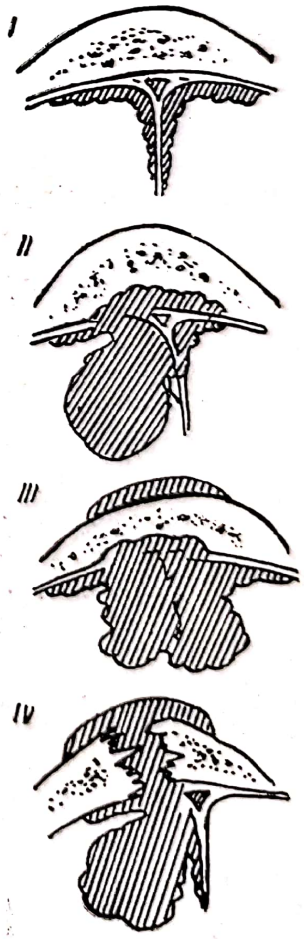

Fig. 538. — Reacția osului într-un caz de meningiom parasagital.

I — Hiperostoza acentuată; *II* — hiperostoză, doar tabla internă este infiltrată de tumoare; *III* — hiperostoză, tumoarea a infiltrat spațiul parțial subaponevrotic; *IV* — osul este îngroșat, dar distrus de tumoare care proemină sub aponevroză (după Cushing).

Scanned with OKEN Scanner

hemoragice sau necrotice. Uneori se găsesc calcificări. Meningiomul se prezintă sub două forme: rotundă și plată. Meningiomul rotund se întîlnește mai ales pe convexitatea creierului, unde creșterea în toate direcțiile este liberă; în acest caz, tumoarea este rotundă, ovoidă, ca un cartof, cu suprafața netedă sau nodulară. Baza de inserție poate fi întinsă sau mai mică, în raport cu mărimea tumorii.

Meningiomul plat — „en plaque" al autorilor francezi — are o formă turtită, este întins, aderă de dură, poate avea o suprafață de creștere foarte mare; grosimea lui este de 0,5 cm pînă la 2—3 cm maximum. Se dezvoltă mai ales la baza creierului, fiind însoțit în acest caz și de o mare hiperostoză. Meningiomul modifică secundar și osul (fig. 536 b);

Fig. 539. — Meningiom meningotelial: celulele apar așezate în vîrtejuri și/sau fascicule, avînd nuclei rotunzi sau ovali (van Gieson × 200).

Fig. 540. — Meningiom fibros alcătuit din celule cu nuclei fuziformi și citoplasmă fibrilară (van Gieson × 200).

Scanned with OKEN Scanner

aponevroza capului și pia îi opun rezistență. Modificările osoase sînt de mare importanță din punct de vedere anatomopatologic. La nivelul locului de inserție durală, osul se poate subția, datorită procesului de resorbție prin presiune, fără ca osul să fie invadat de elementele neoplazice. Mai frecvent există îngroșarea osului (fig. 537, 538), uneori într-o măsură atît de mare încît s-ar putea crede că este vorba de o tumoare primitivă osoasă.

Hiperostoza este mai accentuată și invazia neoplazică a osului este mai frecventă în meningiomul plat.

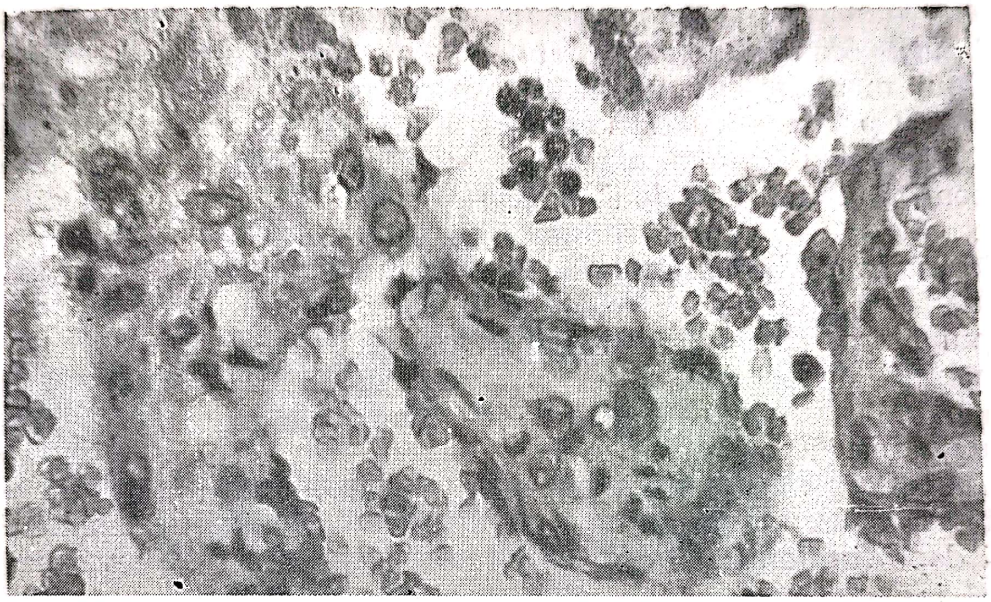

Fig. 541. — Meningiom angiomatos: celulele tumorale meningoteliale formează travee care închid lacuri sanguine sau îngroașă pereții vaselor (hematoxilină euxină × 400).

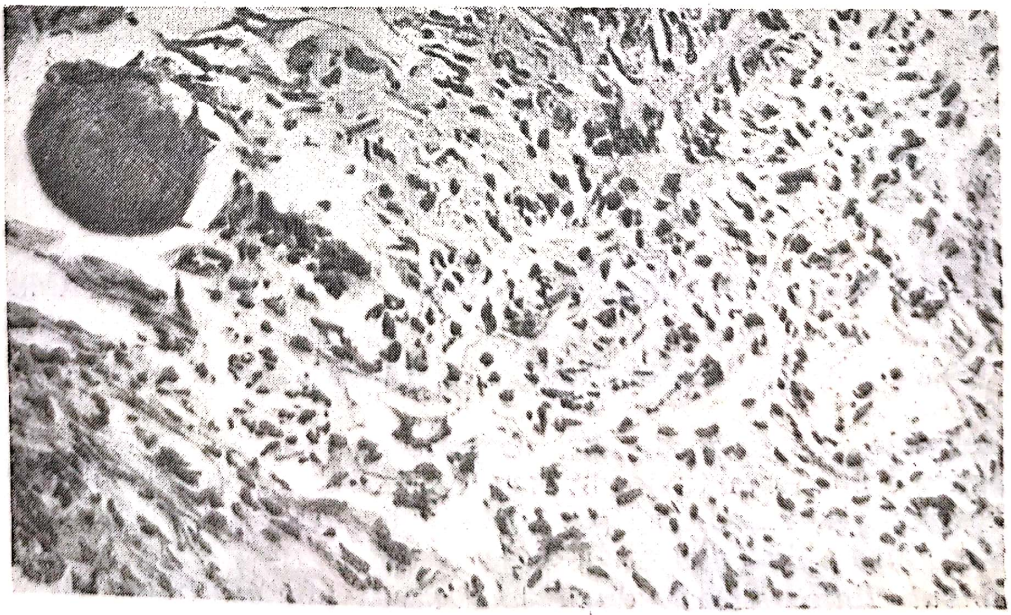

Fig. 542. — Meningiom malignizat: se observă apariția de celule anaplazice cu nuclei polimorfi, unii mult hipertrofiați; de asemenea se vede o calcosferită (sus stînga) (H.E. × 200).

Scanned with OKEN Scanner

Meningiomul nu-şi schimbă structura, decît foarte rar, în cursul evoluţiei sale. După operaţie poate prezenta histologic semne de malignitate.

Microscopie. Orice strat al meningelui poate da naştere la tumoră. Din cauza multiplelor origini ale meningioamelor din punct de vedere microscopic aceste tumori pot prezenta aspecte variate din care cauză şi sînt multiple clasificări (*Arseni*, 1978).

Meningioamele se împart în două grupe:

1. Pahimeningioame care derivă din pahimeninge.
2. Leptomeningioame care derivă din leptomeninge.

Ambele grupe au mai multe tipuri, fiecare tip are mai multe variante.

Tipurile de meningioame sînt cele 5 (descrise de Scheinker.)

Tipul meningo-endotelial. Tumoarea este formată din celule fuziforme care produc structura meningelui. Celulele sînt dispuse concentric (fig. 539), nucleul celular este oval, alungit, cu cromatină în mică cantitate, conţinînd una sau două condensări sub formă de nucleoli. Nu sînt mitoze. Citoplasma este agranulară şi prost delimitată. Celulele se aşază în coloană sau lobuli, separaţi prin stromă abundentă, formată în mare parte de fibre colagene groase şi conţinînd vase sanguine.

Tipul fibros. Seamănă cu tumorile fibroblastice şi este format din mănunchiuri de celule fuziforme cu structura de fibroblaşti (fig. 540). Există o mare cantitate de fibre colagene şi fibre de reticulină, care împart tumoarea în compartimente.

Tipul psamomatos. În formaţiunile centrale ale vîrtejurilor se găsesc depozite de calciu şi săruri de fier. În vîrtejuri există o depunere hialină şi mici depozite de săruri calcare; alteori depozitele sînt ceva mai mari şi prezintă inele concentrice de calcificare; este şi mai accentuat, atunci cînd întreaga porţiune a vîrtejurilor este calcificată.

Tipul angioblastic. Predomină vasele sub formă de canale, goale sau pline cu sînge coagulat sau lichid seros. Adesea, vasele sînt reduse la un perete endotelial. Reticulina este în cantitate apreciabilă, fiind situată mai ales în jurul vaselor. Este o tumoare care se găseşte mai des în jurul răspîntiei lui Herofil şi chiar cînd este extirpată în totalitate, macroscopic, ea recidivează şi creşte foarte rapid (fig. 541).

Tipul sarcomatos (fig. 542). Ca variante avem: hemangiomatos, xantomatos, melanic, cartilaginos-osos, mixomatos, glial.

2. SINDROAMELE NEUROLOGICE PRODUSE DE GLIOAME

CARACTERELE GENERALE ALE GLIOAMELOR

Glioamele sînt tumorile care se întîlnesc cel mai frecvent în creier; ele constituie 50% din tumorile cerebrale. Sînt unice; glioamele multiple sînt excepţionale, rareori se pot întîlni glioame asociate cu neurinoame sau meningioame. Pot apărea la orice vîrstă.

Tabloul clinic variază după localizarea tumorii, natura şi vîrsta la care apare.

Desigur, tabloul clinic variază după sediul tumorii: simptomele de focar depind de locul unde se dezvoltă tumoarea, deoarece fenomenele

Scanned with OKEN Scanner

de hipertensiune apar mai întîi, dacă tumoarea se dezvoltă pe traiectul de scurgere a lichidului cefalorahidian.

Tabloul clinic variază cu natura tumorii; din cauza polimorfismului celular, diversele glioame localizate în aceeași regiune pot prezenta simptome clinice variate.

Tabloul clinic poate varia chiar în cazul cînd avem același tip histologic de glioame și aceeași localizare, variază după volumul tumorii, dacă are un chist sau o hemoragie intra- sau peritumorală, dacă neoplazia este însoțită sau nu de edem sau hidrocefalie. Este dificil de a decide exact înainte de operație care este natura tumorii, după evoluția clinică. Se știe chiar că uneori este dificil de a preciza chiar la microscop care este natura neoplazică. Totuși sînt glioame care apar la anumită vîrstă și care au o evoluție caracteristică din cauza localizării lor.

În cazurile de glioame benigne (astrocitom, oligodendrogliom) localizate în emisfera cerebrală, evoluția va fi lentă, progresivă, simptomele de hipertensiune intracraniană sînt prezente și acelea de localizare sînt minime sau absente.

Adesea crizele de epilepsie generalizate sau jacksoniene pot domina mult timp tabloul clinic.

Simptomele neurologice și de HIC într-un gliom benign, după o evoluție care a durat luni sau ani, se pot accentua în cîteva zile; aceasta denotă că tumoarea și-a mărit brusc volumul, adică a făcut un chist. Dacă starea generală se agravează după o criză convulsivă, este posibil că s-a produs o hemoragie intratumorală. Se întîlnesc cazuri unde pareza se accentuează după fiecare criză convulsivă și la necropsie se găsesc hemoragii multiple intra- sau peritumorale de diferite vîrste (fiecare criză este produsă de o hemoragie).

Dacă avem semne de tumoare de fosă cerebrală posterioară cu fenomene neurologice și de HIC, care evoluează lent și progresiv, vom bănui un astrocitom. Cînd simptomele locale și generale ale acestei tumori după o evoluție de mai mulți ani se agravează brusc, vom bănui că s-a făcut un chist.

Cînd tumoarea are o evoluție lentă, progresivă, cu simptome de ventriculul al IV-lea, ne vom gîndi la un papilom sau ependimom.

Dacă tumoarea evoluează cu semne de localizare a leziunii în nucleii de la bază sau în axul bulbo-pontin și evoluția este lentă, semnele de HIC sînt minime sau pot lipsi, vom bănui un spongioblastom polar.

Dacă tumoarea este situată supratentorial, evoluează rapid în cîteva săptămîni cu semne discrete de localizare, cu mari tulburări psihice și cu fenomene de HIC moderată sau accentuată, ne vom gîndi, mai ales dacă bolnavul a depășit vîrsta de 40 de ani, la un gliom malign de centru oval (glioblastom multiform).

Dacă avem simptome de tumoare situată în fosa cerebrală posterioară cu evoluție rapidă de cîteva săptămîni sau luni, cu fenomene accentuate de HIC și cu semne neurologice care denotă o localizare în ventriculul al IV-lea sau în vermis, ne vom gîndi la un meduloblastom, mai ales dacă persoana e tînără.

Tumorile prezintă particularități după vîrsta bolnavului. La copii, avem adesea glioame localizate în fosa cerebrală posterioară și printre acestea meduloblastomul ventriculului al IV-lea dacă tumoarea evoluează

Scanned with OKEN Scanner

rapid sau un astrocitom chistic de emisferă cerebeloasă cînd tumoarea evoluează lent și apoi brusc simptomele se agravează. La copii și tineri se întîlnesc adesea tuberculoame în cerebel. În emisferele cerebrale se întîlnește adesea astrocitomul chistic. La adult se întîlnesc la emisferele cerebrale astrocitoame oligodendroglioame dacă tumoarea evoluează lent. În fosa cerebrală posterioară se întîlnesc astrocitoame de emisferă cerebeloasă; papiloame sau ependimoame în ventriculul al IV-lea dacă evoluția clinică este lentă și progresivă.

După vîrsta de 40 de ani, o tumoare cu evoluție rapidă denotă un astrocitom malign sau metastază.

Uneori examenul clinic poate preciza sediul și chiar în același timp natura histologică a tumorii. Pinealoamele, neurinoamele acustice, craniofaringioamele, adenoamele hipofizare, glioamele de chiasmă (spongioblastoame polare) sînt tumori care au în creier un sediu propriu și o natură constantă, pentru că ele determină un tablou clinic care este specific lor.

Tabloul clinic al glioamelor poate evolua lent și progresiv; alteori are o evoluție rapidă.

Debutul clinic al unei tumori este lent sau brutal, fără nici o cauză, alteori acest debut poate fi declanșat de traumatisme cranio-cerebrale, infecții, intoxicații, administrare de injecții (calciu, piretoterapie) și de orice proces congestiv al creierului, sarcină.

În toate aceste cazuri se produce o hemoragie sau un edem care face să apară primele simptome neurologice.

La bolnavii cu hipertensiune arterială care fac tumori cerebrale se pot produce hemoragii intratumorale care pot marca debutul bolii; ulterior, simptomele se vor ameliora din cauza regresiunii edemului dat de hemoragii; fenomenele pot reapărea cu ocazia unui nou accident vascular. Se poate ca tumoarea, prin localizarea ei, să dea hipertensiune arterială. Această hipertensiune arterială produce hemoragie și edem cerebral și debutul bolii.

Simptomele neurologice în cazul unui gliom se agravează după o puncție lombară sau encefalografie, căci se produce o angajare de lob temporal (torsiune de trunchi cerebral), dacă tumoarea este situată supratentorial, sau o angajare de amigdale cerebeloase dacă tumoarea este situată în fosa cerebrală posterioară. Se pot întîmpla — mai rar — hemoragii intratumorale și subarahnoidiene după puncția lombară.

Glioamele se agravează aproape totdeauna după o puncție lombară; meningioamele de obicei nu se agravează.

Examenul radiologic. Glioamele care au evoluție clinică mai scurtă de 2 luni nu prezintă semne radiologice de HIC (dar pot avea stază papilară). Glioamele cu evoluție lungă pot prezenta simptome radiologice de HIC (dar staza papilară poate lipsi).

Glioamele pot produce excepțional eroziuni osoase sau hiperostoză, lucru frecvent întîlnit în meningioame.

Ventriculografia în glioame. Imaginile ventriculografice în glioame diferă de imaginile din meningioame. În glioamele de emisferă cerebrală avem hidrocefalie moderată a ventriculului lateral opus tumorii. Ventriculul de partea tumorii este deplasat, amputat și adesea chiar poate lipsi complet, cu toate că avem un gliom al unui singur lob (frontal, occipital).

Scanned with OKEN Scanner

Din cauza edemului, a hemoragiilor peritumorale și a zonelor de ramolisment peritumoral se poate ca un întreg ventricul să nu fie umplut cu aer; uneori chiar e posibilă o amputație și a ventriculului opus; de exemplu, într-un gliom frontal drept ventriculul lateral drept nu se umple cu aer, iar cornul frontal stîng este amputat și nu se vede decît corpul ventriculului și cornul occipital stîng; uneori cele două coarne frontale pot fi amputate printr-o tumoare frontală unilaterală cu edem mare cerebral de partea opusă (fig. 543—546).

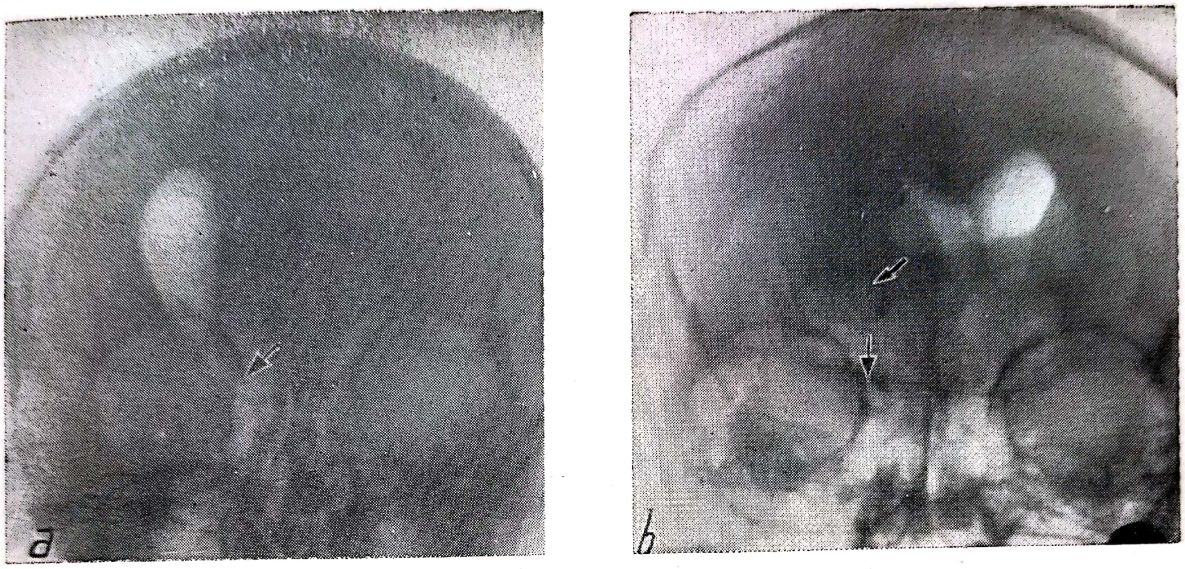

Fig. 543.

a) Ventriculografie, vedere din față: ventriculul lateral drept este umplut cu aer, dilatat, și deplasat spre dreapta, ventriculul III este în formă de virgulă, iar marginea lui inferioară (↓) este deplasată de la linia mediană spre dreapta (semn de hernie temporală). Ventriculografia are aspect tipic de tumoare vertebrală stîngă; *b*) tot sistemul ventricular este umplut și deplasat spre stînga, în plus ventriculul drept este deplasat și în sus de o tumoare fronto-orbitară dreaptă.

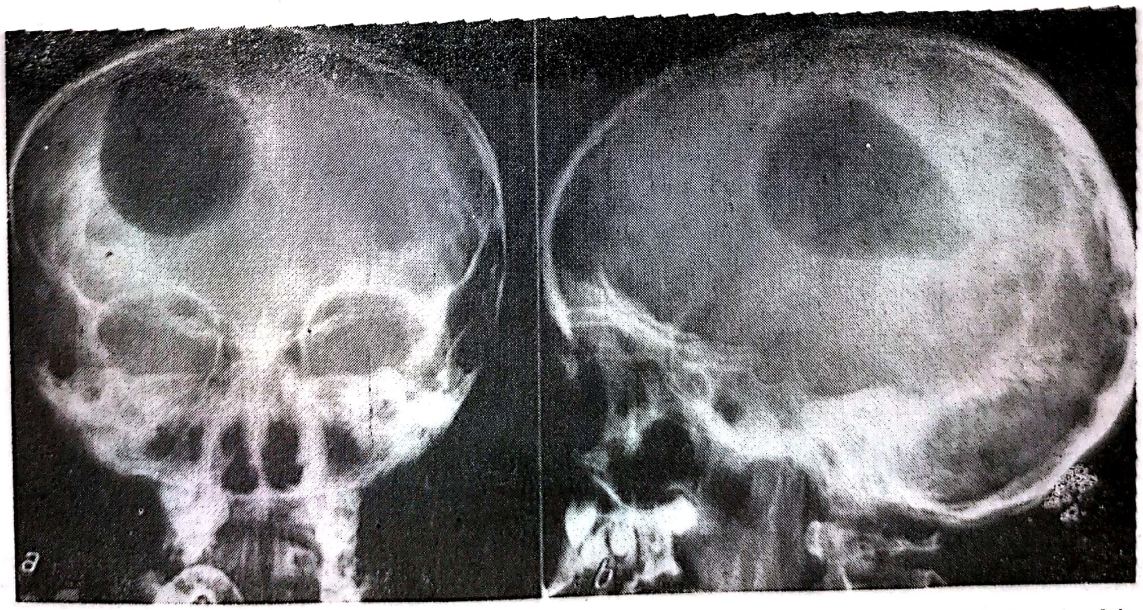

Fig. 544. — Cistografie: s-a puncționat un chist gliomatos care se vede foarte bine atît din față (*a*), cît și din profil (*b*).

Scanned with OKEN Scanner

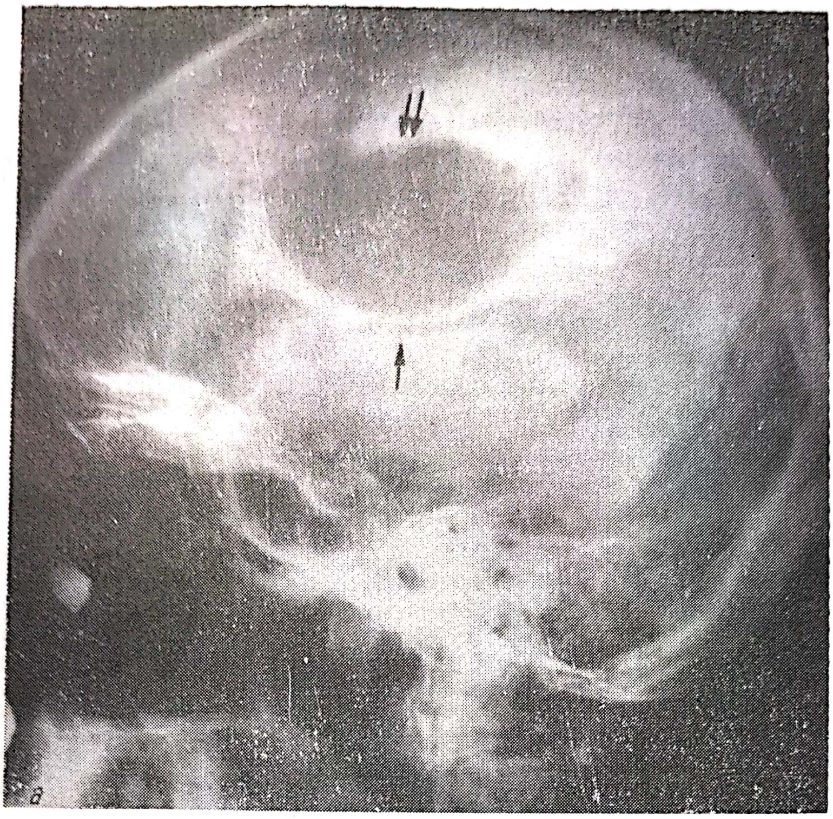

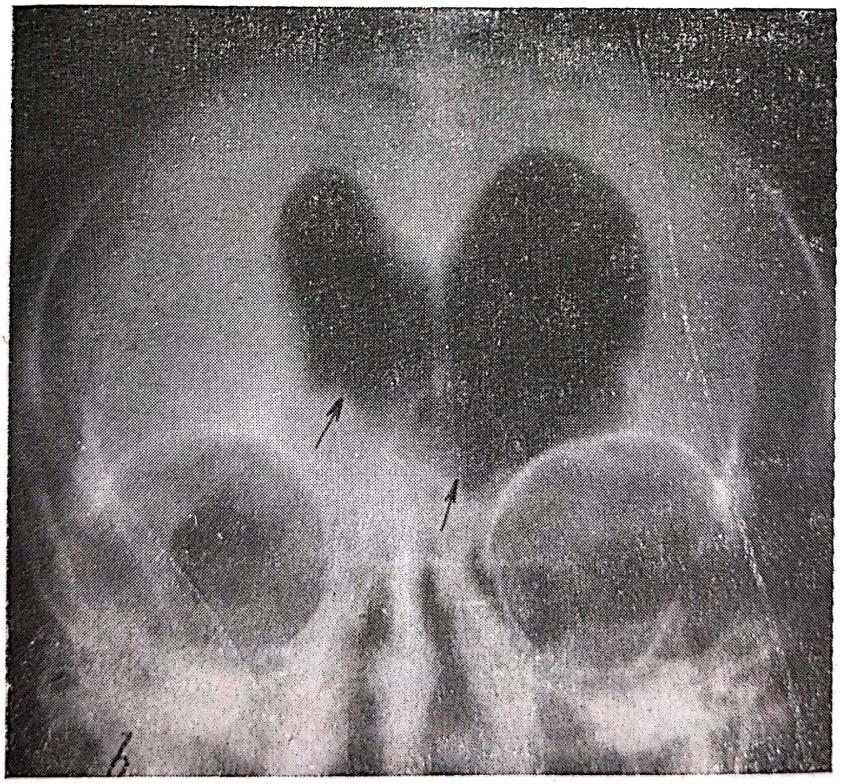

Fig. 545.

a) Ventriculografie, vedere din profil: se vede sistemul ventricular împins în jos, iar deasupra lui se vede un chist gliomatos; *b*) ventriculografie din față: se vede sistemul ventricular dilatat hidrocefal, iar partea inferioară a ventriculului drept (cornul frontal drept este amputat) datorită unei tumori de cap de nucleu caudal.

Scanned with OKEN Scanner

Din cauza edemului cerebral și a hidrocefaliei moderate în cazurile de glioame, imaginea ventriculografică nu dă volumul exact al tumorii, în timp ce în cazurile de meningioame, unde nu avem edem și hidrocefalie, imaginea ventriculografică arată volumul exact al tumorii. Într-o ventriculografie dată de meningiom, limita conturului este precisă, rotundă, localizată și adesea delimitează tumoarea. Izotopii evidențiază bine atrocitomul malign din cauza vascularizației (fig. 546 c).

Din punct de vedere chirurgical, glioamele incipiente localizate, solide sau chistice pot fi operate cu succes prin rezecția lobului; glioamele

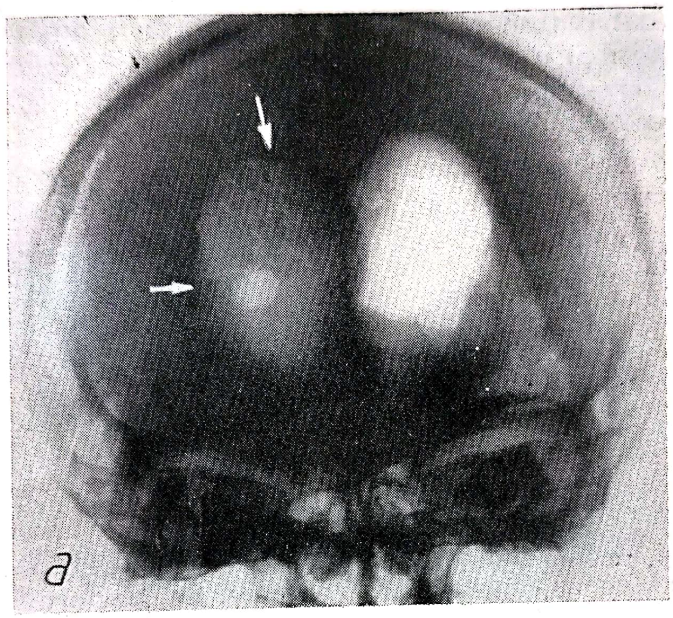

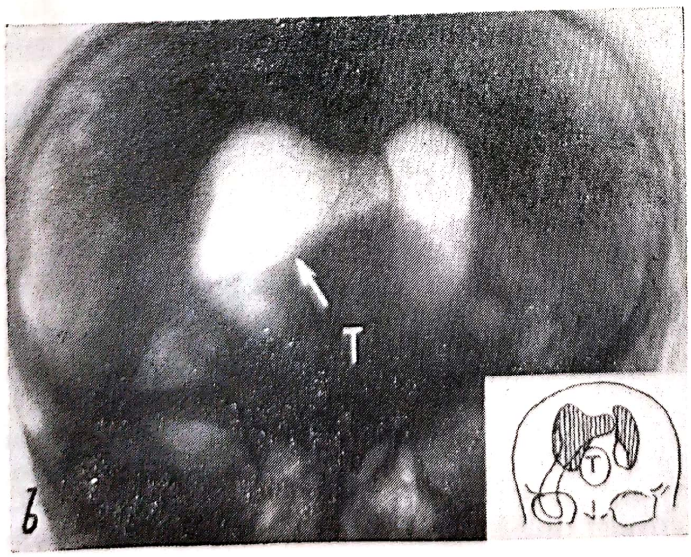

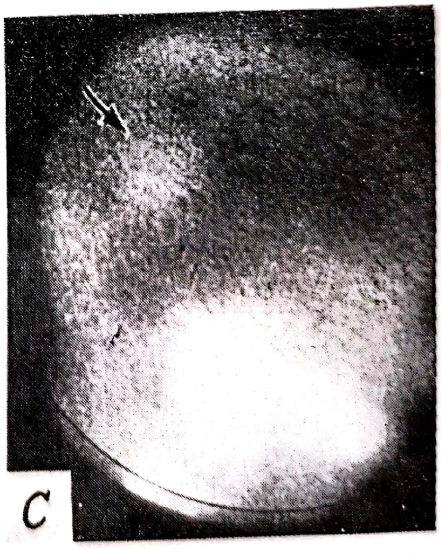

Fig. 546.

a) Ventriculografie, vedere din față: ventriculii sînt hidrocefali situați pe linia mediană, iar ventriculul lateral drept are conturul neclar de tumoare de nuclei bazali de partea dreaptă; b) ventriculografie, vedere din față: ventriculul II nu se vede și nici partea inferioară a ventriculului lateral drept datorită unei tumori de ventricul III care intră prin gaura Monro și invadează parțial ventriculul lateral; c) izotopii care au evidențiat un astrocitom malign parietooccipital.

infiltrante sînt extirpate parțial. Se va aplica radioterapia chiar în cazurile unde s-a crezut că s-a extirpat macroscopic gliomul în întregime.

Caracterele speciale ale glioamelor. Glioamele circumscrise dau simptome de focar, care sînt produse prin iritația sau deficitul pe care-l produce tumoarea la nivelul unde ea se dezvoltă. La aceste simptome se adaugă simptome de vecinătate, datorite tulburărilor vasculare locale peritumorale, simptomele date de edemul peritumoral și simptomele date de compresiunea regiunilor vecine. De asemenea, avem simptome la distanță, datorite edemului generalizat, datorite hidrocefaliei de partea opusă, datorite zonelor de ramolisment ce se produc la distanță prin compresiunea vaselor de către tumori și datorite deplasării emisferei și apariției fenomenelor lente sau rapide de torsiune de trunchi cerebral. O tumoare de F_3 poate da simptome de lob paracentral prin tulburări vasculare reflexe date de artera cerebrală anterioară (Iacob) etc.

Tumorile infiltrante difuze, desigur, vor da simptome mai alarmante, deoarece zonele pe care le irită sau le distruge sînt mai întinse; în plus simptomele date de tulburările vasculare, edem, deplasare de trunchi sînt și ele mai mari.

ANATOMIA PATOLOGICĂ A GLIOAMELOR

Considerații generale. Dintre tumorile intracraniene grupul cel mai mare îl formează glioamele; acestea reprezintă o proporție de aproape 50% dintre toate tumorile endocraniene.

Macroscopic. Glioamele se dezvoltă din substanța albă a creierului, eventual ele pot invada scoarța și chiar făcînd aderență cu meningele. Au un aspect slăninos, uneori cu zone brune hemoragice sau prezintă chiste. Unele glioame sînt bine delimitate, altele sînt difuze, prinzînd unul sau mai mulți lobi, o hemisferă cerebrală, și adesea pot trece de partea opusă prin corpul calos sînt așa-zisele glioame în fluture. 40% din glioame sînt circumscrise, 60% au mai mulți centri primitivi de creștere. Glioamele sînt: benigne și maligne. Astrocitoamele benigne sînt tumorile cele mai infiltrative; un număr mare de glioame maligne sînt bine circumscrise.

ASTROCITOMUL

Considerații generale. Este forma frecventă; 40% din glioame sînt astrocitoame. Se localizează, atît în creier, cît și în cerebel. O treime din astrocitoame se găsesc în fosa cerebrală posterioară, jumătate din glioamele cerebeloase sînt astrocitoame. Localizarea astrocitomului în fosa posterioară se face median sau paramedian. Se întîlnește la toate vîrstele. La copii astrocitomul este foarte frecvent, mai ales cu localizare cerebeloasă, este bine delimitat și chistic, iar la adult se găsește în emisferele cerebrale și este solid și difuz. Are o evoluție lentă, însă adesea, după o lungă perioadă clinic discretă, simptomele se accentuează brusc (s-a format un chist).

Astrocitoamele sînt tumori benigne; extirpate în totalitate, nu recidivează.

Scanned with OKEN Scanner

Macroscopie. Astrocitomul din cerebel este deseori chistic. În această eventualitate se constată macroscopic o tumoare mică, de culoare roză-gălbuie, mamelonată ca o mură, moale, și un chist disproporționat de mare. Tumoarea este situată pe peretele chistului, rareori în afara lui. Lichidul din cavitate este gălbui; din cauza marii cantități de albumină poate să coaguleze rapid în contact cu aerul. Chistul este delimitat de o membrană subțire, netedă, lucioasă, transparentă, gelatinoasă, care poate fi ridicată ușor cu pensa. Membrana este limitată de țesut nervos

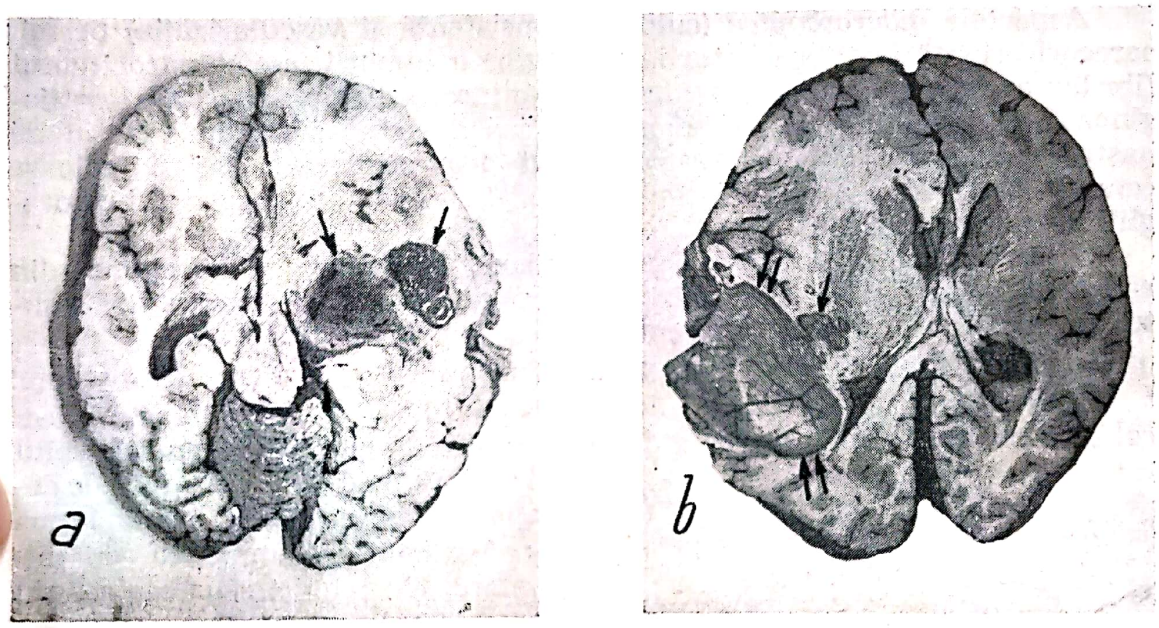

Fig. 547.

a) Secțiune orizontală prin creier: se vede un astrocitom fibrilar care are doi centri de dezvoltare; *b*) secțiune orizontală prin creier. Se vede un chist mare în regiunea temporală stîngă și median de chist aparînd o tumoare mică.

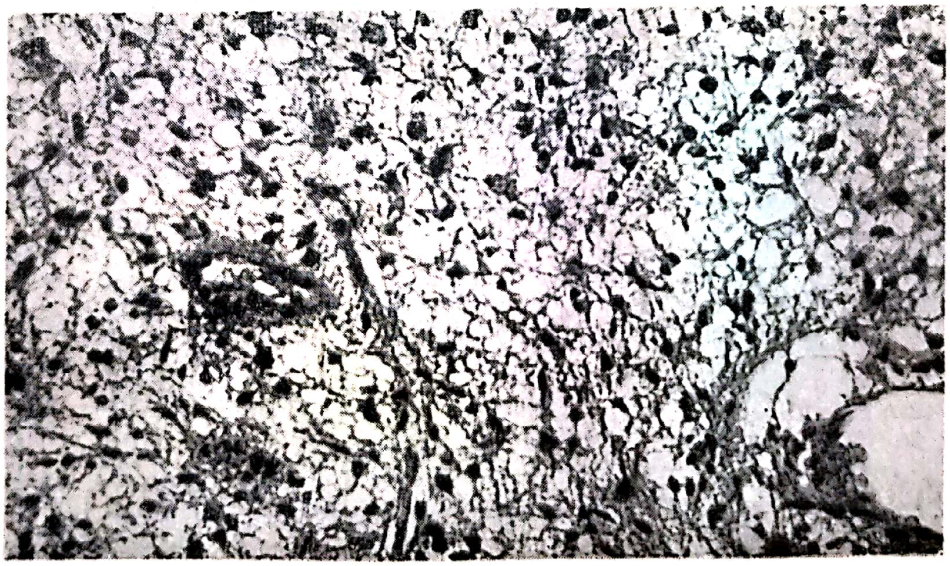

Fig. 548. — Astrocitom fibrilar. Se remarcă densitate celulară moderată; nucleii celulelor de forme neregulate și o abundentă rețea fibrilară (H.E.×200).

Scanned with OKEN Scanner

normal sau de un strat subțire de gliozã. Formațiunea chistică se datorește lichefacției țesutului neoplazic.

Astrocitomul din emisferele cerebrale (fig. 547) este adesea solid, mai rareori are un chist, nu reprezintă demarcație netă de țesutul nervos înconjurător. Deși este infiltrată, tumoarea se poate vedea cu ochiul liber destul de bine, datorită culorii, consistenței și vascularizației sale. Este situată sub scoarța cerebrală; alteori infiltrează mai mulți lobi, o emisferă, sau poate chiar trece prin corpul calos și emisfera opusă (în formă de fluture).

Aspectele *macroscopice* (culoare, consistență și vascularizație) permit oarecari orientări asupra naturii histologice a tumorii; astfel astrocitomul fibrilar are o culoare cenușie, aspect slănințos, este de o duritate cartilaginoasă, bine delimitat, nehemoragic, fără necroză, sărac în vase și dă naștere adesea la chisturi; astrocitomul protoplasmatic are o culoare cenușie-roză, este moale-gelatinos, difuz, iar, ramolismentele și hemoragiile intratumorale sînt rare.

Microscopie. Astrocitomul este format aproape în întregime din astrocite aproape mature, nu sînt identice cu celulele astrocitare din țesutul normal, ele sînt mult mai mari și cu expansiuni mai lungi.

Astrocitomul este de două feluri din punct de vedere microscopic:

Astrocitomul fibrilar (fig. 548). Predomină astrocitele fibrilare, deci celulele cu nuclei mici care au o formă rotundă sau ovoidă, cu nucleolul invizibil cu metodele obișnuite de colorație; lipsesc mitozele; protoplasma apare numai prin metodele de impregnare. Cu tehnicile uzuale se văd numai nucelii și rețeaua fibroasă abundentă, formată de fibre care nu sînt altceva decît prelungirile protoplasmatice ale astrocitoamelor. Frecvența chisturilor se explică prin faptul că se produce o lichefiere a fibrilelor. Aceste prelungiri fibroase abundente, subțiri și lungi, sînt dispuse în benzi paralele sau în rînduri neregulate de țesut fibrilar. Fibrilele sînt separate; celulele sînt rare, țesutul tumoral este edematos și umplut cu lichid seros. Fibrilele pot fi întîlnite pe lungi distanțe, dacă există un chist care exercită o presiune asupra formațiunii tumorale; acesta este astrocitomul varianta piloidă întîlnit mai ales la copiii de asemenea astrocitomul piloid se dezvoltă sub ependim, astrocițiii fibrilari iau o formă specială, sînt voluminoși, cu fibrele grupate în fascicule scurte și groase.

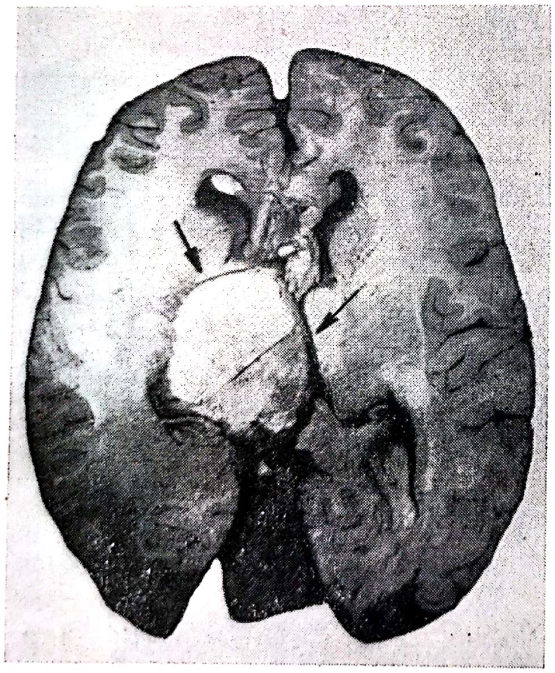

Fig. 549. — Secțiune prin creier: se vede o tumoare albicioasă bine delimitată în nucleii bazali în stînga.

Atunci cînd astrocitomul fibrilos se dezvoltă în nervi optici, chiasmă, nuclei bazali, trunchi, cerebel din cauza densității structurilor celulare

Scanned with OKEN Scanner

iau aspect fuziform cu prelungiri uni sau bipolare și avem astrocitom fuziform (fig. 549, 550).

Astrocitomul fibrilar poate să aibă fine și puține prelungiri iar nucleul să fie mic și avem o variantă de astrocitoame fibriloase cu celule mici.

Astrocitomul protoplasmatic sau fibrilar (fig. 551) se dezvoltă din astrocitomul protoplasmatic, are numeroase prelungiri abundent ramificate. Se găsesc și celule nervoase care se aseamănă mai mult cu neuroblastele decît cu neuronii. Din cauza presiunii exercitate de către astrocite, celulele nervoase pierd situația lor normală, se întîlnesc departe

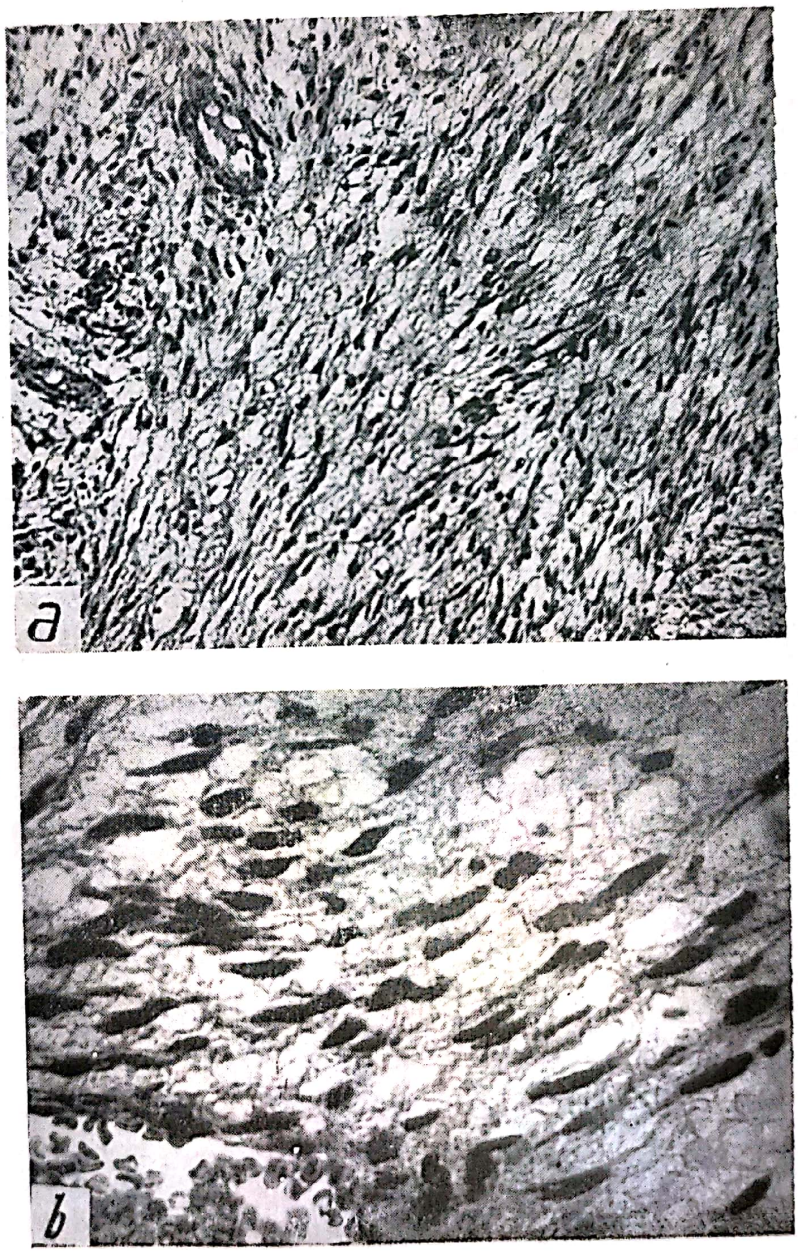

Fig. 550.

a) Astrocitom fuziform (col. H.E. × 200); *b*) astrocitom fuziform la un obiectiv mai mare (col. H.E. × 400).

Scanned with OKEN Scanner

de substanța cenușie și dau impresia de celule neoplazice. Astrocitele protoplasmatice se găsesc numai în astrocitomul protoplasmatic și lipsesc în oricare alte varietăți de glioame. În glioame se găsesc numai astrocite fibrilare.

Astrocitomul genistocitic (gigantocelular) (fig. 552) se dezvoltă din astrocitomul fibrilos sau protoplasmatic. Predomină elementele celulare voluminoase cu formă variată, prezentînd mai mulți nuclei dispuși la periferia celulei care are o protoplasmă uniform colorată. Rareori prezintă chisturi. În orice formă de astrocitom se pot găsi astrocite gigante însă, dacă celulele ameboide predomină, se va vorbi de subgrupa de astrocitom cu celule amiboide. Lipsa alterărilor vasculare și a modificărilor regresive, caracteristice pentru glioamele maligne permite diag-

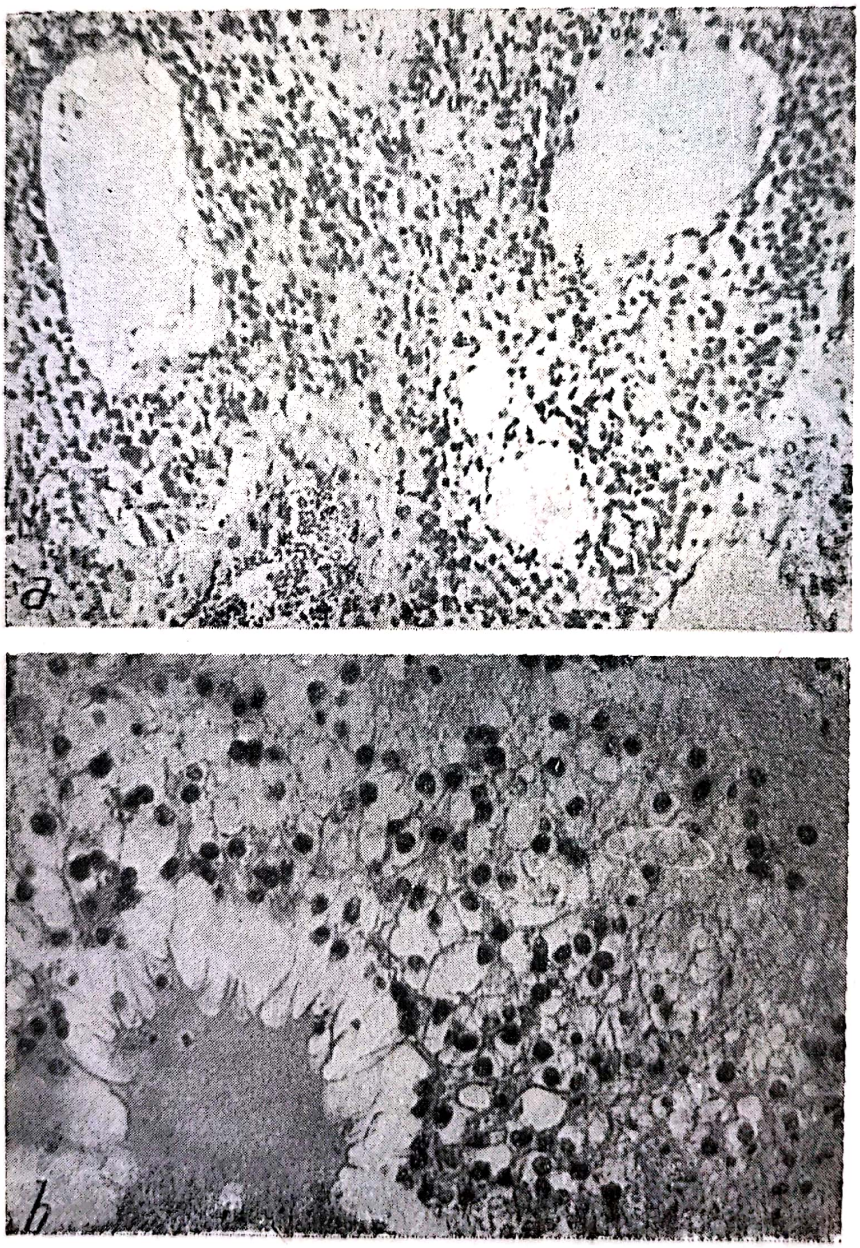

Fig. 551.

a) Astrocitom protoplasmatic cu microchiști seroși (H.E. × 100); *b*) astrocitom protoplasmatic cu structură laxă și microchiști seroși: celulele cu nuclei rotunzi (H.E. × 200).

Scanned with OKEN Scanner

nosticul diferențial dintre elementele gigante din astrocitomul giganto-celular și cele din astrocitomul malign.

Astrocitomul are vase puține, cu pereți normali, spre deosebire de vasele din astrocitomul malign.

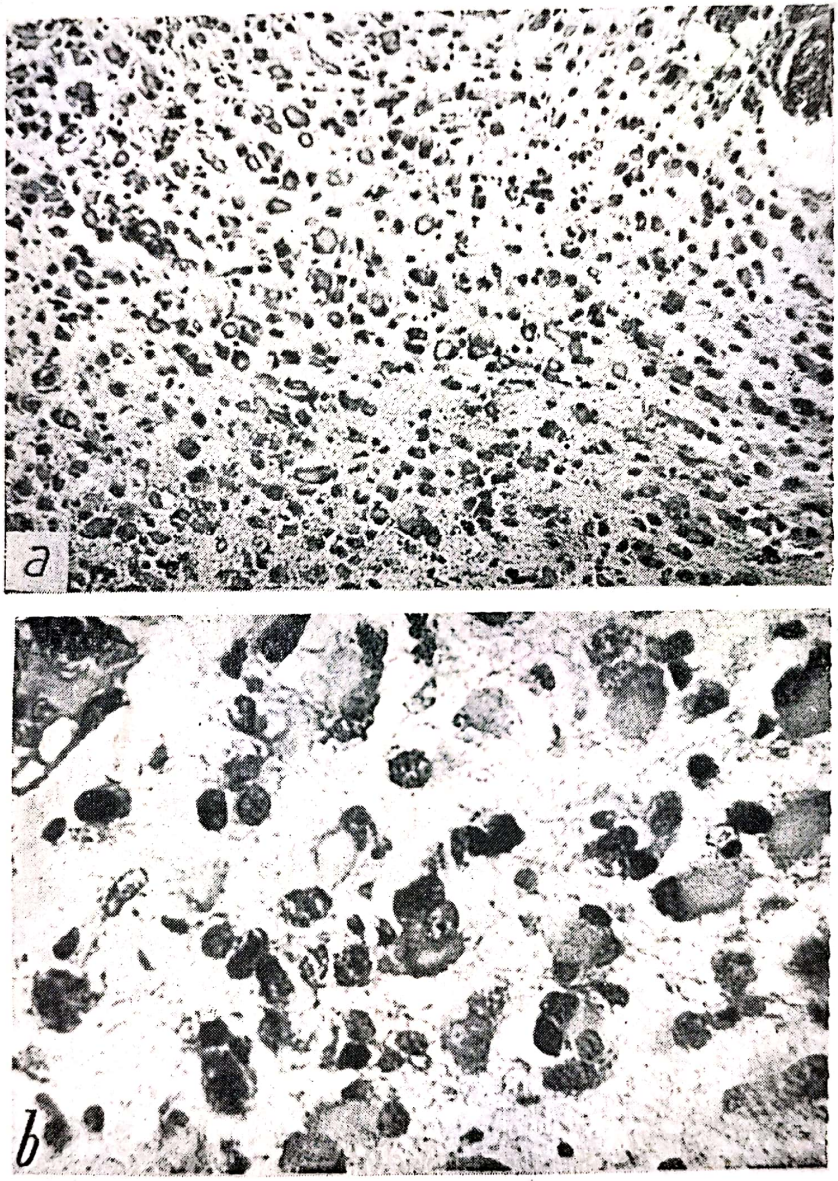

Fig. 552.

a) Astrocitom gemistocitic. Se văd celule mari ameboide cu protoplasmă balonizată; densitate celulară accnetuată (H.E. × 200); b) același caz mărit (H.E. × 400).

ASTROCITOMUL DE GRADUL II

Astrocitomul perivascular este un astrocitom fibrilar care se implantează cu o prelungire într-un vas; din această cauză e tumoare mai malignă. Este rară, se întîlnește la adulți și se găsește mai ales în emisferele cerebrale.

Macroscopie. Tumoarea atinge dimensiuni mari, se dezvoltă în substanța albă (fig. 553); rareori este circumscrisă, adesea este difuză, infil-

Scanned with OKEN Scanner

trantă, macroscopic semănînd cu astrocitomul malign. Are o culoare galbenă-brună, cu puncte hemoragice sau chiar cu hemoragii difuze; uneori prezintă cavități chistice ca și astrocitomul; este dură, slăninoasă. Rareori aderă de dura.

Microscopie. Tumoarea este formată din astrociți mari dispuși radiar, implantîndu-se pe vase sau pe septuri conjunctive.

Grupările de elemente astrocitare prezintă o structură uneori mai laxă, cu zone necrotice, la periferia cărora nucleii tumorali sînt dispuși pseudopalisadic. Se găsesc inconstante hemoragii interstițiale.

Celulele astrocitice au o formă poliedrică și nuclei rotunzi sau ovali, prezentînd nucleol și cromatină împrăștiată. Uneori există mitoze. Cîte-

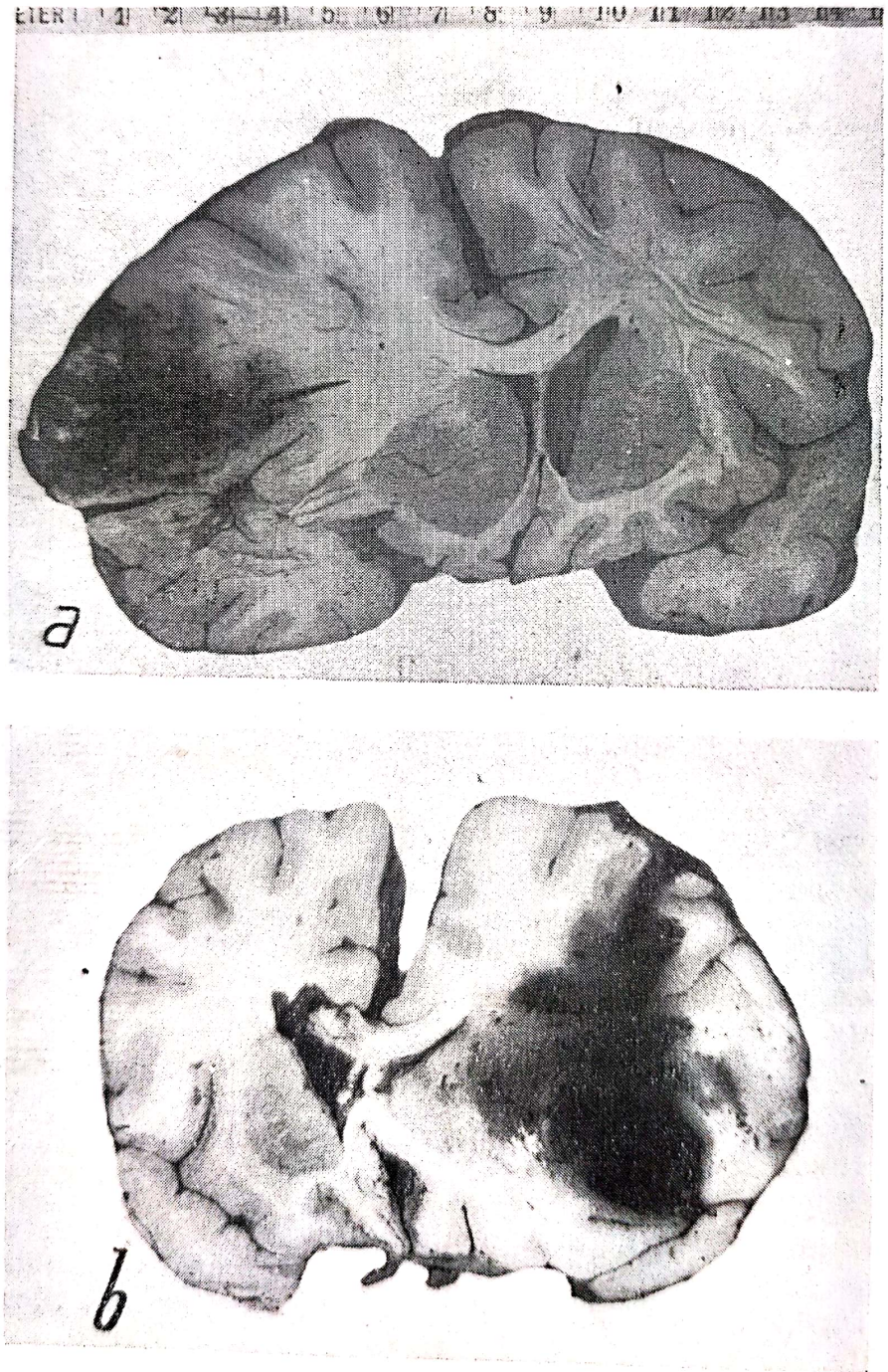

Fig. 553. — Secțiune vertico-frontală prin creier: se vede o tumoare hemoragică *(astrocitom perivascular) temporală (a și b).*

odată celulele apar multinucleate, de aspect plasmoidal. Astrocitele prezintă o expansiune citoplasmică, terminată ca un picior pe un vas, colorabilă și cu metodele obișnuite, evidentă mai ales dacă structura tumorii este laxă.

Un caracter important al acestei tumori este abundența vaselor sanguine cu pereții îngroșați, cu endoteliu proliferat și mai mult țesut conjunctiv în adventiția.

ASTROCITOMUL MALIGN (GRADUL III)

Considerații generale. Clinic, este o tumoare foarte malignă; se dezvoltă mai ales în emisfera cerebrală. Reprezintă 25% din glioame.

Apare după vîrsta de 40 de ani, evoluează foarte rapid, recidivează după operație. Tumoarea fiind difuză, nu se poate enuclea complet decît rareori, și este puțin radiosensibilă (din cauza vascularizației care determină hemoragii). Duce la exitus în 4—8 luni de la debut, rar peste un an. Tumora se caracterizează printr-un tip infiltrativ de creștere.

Macroscopie. Sediul de predilecție este în substanța albă și în mod secundar invadează scoarța (îi dă o culoare galbenă brună-roșiatică), și în această eventualitate poate face aderențe cu dura (de unde confuzia că este o tumoare care derivă din meninge) (fig. 554, 555, 556, 557).

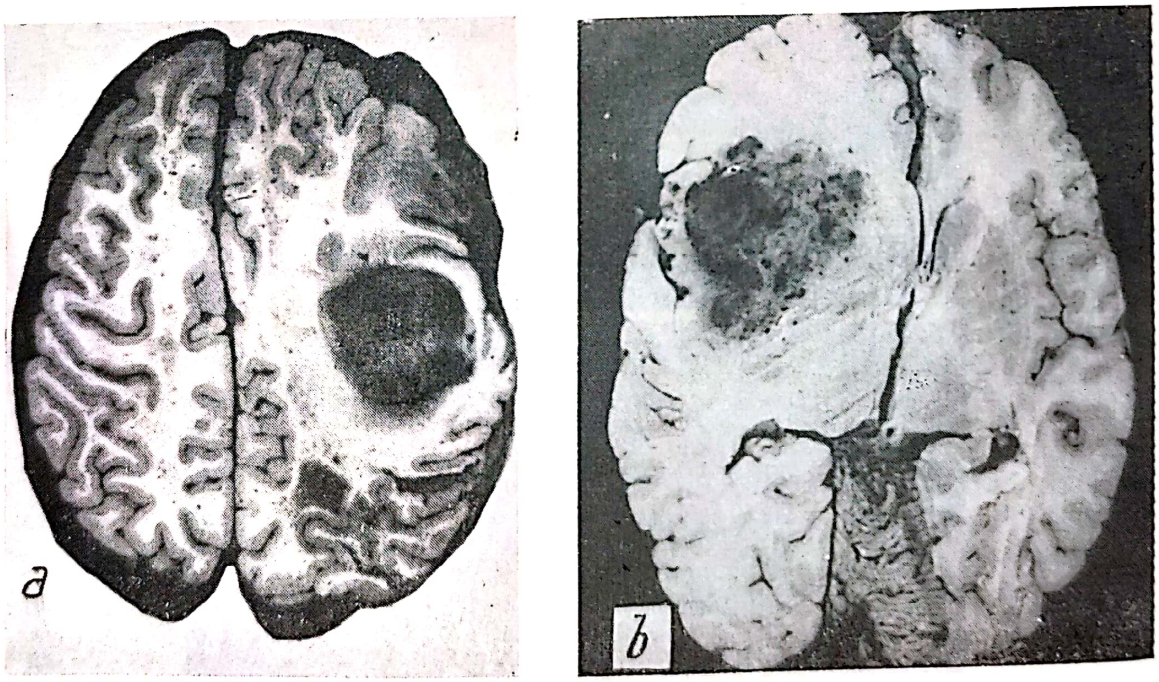

Fig. 554. — Secțiune orizontală prin creier:
a) se vede un astrocitom malign temporal bine delimitat cu zone hemoragice; *b*) astrocitom malign bine delimitat situat în regiunea frontală, se văd zone hemoragice de diferite dimensiuni.

Localizarea principală este în emisferele cerebrale, mai ales la adulți; la copii se dezvoltă în diencefal și axul bulbo-pontin. Excepțional tumoarea se întîlnește în cerebel. Este de obicei unică, rareori multiplă (10% din cazuri). O trăsătură caracteristică a astrocitomului malign este că se poate dezvolta de-a lungul fibrelor nervoase, și astfel poate trece prin

Scanned with OKEN Scanner

corpul calos dintr-o emisferă în alta, luînd forma caracteristică de tumoare în fluture.

Interesarea bilaterală există într-o treime din cazuri. Se poate observa extinderea în arii îndepărtate de tumoare (perete ventricular sau pia).

Astrocitomul malign poate da diseminări în creier și măduvă pe cale lichidiană, dar nu dă metastaze în restul organismului. Uneori, se poate asocia cu un alt gliom — astrocitom benign de exemplu situat în aceeași emisferă sau în cea opusă.

Tumoarea nu are capsulă, se dezvoltă prin infiltrație, este difuză, rareori bine delimitată, este moale și mult vascularizată. Pe secțiune are

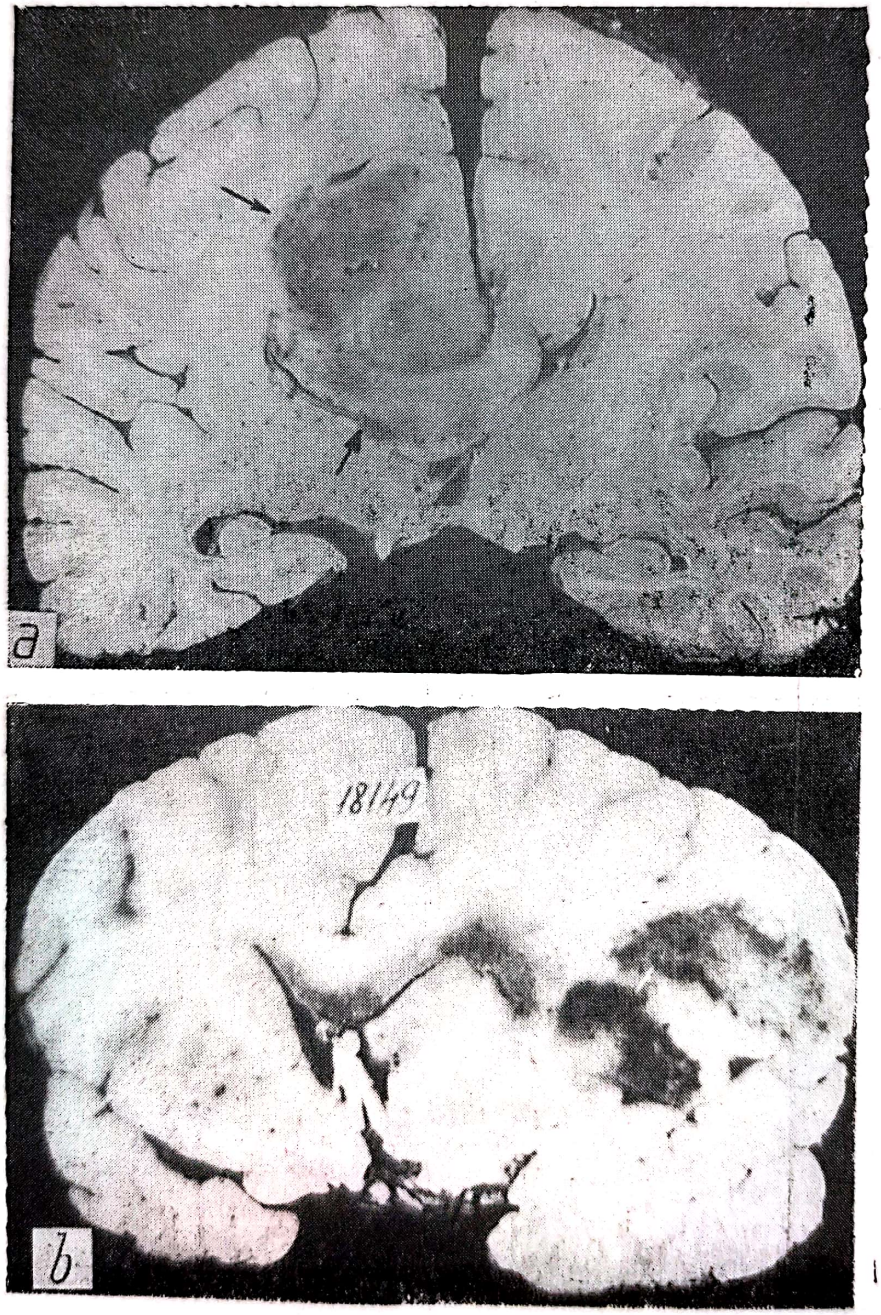

Fig. 555. — Secțiune verticală prin creier:
a) se vede un astrocitom malign de corp calos care a invadat circumvoluțiunea pericaloasă, prezintă discrete zone hemoragice; *b*) astrocitom malign frontal cu zone hemoragice și care a determinat la distanță (în pereții ventriculului) puncte hemoragice.

Scanned with OKEN Scanner

zone cu aspect variat; coloraţia este neomogenă, gri-roză, cu zone brune; se întîlnesc hemoragii multiple determinate de fragilitatea vasculară. Hemoragiile sînt mici, difuze iar alteori sînt atît de mari, încît elementele tumorale nu se pot găsi decît greu: macroscopic dă impresia unei hemoragii cerebrale. Uneori hemoragiile sînt de diferite vîrste, fiecare din ele coincizînd cu un puseu acut clinic. Hemoragiile masive pot lua naştere în perioada de exitus.

Vasele sînt mai numeroase la periferie decît în interiorul tumorii; ele sînt de calibru variat.

În interiorul tumorii se întîlnesc adesea arii de necroză, determinînd formarea uneia sau mai multor cavităţi chistice de diferite mărimi: cavităţile nu au membrană chistică, aşa cum se vede în astrocitoamele be-

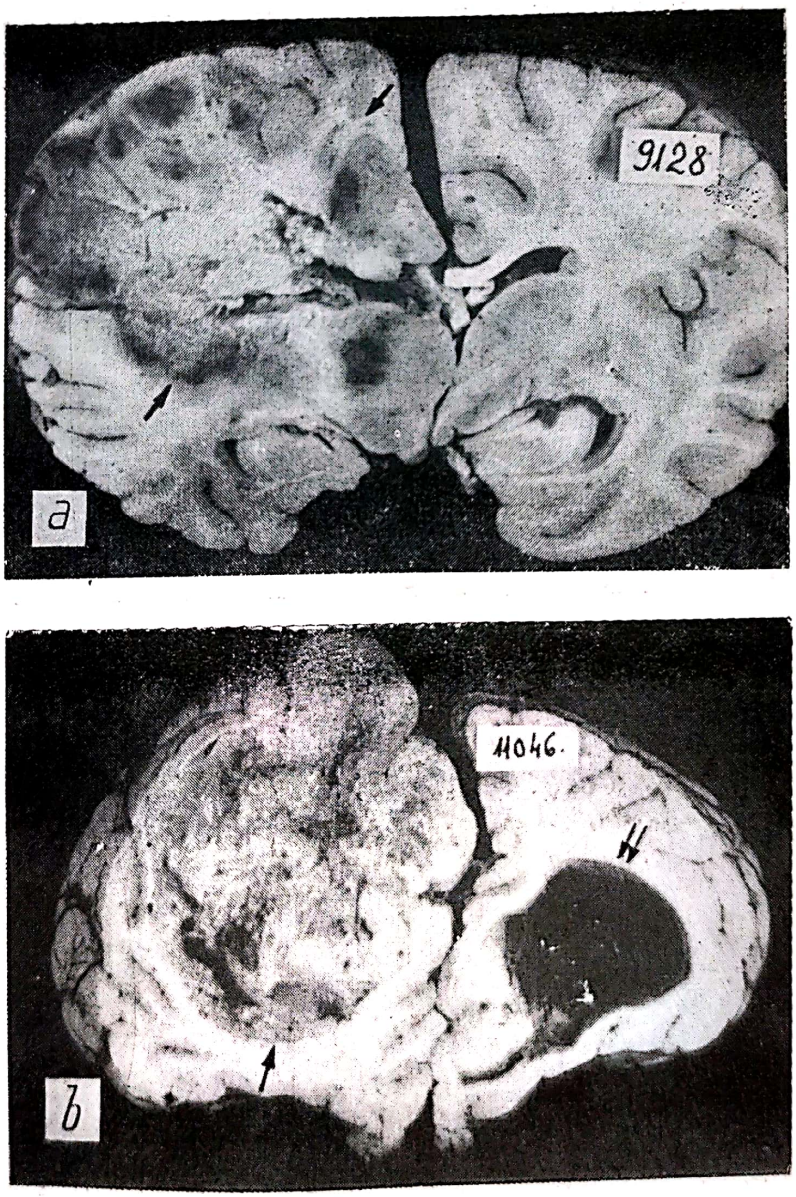

Fig. 556.

a) Astrocitom malign de emisfer drept cu zone necrotice şi hemoragice, tumoarea infiltrează corpul calos şi talamusul de aceeaşi parte; *b*) astrocitom malign frontal cu zone necrotice care a determinat o hemoragie de partea opusă.

Scanned with OKEN Scanner

nigne; pereții sînt formați de însuși țesutul tumoral. Cavitățile sînt rezultatul unui proces degenerativ; ele sînt pline cu un lichid brun-hemoragic, cu resturi de țesut degenerat, uneori chiar cu aspect fusiform, spre deosebire de lichidul citrin din astrocitomul bening chistic.

Miscroscopie. Astrocitomul malign se caracterizează prin: polimorfism celular (fig. 558), celule gigante (fig. 559), necroze, hemoragii și modificări vasculare. Aspectul celular este foarte variat, întîlnindu-se toate stadiile de metaplazie ale celulelor gliale. Celulele tumorale variază mult ca formă, volum și număr. Cele mai multe sînt mici, cu nucleu oval, cu puțină citoplasmă. Celulele sînt așezate în palisadă sau iau dispoziții radiare în jurul vaselor. Se întîlnesc frecvent tipuri anormale de mitoze. Uneori

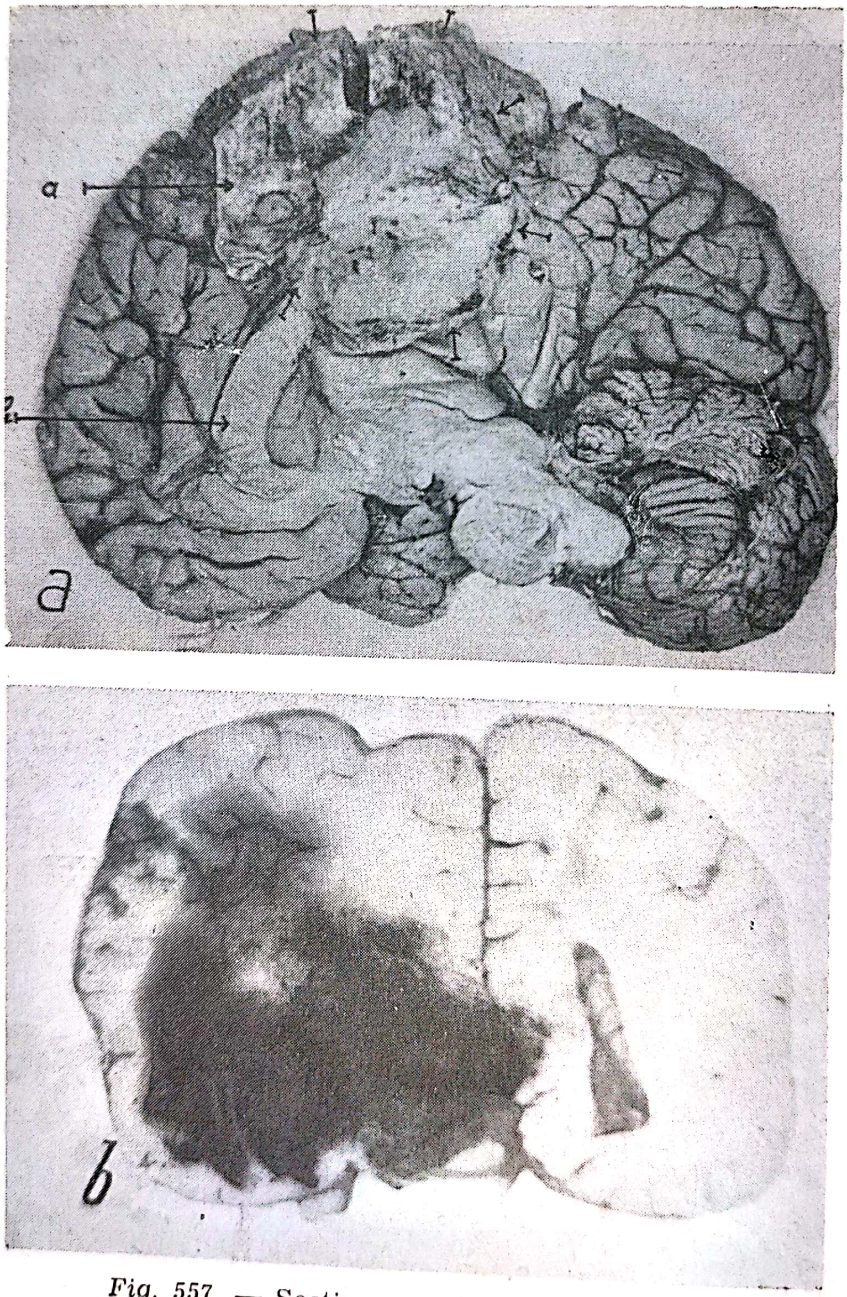

Fig. 557. — Secțiune mediană a creierului:
a) se vede partea internă a creierului invadat de un astrocitom malign, tumoarea infiltrează coasa, corpul calos trecînd de partea opusă (gliom în fluture); *b*) astrocitom malign cu aspect de hemoragie cerebrală care a ocupat un emisfer și a trecut și de partea opusă.

Scanned with OKEN Scanner

celulele iau un aspect fuziform, semănînd cu celulele din sarcomul fuzocelular. Diferența este că celulele din astrocitomul malign se pot pune în evidență prin impregnări elective și nu produc niciodată colagen, elastină sau reticulină. Se întîlnesc de asemenea astrociți fuziformi, perivasculari și fibrilari, astrocite. Predominanța astrociților denotă un caracter mai benign.

Atît din punct de vedere histologic, cît și clinic astrocitul malign se poate împărți în trei subgrupe, după caracterul celular: subgrupa cea mai malignă — unde predomină celulele mici și cele monstruoase; subgrupa intermediară, unde predomină astrociți fuziformi și perivasculari, subgrupa cea mai benignă — cea mai diferențiată —, unde se găsesc numeroase elemente astrocitare fibrilare.

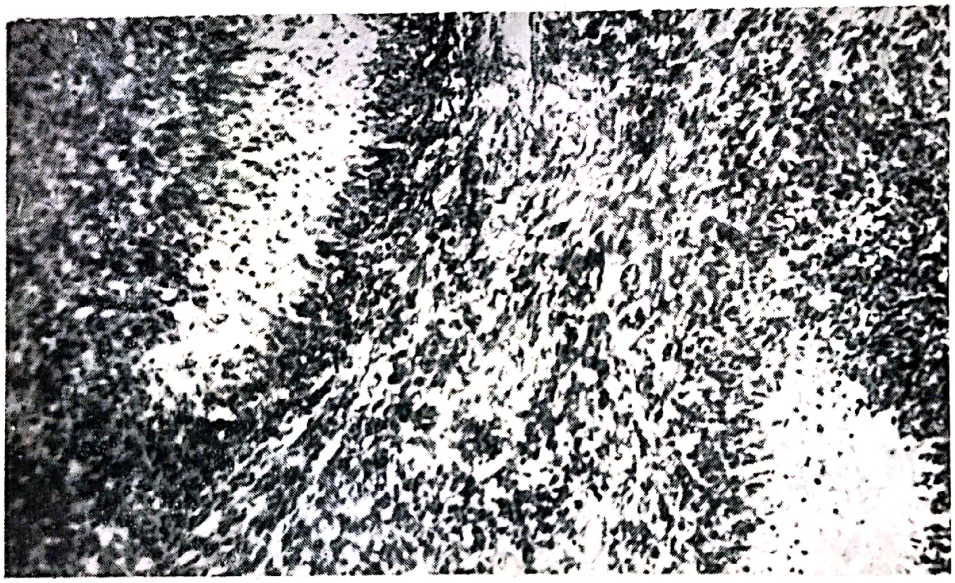

Fig. 558. — Astrocitom malign pseudopapilar cu zone de micronecroză înconjurate de palisade de nuclei ai astrociților anaplazici (H.E. × 200).

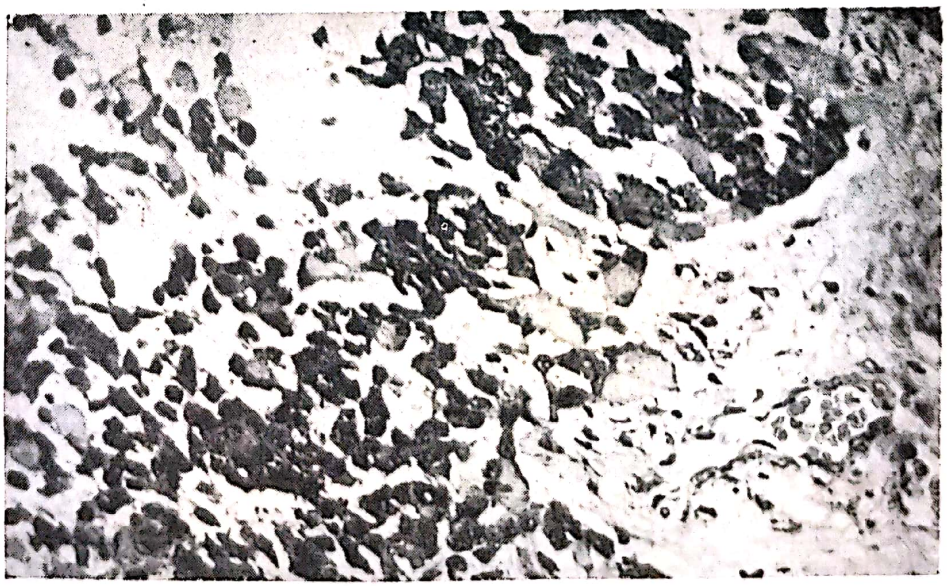

Fig. 559. — Astrocitom malign cu nuclei monstruoși și celule gigante (H.E. × 400).

Scanned with OKEN Scanner

Celulele gliale prezintă prelungiri lungi fine, filiforme, în jurul vaselor formînd coroane radiate descrise sub numele de pseudorozete vasculare.

Celulele gigante se întîlnesc în mod constant. Ele prezintă un aspect morfologic atît de variat, încît o descriere precisă este dificilă. Nucleii sînt multipli, numărul lor este variabil, au formă neregulată, sînt hipercromi, uneori înmuguriți, de aspect monstruos. Citoplasma este abundentă, hipercromă, uneori de aspect granular și posedă expansiuni, cîteodată voluminoase.

Unii autori consideră celulele gigante ca celule cu potențial malign în faza de preparare pentru diviziune explozivă (Globus). Celulele gigante indică malignitatea tumorii; creșterea depinde de rapiditatea cu care celulele gigante se transformă în celule mai mici.

Tumoarea crește prin infiltrație. Celulele neoplazice se infiltrează prin spațiile perivasculare Virchow-Robin (I.T. Niculescu, Crăciun, Bazgan și Horneț). Nu există nici un tip special de celule gliale care să fie patognomonice pentru astrocitul malign.

Macrofagele constituie un caracter special astrocitomului malign, cu rol de a îndepărta produsele de degenerare. Modificările degenerative și procesele preparatoare sînt trăsăturile caracteristice ale tumorii.

Necroza este datorită unei proaste circulații și uneori este atît de mare, încît se poate confunda cu un abces. Datorită necrozei se produce în creier o mare acumulare de nuclei tumorali, dînd așa-numita formațiune în pseudopalisadă. Necroza poate fi dată și de o lichefacție întinsă a țesutului tumoral fără procese de reparație.

Modificările vasculare sînt caracteristice pentru astrocitul malign. Avem vasele neoformate, precapilare și chiar mai mari, constituite numai dintr-un perete endotelial cu puțin țesut conjunctiv la periferie. Endoteliul vascular este proliferat și tumefiat, putîndu-se ajunge la obliterarea vasului și, în consecință, la o distrucție focală a țesutului tumoral (necroză). Celulele endoteliale prezintă mitoze. Endoteliul poate prolifera în afară, formînd muguri vasculari și capilare în însuși peretele vasului. Există în plus o creștere numerică a vaselor sanguine, capilare neoformate, care au uneori aspectul de glomeruli. Acest ultim tip de anomalie vasculară poate fi bine văzut la periferia tumorii și în jurul ei. Se observă de asemenea o îngroșare a adventiției și o degenerare hialină a intimei proliferate. Din cauza fragilității și a structurii, vasele neoformate, precapilare și chiar cele mai mari, se rup și dau hemoragii mici sau mari. Aceste leziuni vasculare corespund imaginilor puse în evidență prin arteriografie de Tonnis și constituie un semn patognomonic pentru glioblastomul multiform.

Globus a emis ipoteza că participarea vaselor nu este subordonată procesului de proliferare neoplazică, ci are aceeași semnificație ca și elementul glial activ; există deci un paralelism între aceste două fenomene, și nu o relație cauzală; concepută în acest sens, proliferarea vasculară implică o intervenție activă — și nu reacțiune a elementului mezodermic, într-un proces neuro-ectodermic și astfel s-ar justifica termenul de gliosarcom, numire care s-a dat altădată acestei tumori. Participarea vaselor la un proces malign este un fenomen frecvent și independent de

Scanned with OKEN Scanner

structura fundamentală a tumorii, el reprezentînd un fenomen reacţional faţă de celulele neoplazice maligne.

Ţesutul nervos înconjurător prezintă deseori aspectul de edem cerebral.

Aspectul macroscopic şi microscopic al tumorii este modificat după radioterapie.

Macroscopic, tumoarea prezintă multiple chisturi cu lichid serocitrin, dar mai ales hemoragic, hemoragii, multe mici sau mari, intra- sau peritumorale, necroze multiple şi mare edem cerebral. Din cauza imperfecţiunii vasculare, în timpul radioterapiei se produc aceste hemoragii care agravează evoluţia bolii.

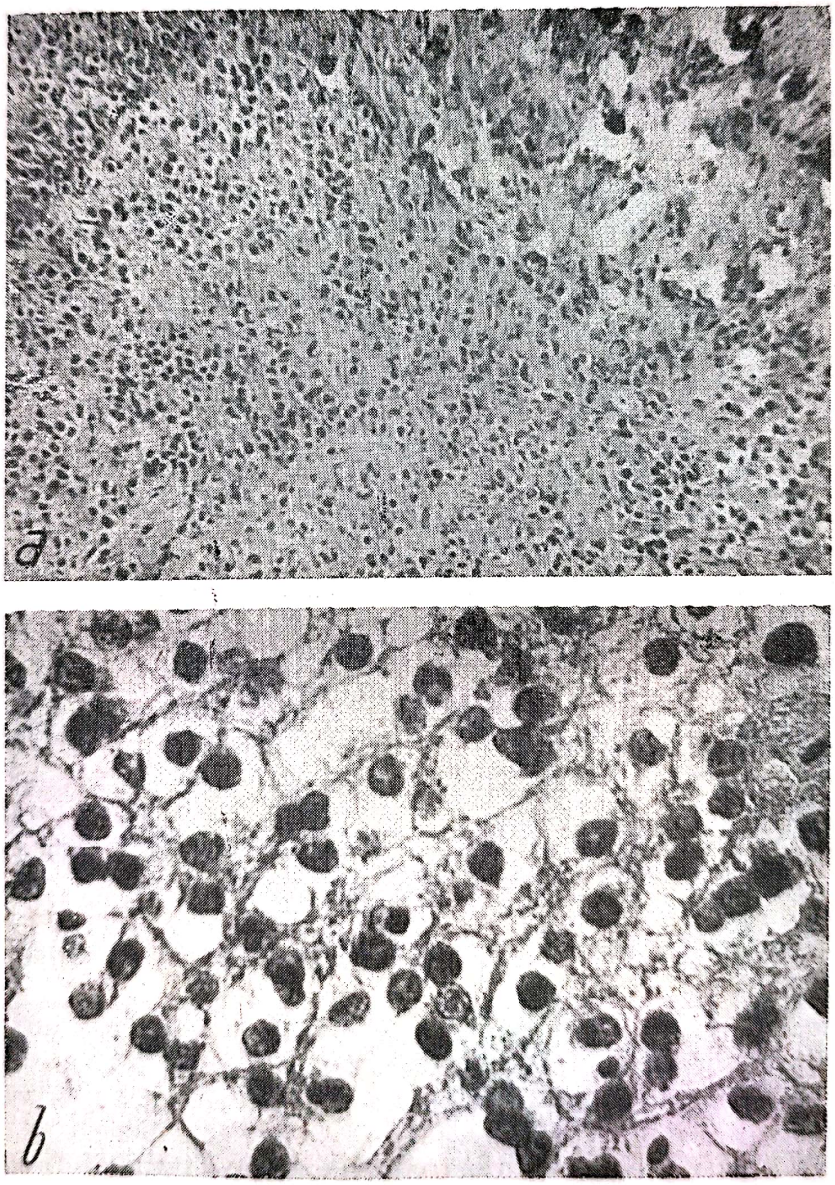

Fig. 560.

a) Oligodendrogliom cu calcosferite (sau în dreapta); celulele tumorale sînt dispuse predominant în şiruri (H.E. ×200); *b*) oligodendrogliom la un măritor puternic, se remarcă formele rotunde şi mărimea egală a nucleilor, cît şi a membranelor celulare care înconjură o citoplasmă clară (H.E. ×400).

Scanned with OKEN Scanner

Microscopic, sînt mai puține mitoze; se constată necroză celulară întinsă, numărul celulelor neoplazice scade. Țesutul conjunctiv proliferează. Vasele sînt trombozate, rupte și dau hemoragii.

OLIGODENDROGLIOMUL

El poate fi de gradul I, II, III.

Considerații generale. Apare la tineri. Este o tumoare cu evoluție lentă (chiar 20—30 de ani). Uneori recidivează, deși macroscopic a fost extirpată în totalitate.

Macroscopie. Se dezvoltă în substanța albă a emisferelor cerebrale, imediat sub scoarță; poate fi bine delimitată, sau alteori linia de demarcație este imperceptibilă. Tumoarea se recunoaște prin vascularizația accentuată și coloratia sa cenușie-brun. Rareori este chistică. Este dură, slăninoasă și la secțiune se constată zonele calcare.

Microscopie. Este o tumoare bogat celulară, cu celule uniforme: necrozele și hemoragiile sînt absente. Există frecvente calcificări.

Celulele tumorale (fig. 560) sînt mici, cu un nucleu rotund, mic, hipercrom, iar citoplasma este redusă la un inel foarte subțire în jurul nucleului sau apare ca un halo necolorat. Celula are cîteva prelungiri mici, vizibile pe impregnări. Nu se întîlnesc kariokineze. În impregnări argentice, celulele sînt mai puțin diferențiate decît oligodendrocitele adulte și prezintă structura caracteristică oligodendroblastoamelor.

Cîmpul microscopic dă impresia unui mozaic; seamănă cu secțiunile perpendiculare făcute prin vasele liberiene vegetale.

Uneori, celulele tumorale prezintă în citoplasma lor o substanță mucicarminofilă, care se regăsește și între celulele tumorale (gliom mucos, cu degenerare mucocitară — Grynfeltt).

Un caracter particular al tumorii îl constituie depozitele de calciu care apar la nivelul citoplasmei hialinizate și mai ales în pereții vaselor. Uneori apar zone masive de calcificări, evidente și macroscopic, ceea ce poate da imagini radiologice caracteristice. Oligodendrogliomul posedă o redusă stromă conjunctivă; există cîteva trabecule de fibre care merg de la vase pe distanțe scurte în parenchimul tumorii. Vasele sanguine sînt foarte puține.

OLIGODENDROGLIOMUL MALIGN

Macroscopic. Sînt tumori cu zone hemoragice și necroze; invadează difuz creierul.

Microscopie. Celulele au aspect polimorf; nucleii, variați ca dimensiuni, bogați în cromatină, prezintă diferite forme de mitoze. Celulele neoplazice infiltrează spațiile pericelulare, din care cauză rezultă modificări ca cele din neuronofagie (fig. 561).

Se găsesc focare mici de necroză în centrul tumorii înconjurate de nuclei picnotici, dînd naștere la un aspect periteliomatos, întrucît celulele tumorale persistă mai ales în vecinătatea vaselor.

Această tumoare poate da diseminări regionale (noduli mici în vecinătatea tumorii principale) sau diseminări la distanță (în leptomeninge).

Scanned with OKEN Scanner

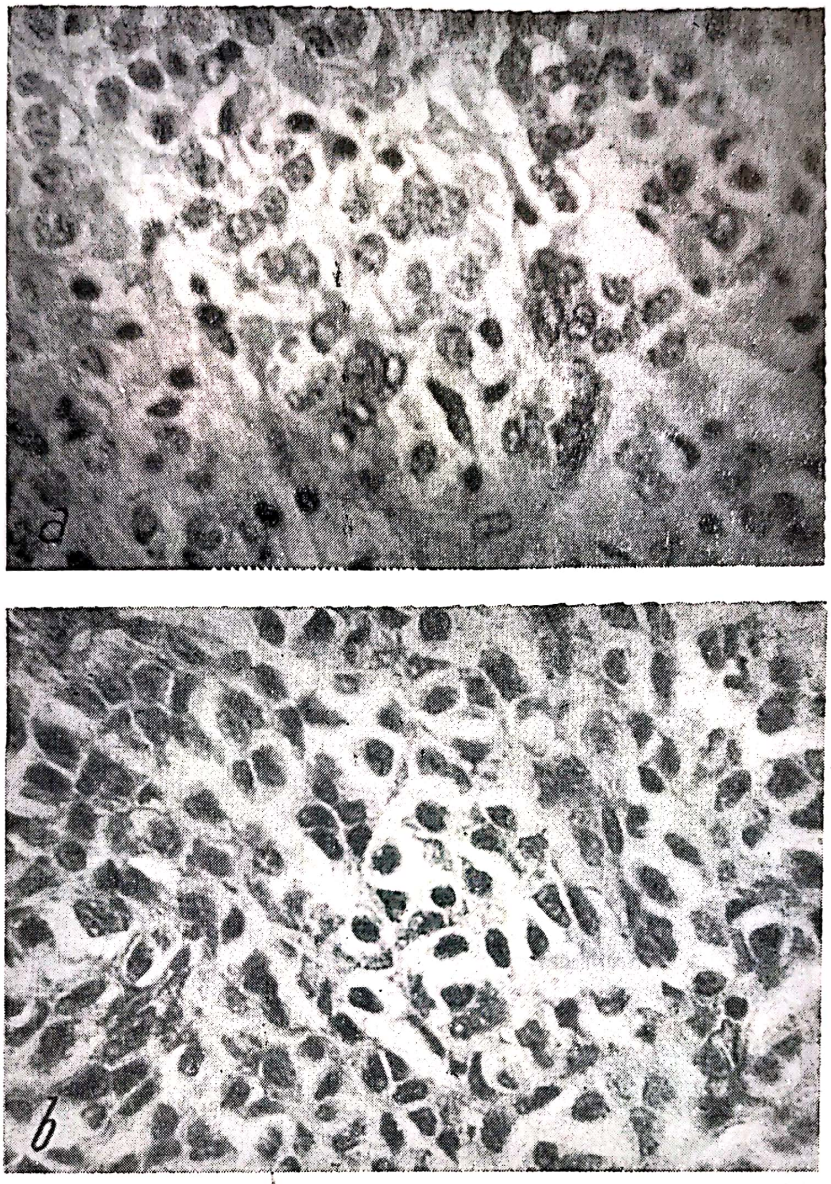

Fig. 561.

a) Oligodendrogliom în care şi-au făcut apariţia celule neoplazice şi grupe de nuclei de forme neregulate (H.E. ×200); *b*) oligodendrogliom malignizat cu diversitate celulară mare şi frecvente celule anaplazice (H.E. ×400).

EPENDIMOMUL

Consideraţii generale. Este o tumoare care derivă din celulele ependimare şi este constituită din elemente bine diferenţiate.

Ependimomul este o tumoare benignă, bine delimitată, cu evoluţie de la 6 luni la 15 ani. Uneori recidivează curînd după operaţia radicală, dar alteori nu mai are manifestări clinice după extirparea parţială. Supravieţuirea postoperatorie este lungă.

Se dezvoltă din celulele care tapetează pereţii ventriculilor din celulele plexurilor coroide — şi din filum terminale (în ţesutul glial din această formaţiune medulară există celule ependimare). Localizarea cea

Scanned with OKEN Scanner

mai frecventă este în sistemul ventricular (mai ales în ventriculul al III-lea și al IV-lea) și apoi în măduvă (mai ales în regiunea lombară).

Celulele ependimare din pereții ventriculilor, în cursul dezvoltării embrionare, nu păstrează o poziție fixă, ci migrează izolat sau în grupe în formațiunile nervoase vecine, și astfel se explică prezența ependimomului în substanța albă a creierului sau în cerebel.

Dau diseminări în sistemul nervos central pe cale lichidiană.

Macroscopie. Sînt tumori bine circumscrise (fig. 562), dure, avasculare, fără tendință la degenerare chistică, albicioase, de aspect slăninos, cu frecvente calcificări. Pe secțiune tumoarea este cenușie-palid, roz, rareori cu mici cavități chistice.

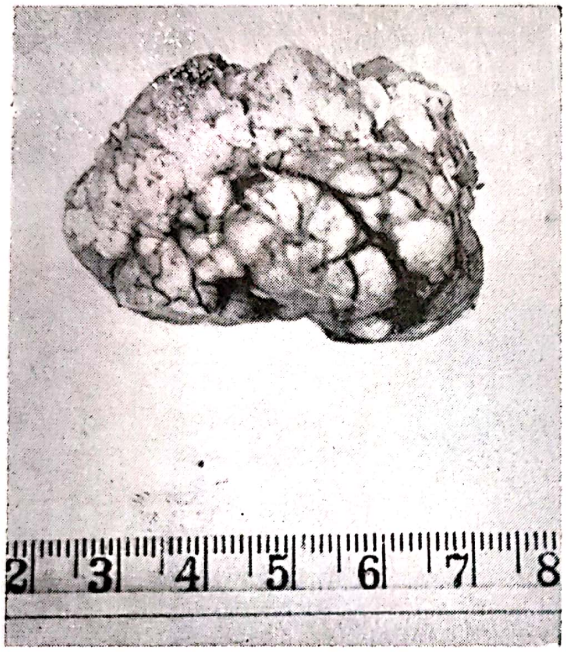

Fig. 562. — Piesă de ependimom scoasă la operație: se vede o tumoare polilobată bine delimitată cu vase mici pe suprafața tumorii.

Se pot găsi mai multe tumori în creier și măduvă, datorită diseminării tumorii pe cale lichidiană sau avînd o origine plurifocală.

Microscopic. Ependimomul este o tumoare bogat celulară, formată din celule poligonale sau cilindrice, cu nucleu oval sau rotund și citoplasmă granulară. Multe din celulele tumorale pot avea o expansiune distală sau o coadă, care adesea este legată de peretele vascular sau de țesutul conjunctiv. Citoplasma celulelor prezintă deseori granule, numite blefaroplaști, care se colorează ca și bafaroplaștii celulelor ependimare normale. Aranjamentul celulelor este foarte caracteristic: ele se dispun în jurul vaselor sau al unei cavități, formînd adevărate pseudorozete. Aceste celule cilindrice pot să formeze uneori cili care proiectează în lumenul canalului. Pe preparate colorate cu hematoxilină-eozină se observă nuclei strîns dispuși, separați de vasul sanguin central printr-un spațiu clar, ocupat de expansiunile necolorate sau de cozile celulelor ependimare. Pe preparatele impregnate cu argint, spațiul clar (în jurul vaselor sanguine) apare umplut cu numeroase procese care iradiază către vas. Există și cavități mici chistice, umplute cu lichid seros și limitate cu celulele poligonale ependimare. Nu se găsesc niciodată mitoze, nici celule gigante.

Ependimomul prezintă, după Kernohan, trei forme histologice (fig. 563, 564).

Ependimomul mixo-papilar: pe axul conjunctiv al papilei se dispun celule ependimare de formă cuboidală sau cilindrică, cu un nucleu mare, oval; axul conjunctiv poate suferi o degenerare mixomatoasă și atunci se poate confunda cu acinii glandei tiroide care conțin coloid; colorația cu mucicarmin precizează natura acestei substanțe mixomatoase.

Ependimomul epitelial: celulele sînt cubice sau cilindrice, nu au cili, dar au blefaroblaști, se dispun (în unul sau mai multe straturi) în jurul

Scanned with OKEN Scanner

unui spațiu liber formînd rozete; celulele pot trimite prelungiri către peretele unui vas, dînd impresia de astroblaste; nu se observă degenerescență mucoasă. Celulele prezintă un caracter morfologic-special; există un spațiu liber între nucleu și limita protoplasmei, spațiu care este pus în evidență numai prin impregnarea cu carbonat de argint, după metoda Hortega.

Ependimomul celular: celulele formează grămezi, amintind oligodendrogliomul; alteori se aseamănă cu astroblastele și se comportă ca atare, prezentînd prelungiri care se dirijează către peretele vascular; alteori, prelungirile se orientează radiar în jurul unui centru fără lumen, formînd pseudorozete. Se pot găsi concrețiuni calcare. Nu se găsesc astrocite

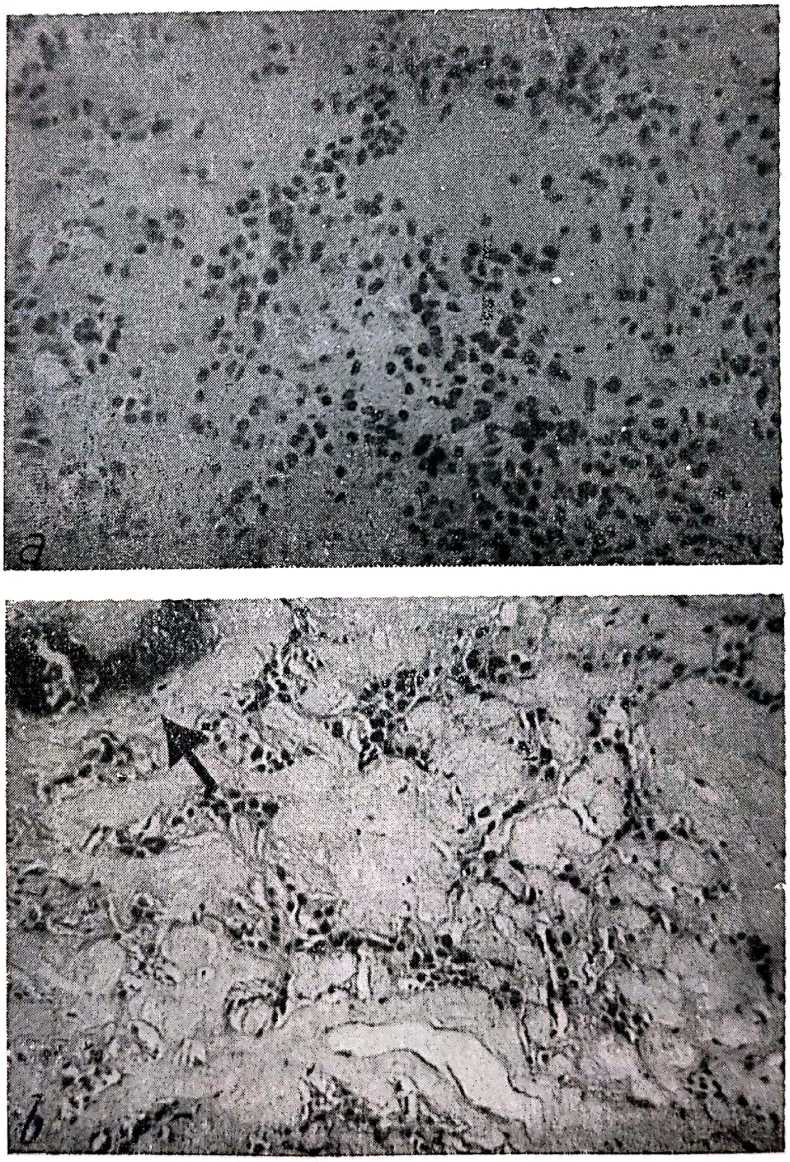

Fig. 563. — Ependimom:
a) celule cu nuclei rotunzi sau ovali care se așază în rozete înconjurînd spații mari de material fibrilar (H.E. ×200); *b*) ependimom cu degenerescență mixomatoasă a zonelor fibrilare, de asemenea se văd calcificări (↑) (H.E. ×200).

Scanned with OKEN Scanner

sau astroblaste cu afinitate pentru aur, cum se găsesc în meduloblastoame.

Diseminările pe cale lichidiană nu au aspectul histologic al tumorii primitive, ci al unui oligodendrogliom tipic, cu semne de malignitate.

După radioterapie, ependimomul devine mai dur, fibros, cu țesut conjunctiv abundent; numărul celulelor scade și ele se maturizează; alteori tumoarea dispare macroscopic, nemaigăsindu-se la examenul microscopic decît cuiburi de celule izolate.

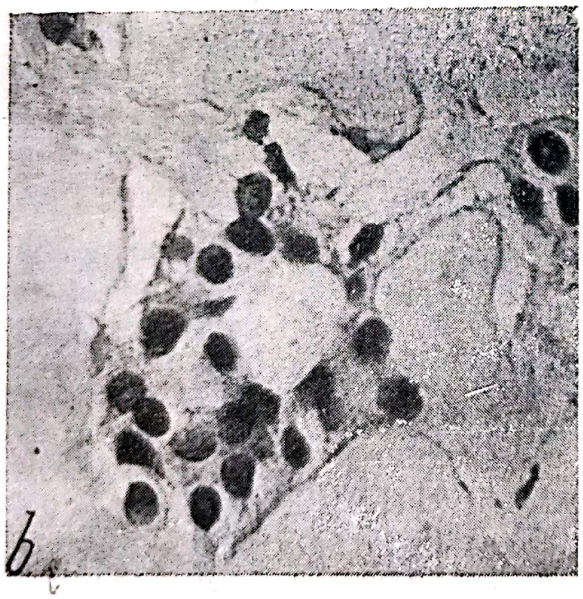

Fig. 564. — Ependimom:
a) format din celule cu nuclei fuziformi (H.E. ×200); *b*) la un măritor mai puternic se observă o rozetă în care celulele reproduc epiteliul ependimar (H.E. ×400).

EPENDIMOMUL GRADUL II ȘI III (fig. 565)

Considerații generale. Este o formă malignă a ependimomului. Se localizează la nivelul cavităților ventriculare și la nivelul canalului central al măduvei spinării. Se întîlnește destul de rar.

Macroscopie. Prezintă caractere macroscopice similare cu ependimomul.

Scanned with OKEN Scanner

Microscopie. Tumoarea este formată din spongioblaste de tip ependimar. Celulele sînt cilindrice, cu o prelungire citoplasmatică groasă care se prinde de vase şi septurile conjunctive; nucleii sînt ovalari şi prezintă cîteodată mitoze. Se grupează într-unul sau mai multe straturi, centrate de vase (fig. 562), formînd pseudorozete. Rozetele adevărate sînt mai rare. Este confundat cu neuroepiteliomul (Penfield), de care se distinge prin inconstanţa cililor la nivelul rozetelor şi prin numărul mai mic de asemenea dispoziţii în rozetă.

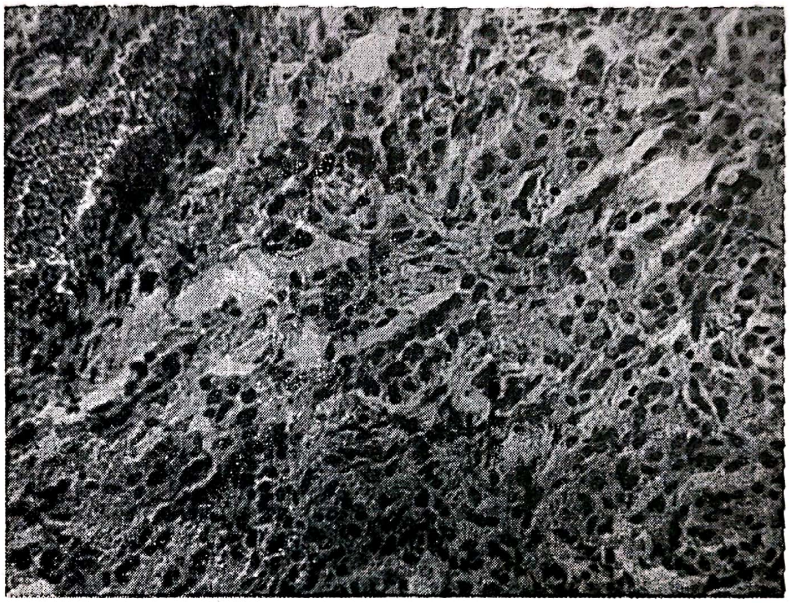

Fig. 565. — Ependimom anaplazic de gradul III: structurile fibrilare sînt reduse, densitatea celulară şi pleomorfismul nucleilor sînt mult mărite (H.E. × 200).

3. TUMORI DEZVOLTATE DIN SERIA NEURONALĂ

Acestea sînt benigne (ganglioneuromul) sau maligne (granulocitomul).

GANGLIONEUROMUL

Consideraţii generale. Este o tumoare care provine din proliferarea elementelor din seria nervoasă. Este rară în creier şi mai frecventă în glanglionii şi în sistemul nervos vegetativ şi cerebro-spinal.

Macroscopie. Sînt tumori benigne de diverse mărimi putînd ajunge pînă la mărimea unui cap de făt (cînd se dezvoltă din ţesutul nervos periferic); sînt bine delimitate, rotunde, polilobate, dure. Pe secţiune apar albicioase, cu mici puncte brune, hemoragice; alteori, în interior se găsesc zone întinse de necroză hemoragică. În creier sînt rare şi se dezvoltă mai ales în diencefal şi în lobul temporal.

Microscopie. Aspectul este caracteristic. Se văd celule mari, avînd aspectul celulelor nervoase din diferite stadii de anaplazie. Nucleul lor este rotund sau oval, veziculos, cu un singur nucleol, iar citoplasma conţine rudimente de corpusculi cromatofili Nissl şi de neurofibrile, şi pre-

Scanned with OKEN Scanner

zintă prelungiri care iau coloraţia neurofibrilelor; celulele pot deci să aibă toate caracteristicile de celule ganglionare relativ bine diferenţiate. Mai frecvent, celulele nervoase pot prezenta diferenţieri, deoarece lipsesc neurofibrilele, sau substanţa tigroidă. Cele mai multe celule au un singur nucleu; mai puţine sînt multinucleate (fig. 566).

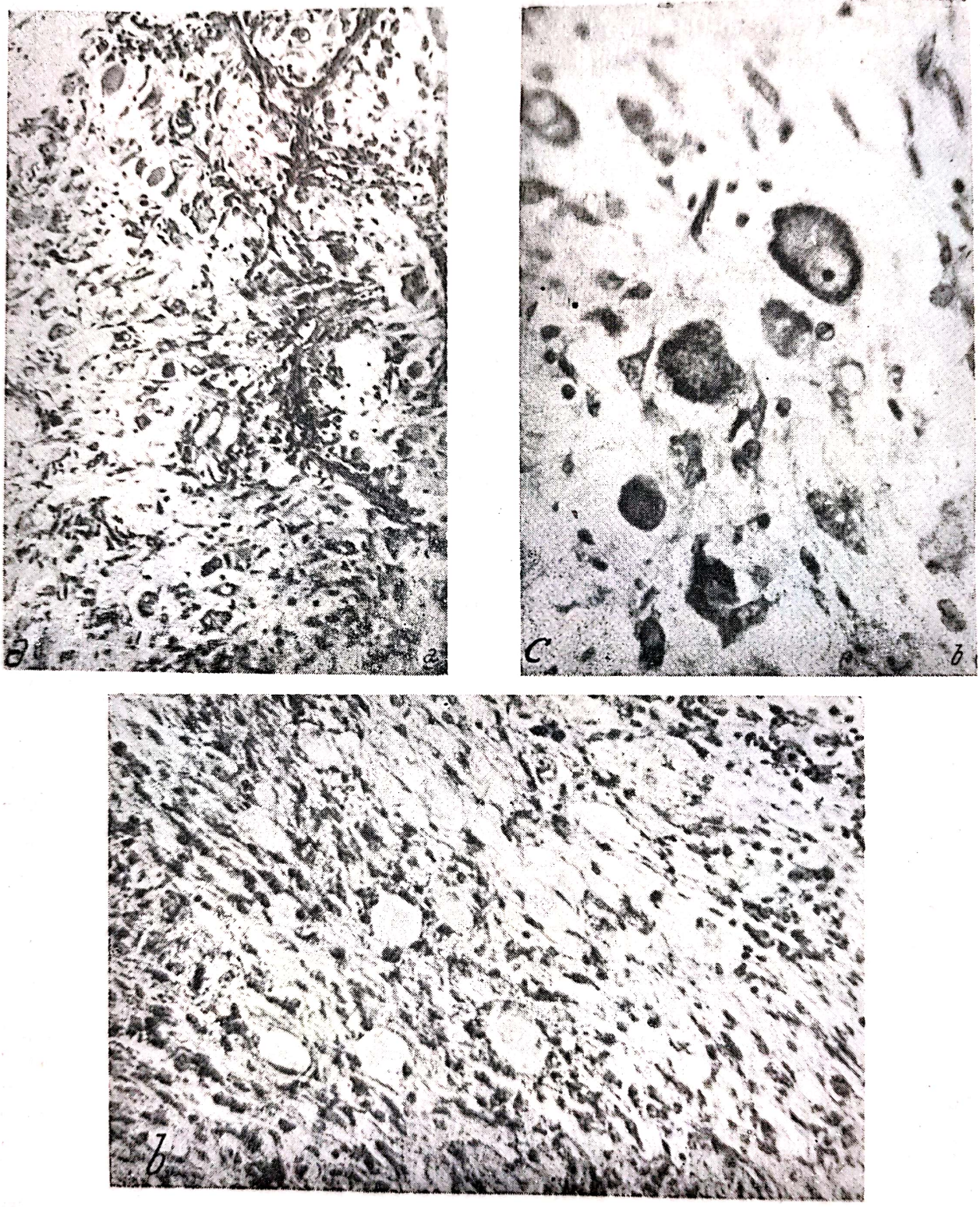

Fig. 566.

a) Tumoarea cerebrală: se văd celule nervoase de diferite mărimi şi ţesut glial (ganglioglom) (H.E. ×100); *b*) celulele nervoase predomină (ganglioneurom) (H.E. ×200); *c*) se văd celule nervoase tumorale cu nucleu, nucleol, rareori se întîlnesc chiar celule nervoase normale (H.E. ×400).

Scanned with OKEN Scanner

Se mai pot întîlni celule gliale mature și fibre, precum și elemente fibroblastice. Uneori se găsesc calcosferite.

Prezența celulelor nervoase nu este un element patognomonic pentru ganglioneuroame. Verocay le-a găsit în neurinoame și de aceea el confunda aceste tumori cu ganglioneuroamele. Penfield a semnalat în neurinomul acustic prezența unor celule nervoase. Dată fiind vecinătatea cu creierul, aceste elemente pot avea pur și simplu semnificația de heterotopii incluse în țesutul tumoral.

Aceste tumori pot avea cîteva variante (Arseni, 1978): predomină celulele nervoase (ganglioneuromul propriu-zis), predomină forma glială (gangliogliom) și forma mixtă (ganglioglioneurom) și simpatomul care va fi dat tumorilor ce derivă din lanțul simpatic. Simpatomul se dezvoltă paravertebral, evoluează în canalul vertebral și în torace (fig. 567).

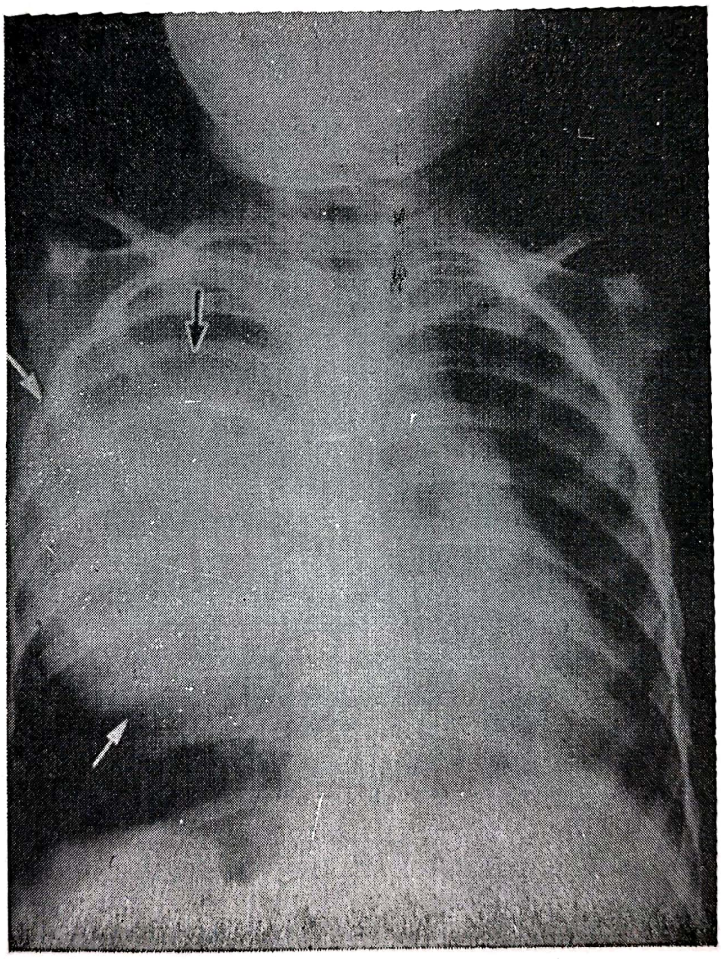

Fig. 567. — Radiografia arată o tumoare (simpatom) care ocupă 2/3 inferioare a hemitoracelui drept.

GRANULOCITOMUL (ARSENI, 1978)

Clinic, este o tumoare care se dezvoltă exclusiv în fosa cerebrală posterioară dar niciodată în ventriculul al IV-lea. Evoluția este rapidă, fiind o tumoare malignă. Recidivează după operație, și se disemineză

Scanned with OKEN Scanner

spontan sau postoperator în spațiul subarahnoidian, în măduvă și creier. Apare la copii și la adolescenți reprezentînd 10% din glioame, 50% din tumorile de fosă cerebrală posterioară și 80% din tumorile care apar la copii. Și la ora actuală se discută originea și aspectul morfologic a așa zisului meduloblastom.

În literatură meduloblastomul s-a publicat sub diferite sinonime: meduloblastom (Bailey și Cushing, 1925), neurospongiom (Roussy, Oberling și Răileanu, 1931), gliom sarcomatos (Borst, 1902, Schminke 1934), neurogliocitom embrionar (Masson și Dreyfus, 1925), neuroblastom (Wright, 1910), granuloblastom (Stevenson 1931), sferoblastom (Marburg, 1931), spongioblastom (Globus și Strauss, 1918, Ribbert, 1918), glioblastom izomorf (Hortega, 1932).

Aceste sinonime sînt toate inadecvate deoarece:

— Termenii arată o origine embrionară a tumorii pentru că noțiunea de „blastom" arată o origine embrionară. La ora actuală se știe că sînt foarte puține tumori nervoase de origine embrionară, sînt așa-zisele tumori disembrioplazice. Restul tumorilor se dezvoltă din celule adulte prin anaplazie datorită unor factori generali și locali (Arseni, 1957).

Nimeni nu a identificat pînă în prezent vreo celulă embrionară drept meduloblast.

Roussy, Oberling și Răileanu (1931) au emis ipoteza că tumora derivă dintr-o celulă polivalentă, ipotetică, embrionară, similară cu celulele din timpul dezvoltării sistemului nervos care dă naștere la neuroblaste pe de o parte și la spongioblaste pe de altă parte. Dar celula polivalentă a rămas și pînă astăzi ipotetică deoarece nu a fost identificată.

Stevenson și Echlin 1934 au emis ipoteza că originea acestor tumori ar fi în stratul granular fetal al lui Obersteiner. Or acest strat subpial de celule primitive fetale este prezent pe întregul cortex cerebelos la naștere și dispare gradat de pe cortex în primul an de vîrstă, celulele migrînd în stratul granular. După această concepție ar trebui să fie foarte frecvent meduloblastomul în primul an de viață apoi să nu mai existe, decît din ce în ce mai rar odată cu înaintarea în vîrstă, fapt care în realitate nu se întîmplă. Tumora se găsește frecvent în copilărie; de asemenea se întîlnesc destule meduloblastoame la adolescent și la adult, ba chiar și la o vîrstă mai înaintată. Autorii mai sus citați recunosc că tumorile situate în emisferele cerebeloase derivă din stratul granular intern al cortexului cerebelos matur și le numesc granuloblastoame, termen inadecvat deoarece după cum am spus mai sus, noțiunea de blastom arată originea embrionară. În plus autorii spun că tumorile de linie mediană derivă din resturile celulelor embrionare. Nu credem că aceeași tumoare poate avea două origini: tumorile de emisfer cerebelos să derive din celule adulte și tumorile de linie mediană să derive din celule embrionare.

Scheinker (1939) a arătat într-un caz o zonă în care tumora era unită cu stratul granular fetal persistent. Explicația este simplă. Din stratul granular persistent prin același proces anaplazic s-a dezvoltat tumoarea după cum din insulele migratorii de celule ependimare, situate în substanța albă din timpul embriogenezei creierului, s-a dezvoltat mai tîrziu un ependimom.

Scanned with OKEN Scanner

Masson și col. (1925) a numit această tumoră neurogliocitom, deci această tumoră ar fi de origine embrionară, fapt inexact și că ar deriva dintr-o celulă hipotențială glială și nervoasă, lucru nedemonstrat.

Marburg (1931) numește această tumoră sferoblastom ceea ce denotă o tumoră embrionară cu celule rotunde, nu indică originea acestor celule, de asemenea tumora nu e de origine embrionară.

Borst (1902) a emis ipoteza că este un gliom sarcomatos datorită aspectului celulelor și prezenței de țesut conjunctiv, denumire incorectă. Acest aspect descris nu e decît aspectul unui meduloblastom tranzițional sau desmoplastic.

Globus și Strauss (1918) și Ribbert (1918) au spus că tumora e un spongioblastom deoarece aspectul microscopic este al unor celule fuziforme; dar astăzi se știe că acest aspect se vede în meduloblastoamele corticalizate în care sînt celule alungite și chiar fuziforme (este tipul traunzițional și desmoplastic al meduloblastomului).

Hortega (1932) a numit această tumoare glioblastom izomorf, termen care astăzi nu se mai utilizează.

Foerster și Gagel (1939) au descris un grup de tumori în cerebel sub denumirea de sarcom cerebelos circumscris sau arahnoidian care de fapt erau formele de meduloblastoame desmoplastice. Autorii au făcut deosebirea netă dintre meduloblastom și aceste sarcoame numai pe prezența de reticulină exclusiv existentă în sarcoame, de fapt nejust după cum vom vedea.

Rubinstein și Northfield (1964) au întîlnit meduloblastoame situate uneori în stratul granular alteori în stratul molecular.

În concluzie acestui tip de tumoare i s-au dat diferite denumiri din 2 motive:

— Majoritatea autorilor au socotit meduloblastomul de origine embrionară, lucru nejust din care motiv s-a adăugat prefixul de „blastom". Pentru a susține această concepție autorii au emis ipoteza prezenței unor celule, inexistente de fapt, nedemonstrabile (meduloblastom etc.); s-a făcut o similitudine între aspectul celulelor tumorale și aspectul unor celule nervoase sau nevroglice în evoluția lor embrionară.

— Datorită nerecunoașterii posibilității modificărilor aspectului celulelor tumorale consecutive locului unde se dezvoltă unii autori au descris aceste tumori sub diferite denumiri (spongioblastom, gliomas sarcomatodes) care de fapt este aceeași tumoră ce și-a schimbat aspectul morfologic datorită dezvoltării ei în diverse locuri în cerebel (meduloblastomul clasic), subcortexul cerebelos (meduloblastomul de tranziție), sau pe leptomeninge (meduloblastomul desmoblastic).

După experiența noastră de 44 ani de clinică și anatomie patologică pe 276 cazuri de meduloblastoame verificate histologic situate în fosa cerebrală posterioară, noi am ajuns la următoarele păreri: aceste tumori se dezvoltă exclusiv în fosa cerebrală posterioară. Tumorile zise meduloblastoame primare găsite în emisferele cerebrale de fapt au fost oligodendroglioame. Nu există meduloblastom primar în creier sau în măduvă, prezența acestor tumori în aceste regiuni reprezintă o diseminare pe cale lichidiană dintr-o tumoră primară dezvoltată în fosa cerebeloasă (fig. 568).

Scanned with OKEN Scanner

Aceste tumori se dezvoltă: pe linia mediană în vermis, paramedian (își au originea pe partea postero-infero-mediană a cerebelului) și în emisferele cerebeloase (fig. 569—570).

Tumoarea niciodată nu-și are originea în planșeul ventriculului IV pe care îl poate ocupa în protocoalele operatorii chirurgii spun că tumoarea

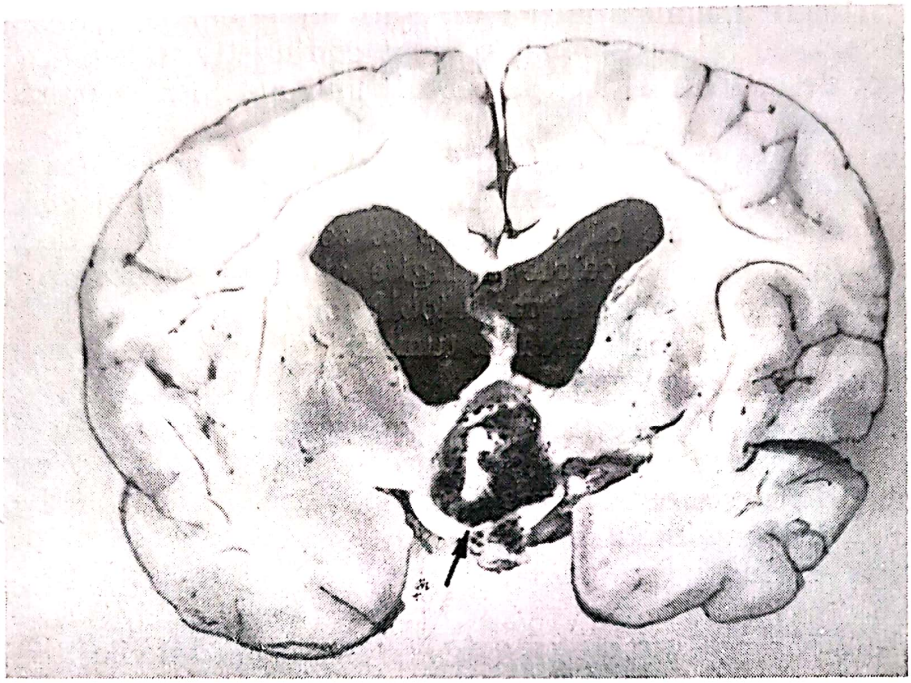

Fig. 568. — Secțiune verticală pe creier: se vede un granulocitom diseminat care ocupă ventriculul III.

ocupă ventriculul IV, dar de fapt originea nu este aici, originea este paramediană sau în vermis și proemină în ventriculul IV.

La operație am constatat că tumorile dacă se dezvoltă în emisfera cerebeloasă sau în vermis sînt de obicei moi, puțin sîngerînde, se scot ușor cu chiureta neavînd aderență prea mare față de substanța cerebeloasă și eventual se pot extirpa în totalitate. Tumorile care invadează ventriculul IV pot fi de consistență moale mai ales în partea lor superioară (cranială) și devin dure, mai consistente, mai sîngerînde, cînd se face ablația tumorii, *au aspect filant, fibros,* nu se pot chiureta, se taie cu foarfeca în special la nivelul zonei de inserție, din care cauză nu se pot extirpa complet macroscopic. Tumorile moi diseminează mai frecvent și sînt mai sensibile la radioterapie; tumorile dure sînt mai puțin sensibile la radioterapie și rareori diseminează. Aspectul macroscopic și modul de reacție la radioterapie se explică foarte bine prin structura lor microscopică.

Tumoarea primară se poate disemina (nu metastaza) pe calea lichidului cefalorahidian, mai ales pe cortexul și leptomeningele cerebelului, urmează apoi în ordinea frecvenței diseminarea în spațiul subarahnoidian spinal și mai rar o diseminare supratentorială. Uneori celulele tumorale merg pe calea LCR spinal, intră în tecile rădăcinilor și astfel ajung la bazin pînă la nivelul trohanterului (2 cazuri ale noastre) sau pot ajunge pînă la ganglionii troheobronșici (în 2 cazuri din statistica noastră).

Scanned with OKEN Scanner

Tumorile secundare diseminate pe cortexul cerebelos, leptomeningele cerebelos, leptomeningele medular, macroscopic au aspectul de plăci albicioase, dure sau moi de diferite dimensiuni care aderă de țesutul subiacent; tumorile secundare situate în creier aderă de leptomeninge, sînt sferice sau neregulate, comprimă creierul dar nu aderă.

Din punct de vedere microscopic majoritatea tumorilor din emisferul cerebelos și cele dezvoltate în vermis au aspectul clasic de meduloblastom.

Microscopic găsim un aspect de pseudorozetă; celule mici, dispuse radiar, cu protoplasmă puțină, fără prelungiri, cu nucleul hipercromic oval (fig. 284). Aceste celule sînt tinere nediferențiate, cu mitoze. Țesutul conjunctiv e redus în jurul vaselor.

Tumoarea este radiosensibilă. După radioterapie pe fosa cerebrală posterioară și pe coloana vertebrală putem obține supraviețuiri îndelungate (1—5 ani).

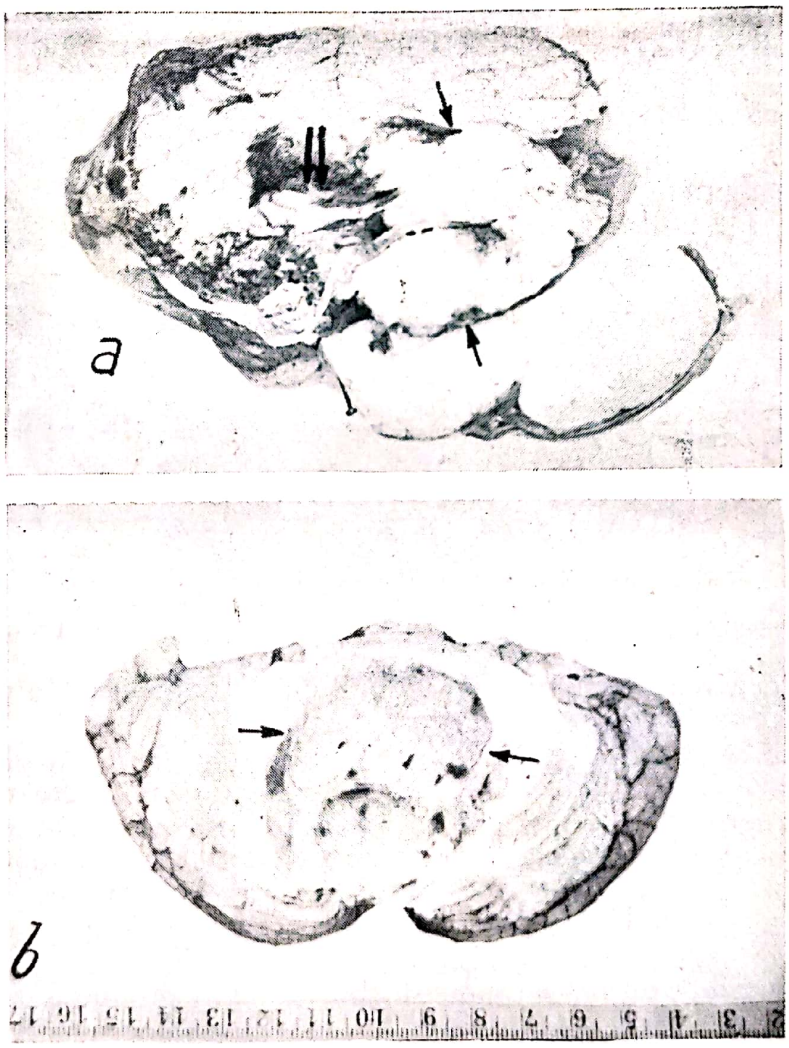

Fig. 569.

a) Secțiune sagitală mediană prin trunchiul cerebral și cerebel: se vede o tumoare care a ocupat secundar ventriculul IV, dar care provine (aderă) din partea postero-inferioară a vermisului. *b*) Secțiune transversală prin cerebel: se vede o tumoare mediană ce aderă pe linie mediană de cerebel.

Scanned with OKEN Scanner

Tumorile dezvoltate în vermis sau paramedian care invadează ventriculul IV, mai frecvent au aspectul microscopic de meduloblastom clasic și mai puțin întîlnit este acela de meduloblastom tranzițional.

Tumorile de emisfer cerebelos care sînt pe cale de a invada cortexul cerebelos sau se diseminează pe cortexul cerebelos, pe leptomenin-

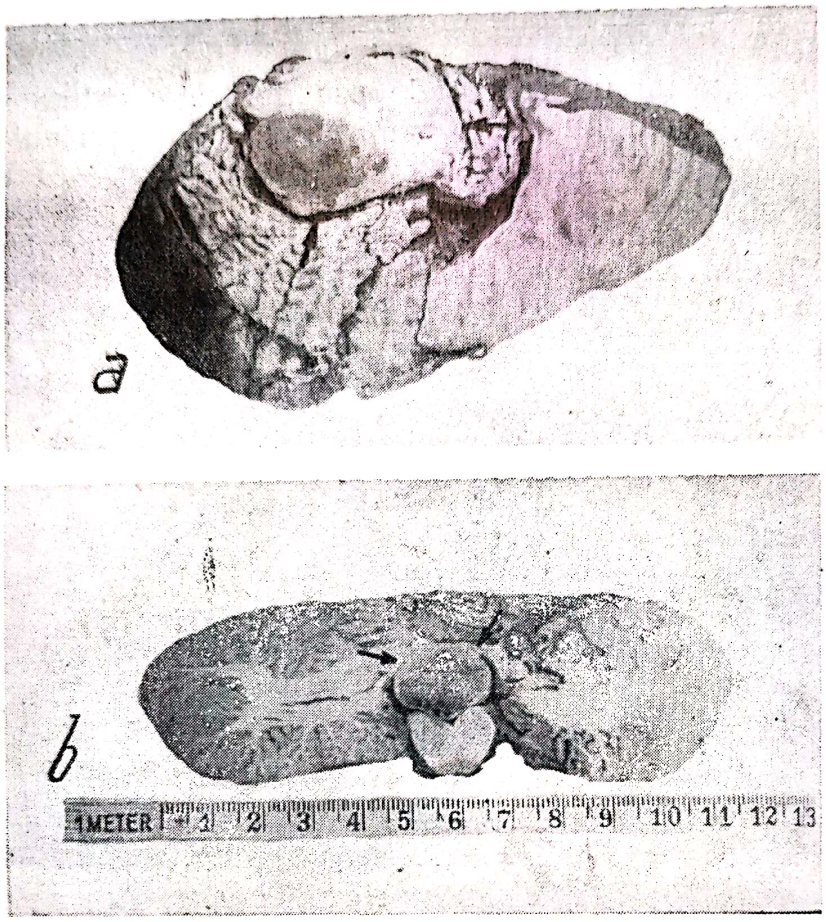

Fig. 570.

a) Secțiune antero-posterioară prin trunchiul cerebral: se vede o tumoare care derivă din vermis și ocupă parțial ventriculul IV; *b*) secțiune verticală prin cerebel și bulb: se vede o tumoare care ocupă ventriculul IV, dar aderă de vermis (↖).

gele cerebelos, în leptomeningele spinal sau leptomeningele creierului cu aspectul în general de meduloblastom desmoplastic.

Aceste 3 aspecte sînt date de aceeași tumoră dar cu unele modificări microscopice consecutive localizărilor lor. Noi avem foarte multe exemple în acest sens. Redăm un caz absolut demonstrativ în acest sens întîlnit de noi la un copil în vîrstă de 6 ani care a avut o tumoră în vermis ce a invadat ventriculul IV, a avut diseminări în cortexul cerebelos (au fost 3 plăci albicioase de 1—2 cm diametru și 1—3 mm grosime), în leptomeningele cerebelos (au fost 3 plăci albicioase mate de 1—2 cm lungime), am întîlnit aderențe între leptomeningele și pahimeningele cerebelos care de asemenea era infiltrat de tumoră. S-au scos la operație fragmente din tumora din vermis, din zonele infiltrate ale cortexului cerebelos, din leptomeningele cerebelos infiltrat și din porțiunea pahimeningelului cerebelos aderentă de leptomeninge. Histologic am găsit un aspect tipic de meduloblastom, fără fibre de reticulină în fragmentul tumoral recoltat la

Scanned with OKEN Scanner

Fig. 571

a) Granulocitom: se vede cum tumoarea derivă din stratul granular (↘) al unei lame cerebeloase (col. Nissl × 60);



b) o zonă din stratul granular al unei lame cerebeloase în care are loc procesul de anaplazie a celulelor locale. Se remarcă nuclei rotunzi de dimensiuni egale a celulelor granular normale și diferite forme de trecere spre celulele tumorale cu nuclei de formă, mărime și tinctorialitate variată (col. Nissl × 200);

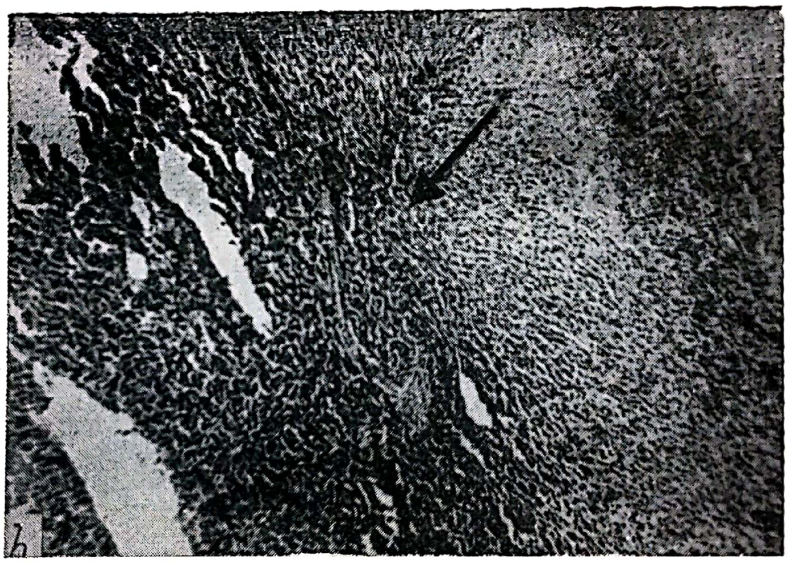

c) imagine microscopică de ansamblu a tumorii în care se observă o densitate mare de celule tumorale cu nuclei ovali sau rotunzi, așezate în cordoane sau formînd pseudorozete și „insule palide" cu densitate celulară mai mică și elemente celulare polimorfe (col. Nissl ×100).

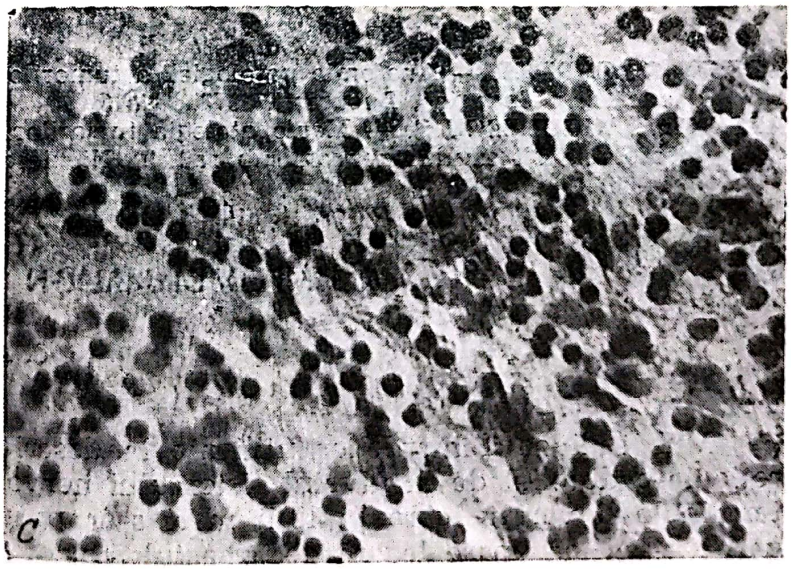

Scanned with OKEN Scanner

operație din vermis; în fragmentul recoltat din cortexul cerebelos infiltrat de tumoră, celulele tumorale sînt dispuse în șiruri, sînt alungite, nuclei poliformi; apare o substanță fibrilară fină (aspect de meduloblastom tranzițional). În arahnoida infiltrată de tumoră celulele sînt poliforme, alungite; avem travee conjunctive dense, aspectul este de tip sarcomatos (aspect de meduloblastom desmoplastic; în dura infiltrată se văd celule fuziforme, fasciculele conjunctive groase (aspect de meduloblastom desmoplastic). Aspectul histologic are caracterele tumorilor descrise de Foerster și Gagel: de sarcom arahnoidian.

Pentru a demonstra originea acestei tumori am luat la operație (printre ultimele 15 cazuri de meduloblastoame la adulți, dezvoltate la toate vîrstele) fragmente din cerebelul normal care se continua cu tumora și am constatat următoarele: din fragmentele recoltate am găsit structură de cerebel normală microscopic cu stratul granular normal (fig. 571), și în continuare am găsit: celule granulare hipercrome, stratul granular hipertrofiat, cu o celularitate mai mare; ambele aspecte invadau progresiv din ce în ce mai evident zonele vecine; la aceste 2 aspecte s-au mai adăugat celule poliforme sau kariokineze, și în final a apărut tumora de aspect clasic. În cazurile în care tumorile au invadat ventriculul IV se vede bine delimitarea dintre tumoră și planșeul ventriculului IV. Nu era infiltrat ventriculul IV; dar era o continuitate între partea postero-infero-laterală a cerebelului și tumoră.

Am arătat deci prin microscopia optică că tumora se dezvoltă din stratul granular al cerebelului; iar microscopia electronică a arătat că tumora este de origine neuronală și nu glială (Ermel și colab. 1974; Woo-Yung Shin și col., 1978).

Din motivele că tumora se dezvoltă în stratul granular matur și nu este de origine embrionară noi am numit-o granulocitom, termen care-l găsim cel mai just. Tumora are trei variante: varianta a (granulocitom pur), varianta b (granulocitom tranzițional) și varianta c (granulocitom desmoplastic). Aceste trei forme pot exista ca atare sau pot fi asociate.

BIBLIOGRAFIE

ARSENI C., CARP N. — Anatomia patologică a tumorilor sistemului nervos, Ed. didactică și pedagogică, București, 1978.

ARSENI C., NICULESCU S. — Morfopatologia tumorilor sistemului nervos în: Morfopatologia sistemului nervos, sub red. T. Niculescu, Ed. medicală, 1957, pag. 680—786.

4. LIMFOMUL MALIGN

C. ARSENI, FLORICA NEREANȚIU

Multitudinea denumirilor utilizate în descrierea tumorilor țesutului reticulo-endotelial de la nivelul sistemului nervos a dus la apariția unei terminologii variate care în linii mari s-ar putea încadra în trei categorii: — prima apare legată de aspectul morfologic al leziunilor în spe-

Scanned with OKEN Scanner

cial de topografia perivasculară, mimînd procesele inflamatorii de unde denumirea de encefalită granulomatoasă reticulo-histiocitară, — Wilke (1965), Cervos-Navarro (1958), Drăgănescu și colab. (1958), Le Beau și colab. (1960), Brucher și Mathy (1960), Delarue și colab. (1961), Sigwald și colab. (1961), Stammler (1965), Kurt Kohn (1966), Jänisch și colab. (1973).

— A doua categorie, este legată de încercarea de a preciza celula de origine în aceste tumori, și aici se reflectă două opinii. Una susținută de autorii britanici care considerau că aceste tumori sînt de origine mezenchimală, o controversă apărînd în legătură cu posibila origine a acestor tumori din diferitele componente mezenchimale de la nivelul sistemului nervos central: meningele, adventicea vasculară, sau celulele microgliale ale lui Hortega. Cum aceste tumori apar mai mult în parenchim decît în leptomeninge, unii autori au avut în vedere posibila origine microglială, ținîndu-se seama și de unele proprietăți tinctoriale.

Benedek și Juba (1941) au introdus pentru prima dată denumirea de microgliomatoză. Russell și colab. (1948) păstrează denumirea de microgliomatoză și susțin că celula reticulată, pe care o consideră celulă mezenchimală primitivă, pluripotențială, ar avea o slabă afinitate pentru argint, în timp ce microglia s-ar impregna specific. Și alți autori au utilizat denumirea de microgliom sau microgliomatoză: Rubinstein (1964), Gullotta (1970), Meyer și Vliegen (1971). A doua opinie este susținută de autorii americani care echivalează celula reticulară cu histiocitele, macrofagele, microglia.

Primul raport asupra reticuloendoteliozelor este acela al lui Bailey (1929) care le considera tumori intracraniene de origine leptomeningeală. Yuile (1938) le denumește „reticulum cell sarcoma".

Kinney și Adams (1943) păstrează aceeași denumire ca și Troland și colab. (1950). Burnstein și colab. (1963), Sorger (1963), Adams și Jackson (1966), Bingas și Zülch (1966), Williams și Peters (1967), Horvath și Penna (1969), Arseni și colab. (1970), Littman și Wang (1975), Arseni și Nereanțiu (1976).

Ramsey și Kernochan descriu sarcomul circumscris al cerebelului (1964), iar A. Gonzales și colab. descriu reticulo-endotelio-sarcomul (1968).

Ca o dovadă că denumirile de microgliom și reticulosarcom produceau o separare artificială este că mulți autori au utilizat ambele denumiri pentru aceeași tumoră [„reticulum-cell sarcoma/microglioma" Fischer și colab. (1959), Miller și Ramsdem (1963), Ostertag (1965), Blackbourne și Waggener (1967), Schaumburg și colab. (1972), Burger și Vogel (1976)]. În revista asupra tumorilor țesutului reticulo-endotelial de la nivelul sistemului nervos central Hubert (1975) citează pe Hueck (1939) și pe Wilke (1956) care considerau că există gradații între proliferarea malignă primară a structurilor mezenchimale cerebrale și reticulozele reactive, ultimele în sensul unor procese inflamatorii cronice, proliferative (Cervos Navarro). De asemenea Rivel și colab. (1972) și Jänisch și colab. (1973) insistă asupra legăturii dintre encefalita histiocitară și reticulozele maligne. Kepes și Kepes (1974) resping concepția unei encefalite granulomatoase și consideră limfocitele mature și plasmocitele ca reprezentînd reacția gazdei la tumoră.

Scanned with OKEN Scanner

A treia categorie de denumiri reprezentată de fapt prin termenul de „limfom malign" a apărut în urma observațiilor unor autori asupra similitudinii morfologice dintre tumorile țesutului reticuloendotelial de la nivelul sistemului nervos central și tumorile ganglionilor limfatici viscerali. Astfel Kinney și Adams au atras atenția încă din 1943 asupra acestei similitudini iar Burnstein și colab. (1963), Rubinstein (1964) insistă din nou asupra acestui aspect. Horvath și colab. (1961) au arătat în microscopie electronică faptul că celulele tumorale ale sistemului reticuloendotelial din sistemul nervos sînt similare cu celulele tumorale din ganglionii limfatici viscerali. Henry și colab. (1974) conchid că „reticulum-cell sarcoma/microglioma" din sistemul nervos central este histologic identic cu „limfomul malign extraneural" și susțin că această tumoră să fie clasificată ca limfom malign. Acești autori îl citează pe Rappaport (1966) care considera că la adult celulele reticulare primitive sînt larg răspîndite în organism cu adventicea vasculară ca loc de predilecție, fiind considerate precursorii tuturor celulelor albe ale sîngelui și țesutului conjunctiv. Treptat și alți autori au acceptat termenul de limfom malign și pentru tumorile țesutului reticuloendotelial de la nivelul sistemului nervos central. Ca o exemplificare citățm simpozionul de la Viena din 1974 care s-a desfășurat sub titlul „Limfoamele maligne ale sistemului nervos", și unde o parte din autori au comunicat lucrările sub noua denumire (Inose T., Henry și colab., Mallo și colab., Hirano, Tani, Zimmerman), iar alții au rămas la vechile denumiri.

Departe de a fi definitivat, studiul tumorilor țesutului reticulo-endotelial se află în plină desfășurare. Dintre clasificările clasice privind limfoamele maligne viscerale citățm clasificările lui Rappaport (1956, 1966), ultima cuprinzînd următoarele grupe: 1) limfom limfocitar bine diferențiat; 2) limfocitar puțin diferențiat; 3) mixt (limfo-histiocitar); 4) histiocitar; 5) nediferențiat. Am mai cita clasificarea lui Dorfmann (1973), Lennert (1975) și cea a O.M.S. prezentată de Mathe (1976). Lukes și Collins (1975) aplicînd tehnici de imunologie (testarea markerilor de suprafață, evidențierea imunoglobulinelor intracitoplasmatice și în extrasele tumorale) au ajuns la concluzia că limfoamele maligne sînt neoplasme ale sistemului imun interesînd limfocitele B și T și rar histocitele. Într-o lucrare recentă Lukes și colab. (1978) arată că dintr-un total de 299 cazuri de limfoame maligne viscerale 190 erau de tip B, 63 de tip T, 45 nediferențiate și un caz histiocitar. Autorii relevă unele dificultăți în tehnicile imunologice considerînd că numai lucrînd în condiții riguroase de tehnică, metodele imunologice coroborate cu metodele citologice sînt de o reală valoare în stabilirea diagnosticului și a terapiei.

O încercare de adaptare a clasificărilor lui Rappaport și Lukes la limfoamele maligne ale sistemului nervos a fost făcută de Henry și colab. (1974) descriind următoarele categorii: 1) limfom limfocitic cu două subgrupe pur și limfo-plasmocitic; 2) Hodgkin; 3) histiocitic (reticulum cell sarcoma). Din seria studiată de Henry și colab., 49 cazuri au fost clasificate ca limfoame limfocitare cu celule mici, avînd două subvariante în funcție de prezența sau absența celulelor plasmatice sau limfocitoid-plasmatice. Grupa a doua a fost compusă din 23 cazuri de Hodkin, care conține limfocite și celule Reed-Sternberg, 77 cazuri aparțineau limfomului malign de tip histiocitic. În cele mai multe cazuri

Scanned with OKEN Scanner

s-au notat manşoane perivasculare concentrice cu invazia tumorii în parenchim. Fibrele de reticulină erau prezente, dispuse perivascular sau în interstiţiile dintre celulele tumorale fiind conisderate ca o formă de precolagen, produse de fibroblaşti, fără relaţie cu celulele tumorale, reticulare, mature, bine diferenţiate, cu potenţial fagocitar. Impregnarea cu argint a evidenţiat uneori microglia, dar pe un număr redus de celule, comparativ cu restul componenţei celulare.

Hauthof şi colab. (1978) au studiat limfomul malign cerebral morfologic şi imunologic în 20 de cazuri. Utilizînd tehnicile de demonstrare a imunoglobulinelor şi a markerilor de suprafaţă au arătat că multe din tumorile reticulo-histiocitare prezintă caracteristici de celule de tip B. Cele mai multe cazuri prezintă proliferări perivasculare cu infiltraţie difuză în parenchimul din jurul nodulilor tumorali cu predilecţia de a se propaga prin corpul calos în emisferul opus. Aplicînd coloraţiile pentru microglie au constatat că se impregnează atît celulele rotunde de mărime intermediară cît şi celulele poligonale mari. În trei cazuri celulele erau impregnate incidental, într-un caz minoritar, într-un caz majoritar. Celulele limfoide prezentau un chenar periferic impregnat. Pentru comparaţie autorii au studiat ţesutul limfoid normal şi au constatat că celulele reticulare din centrii germinativi se impregnează cu metodele pentru microglie, iar celulele din aria B se impregnează marginal. În cazurile de tumori limfoide intra- şi extraneurale proprietăţile tinctoriale microgliale erau prezente în celulele histiocite şi limfoide din ambele localizări. Apariţia poliribosomilor şi a reticulului endoplasmatic în celule plasmatice cît şi monoclonalitatea imunoglobulinelor ar reprezenta argumente de diagnostic în favoarea limfomului de origine B, producător de imunoglobine.

Monoclonalitatea imunoglobulinelor din celulele plasmatice din manşoanele perivasculare ar sprijini concepţia că aceste manşoane fac parte din tumoră şi nu ar reprezenta reacţia gazdă la tumoră. Faptul că un număr de limfocite se impregnează cu metodele microgliale fac pe autori să recomande renunţarea la termenul de microgliom.

Limfomul malign intracranian primar este o tumoră rară şi una din cele mai maligne. Frecvenţa este apreciată de 2% — Zülch (1964) din toate tumorile intracraniene. Vîrsta la care apare este asemănătoare după diferiţi autori: în seria Burnstein şi colab. (1963) cuprinzînd 41 cazuri, vîrsta este pentru 8 în prima decadă, restul între a 3-a şi a 7-a decadă. În seria lui Schaumburg şi colab. (1972) cuprinzînd 25 de cazuri, vîrsta este cuprinsă între 32—83 de ani. În seria Kinoshito şi colab. (1978), 9 cazuri, vîrsta e cuprinsă între 18 şi 57 ani. În seria Arseni şi colab. (1970) — 6 cazuri, vîrsta este cuprinsă între 7 şi 48 de ani. Proporţia între bărbaţi şi femei este de 3/1 în seria Henry şi colab. (1974), 2/1 în seria Samuelson (1966) şi de egalitate în seriile Arseni şi colab. (1970), Schaumburg şi colab. (1972).

Simptomatologia clinică a fost sistematizată de Henry şi colab. (1974) în 4 categorii: a) — simptome care depind de creşterea tensiunii intracraniene — cefalee, greţuri, vărsături; b) — deficitul funcţiei corticale cu manifestări psihice, reducerea gradului de conştienţă; c) — deficit neurologic cu semne de localizare şi lateralizare, pareze de nervi cranieni, modificări de reflexe; d) — crize de epilepsie. Uneori evoluţia clinică

Scanned with OKEN Scanner

fulminantă a sugerat intervenție virală (Samuelson și colab. (1966), Kinoshito și colab. (1978)). Traseul EEG indică adesea focar lezional în concordanță cu celelalte investigații paraclinice. Arteriografia indică masă avasculară la 15 din 18 cazuri — Schaumburg și colab. (1972). LCR arată o creștere a proteinelor. Examenele imunologice serice au permis evidențierea unei macroglobulinemii Waldenström într-un caz și creșterea IgA în altul — Gunderson și colab. (1971). Penn și Starzel (1970), Schneck și Penn (1971), Sjerman și colab. (1973), Matas și colab. (1976) au raportat cazuri de limfom malign la receptorii de transplant de rinichi. De asemenea s-a notat apariția de limfoame maligne în unele deficite imunitare primare — Brouet și Seligmann (1978) din care unele cu localizare în sistemul nervos central. Rappaport (1974) arată că există corelații între tipul citologic, caracterul arhitectural al limfomului malign și durata de supraviețuire, aceasta fiind mai mare în limfoamele nodulare diferențiate și mixte. Tumorile pot fi unice sau multiple, topografia variind de la caz la caz iar uneori s-a notat tendința de a se dezvolta prin corpul calos în emisferul opus. [Ebels (1972), Hauthoff și colab. (1978)]. În alte cazuri examenul macroscopic este negativ, procesul tumoral fiind vizibil la examenul microscopic cu predilecție perivasculară sau difuz în sensul arătat de Cervos Navarro (1958). Se admite, în general, că cele mai multe limfoame maligne cerebrale sînt primare, dar trebuie ținut seama și de faptul că nu totdeauna autopsia este generală.

Examen microscopic. Este interesant de urmărit în literatură diferitele descrieri ale componenței citologice a tumorilor țesutului reticuloendotelial de la nivelul sistemului nervos central. Atît în cazurile etichetate encefalite reticulo-histiocitare, cît și în cele de „reticulum-cell sarcoma/microglioma" sînt notate tipuri de celule care în mare se pot încadra în clasificarea lui Henry și colab. Cu siguranță că prezența limfocitelor și a celulelor argentofile de tip microglie în aceste tumori a creat o dificultate de interpretare care dacă se acceptă că la adult celula mezenchimală primitivă larg răspîndită în organism cu adventicea vaselor sanguine poate da naștere la toate elementele nucleate sanguine cît și ale sistemului reticulo-endotelial (Rappaport — 1966) — este cazul să nu mai persiste. Cervos Navarro (1956), în encefalita reticulo-histiocitară, notează două tipuri de celule: primul tip compus din limfocite, plasmocite, macrofage, iar al doilea tip din celule epitelioide. Drăgănescu și colab. (1958) — encefalita ret.-hist. — descriau celule rotunde sau ovalare de talia limfocitului, destul de uniforme, cu nucleu supracolorat, iar altele de talia mononucleatelor, cu citoplasmă bogată, probabil din seria reticulo-histiocitară. Unele celule tumorale erau metalofile. Reticulina este prezentă. Muller și Ramsden (1963) — reticuloză cerebrală descriu tumora formată din celule mici, rotunde, de mărimea limfocitelor și celulele plasmatice cu nuclei hipercromi sau veziculoși, iar alte celule cu nuclei mari, cu doi-trei nucleoli, cu formare de celule gigante, multinucleate. Mitozele frecvente. Gonzales și colab. (1968) — reticuloendotelioză cerebrală — notează într-un caz limfocite perivasculare, iar în altul limfocitele sînt amestecate cu celulele tumorale. Celulele tumorale, mari cu fenomene de fagocitoză sugerează originea reticuloendotelială. Arseni (1970, 1978) — microgliomatoză — consi-

Scanned with OKEN Scanner

deră că leziunile din sistemul nervos central prezintă un aspect uniform și caracteristic cu mici variații privind gradul de diferențiere celulară și proporțiile de celule. La un obiectiv mai mic ariile sînt slab definite. În centrul tumorii, celulele sînt îngrămădite și se găsesc zone de necroză. La periferia tumorii, infiltrația celulelor este mai ales perivasculară, spațiile Virchov-Robin apărînd dilatate și pline cu celule; se mai observă o invadare limfocitară a vaselor amintind encefalita. Se întîlnesc frecvent mitoze. Reacția macroglială este constantă, cu abundență de astrocite fibroase și multe fibrile gliale, de intensitate maximă la periferia leziunii și în țesutul cerebral învecinat, și în cantitate mică în centrul tumorii. Celulele care constituie tumora pot fi împărțite în cinci tipuri, însă este posibil ca nu toate să fie prezente în aceeași tumoare (Arseni și colab. 1970). Se găsesc: limfocite, celule plasmatice și celule microgliale de cele trei tipuri. Pe aspectul celular se bazează, în întregime, interpretarea acestui grup de tumori. În majoritatea cazurilor există o participare redusă de limfocite și celule plasmatice în procesul tumoral. În tumorile propriu-zise există infiltrate difuze cu limfocite și celule plasmatice, care adesea formează manșoane în jurul vaselor sanguine mai mari. Nodulii tumorali sînt înconjurați de o zonă densă de limfocite și atunci se aseamănă mult cu un folicul din ganglionul limfatic. Alteori ariile de infiltrație cu limfocite din jurul nodulilor tumorali sînt difuze și se întind pe o suprafață mare, la distanță de tumoră. Multe din limfocite sînt asemănătoare poliblastelor din stadiile precoce ale infiltrației. Astfel de forme sugerează că o parte din elementele tumorale pot fi produse de o metaplazie a limfocitelor.

Celulele microgliale sînt de trei tipuri:

— Unele sînt celule microgliale de tip matur, răspîndite fie difuz, în țesutul cerebral, fie formînd adesea insule. Aceste insule de celule pot fi ușor recunoscute prin metodele de impregnare argentică specifică microgliei, sau chiar pe colorațiile cu hematoxilină. Celulele au nucleu mic, oval-rotund lobat, cu membrană nucleară distinctă, nucleoplasmă palidă, și cromatina cu ochiuri largi și moderat de densă conținînd cîteodată un singur nucleol.

— La al doilea tip de celule, nucleul are o formă similară, însă cu dimensiuni mult mai mari, cu aspect veziculos. Forma cromatinei este similară cu cea din microglia adultă. Aceste celule sînt mai puțin impregnate cu metodele argentice și prezintă în același timp o dezvoltare mai redusă a prelungirilor, apropiindu-se prin aceasta de forma ameboidă. Unele din aceste celule prezintă aspecte fagocitare în citoplasma lor. Există o serie de celule de tranziție între aceste două forme celulare.

— A treia categorie de celule, reduse ca număr, seamănă cu celulele microgliale ameboide. Sînt elemente cu nucleu sferic, oval sau lobat, cu marginea nucleară densă, cu doi sau mai mulți nucleoli: nucleoplasma este mai închisă la culoare și rețeaua de cromatină evidentă. Corpul celulelor este sferic, citoplasma este redusă la un inel ce înconjură nucleul, iar în impregnările argentice are diferite nuanțe de la cenușiu la negru. În unele din aceste celule există doi, trei nuclei; aspectul este de celulă gigantă, iar forma nucleilor este asemănătoare cu cea a nucleilor mici. Este greu de stabilit dacă există o tranziție între acest al treilea grup și celulele de tip histiocitar; totuși, cîteva celule au fost interpretate

Scanned with OKEN Scanner

ca forme de tranziție. Fibrele de reticulină sînt des întîlnite în zonele de infiltrație perivasculară și separă straturile de celule dispuse perivascular. Microgliomul este o tumoră care poate fi de tip adult sau de tip tînăr. Se pot găsi adesea noduli tumorali în plămîni, ganglioni limfatici cervicali, în pielea capului, craniu, măduva oaselor, glanda parotidă, splină, rinichi. Tumorile din diverse organe au o structură comparabilă cu leziunile din sistemul nervos central.

Diagnosticul histologic este ușor de făcut în leziunile sistemului nervos, dacă sînt noduli și în alte țesuturi. Dacă leziunea este limitată la creier și tumoarea are caracter solitar, ea este confundată cu pinealomul ectopic; diagnosticul diferențial se face, pe lîngă aspectul microscopic și după localizare mai ales că leziunile din microgliom nu se pot găsi de obicei în regiunea infundibulară, trunchiul cerebral și cerebel. Diferențierea se poate face, prin impregnări argentice, cu pinealomul, unde nu există argentofilie. Deoarece tumorile apar în creier și în alte organe, rezultă că procesul proliferativ este o varietate a grupului de boli clasificate ca reticuloze.

Unii autori susțin că tumorile din creier sînt glioame sau sarcoame infiltrate cu celule microgliale. Acest lucru nu este just din următoarele motive: — există leziuni similare și în alte organe;

— celulele sînt elemente reticulo-endoteliale.

Numărul și distribuția microglială în glioame nu seamănă cu cea din microglioame: în microglioame marea majoritate a celulelor apar impregnate și există o proliferare de celule microgliale mature la distanță de tumora principală, pe cînd în glioame elementele microgliale sînt împrăștiate, rare și cu altă morfologie.

Meyer și Lindenberg (1971) — microgliomatoză — descriu celule izomorfe, cu topografie perivasculară, cu nuclei rotunzi sau ovali, cu cromatină bogată. Reticulina perivasculară prezentă. Schaumburg și colab. (1972) — reticulum cell sarcoma / microglioma — consideră că celulele mai apropiate de vas sînt mai mari și variabile ca formă, pe cînd cele de la distanță de vas sînt mai mici și mai uniforme. Reticulina este cantitativ mai redusă decît în tumorile extranevraxiale. La marginea tumorii celulele sînt polimorfe semănînd cu microglia. Vasele de la periferia tumorii sînt înconjurate de limfocite.

În concluzie autorii consideră că nu există diferențe morfologice între limfoamele viscerale și reticulum-cell sarcoma / microglioma cerebral.

Jänisch și colab. (1973) — encefalită reticulo-histocitară — descriu celule pleomorfe, mitoze atipice, absența metalofiliei. La distanță de tumoră peri-ependimar, punte, bulb — infiltrații perivasculare cu celule mici, plasmocite, histiocite. Multe celule reticulohistiocitare au nucleu veziculos și sînt dispuse în manșoane perivasculare. Henry și colab. (1974) — limfom malign — aplicînd clasificarea lui Rappaport și cea a lui Lukes la limfoamele cerebrale descrie trei variante citologice după tipul celular predominant. Tipul cel mai frecvent întîlnit este compus predominant din limfocite neoplazice, cu două variante în funcție de prezența sau absența celulelor plasmatice. În subvarianta pură, limfocitară, există o proliferare monotonă de limfocite descrisă de Rappaport ca limfom malign de tip limfocitar. În subvarianta a II-a, pe lîngă limfocite se observă celule imature sau plasmatice care conțin ocazional incluzii in-

Scanned with OKEN Scanner

tracitoplasmatice PAS-pozitive și incluzii intranucleare PAS-pozitive. Acest tip de limfom malign este echivalent cu varietatea predominant limfocitară-Hodgkin din clasificarea Lukes și este compus din limfocite bizare, histiocite și celule clasice Reed-Strenberg. Al treilea tip mai puțin frecvent corespunde limfomului malign de tip histiocitic din viscere (Rappaport), fiind alcătuit din celule pleomorfe, mari histiocite neoplazice (reticulum cell) avînd uneori activitate fagocitară. Există mașoane de celule tumorale perivasculare, cu invazie în parenchim, reticulina este preznetă, glioza rectivă de asemenea este prezentă. Impregnarea argentică evidențiază uneori microglia într-un număr relativ mic de celule comparativ cu restul componenței celulare Hubert (1975) — tumori ale sistemului reticulo-endotelial — în revistă pe care o face asupra acestor tumori arată că celulele pot fi mono sau pleomorfe. Uneori se văd sinciții alături de celule rotunde. Activitatea fagocitară este prezentă, uneori se observă mitoza. Concentrarea celulelor tumorale în jurul capilarelor indică posibila dezvoltare a tumorii din elementele mezenchimale care normal formează microglia. Hauthoff și colab. (1978) — limfom malign — consideră că în afară de absența unor tipuri de limfoame maligne la nivelul sistemului nervos central ca de exemplu „tipul folicular" explicată de Jellinger (1975) prin absența sistemului limfatic în creier, nu există diferențe fundamentale între reticulum-cell sarcoma intra și extracerebral. În seria studiată autorii au descris în 15 cazuri limfocite bine diferențiate, celule plasmatice și plasmocitoide (imunoblaști pleomorfi), histiocite cu citoplasma veziculară, unele cu activitate fagocitară, reticulina prezentă, în ansamblu alcătuind grupa limfomului malign imunocitic tip polimorf. În 4 cazuri autorii au observat că citologia este dominată de imunoblaști pleomorfi, nucleii cu nucleoli mai, centrali, histiocite mai rare, reticulină abundentă. Într-un caz existau celule pleomorfe, de mărime intermediară, cu citoplasmă redusă, cu nuclei ovali palizi, cu nucleoli mici și celule histiocite rare, solitare, producînd un aspect de „starry-sky", cu reticulină prezentă, fiind denumit de autori limfom malign limfoblastic de subtip nedeterminat.

În privința ultrastructurii Horvat (1961) a arătat că celulele din tumorile primare ale sistemului reticuloendotelial de la nivelul sistemului nervos sînt similare cu cele din tumorile viscerale ale aceluiași sistem.

Mathe și colab. (1974) au insistat asupra aspectului ultrastructural al reticulosarcomului diferențiat față de cel puțin diferențiat sau cu imuniblaști. La simpozionul de la Viena (1974) au prezentat studii de ultrastructură a limfomului malign Cravioto, Hirano, Mollo și colab.

Cravioto a descris celule cu nucleu rotund, mare, cu cromatina marginală. Citoplasma conține reticul endoplasmatic, poliribosomi, mitocondrii. Alte celule au nucleu mare, cu contur neregulat si citoplasmă abundentă, cu prelungiri, aparat Golgi, reticul endoplasmatic, mitocondrii, material fagocitat. Unele celule mai mici cu prelungiri la suprafață care sînt activ fagocitice, au în citoplasmă reticul endoplasmatic si filamente. În spațiul intercelular debriuri, material granular și fibrilar. Contrar opiniei lui Schaumburg, Cravioto consideră că celulele mai mici, nediferențiate sînt celule primitive, în care se dezvoltă toate celelalte. Hirano și col. (1974) studiind în microscopie electronică vasele din limfoamele maligne intracraniene și retroperitoneale nu au găsit diferențe struc-

Scanned with OKEN Scanner

turale. Hassoun şi colab. (1978) studiind în microscopie electronică 7 cazuri de limfoame maligne cerebrale consideră că acest studiu permite aprecierea diferenţierii celulare şi stabilirea diagnosticului diferenţial. În ultimele 3 cazuri studiate de Arseni şi Nereanţiu (1976, 1979) s-au pus în evidenţă următoarele aspecte: în primul caz (bolnavă de 78 de ani), care a fost interpretat ca reticuloză cerebrală cu granulom solitar fronto-parietal stîng s-a observat la nivelul granulomului o intensă şi densă proliferare de celule de mărimea limfocitelor care arată dispoziţia peri-

Fig. 572. — Cortex parietal. La nivelul granulomului se constată un infiltrat celular dens alcătuit din celule mici, cu nuclei hipercromi, care formează o masă compactă, cu uşoară rarefacţie spre stratul cortical superficial: membrana pială este dispărută şi spaţiul subarahnoidian infiltrat cu acelaşi tip de celule (H.E. × 100).

Fig. 573. — La nivelul granulomului, pe alocuri proliferarea celulară are un aranjament perivascular, continuîndu-se pe o latură cu restul masei tumorale (H.E. × 200).

Scanned with OKEN Scanner

vasculară și invadează spațiul subarahnoidian, cu dispariția membranei pialei (fig. 572). Pe alocuri proliferarea celulară este mai puțin densă, cu aceeași topografie perivasculară, cu o componență celulară de tip limfocite mici (fig. 573). La periferia granulomului se observă participarea astrogliei reactive (fig. 574). În restul encefalului sînt prezente infiltrațiile limfo-reticulare la nivelul corpilor striați, talamusului, nucleului amigdalian (fig. 575). Un aspect particular s-a observat în zona periependimară a venticulului III în special în jurul capilarelor (fig. 576). La acest nivel se constată aglomerări de celule reticulare dispuse cu aspect muriform pe patul vaselor mici, avînd nucleul mare cu unul sau doi nucleoli. Pe măsură ce acești noduli minusculi devin mai mari se constată

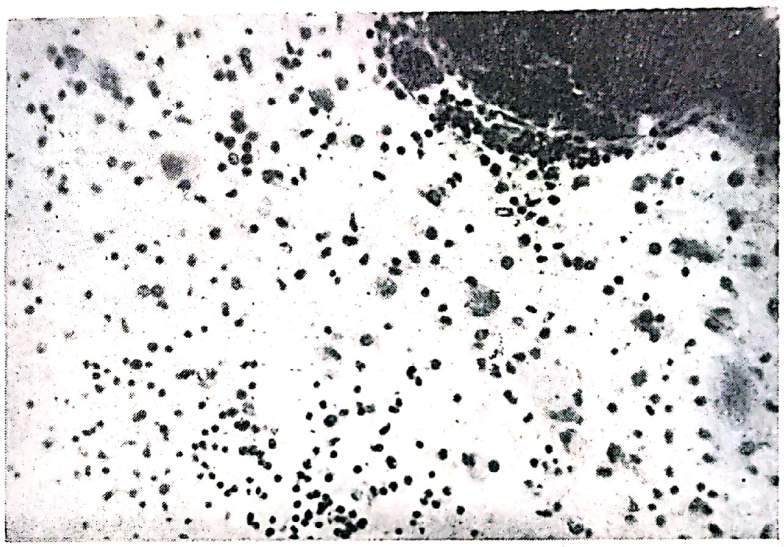

Fig. 574. — La periferia nodulului tumoral infiltratul celular are o densitate mai scăzută, celulele sînt pleomorfe. La limita superioară a infiltratului se remarcă astroglii reactive, iar în dreapta jos un neuron restant (H.E. × 200).

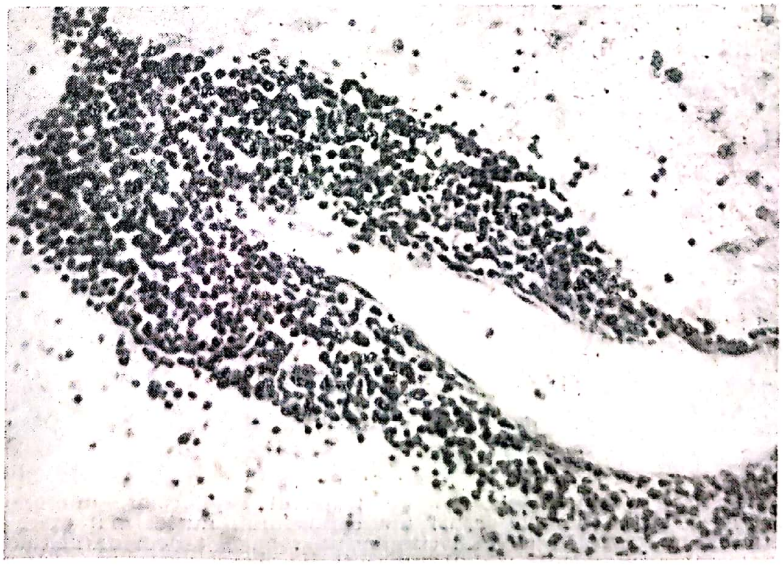

Fig. 575. — În parenchimul cerebral, la distanță de tumoare (talamus), infiltrat perivascular cu celule mici alcătuind un manșon dens (H.E. × 200).

Scanned with OKEN Scanner

o participare a nevrogliei (fig. 577 a) și o variabilitate în mărime a celulelor (fig. 577 b). Fibrele de reticulină sînt prezente în spațiul perivascular și între celulele tumorale (fig. 577 c).

În al 2-lea caz, în etate de 27 ani, cu focare multiple tumorale intracerebrale din care unul s-a extirpat chirurgical, s-a evidențiat la nivelul tumorii un infiltrat celular perivascular cu punți de unire între spații perivasculare vecine (fig. 578). Elementele celulare sînt monomorfe din

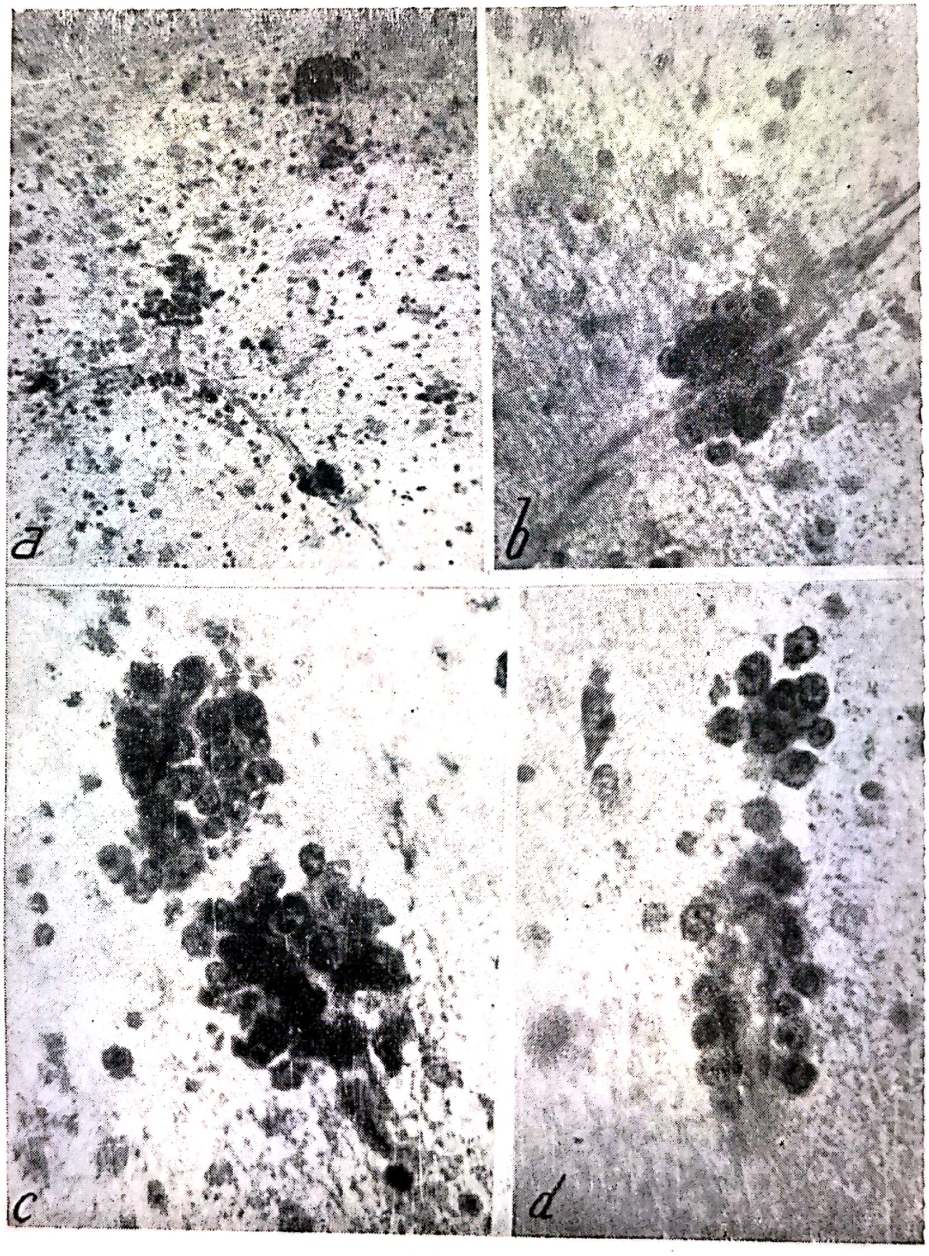

Fig. 576.

a) Zonă periventriculară (ventriculul III). Pe traiectul capilarelor, micronoduli cu aspect muriform (H.E. ×100); *b*) pe ambele laturi ale capilarului, nuclei mai mari decît cei de la nivelul granulocitomului. Nucleolii vizibili, citoplasma redusă, aspect de histiocite (H.E. ×400); *c*) în aceeași zonă doi micronoduli situați pe traiectul unui capilar, cu celule asemănătoare histiocitelor, cu nuclei mari, nucleoli vizibili, cu citoplasmă variabilă cantitativ (H.E. ×400); *d*) pe traiectul unor capilare proliferarea celulelor reticulare nu mai are aspect nodular, ci se face de-a lungul vasului (H.E. ×400).

Scanned with OKEN Scanner

seria histiocitomonocitară, cu nucleu mare hipercrom, adesea excentric (fig. 579). Reticulina prezentă (fig. 580), dar și numeroase fibre groase aparținînd țesutului conjunctiv (fig. 581). În microscopia electronică celulele tumorale se caracterizează prin nuclei mari, cu margini neregulare, cu numeroase invaginări citoplasmatice care formează în final incluzii intranucleare cu conținut citoplasmatic (fig. 582). Pe lîngă incluziile cu conținut citoplasmatic, unii nuclei conțin corpi nucleari granulari cu as-

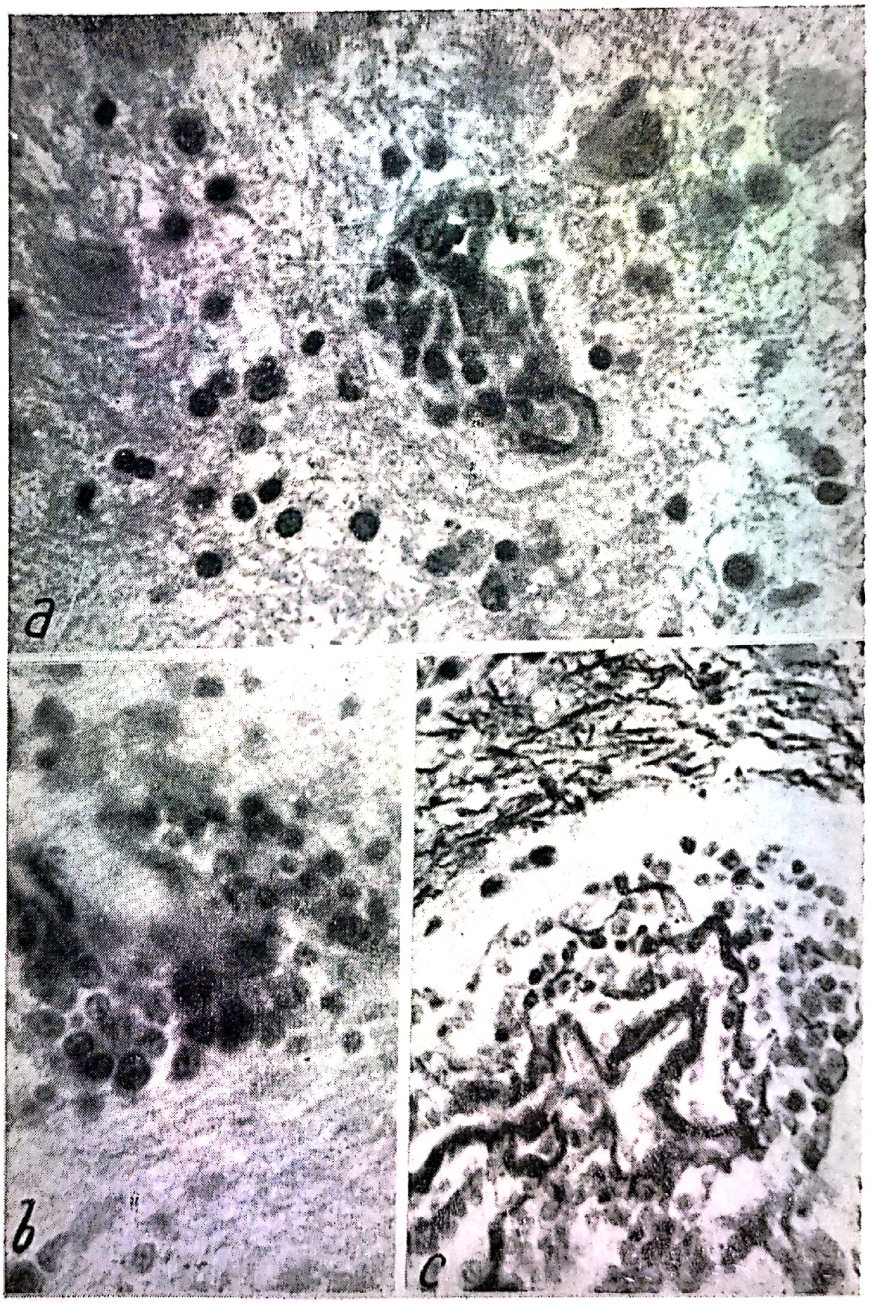

Fig. 577.

a) O venulă cu proliferare celulară în spațiul perivascular, iar la distanță de vas se observă celule tumorale rare și astrolgii reactive (H.E. ×400); *b*) nodul tumoral perivascular mai voluminos arătînd un polimorfism celular (H.E. ×400); *c*) vas cu infiltrat tumoral în jur. Fibrele de reticulină se află în jurul vasului și în spațiile dintre celulele tumorale. Gomori ×100.

Scanned with OKEN Scanner

pect vag lamelar (fig. 583). Citoplasma abundentă cu prelungiri numeroase la periferie (fig. 584), care uneori circumscriu vacuole, alteori mai voluminoase par să circumscrie material din spațiul extracelular (fig. 585). Organitele citoplasmatice cel mai adesea prin ribosomi liberi (fig. 586) dar și reticuloplasmatic cu cisternele dispuse uneori paralel (fig. 587) sau cu cisternele lărgite (fig. 588). S-au constatat corpi osmiofili (fig. 588, 589) sau vacuole mai mari fagocitare conținînd material fibrilar și corpi osmiofili (fig. 590). Vasele sanguine intratumorale conțin un spațiu perivascular, o mare cantitate de fibre conjunctive care une-

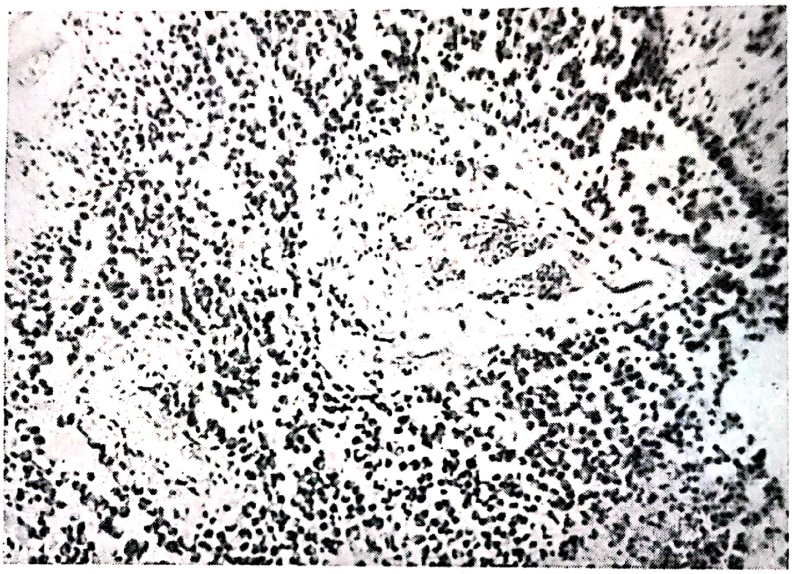

Fig. 578. — Infiltrat tumoral perivascular alcătuit din celule de diferite mărimi, în general mai mari decît limfocitele (H.E. × 100).

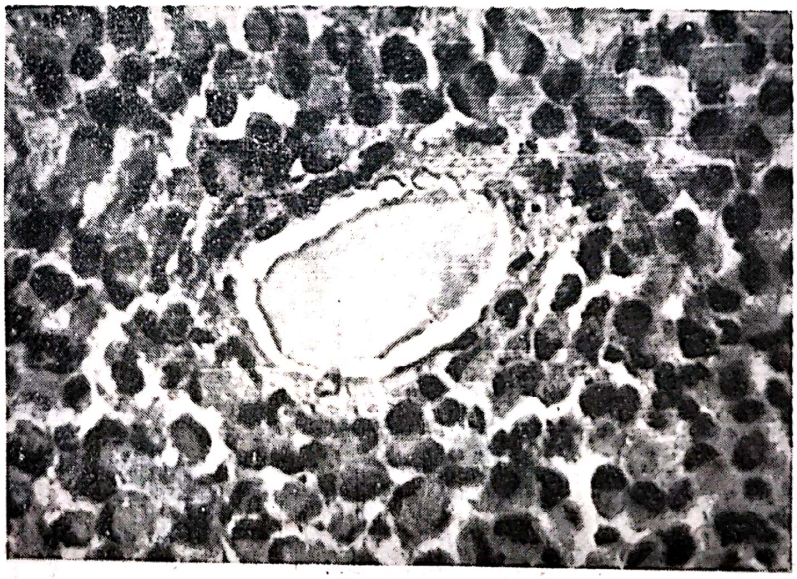

Fig. 579. — Majoritatea celulelor tumorale au nucleu excentric, hipercrom, citoplasmă abundentă și sînt dispuse perivascular, formînd un infiltrat dens (H.E. × 400).

Scanned with OKEN Scanner

ori circumscriu porţiuni izolate de citoplasmă endotelială (fig 591). În cazul al III-lea pe materialul studiat de noi am evidenţiat cîteva aspecte particulare.

În cazul al II-lea, în microscopie electronică, neregularitatea conturului nucleilor ducînd la imagini de incluzii intranucleare cu conţinut citoplasmatic (fig. 592). Frecvent semnalate în tumorile cerebrale de origine glială sau în meningioame nu le-am găsit semnalate în limfoamele maligne. Alături de acest tip de incluzii am observat şi „corpi nucleari“ care aduc în discuţie posibilitatea unor aspecte virale (fig. 593). Jizuka

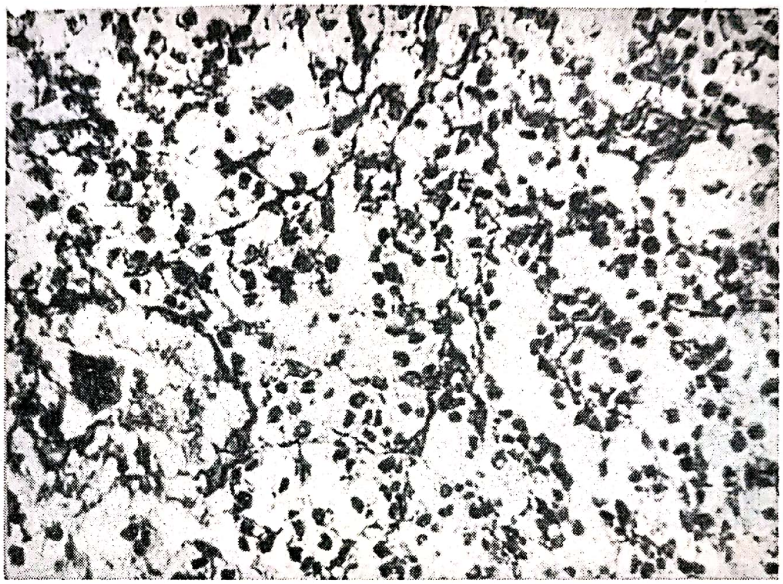

Fig. 580. — Fibrele de reticulină sînt situate în spaţiile dintre celulele tumorale. Gomori × 200.

Fig. 581. — Pe unele cîmpuri microscopice metoda Gomori arată, pe lîngă fibre de reticulină, şi fibre mai groase, asemănătoare colagenului (pe figură în dreapta), 200 ×.

Scanned with OKEN Scanner

Fig. 582. — Celulă tumorală; nucleu cu membrana ușor ondulată, cromatina la periferie, iar în centru cromatina delimitează o incluzie cu conținut citoplasmatic (ribosomi liberi, reticul endoplasmatic, corpi osmiofili). Citoplasma prezintă la periferie prelungiri care delimitează uneori vacuole. Citoplasma conține corpi osmiofili, ribosomi liberi. 9 500 ×.

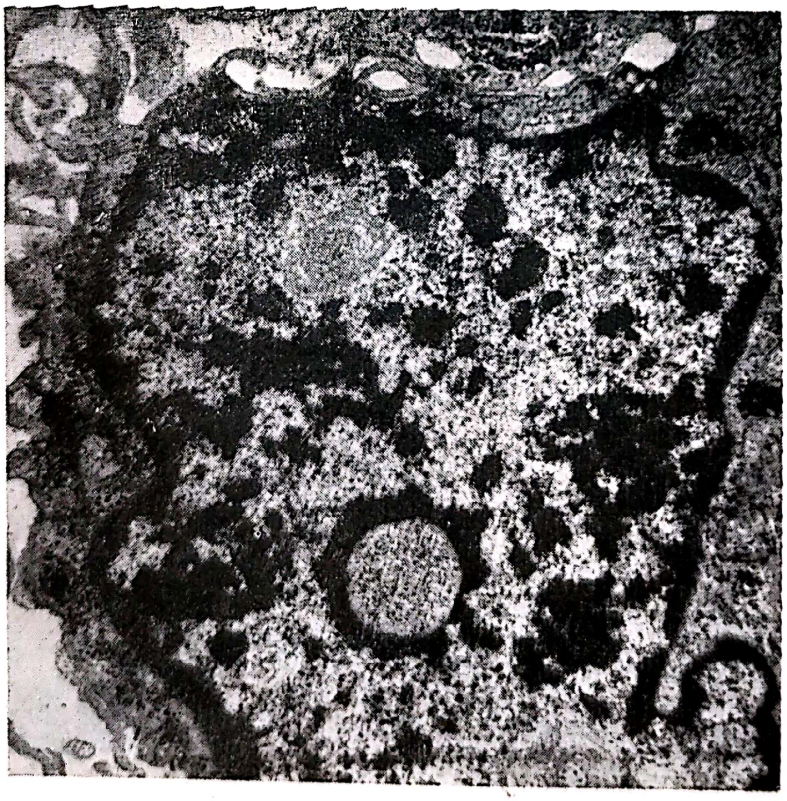

Fig. 583. — Celulă tumorală; în nucleu se constată o incluzie cu conținut citoplasmic (ribosomi) delimitată de o concentrare de cromatină și două incluzii granulare, una sus stînga, a doua jos dreapta, cu un aspect vag lamelar. Citoplasma conține ribosomi, iar la periferie prelungiri. 9 500 ×.

Scanned with OKEN Scanner

Fig. 584. — Vedere de ansamblu a unei celule tumorale care apare cu nucleu, cu margini neregulate, cu o incluzie intranucleară cu conţinut citoplasmatic şi mai multe incluzii granulare. Citoplasma celulei conţine ribosomi liberi, iar la periferie prezintă numeroase prelungiri. 4 500 ×.

Fig. 585. — Uneori prelungirile citoplasmatice de la periferie sînt voluminoase, cu subdiviziuni dendritice care se întind pe distanţe mari, uneori înconjurînd material fibrilar din spaţiul extracelular; fragmente din aceste prelungiri se detaşează de corpul celulei. În interior se observă ribosomi liberi, corpi osmiofili, vacuolă fagocitară. 9 500 ×.

Scanned with OKEN Scanner

și Sparke (1972) au descris filamente și formațiuni cristaloide într-un caz de endotelioză primară a creierului. Citoplasma cu numeroase organite cît și unele aspecte fagocitare arată evoluția histoicitelor spre macrofag, iar dispoziția paralelă a reticulului endoplasmatic indică prezența celulelor plasmacitoide cu posibilitatea de formare de imunoglobuline.

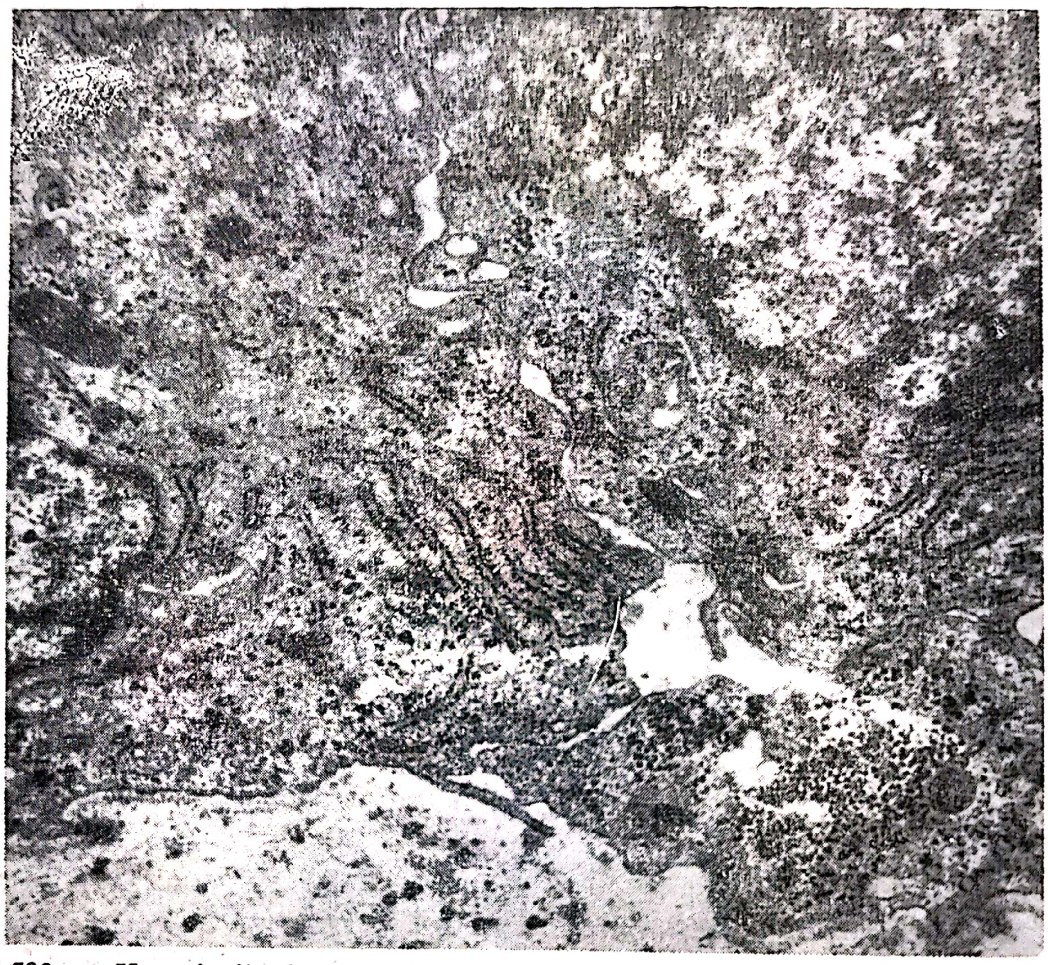

Fig. 586. — Uneori citoplasma celulelor tumorale conține pe lîngă ribosomi liberi corpi osmiofili, mitocondrii și reticul endoplasmatic cu dispunerea unor cisterne în paralel. 9 500 ×.

În cadrul clasificării limfoamelor cerebrale propusă de Henry și colab. (1974) formula citologică în primul caz indică un limfom malign histiocitic cu componență macrofagică, iar în cazul al III-lea un limfom malign limfoplasmatic.

Din cercetările de pînă acum reiese că în tumorile cerebrale descrise în ultimul timp sub denumirea de limfom malign se pot surprinde diferite aspecte celulare. Noi considerăm că predominanța citologică impune o specificare adițională la denumirea generală de limfom malign care să indice tipul de celulă din sistemul reticuloendotelial observat în fiecare caz, de la celula reticulară primitivă la histiocit, monocit, limfocit, microglie existînd un continuu citologic ce poate fi apreciat diferențial prin metode histologice, histochimice și imunologice. Această specificare este

Fig. 587. — Celulă tumorală cu nucleu prezentînd numeroase invaginări citoplasmice din care una a format o incluzie intranucleară. Citoplasma cu prelungiri fine, delimitînd la periferie numeroase vacuole, conţine corpi osmiofili, ribosomi liberi şi reticul endoplasmatic cu dispunerea cisternelor în paralel 9 500 ×.

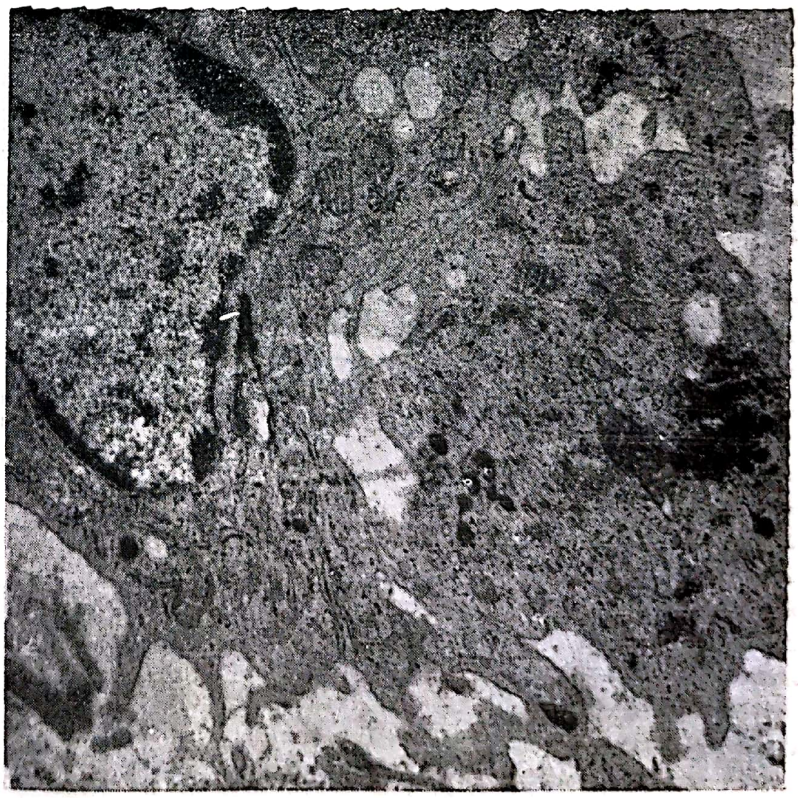

Fig. 588. — Citoplasma unei celule tumorale cu un reticul endoplasmatic dezvoltat, unele cisterne fiind dilatate; grupe de ribosomi liberi, formînd aglomerări, corpi osmiofili, numeroase vacuole. 9 500 ×.

Scanned with OKEN Scanner

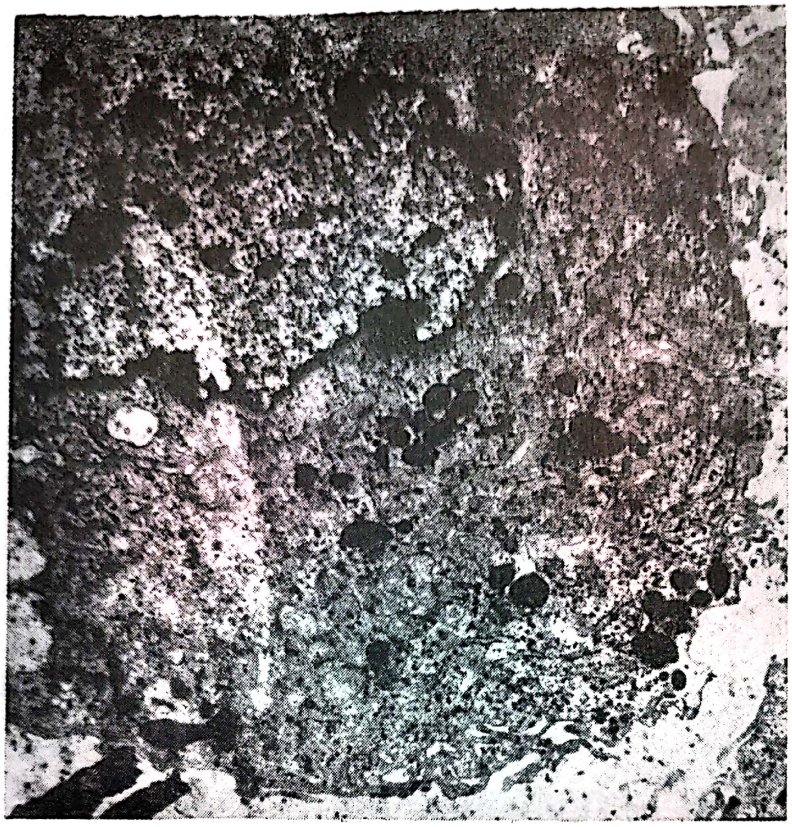

Fig. 589. — Aspectul citoplasmatic este dominat de corpi osmiofili, reticul endoplasmatic dispus la periferie, ribosomi liberi. 9 500 ×.

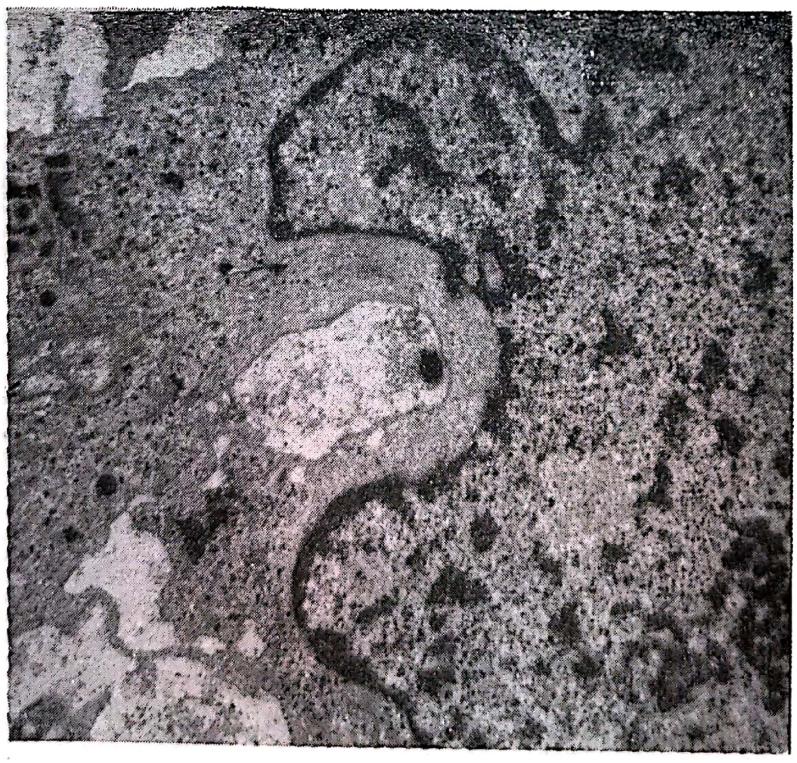

Fig. 590. — Celulă tumorală cu nucleul cu margini ondulate. În citoplasmă se remarcă o vacuolă fagocitară mare, conținînd material fibrilar și corp osmiofil. În afara acestei structuri ribosomi liberi și aglomerați, numeroase prelungi la periferie. 9 500 ×.

Scanned with OKEN Scanner

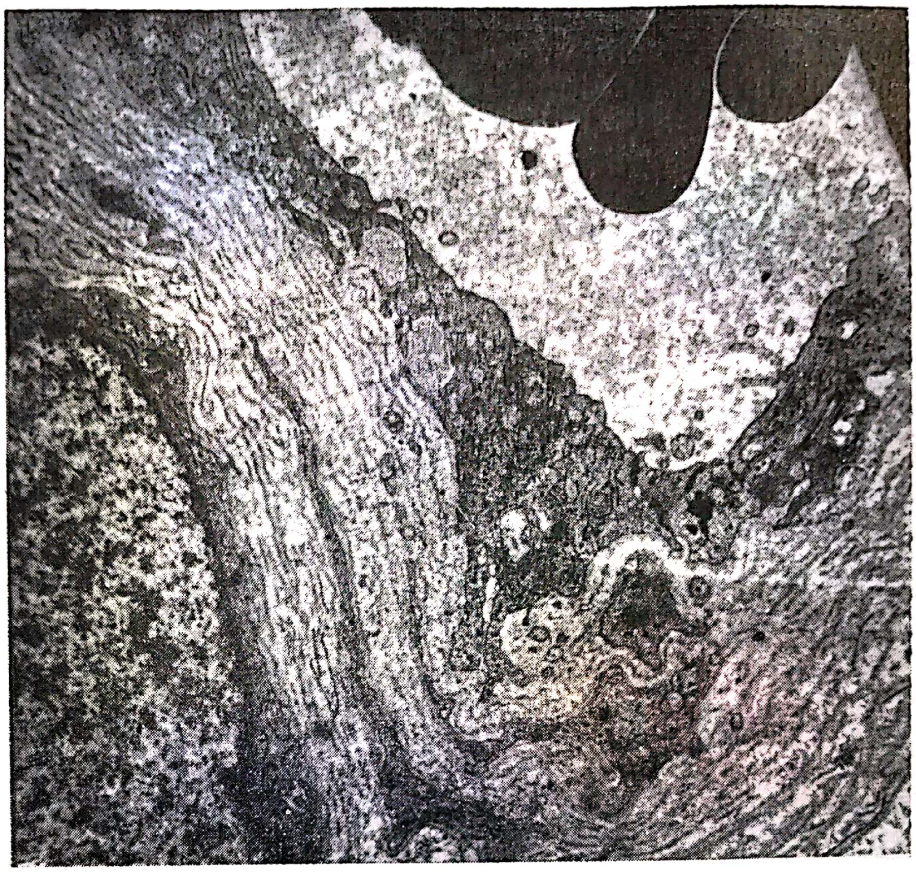

Fig. 591. — Vas intratumoral. Se observă joncțiuni interendoteliale. Lumenul ocupat de hematii. Un țesut conjunctiv abundent înconjură citoplasma endotelială și un pericit. Numeroase resturi lamelare de citoplasmă sînt inclavate în țesutul conjunctiv. 9 500 ×.

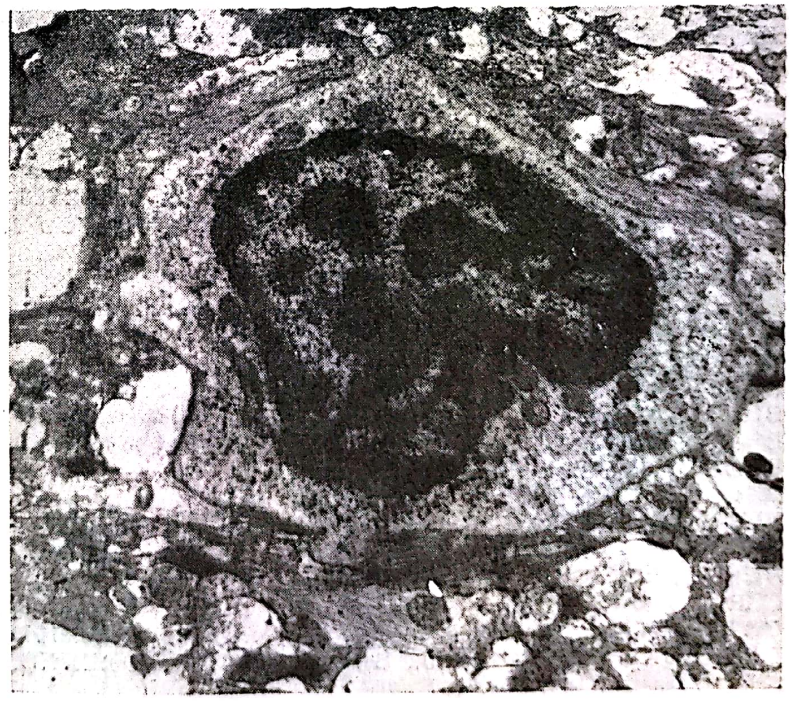

Fig. 592. — Limfocit: nucleul abundent în cromatină, contur neregulat. × 4 500.

Scanned with OKEN Scanner

necesară în fiecare caz, fiind cunoscută (Rappaport, 1974) corelația dintre tipul citologic, caracterul arhitectural al limfomului malign răspunsul la tratament și durata de supraviețuire, aceasta, fiind mai mare în limfoamele medulare diferențiate și mixte.

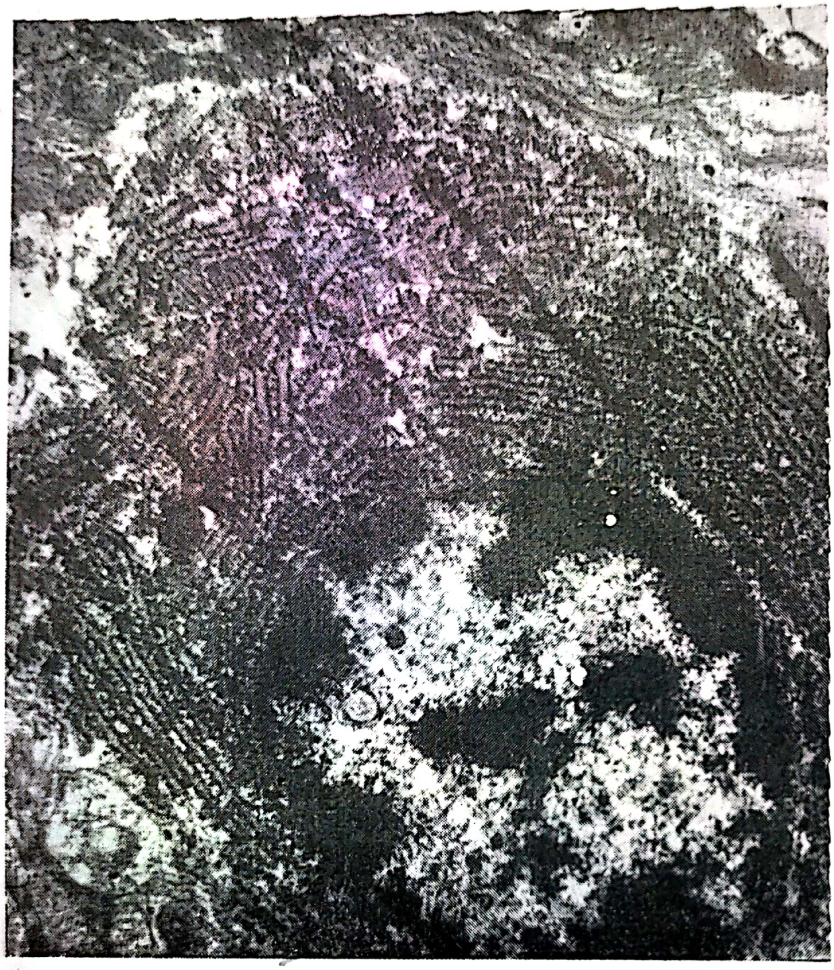

Fig. 593. — Celulă tumorală caracterizată morfologic într-un aranjament paralel, și cu reticul endoplasmatic × 4 500.

BIBLIOGRAFIE

ADAMS J. H., JACKSON J. M. — *J. Path. Bact.*, 1966, 91. 369—380.
ARSENI C., MESTEȘ E., POPESCU C., DIACONESCU I. — *Morfologia normală și patol.*, 1970, 15, 539—553.
ARSENI C., FLORICA NEREANȚIU — *Neurol. Psih. Neurochir.*, 1976, 21, 207—214.
ARSENI C., FLORICA NEREANȚIU — Aspecte ultrastructurale în limfomul malign (sub tipar).
BAILEY O. T. — *Arch. Surg. Chic.*, 1929, 18, 1357.
BENEDEK L., JUBA A. — *Dtsch. Zeit. Nervenheilk.*, 1941, 169, 152—159.
BINGAS P., ZÜLCH P. — *Acta Neurochir. Wien*, 1966, 15, II—27.
BLACKBOURNE B. D. WAGGENER J. — *Neuropat. exp. Neurol.*, 1967, 26, 141.
BROUET J. CL., SELIGMAN M. — *Bull. Cancer*, 1978, 65, 89—94.
BRUCHER J. M., MATTHYS E. — *Acta. Neurol. Psih. belg.*, 1960, 60, 943—948.
BURGER P. C., VOGEL F. S. — In: Surgical Pathology of the nervous system and its coveringa. J. Weey sons, New York -London-Sydney-Toronto, 1976, 306—309.
BURNSTEIN S. D., KERNOCHAN J. W., UCHLEIN A. — *Cancer*, 1963, 16, 289—305.
CERVOS NAVARRO J. — *Trab. Inst. Cajal. Invest. biol.*, 1958, 49, 123—264.
CRAVIATO H. — *Acta Neuropath. Berlin*, Suppl. VI, 1975, 135—140.
DELARUE J., SIGWALD J., BOUTTIER D., VEDRENNE C., CHOMETTE G. — *Rev. Neurol.*, 161, 104, 429—456.

Scanned with OKEN Scanner

SCHNECK S. A., PENN I. — *Lancet*, 1971, I, 983—986.
SHERMA B. K., POTICHA S. M., OYSU R. — *Transplantation*, 1973, 13, 52—53.
SIGWALD J., DELARUE J., BOUTTIER D., CHOMETTE G., VEDRENNE CL. — *Rev. Neurol.*, 1961, 105, 526—528.
SORGER K. — *Canad. Med. Ass. J.* 1963, 98, 503—507.
STAMMLER ACN — *Fortsch. Neurol. Psych.*, 1965, 33, I—24.
TANI E. — Symp. Malignat Lymphoma of the nervous system, Viena, 1974.
TROLAND C. E., SAKYOUN P. F., MANDEVILLE F. B. — *J. Neuropath., exp. Neurol.*, 1950, 9, 322—334.
WILLIAMS J. L., PETERS H. I. — *J. Neurosurg.*, 1967, 26, 532—535.
WILKE G. — *Nervenarzt*, 1956, 27, 244—251.
YÜILE C. L. — *Arch. Pathol.*, 1938, 26, 1036.
ZIMMERMAN H. M. — *Acta Neuropath. Berlin*, suppl. VI, 1975, 69—74.
ZÜLCH K. J. — *Acta Neuroch. Viena*, Suppl. X, 1964.

5. TUMORILE GLOMUSULUI JUGULAR

C. ARSENI

Tumorile glomusului jugular au fost la început socotite fie tumori ale glomusului carotidian cu dezvoltare înaltă, fie angioame, angiosarcoame, hemangioendotelioame, mioblastoame sau polipi otici angiomatoşi. În 1954 Rosenwasser delimitează ca o entitate anatomoclinică de sine stătătoare tumorile de glomus jugular. Lundgren, în 1949, sintetizează datele referitoare la cazurile de tumori de glomus jugular publicate în literatură. Stimulate de aceste prime lucrări apar o serie de articole şi comunicări privitoare la noi cazuri cercetate, încît în 1957 Kleinsasser adună din literatură 160 de cazuri, pe care le prezintă într-o lucrare de ansamblu. La noi în ţară, Vascoboinic comunică în 1956 un caz de tumoră de glomus jugular. Numeroase alte cazuri (Eftimiu, 1934; Lattes şi Walthe, 1949; Chausse şi colab., 1951; Petit-Dutaillis şi colab., 1952; Leray, 1953; Pistre, 1958) au mai fost publicate în literatura de specialitate şi diversele aspecte rezultate din studiul acestor cazuri au fost amplu dezbătute şi comentate. În 1962, Alford şi Guilford adună 316 cazuri publicate în întreaga literatură medicală anglo-saxonă de pînă atunci, iar în 1967 Julian adaugă la această statistică un număr de 86 de cazuri (din care 8 observaţii personale), pe care le culege din cercetarea literaturii medicale franceze. În clinica de Neurochirurgie din Bucureşti, în perioada 1956—1970 au fost notate 15 tumori de glomus jugular.

Vîrsta bolnavilor a fost cuprinsă între 5 şi 60 de ani, 9 bolnavi aflîndu-se între 35 şi 48 de ani, iar 2 bolnavi avînd vîrsta de 5 şi, respectiv, 6 ani. În literatură cea mai mică vîrstă găsită a fost de la 16 ani (Bartels, 1949), caz considerat ca excepţional, iar cea mai înaintată vîrstă a fost de 85 de ani (Stewart şi colab. 1956). Guild (1953) consideră că vîrsta cea mai afectată este cuprinsă între 35 şi 50 de ani. Julian (1967) constatînd că 65% din cazuri sînt de o vîrstă între 40 şi 55 de ani, admite totuşi ca posibilă apariţia tumorii la o vîrstă şi mai mică decît cea considerată limită, dar, evoluţia tumorii fiind de obicei foarte lentă, simptomatologia clinică poate apărea mult mai tardiv.

Repartiţia după sex a fost aproximativ egală (7 bărbaţi şi 8 femei) spre deosebire de cele constatate de ceilalţi autori care găsesc în majo-

Scanned with OKEN Scanner

ritate predominanța netă a sexului feminin, predominanță ce merge pînă la 76% (Julian, 1967) sau 78% (Bickerstaff și Howell, 1953) fapt care a permis ipoteza patogeniei endocrine. Ca sediu, noi am găsit că 11 din cei 15 bolnavi aveau localizarea tumorii de partea stîngă. Afectarea predominantă a părții stîngi este constatată și de Bickerstaff și Howell (1953), Hawkins (1961), Alford și Guilford (1962); Miller (1962) constată însă la cazurile studiate o netă predominanță de partea dreaptă (22 din 35 de cazuri). Nu există încă o explicație verosimilă a predominanței de localizare, ceea ce determină pe unii autori, printre care și Julian (1967) să o considere ca fiind datorată unor greșeli de statistică, acest autor, ca și ceilalți, afirmînd posibilitatea afectării egale a celor două părți. Mai importantă este considerarea afectării unilaterale, care constituie o regulă în literatură, neexistînd decît 5 cazuri publicate ca avînd o localizare bilaterală (Julian, 1967). Menționăm că una din observațiile noastre a avut localizare bilaterală, iar 3 au prezentat modificări radiologice bilaterale.

În antecedentele personale ale bolnavilor nu s-au găsit afecțiuni cu care să se poată face o corelație, exceptînd poate doar un caz care avusese anterior un traumatism cranian de partea unde s-a dezvoltat apoi tumora. Rolul traumatismului cranian în evoluția unei tumori glomice a mai fost menționat și de alți autori (van Eyck, 1960) rolul unei infecții otice (Julian, 1967) sau al factorilor ereditari (Monro, 1950), noi nu l-am putut decela la cazurile studiate. Apariția foarte precoce a tumorii la 5 și, respectiv, 6 ani ne-a ridicat problema unui eventual factor ereditar, pe care însă nu l-am putut dovedi.

Debutul bolii a fost foarte variabil, în general lent, insidios, timpul de instalare a simptomelor variind între 3 săptămîni (bolnava în vîrstă de 5 ani) și 16 ani. La 9 bolnavi simptomele s-au instalat cu 1—7 ani înainte de internare. La 3 bolnavi instalarea simptomatologiei s-a produs foarte lent, în decursul multor ani (maximum a fost 16 ani la bolnavul cu cea mai înaintată vîrstă din cazuistica noastră, 60 de ani).

În funcție de simptomatologia prezentată, tabloul clinic a îmbrăcat următoarele forme relativ distincte la începutul bolii și care pe parcursul evoluției s-au intricat:

1. *Aspectul otic.* Principalele simptome otice care au atras atenția și au impus necesitatea unui examen ORL au fost:

a) Otita sub diverse manifestări (polipoasă, hemoragică, congestivă etc.) a fost găsită la 10 cazuri încă de la începutul bolii și a precedat de regulă apariția semnelor neurologice cu mult timp (perioada a variat între 6 luni și 15 ani în 6 cazuri).

b) Hipoacuzia s-a instalat și a evoluat lent progresiv la 14 bolnavi, la 11 dintre ei fiind de transmisie, iar la 3 de tip mixt. Hipoacuzia de transmisie a fost găsită și la majoritatea bolnavilor studiați de Alford și Guilford (61%) și Julian (73%). Hipoacuzia a evoluat pînă la surditate la 3 din cazurile noastre.

c) Paracuziile sub forma diverselor zgomote percepute în urechea afectată, au fost găsite la 6 bolnavi, zgomotele avînd de obicei un caracter pulsatil. În cazuistica lui Alford și Guilford, ele au fost găsite la 52% din cazuri, iar în cea a lui Julian în 74% din cazuri.

Scanned with OKEN Scanner

d) Otalgie, găsită de Alford și Guilford la 30% din cazuri iar de Julian la 13%, nu am întîlnit decît la un singur bolnav, în timp ce otoragia de diverse intensități am constatat-o la 3 bolnavi (Alford și Guilford în 16% din cazuri, Julian în 75% din cazuri).

2. *Aspectul neurologic.* La unele din cazurile studiate, printre semnele apărute chiar de la debut s-au situat și tulburările din partea unor nervi cranieni. La 11 cazuri era prezentă o paralizie facială periferică, apărută la 5 dintre ele chiar de la debutul bolii. Atingerea nervului facial este considerată de cei mai mulți autori ca fiind foarte frecventă (33% din cazurile lui Alford și Guilford, 45% din cazurile lui Julian), ceea ce se explică prin lungimea traseului său intrapietros, fapt care determină ca nervul facial să fie ușor expus unei compresiuni. Un caz a prezentat un hemispasm facial. În 9 cazuri (la 6 chiar de la debut) au existat afectări ale ultimelor perechi de nervi cranieni, bolnavii prezentînd nevralgie de glosofaringian (1 caz), tulburări de fonație și deglutiție, pareze și atrofii ale mușchilor inervați de nervul spinal, hemiatrofia limbii, tulburări ce sînt considerate reprezentate la 25% din cazuri. În trei din cazurile noastre s-a realizat un sindrom de gaură ruptă posterioară complet. Afectarea trigemenului a fost constatată la 8 cazuri, din care în 5 numai a părții senzitive, în 2 cazuri afectarea a fost mixtă (senzitivo-motorie), iar într-un singur caz a fost numai motorie. Numai în 3 cazuri s-a notat afectarea trigemenului încă de la începutul bolii și este de remarcat că toate aceste 3 cazuri au avut o evoluție rapidă. În restul cazurilor, cointeresarea trigemenului a apărut după o lungă perioadă de evoluție. Julian consideră atingerea trigeminală rară (6%), ea fiind reprezentată numai prin tulburări minore. La 4 cazuri erau prezente paralizii de oculomotori (perechile III, IV, VI) în 2 cazuri fiind printre primele semne apărute. Julian a găsit cointeresarea perechii a VI-a doar la 2,5% din cazurile studiate. Printre simptomele neurologice prezentate de bolnavii studiați am găsit la 4 cazuri tulburări cerebeloase, iar într-un caz o hemipareză frustă ipsilaterală. În 2 cazuri am întîlnit fenomene accentuate de hipertensiune intracraniană (inclusiv stază papilară).

3. *Aspectul tumoral evident.* Existența unei tumori faringo-amigdaliene sau latero-cervicale poate fi întîlnită chiar de la debutul bolii. La bolnavii cercetați am găsit 10 tumori cu următoarea localizare: tumori latero-cervicale (4 cazuri), tumori faringo-amigdaliene (2 cazuri), tumoră amigdaliană și retroparotidiană (2 cazuri), tumoră preauriculară (1 caz) și retroauriculară (1 caz). Dintre acestea, 5 prezentau la palpare un caracter pulsatil; una a îmbrăcat chiar un aspect pseudoanevrismal, ducînd într-un stadiu precoce la necesitatea efectuării unei ligaturi de carotidă.

Diagnosticul pozitiv clinic s-a bazat pe prezența otitei polipoase hemoragice sau numai congestive alături de existența semnelor de atingere a nervilor din unghiul pontocerebelos și din gaura ruptă posterioară. Prezența tumorilor latero-cervicale sau amigdalo-faringiene asociate la simptomele otice sau neurologice ușurează diagnosticul. Diagnosticul diferențial în forma otică s-a făcut cu otitele cronice polipoase, hemoragice, iar în forma neurologică diferențierea a fost făcută cu tumorile de unghi pontocerebelos, tumorile de gaură ruptă posterioară sau tumorile de bază a craniului ce pot realiza un sindrom Garcin incomplet (Agnoli și colab., 1969), ca și tumorile de glomus carotidian.

Scanned with OKEN Scanner

Examenele paraclinice sînt adeseori folositoare în diagnosticul diferențial prin leziunile ce le evidențiază. Cele mai utile examene paraclinice sînt cele radiologice. Spre deosebire de Lundgren (1949), care afirmă că examenul radiologic este puțin important, noi am constatat că, dacă în formele otice radiografia simplă a craniului a fost doar într-un singur caz modificată (atrofie a vîrfului stîncii), în cazurile neurochirurgicale radiografia simplă a craniului aduce importante date. Astfel ea poate

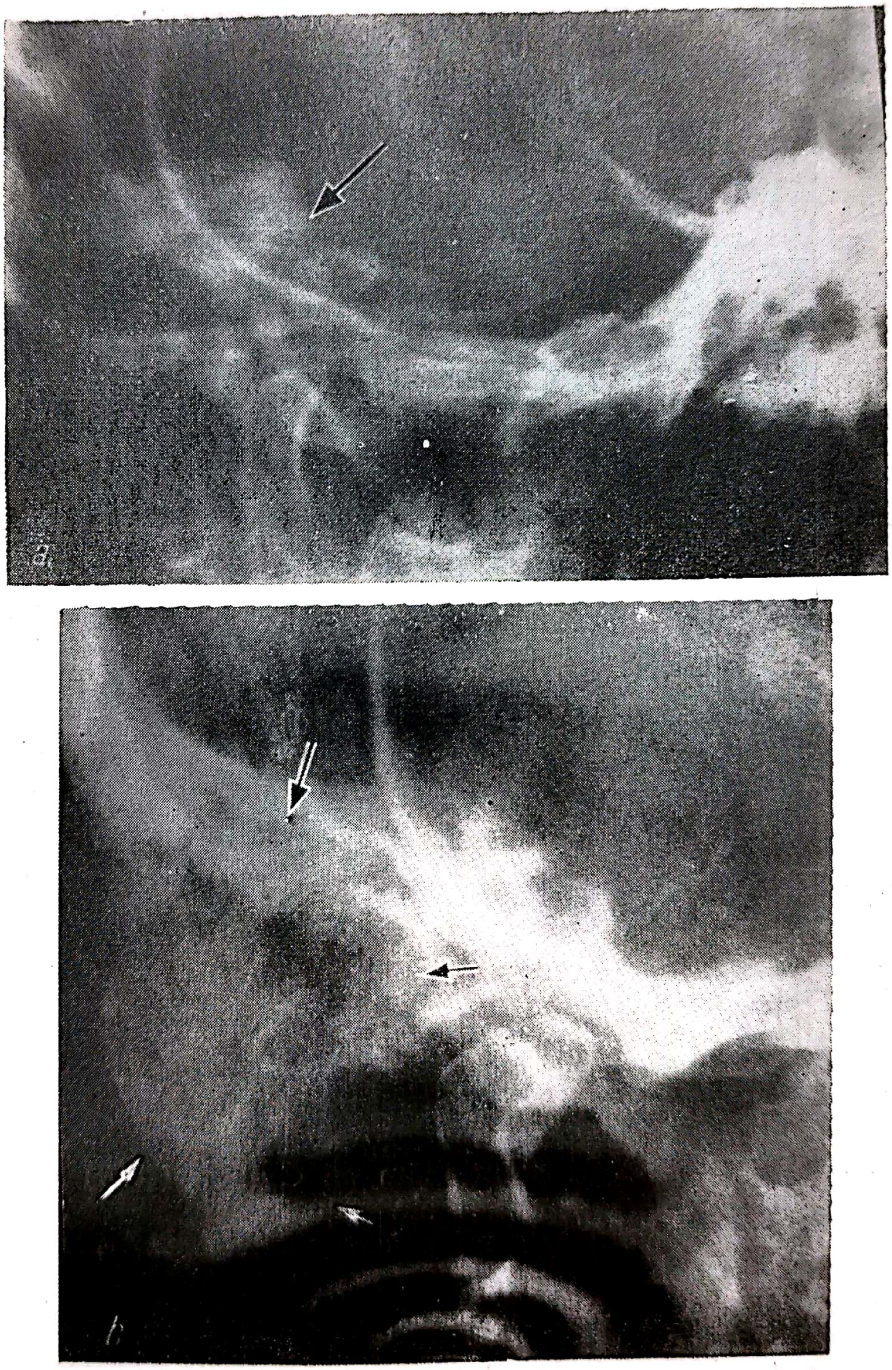

Fig. 594. — Radiografia stîncii: se vede amputarea și într-un caz de tumoare de glomus jugular; radiografia mastoidei, se vede mastoida distrusă de tumoare, de asemenea se observă amputația stîncii într-un caz de tumoare de glomus jugular (a, b).

Scanned with OKEN Scanner

arăta leziuni distructive întinse interesînd stînca și baza (în 7 cazuri), leziunea extinzîndu-se fie spre etajul mijlociu, fie spre cel posterior, depășind și linia mediană (în 3 cazuri). Stînca poate fi amputată în totalitate (fig. 594), luînd uneori aspectul de fractură patologică; procesul de osteoliză poate cuprinde și mastoida în același timp. În cazul dezvoltării unei tumori rinofaringiene s-a constatat într-un caz vizualizarea tumorii

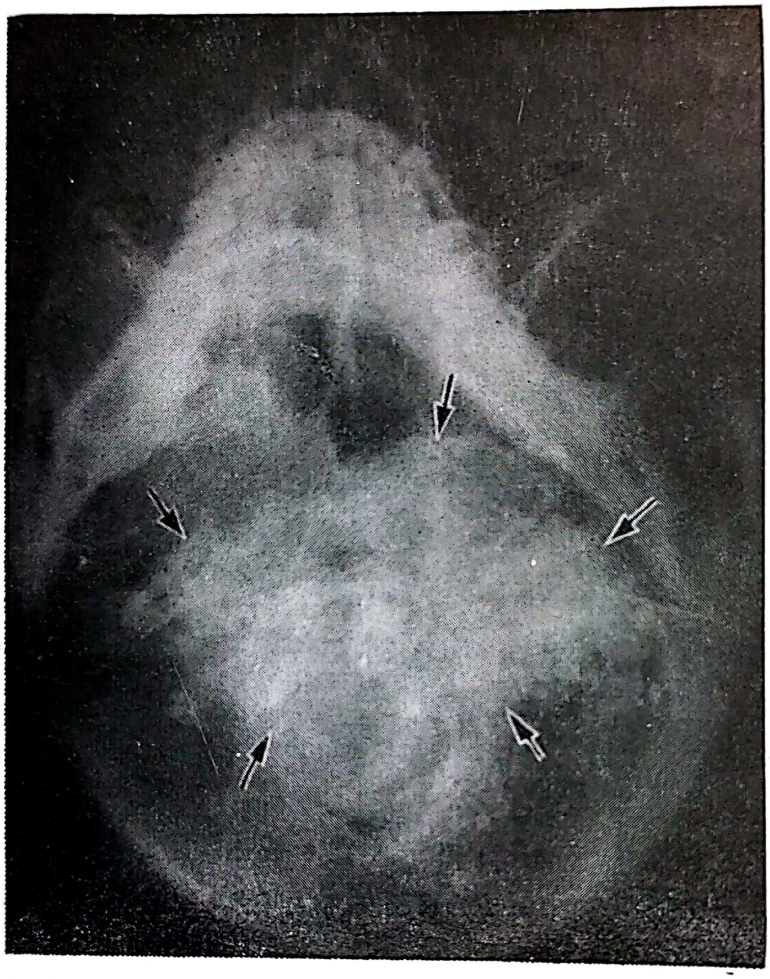

Fig. 595. — Arteriografie vertebrală, vederea bazei craniului: se vede o vascularizație care prinde etajul bazei craniului mijlociu și posterior bilateral (↑).

prin îngustarea coloanei de aer datorită bombării părților moi posterioare ale rinofaringelui, iar în cazul tumorii situate în cavum aceasta s-a evidențiat prin examenul baritat. Comparativ cu datele obținute de noi prin cercetarea radiologică simplă menționăm că Guillen (1957) accentuează importanța eventualelor modificări ale găurii rupte posterioare, pe cînd celelalte modificări nu le consideră caracteristice. Arteriografia carotidiană (2 cazuri) sau cea vertebrală (3 cazuri) pot arăta existența tumorii și întinderea ei datorită vascularizației (fig. 595). Jugulografia o considerăm o metodă utilă de investigare, ea reușind să arate obstrucțiile venoase existente, derivarea sîngelui spre alte vene de drenaj sau, în cazul tumorilor bine vascularizate, chiar o injectare masivă a tumorii.

Diagnosticul de certitudine al tumorilor de glomus jugular rămîne însă cel histologic. Microscopic, tumora este relativ bine delimitată, de

Scanned with OKEN Scanner

obicei multilobată, muriformă, de culoare roşie brună, bine vascularizată, sîngerînd de orice atingere. Studiul microscopic permite evidenţierea componentelor celulare, vasculare nervoase şi conjunctive ale tumorii, predominanţa fiecărei componente putînd duce la existenţa unor forme histopatologice deosebite, forma epitelială şi cea fibroconjunctivă. Diseminarea metastatică, deşi foarte rară, este posibilă la malignizare (Julian, 1967); recidivele sînt întotdeauna multiloculare, evoluţia mai rapidă.

Tratamentul tumorilor de glomus jugular depinde de stadiul clinic al bolii şi de forma anatomopatologică. Tratament medicamentos nu există. Cel chirurgical vizează extirparea totală a tumorii, dacă este posibil, în caz contrar sau la recidivă se va face radioterapie cu doze mari (10 000 R) (Miller, 1962), cobaltoterapie (6000 R pe serie), terapie prin betatron. Rezultatele sînt contradictorii. După unii autori (Lundgren, 1949), rezultatele sînt nule, după alţii (Miller, 1962; Julian, 1967) sînt încurajatoare. Rezultatele depind de forma anatomopatologică.

În cazurile noastre, 2 bolnavi au făcut radioterapie; leziunea fiind prea întinsă, boala a rămas 2 şi, respectiv, 3 ani staţionară; la 3 bolnavi s-a făcut legătura de carotidă (externă sau primitivă); în serviciile de ORL s-a efectuat ablatia polipilor din ureche în 4 cazuri (la unul a recidivat de 2 ori în 3 ani, iar la altul s-a făcut ulterior şi evidare petromastoidiană).

În 6 cazuri s-a făcut explorarea unghiului pontocerebelos, la 3 dintre bolnavi practicîndu-se ablaţia totală a tumorii; în 3 cazuri ablaţia nu s-a putut face, tumora fiind foarte sîngerîndă. La 2 din bolnavi s-a efectuat şi ablaţia tumorii latero-cervicale, iar la alţi 2 s-au făcut operaţii paliative pentru durere (tractotomie trigeminală bulbară la un caz şi secţionarea trigemenului retrogasserian în alt caz). La cei 3 bolnavi la care s-a făcut ablaţia în totalitate a tumorii s-au obţinut vindecări. Intervenţia chirurgicală în scopul ablaţiei totale apare singura indicată, deşi există serioase obstacole tehnice (poziţia tumorii şi caracterul ei extrem de sîngerînd). Excluzînd cazurile în care examenul clinic şi radiologic demonstrează că tumora este neabordabilă, opinăm pentru explorare şi, orientîndu-ne după situaţia din plaga operatorie, vom decide ablaţia sau abstinenţa. Intervenţia chirurgicală trebuie urmată de radioterapie şi, deşi din cei 5 bolnavi care au făcut roentgenterapie numai la unul s-a obţinut o ameliorare a simptomelor, nu trebuie neglijată posibilitatea unei sensibilităţi a tumorii la acest tratament.

BIBLIOGRAFIE

AGNOLI A., PRIORI A., BARBIERI A., BAZZO L. — *Riv. Oto-Neuro-Ofatal (Bologna)*, 1969, 24, 237.

ALFORD B. R., GUILFORD F. R. — *Laryngoscope*, 1962, 72, 765.

BARTELES J. — Die tumoren vanhet glomus jugulare, Inaug. Diss. Gröningen, 1949.

BICKERSTAFF E. R., HOWELL J. S. — *Brain*, 1953, 76, 576.

CHAUSSE C., BOUCHET M., DEBAIN J., — Congr. Soc. Fr. O.R.L., 1951, 58, 16.

EFTIMIU I. — Contribuţii la studiul clinic şi anatomopatologic al tumorilor glomice, Ed. Cartea românească, Bucureşti, 1934.

GUILD, S. R. — *Acta oto-laryng (Stockh.)*, 1953, 43, 481.

Scanned with OKEN Scanner

HAWKINS T. D. — *Clin Radiol.*, 1961, 12, 199.
JULIAN A. — Les tumeurs paraganglionnaires de l'extremité céphalique, Thèse, Toulouse, 1967.
KLEINSASSER O. — *Hals-Nas-Ohrenarzt.*, 1963, 11, 97.
LATTES R., WALTHER J. C. — *Cancer*, 1949, 2, 447.
LERAY G. — À propos de quatre cas de tumeurs du glomus jugulaire, Thèse, Paris, 1953.
LUNDGREN N. — *Acta oto-laryng. (Stockh.)*, 1949, 37, 367.
MILLER J. D. R. — *Radiology*, 1962, 79, 430.
MONRO R. S. — *Brit. J. Surg.*, 1950, 37, 445.
PETIT-DUTAILLIS D., DAUM S. — *Rev. Neurol.*, 1949, 81, 557—572; 1950, 83, 241—255.
PISTRE — Contributions à l'étude des tumeurs glomiques, Thèse, Paris, 1958.
ROSENWASSER H. — Congr. Internat. O.R.L., Tokyo, 1965.
STEWART J. P., OGLIVIE R. F., SAMMON J. D. — *J. Laryng. Otol.*, 1956, 70, 196.
VAN EYCK M. — *Ann., Oto-Laryng.*, 1960, 77, 595.
VASCOBOINIC H. — *J. Chir.*, 1956., 72, 703.

6. SINDROAMELE NEUROLOGICE DATE DE METASTAZE

SINDROMUL CEREBROMETASTATIC

CARACTERELE GENERALE ALE METASTAZELOR

Din punct de vedere anatomopatologic avem una sau mai multe tumori, edem mare cerebral și o leptomeningită corticală circumscrisă. Metastaza, de cele mai multe ori, își păstrează structura tumorii primare, uneori își modifică structura (atunci cînd celulele neoplazice trec prin prea multe filtre — plămîn, ficat — și datorită reacției țesutului nervos).

Din punct de vedere clinic avem sindrom de hipertensiune intracraniană, uneori disociat (lipsește staza papilară la început), fenomene meningeene, simptome neurologice de focar, care se pot remite sau agrava în cîteva zile și tulburări psihice (date de edemul cerebral mare). Aceste simptome apar la un individ după 40 de ani la care, de obicei, în antecedente, găsim că a avut o tumoare operată sau nu, slăbește în greutate, o viteză de sedimentare mărită, astenie, subfebril.

Din punct de vedere radiologic, adesea nu găsim fenomene de hipertensiune intracraniană, deoarece afecțiunea a evoluat sub două luni, iar ventriculografia poate arăta un sistem ventricular mic (edem mare, metastaze mici multiple), o ventriculografie normală (metastase mici, multiple) sau o ventriculografie ca în tumorile cerebrale cu mare edem cerebral.

Din punct de vedere chirurgical, în 40% din cazuri avem metastaze unice, care se vor extirpa; supraviețuirile sînt lungi, dacă nu avem alte metastaze și tumoarea primară a fost extirpată.

CARACTERELE SPECIALE ALE METASTAZELOR CEREBRALE

Frecvență. 5—7% din procesele expansive intracraniene le constituie metastazele; mai frecvente sînt epitelioamele, sarcoamele sînt mai rare. Metastazele bronhopulmonare sînt cele mai frecvente, apoi vin cele mamare.

Scanned with OKEN Scanner

Vîrsta. Două treimi din bolnavi au vîrsta între 40 şi 60 de ani. Un tablou neuropsihic acut la un bolnav peste 40 de ani ne va orienta spre o metastază.

Sexul este egal interesat; la bărbaţi întîlnim mai frecvent metastaze pulmonare, iar la femei metastaze mamare.

Debutul este în genere brusc. În 70% din cazuri debutul este de la cîteva zile, la trei luni, rareori trece de un an, excepţional cîţiva ani (5—6 ani). În debutul bolii putem avea uneori numai semne neuropsihice sau la acestea să se adauge simptome de suferinţă a organului care are tumoare primitivă. Intervalul scurs de la apariţia simptomelor din partea metastazei este, în general, sub un an pentru neoplasmul pulmonar şi peste un an şi jumătate pentru neoplasmul mamar. Tumorile pulmonare primitive evoluează lent, dau metastaze tîrziu în creier, dar evoluţia metastazei este rapidă; tumorile mamare primare evoluează rapid, dar cer un timp îndelungat ca să dea semne neurologice.

Simptome generale. Ca semne generale avem: slăbirea în aproximativ 45% din cazuri, febră, anemie.

Examenul clinic. Sindromul cerebrometastatic se caracterizează prin:

Sindromul de hipertensiune intracraniană disociat; cefalee (precoce, cînd se face însămînţarea şi cefalee tardivă dată de edemul cerebral), vărsături (frecvente şi intense). Staza papilară se caracterizează prin faptul că hemoragiile sînt mari, multe, situate atît în papilă, cît şi în jur (Lascu).

Sindromul meningean. În 60% din cazuri avem semne meningeene datorite la început prinderii meningelui, apoi fenomenelor de hipertensiune intracraniană şi tardiv prin torsiune de trunchi cerebral.

Sindromul neurologic focal este în raport cu sediul leziunii.

Epilepsia se găseşte în 34% din cazuri şi are unele caractere; dacă are debutul jacksonian, atunci face, în general, cîteva crize (1—5) în 1—3 zile; odată cu crizele de epilepsie, se instalează rapid şi progresiv o pareză. Dacă avem crize de epilepsie generalizate, de regulă sînt crize de rău epileptic, care ţin cîteva ore sau 1—2 zile şi apoi nu mai apar. Crizele de epilepsie focale sau generalizate apar ca prin simptom de cele mai multe ori, sau sînt asociate cu alte simptome; rareori apar mai tîrziu, după instalarea altor simptome, dar, în tot cazul, apar în faza de debut a bolii şi nu în faza de stare sau finală.

Sindromul psihic este dat de localizarea tumorii sau de edemul cerebral masiv care se instalează odată cu metastaza. Se întîlneşte în 30% din cazuri. Tulburările psihice date de edemul cerebral sînt polimorfe, nesistematizate şi variază ca aspect şi intensitate.

Sindromul radiologic. Radiografia simplă a creierului de cele mai multe ori este normală (deoarece boala are un debut acut, sub două luni), alteori se pot vedea fenomene de hipertensiune intracraniană. Ventriculografia sau encefalografia este normală dacă avem metastaze mici şi multiple; ea poate arăta ventriculi mici dacă este edem mare cerebral cu metastaze mici sau arată o deformaţie, ca în orice tumoare intracraniană. Deplasarea sistemului ventricular este mare, ventriculii sînt mici şi adesea se constată o torsiune de trunchi cerebral (partea inferioară a ventriculului al III-lea este deplasată lateral de linia mediană). Arteriografia poate arăta multiplicitatea leziunii (fig. 596). Izotopii sînt utili — arată numărul leziunilor (fig. 597), iar tomodensitometria arată precis leziunile şi sediul lor.

Scanned with OKEN Scanner

Examenul complet medical poate arăta prezenţa unei tumori primare (fig. 598).

Examene de laborator. Tabloul sanguin: hemograma poate fi normală sau să arate o anemie; viteza de sedimentare este totdeauna crescută. Serodiagnosticul pentru cancer este nesigur.

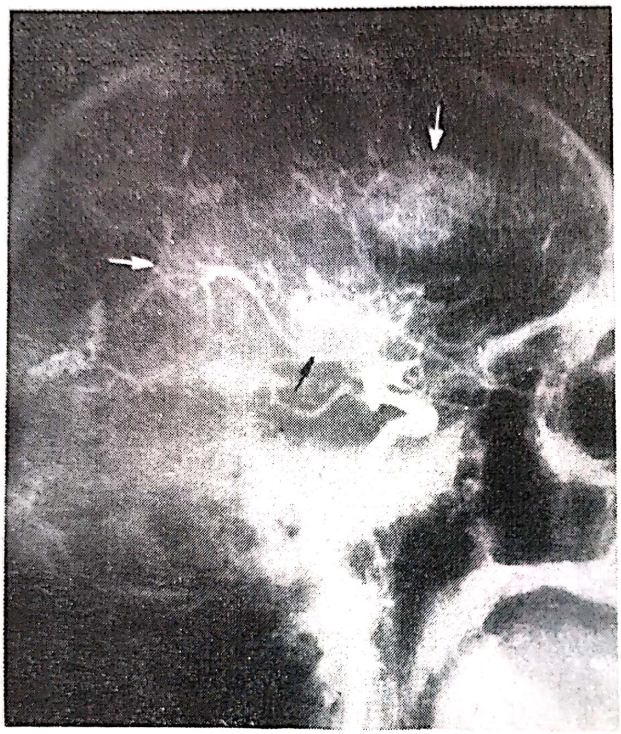

Fig. 596. — Arteriografie carotidiană, vedere din profil: se văd multiple tumori metastatice (↓).

Examenul urinii poate arăta o melanurie în melanoamele generalizate, colesterinurie în hipernefroame.

Citodiagnosticul punctiilor pleurale, peritoaneale, meningeene, poate arăta prezenţa de celule tumorale.

Formele clinice ale metastazelor cerebrale.

Forma acută: fenomene grave de hipertensiune intracraniană, simptome neurologice mari, tulburări psihice accentuate; evoluează în 1—3 luni.

Forma supraacută evoluează în cîteva zile (melanomul metastatic); moartea este datorită hemoragiilor mari intracerebrale.

Forma remitentă. Simptomele se instalează brusc (se produce însămînţarea metastatică în

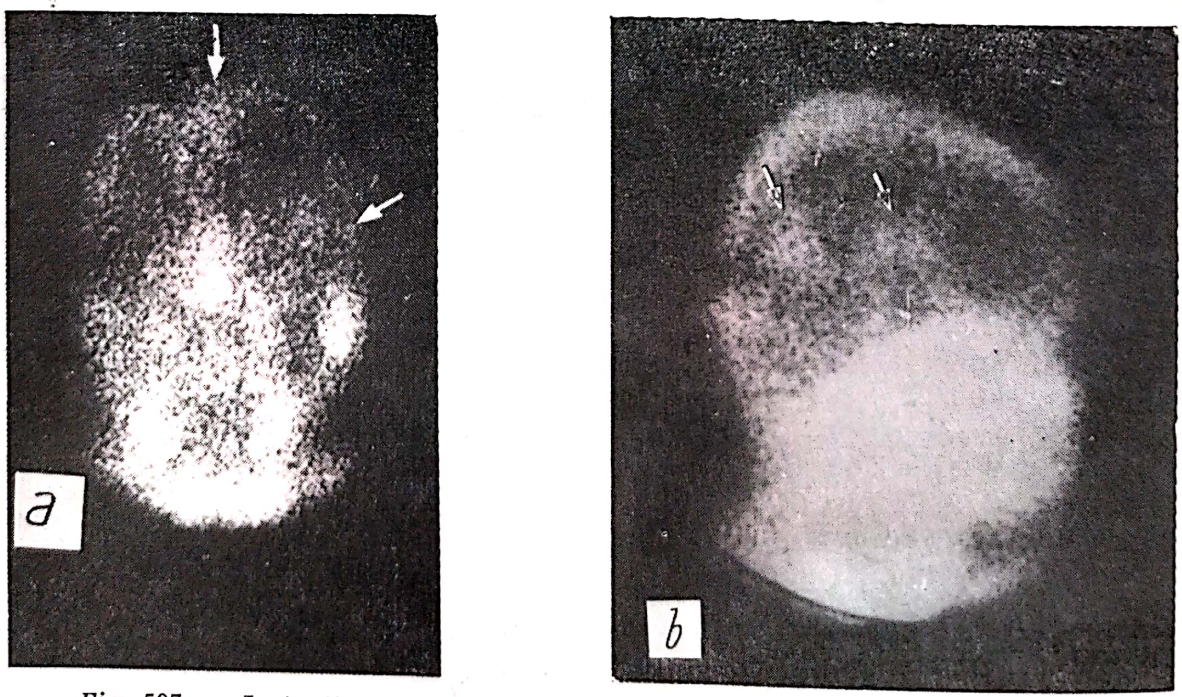

Fig. 597. — Izotopii arată: *a*, craniul din faţă şi *b*, profil: multiple tumori.

creier), apoi retrocedează, parțial sau total, pentru cîteva săptămîni sau luni și reapar simptomele lent și progresiv (metastaza crește).

Forma mută evoluează asimptomatic și metastaza o găsim la necropsie sau are simptome nespecifice (migrenă, nevralgii, tulburări psihice).

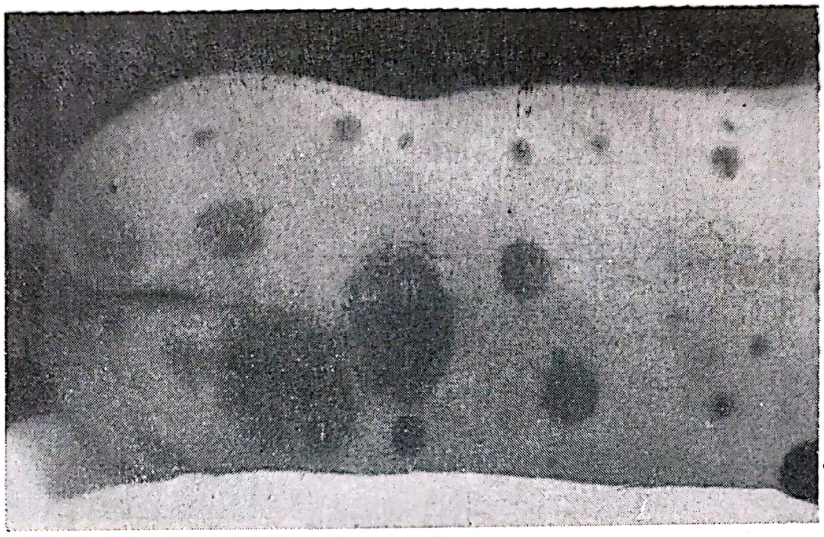

Fig. 598. — Regiunea dorsală la un pacient purtător de melanoame maligne multiple (a avut și metastaze în creier).

Forma mono- sau paucisimptomatică evoluează printr-un singur simpton — pareză; crize migrenoase etc.

Forma encefalitică: avem o alterare a stării generale, tulburări psihice mari, semne neurologice difuze, fără semne de localizare, discret edem papilar.

Diagnosticul pozitiv. S-a izolat un sindrom cerebrometastatic clinic destul de caracteristic; un debut brusc la un bolnav în vîrstă de 40 de ani, cu astenie, slăbire în greutate, cu o viteză de sedimentare crescută, cu simptome psihice care nu pot fi încadrate într-un tablou psihiatric obișnuit, cu semne neurologice care se remit sau se agravează în cîteva zile, cu renomene meningeene, cu fenomene de hipertensiune intracraniană și fără stază papilară.

Se va pune întrebarea dacă este o metastază sau sînt mai multe; 40% din metastaze sînt unice; tumorile metastatice de origine uterină, prostatică, osoasă, rinofaringiană sînt solitare, dar puterea de metastazare a acestor tumori în sistemul nervos este redusă (2%); în schimb, plămînul, mamela și rectul dau, mai ales, metastaze multiple. Desigur, un bolnav cu carcinomatoză generalizată va avea metastaze cerebrale multiple. Sarcoamele și carcinoamele din mucoasele de înveliș dau metastaze solitare; carcinoamele glandulare dau metastaze multiple. Evoluția rapidă, simptomele neurologice bilaterale, epilepsia generalizată subintrantă, epilepsia jacksoniană alternantă, fenomenele de edem mare cerebral, sînt manifestarea unor metastaze multiple. Ventriculografia, arteriografia și gamaencefalografia pot arăta dacă avem mai multe metastaze.

Diagnosticul diferențial. În formele acute, diagnosticul diferențial se face cu meningoencefalita, incusul apoplectic, ramolismentul cerebral, inundațiile ventriculare și abcesele metastatice.

Scanned with OKEN Scanner

În formele lente, se face diagnosticul cu unele tumori cerebrale ca meningiomatoza difuză, glioblastomul multiform. Se va face diagnosticul diferențial cu tuberculoamele și parazitozele cerebrale, cu boala Pick sau Alzheimer și luesul cerebral. Adesea neoplasmele viscerale nu dau metastaze, dau dimptome neurologice paraneoplazice.

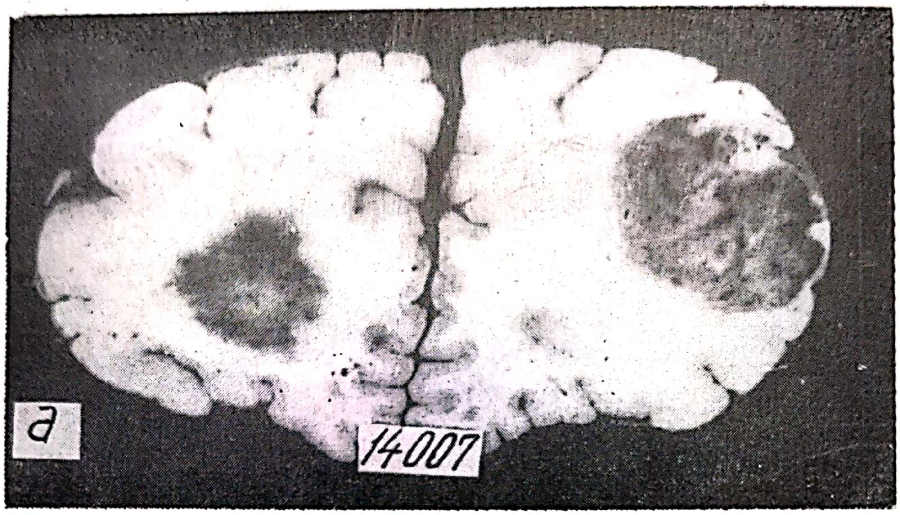

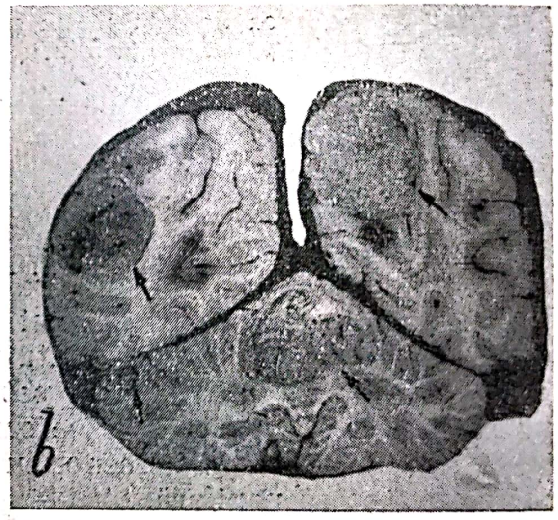

Fig. 599. — Secțiuni vertico-frontale prin creier:
a) se văd două metastaze cîte una în fiecare emisfer cerebral; *b*) metastază în ambii lobi occipitali, și trei metastaze în cerebel.

Evoluția metastazelor: moartea survine în general sub 6 luni de la debutul bolii.

Tratament. Metastazele multiple fără fenomene de hipertensiune intracraniană nu se vor opera; în cele cu fenomene de hipertensiune intracraniană se va face un volet decompresiv. Metastazele unice se vor opera, extirpîndu-se tumoarea. Sînt supraviețuiri de ani de zile dacă s-a extirpat și tumoarea primară. Nu se folosește radioterapia în nici un fel de metastază cerebrală.

Anatomie patologică. Creierul prezintă un mare edem cerebral și zone de ramolisment peritumoral. Există o leptomeningită circumscrisă în jurul vaselor, la nivelul unde se găsește subiacent tumoarea. Poate fi o tumoare sau mai multe, de diferite mărimi sau aspecte.

Tumoarea poate fi: dură, bine delimitată — tipul glial — se întîlnește în metastazele de origine pulmonară sau gastrointestinală; poate fi

Scanned with OKEN Scanner

Fig. 600. — Secțiune orizontală în cerebel:

a) metastază în emisferul cerebelos drept;

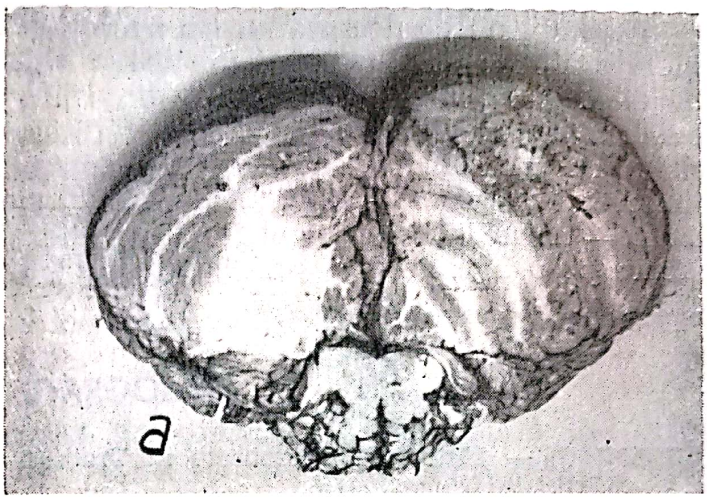

b) metastaze (din plămîni) în ambele emisfere cerebeloase;

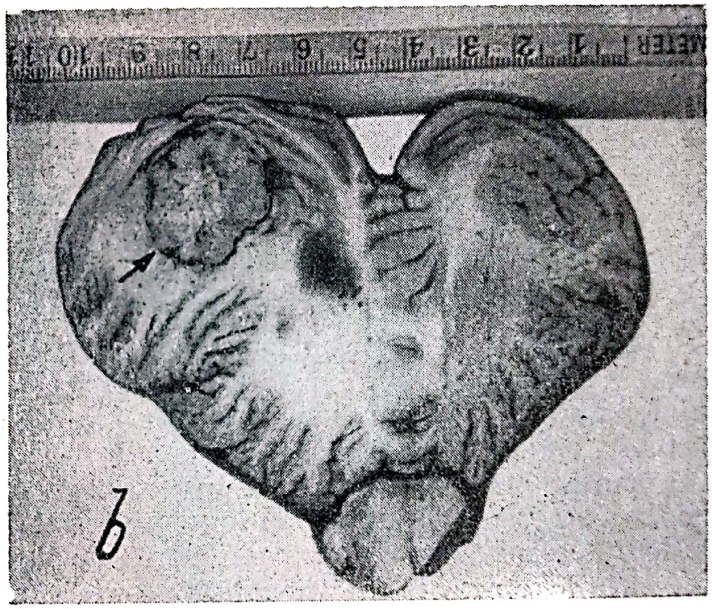

c) metastaze multiple coloide în cerebel.

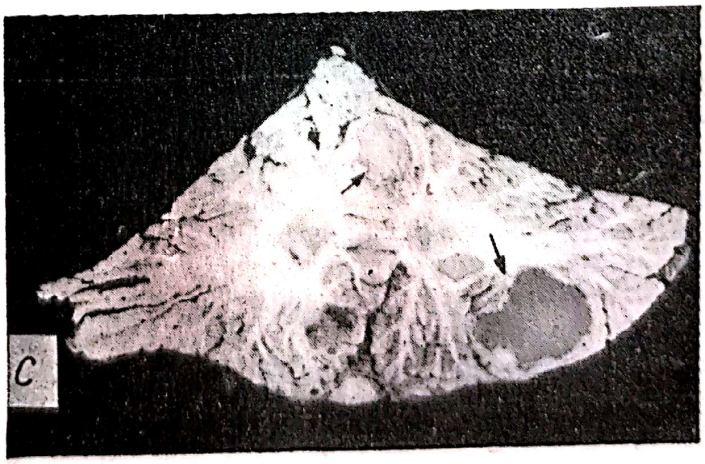

Scanned with OKEN Scanner

moale, cu zone de necroză — tip necrotic — se întîlnește în metastazele plecate din mamelă; poate fi chistică — tipul polichistic — tumoarea metastatică are punctul de plecare din rinichi, plămîni, intestin; poate fi hemoragică, simulînd o hemoragie, fără să se observe tumoarea decît la examenul microscopic sau avem o hemoragie și resturi macroscopice de tumoare, ceea ce se întîlnește în metastazele gastrointestinale de tip melanic — în melanoame — și formă encefalitică — creierul este umflat și moale pe o întindere mare, nedelimitată, și examenul microscopic arată o tumoare metastatică (fig. 599—600).

BIBLIOGRAFIE

ARSENI C. — Metastazele cerebrale în Tratatul de Neurochirurgie II, Ed. Acad. R.S.R., 1974.

ARSENI C., SIMIONESCU M., CARP N. — *Acta Neurochirurgica*, 1967, 17, 113.

LASCU F., MINCULESCU C., SIMIONESCU M. — *Arch. Ophtal.*, 1956, 2, 165.

SIMIONESCU M. — Aspecte anatomo-clinice ale metastazelor cerebrale, Ed. medicală, 1958.

7. SINDROAMELE NEUROLOGICE DATE DE PROCESELE INFECȚIOASE EXPANSIVE

TUBERCULOAMELE CEREBRALE

CARACTERELE GENERALE ALE TUBERCULOAMELOR CEREBRALE

Din punct de vedere anatomopatologic, tuberculomul este mai frecvent localizat în fosa cerebrală posterioară și adesea este unic. El are dimensiuni destul de mari (cît o nucă verde), dar infecția tuberculoasă se întinde pe distanțe mari în parenchimul nervos, de-a lungul vaselor și nu rămîne strict localizată în tuberculom. 45% din tuberculoame vin în contact cu ventriculul și meningele, de unde pericolul meningitei. Tuberculomul cerebral nu abcedează, lucru obișnuit în celelalte organe.

Clinic apare la copii și tineri, cu fenomene mari de hipertensiune intracraniană, cu stază papilară ce duce repede la atrofie optică, cu sau fără discrete simptome de focar, cu o stare generală bună. În antecedente putem depista o tuberculoză activă (50%) sau cicatriceală pulmonară sau extrapulmonară, sau o tuberculoză în familia bolnavului (29%); găsim anemie, hipocromie, subfebrilitate, reacție la tuberculină pozitivă, viteza de sedimentare crescută.

Radiologic se găsesc frecvent fenomene de hipertensiune intracraniană și, uneori, calcificări mari intracraniene.

Din punct de vedere chirurgical, tuberculoamele se pot extirpa ușor, fără mari hemoragii, iar vindecările sînt definitive (86%).

CARACTERELE SPECIALE ALE TUBERCULOAMELOR CEREBRALE

Considerații generale. Localizarea procesului tuberculos în sistemul nervos central se face fie sub formă de meningoencefalită (cu predominanță meningiană — așa-zisa meningită tuberculoasă — sau cu predo-

Scanned with OKEN Scanner

minanță parenchimatoasă — encefalita bacilară, care ulterior poate forma tuberculoamele), fie sub forma rară, apărînd de la început ca tuberculom.

Localizarea procesului bacilar sub forma de tuberculi de diferite mărimi în creier formează tuberculomul.

Frecvența tuberculomului cerebral în raport cu toate afecțiunile tuberculoase este de 0,87—8,8%, iar în raport cu tuberculoza pulmonară este de 0,5% la adulți și de 5% la copii.

Frecvența tuberculomului în raport cu tumorile cerebrale este de 1—10% — depinde de răspîndirea infecției tuberculoase în țara în care se face statistica — (9% în R.S.R.).

Anatomie patologică. Aspect macroscopic. Tuberculomul în creier este în trei sferturi din cazuri unic și numai în 10—25% este multiplu. Sediul de predilecție este în fosa cerebrală posterioară (cerebel) și trunchiul cerebral (fig. 601) în două treimi din cazuri și numai în o treime din cazuri este situat în hemisferele cerebrale. Volumul tuberculomului este de la cel al unei alune pînă la acela al unui măr. Dacă tuberculomul este mic, probabil că sînt mai mulți în creier. Nu există nici un raport

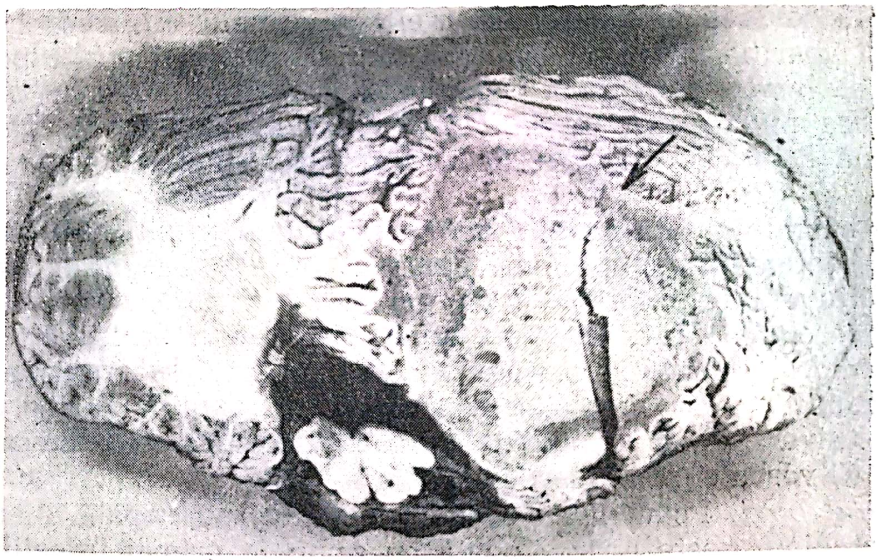

Fig. 601. — Secțiune orizontală prin cerebel: se vede un mare tuberculom în emisferul cerebral drept.

între volumul tuberculomului și simptomele clinice. Forma tuberculomului apare rotundă, sferică, dură, net delimitată. Pe secțiune găsim o zonă centrală cazeificată și la periferie este o zonă sclerozată; uneori el este calcificat. Tuberculomul cerebral are cîteva particularități; afară de plămîn, în creier el atinge un volum mare, nu dă abcese, dă însă leziuni vasculare la distanță (tromboze, hemoragii, ischemie), procesul infiltrativ bacilar se întinde de-a lungul vaselor pe o distanță mare. Tuberculii pot fi situați în plin parenchim cerebral, subcortical sau meningeal. Tuberculii subcorticali și meningeeni dau în general, meningite, 45% din tuberculoame sînt în raport cu meningele și ventriculii, deci cu lichidul cefalorahidian și aceștia sînt responsabili de meningitele bacilare.

Scanned with OKEN Scanner

Patogenie. Factorii patogenici generali. Vîrsta; tuberculomul se întîlneşte la orice vîrstă (0—70 de ani); frecvenţa cea mai mare este sub 30 de ani şi mai frecvent sub 20 de ani (50% din cazuri). Sediul: pînă la 20 de ani este mai frecvent în cerebel, după 20 de ani reparaţia este egală la cerebel şi creier. Sex: frecvenţă mai mare la bărbaţi (3/1) faţă de femei.

Factori patogenici adjuvanţi; întîlnim în antecedente boli anergizante (13%); pojar, tuse convulsivă, gripă etc.; traumatisme craniocerebrale (8%), sarcină etc.

Factorii patogenici determinanţi. Istoricul familial. Contactul cu persoane tuberculoase din familie sau extrafamiliale are o mare importanţă, chiar dacă pacientul nu are trecut bacilar. În 29% din statistica noastră am găsit infecţie bacilară familială.

Se pot găsi leziuni tuberculoase la pacient (52% în statistica noastră). Ca leziuni tuberculoase găsim tuberculoza pulmonară 43% (evolutivă, 21% sau cicatriceală, 22%) sau leziuni bacilare cronice extrapulmonare (9% — tuberculoză cutanată, ganglionară, morb Pott, tuberculoză oculară etc.).

Patogenia formării tuberculilor cerebrali nu este bine elucidată. Calea de pătrundere în sistemul nervos este hematogenă, dar nu se cunoaşte cînd se face inocularea în creier şi timpul cît trece între însămînţare şi apariţia primelor semne clinice. Există mai multe posibilităţi; diseminarea hematogenă de la complexul primar fără stadiul de latenţă; însămînţarea metastatică de la o leziune viscerală activă; diseminarea hematogenă de la un vechi focar primar, mai mult sau mai puţin vindecat.

Tuberculomul odată format poate evolua lent şi progresiv sau să aibă o stare de latenţă şi simptomele apar în urma intervenţiei unui factor patogen adjuvant, schimbîndu-se alergia organismului.

Studiul clinic. Sînt tuberculi mici, care rămîn mulţi din punct de vedere clinic şi constituie o surpriză la necropsie. În majoritatea cazurilor se manifestă prin aceleaşi sindroame, ca şi tumorile cerebrale. Există totuşi unele particularităţi după care, credem noi, ne putem orienta că ar fi vorba de un tuberculom.

Debutul bolii. Poate avea o evoluţie lentă sau rapidă. Manifestarea unui tuberculom poate apărea odată cu semnele primei infecţii (la copii mici cazuri rare, 2%); manifestările tuberculomului survin la indivizi cu leziuni tuberculoase active (23%) sau la cîteva luni sau ani după o manifestare bacilară atenuată (pleurită), 22%; tuberculomul apare odată cu meningita (3%) sau este primitiv; în antecedente nu găsim o sursă de infecţie tuberculoasă (50%).

Diagnosticul clinic. Tuberculomul de emisferă cerebrală prezintă trei sindroame principale; sindromul de hipertensiune intracraniană (27%), epilepsie generalizată sau jacksoniană (85%), sindrom de localizare (68%); în 32% nu avem semne de localizare.

Tuberculomul cerebelos se manifestă prin sindrom de hipertensiune intracraniană (100%), sindrom de localizare în fosa cerebrală posterioară (93%); fără semne de localizare în 7%.

Tuberculomul de trunchi cerebral dă 100% semne de localizare şi 33% semne de hipertensiune.

Scanned with OKEN Scanner

Diagnosticul pozitiv. Pentru diagnosticul procesului expansiv, localizarea și întinderea lui folosim metodele obișnuite: studiul clinic, radiografia simplă a creierului, encefalografia, ventriculografia, electroencefalografia și arteriografia. Pentru a cunoaște natura procesului avem la îndemînă examenul clinic, examene complementare și antecedentele.

Examenul clinic; un tînăr cu simptome mari de hipertensiune intracraniană, stază papilară sau atrofie optică precoce, fără semne de localizare prea mari, cu stare generală bună, ne va face să bănuim un tuberculom.

Examene complementare. Stare generală bună, subfebrilitate, reacție la tuberculină pozitivă, viteză de sedimentare crescută, anemie hipocromă (100%), limfocitoză și o scădere accentuată a numărului eozinofilelor în sînge, stază papilară floridă sau atrofie optică, leziuni tuberculoase pulmonare sau extrapulmonare, calcificările intracraniene mari la radiografie, denotă că este vorba de un tuberculom în creier.

Antecedentele personale și familiale pozitive ne vor orienta spre un tuberculom.

Diagnosticul diferențial se face cu tumorile cerebrale, mai ales cu meduloblastomul care apare la copii, dar acesta are o evoluție rapidă, stare generală proastă și fenomene mari neurologice, se va face diagnosticul diferențial cu leptomeningita bazală, abcesul cerebral și hematomul cronic subdural.

Evoluția tuberculoamelor. Evoluează de la cîteva săptămîni, la cîțiva ani. Rareori se vindecă. Uneori este o surpriză la necropsie, alteori, dacă sînt mici și corticali, dau meningite repetate. Tuberculoamele mari duc la moarte în aproximativ un an.

Prognosticul tuberculoamelor depinde de starea generală (starea generală este alterată datorită sindromului de hipertensiune intracraniană mare ce produce vărsături și astfel pacientul nu se poate alimenta și avem în consecință o cașexie), de prezența altor leziuni tuberculoase viscerale (agravează prognosticul), de numărul tuberculoamelor, de sediul lor (dacă sînt în trunchi nu se pot scoate dacă sînt pe meninge dau frecvent meningită), de momentul operator și de tehnica operației.

Tratament. Avem numai un tratament chirurgical. Se extirpă tuberculomul și se administrează 1 g streptomicină zilnic, într-o singură priză, în total 70—90 g; se va asocia hidrazidă și eventual cortizon. Mortalitatea operatorie este de 7,5%, mortalitatea postoperatorie dată de meningită este de 7,2% (aceasta este produsă de faptul că sînt mai mulți tuberculi sau avem o tuberculoză activă viscerală). Vindecările sînt în proporție de 86%. Meningitele tradive sînt rare în aproximativ 4% din cazuri; ele se vindecă prin tratamentul adecvat. Streptomicina, singură, fără operație nu este suficientă în tratamentul unui tuberculom intracerebral existent, după cum penicilina nu poate vindeca un abces constituit, cu capsulă.

BIBLIOGRAFIE

ARSENI C. — Tuberculoamele intracraniene din: Probleme de neurochirurgie I.E.M., 1956.

ARSENI C. — Tuberculomul cerebral în: Procesele expansive intracraniene II, Ed. Acad. R.S.R., 1974.

ARSENI C. — *Conf. neurol.*, 1957, 17, 258.

Scanned with OKEN Scanner

Sînt întîlnite excepţional în prezent. În statistica noastră de 8 000 de procese expansive, am întîlnit un singur caz. Aspectul clinic apare ca în procesul expansiv intracranian cu reacţiile pentru lues pozitive, dar, mai frecvent, întîlnim o tumoare cerebrală cu reacţiile seropozitive, decît o gomă. Aspectul histologic arată natura leziunii (fig. 602).

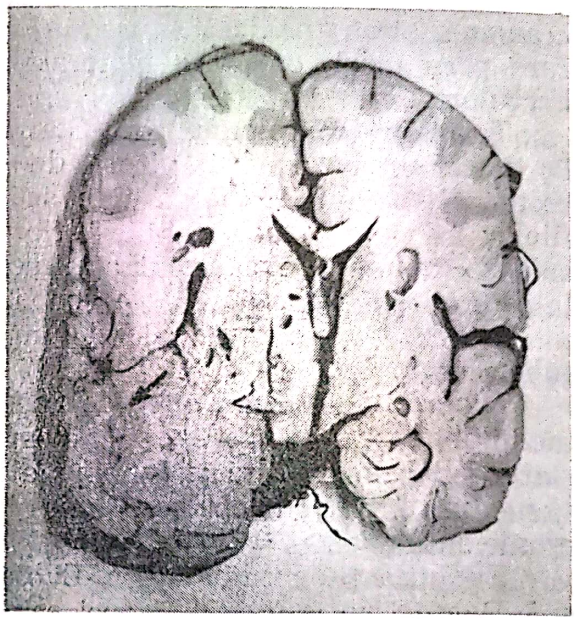

Fig. 602. — Secţiune verticală prin creier: se vede o gomă corticală fronto-temporală.

BIBLIOGRAFIE

ARSENI C., CONSTANTINESCU A. I. — Gomele cerebrale, din: Procesele expansive intracraniene II, Ed. Acad. R.S.R., 1974, 427—432.
BAGDASAR D. — *Rev. Neurol.*, 1925, 2, 1.
OBLU N. — *Neuro-chirurgie*, 1964, 10, 361.

8. SINDROAMELE NEUROLOGICE DATE DE PARAZITOZELE SISTEMULUI NERVOS CENTRAL

Din punct de vedere anatomopatologic, sistemul nervos este infectat mai frecvent de larvele a doi paraziţi; *Taenia solium* şi *Taenia echinococcus*. Larva de *Taenia solium* — cisticercul — dă cisticercoza cerebrală; larva de *Taenia echinococcus* — chitul hidatic — dă echinococcoza cerebrală. Anatomopatologic avem: parazitul, o leptomeningită şi ventriculită generalizată În momentul infestaţiei şi al morţii parazitului, se elimină toxine mai multe şi apar semne clinice serioase. Infestaţia şi mortificarea parazitului se fac în etape. Din punct de vedere clinic cisticercoza apare la tineri, cu o evoluţie intermitentă, în puseuri acute, urmate de lungi perioade de remisiune, în care simptomele subiective şi obiective au dispărut. Se manifestă printr-un sindrom de focar, adesea epilepsie în caz de parazit unic; în caz de paraziţi multipli, prin fenomene de hipertensiune intracraniană mare, epilepsie cu caracter polimorf, în puseuri, cu faze mari de acalmie, semne discrete şi difuze neurologice, simptome meningiene şi tulburări psihice.

Reacţiile de laborator (eozinofilie, devierea complementului etc.) sînt pozitive în timpul infestaţiei creierului cu paraziţi sau cînd ei mor.

Echinococcoza cerebrală apare la copii cu stare generală bună, fenomene de hipertensiune intracraniană mare, semne de localizare mici şi cu o stare infecţioasă la debut; adesea copiii au o mărire a craniului.

Din punct de vedere chirurgical, cisticercoza unică se va opera; în cea difuză se va face decompresiune pentru a înlătura simptomele de hipertensiune intracraniană; echinococcoza unică se operează cu mult succes.

Scanned with OKEN Scanner

Date parazitologice generale. *Taenia solium* conține embrionul hexacant sau oncosfera și se elimină prin fecale. Ouăle sînt ingerate de o gazdă intermediară, care, mai frecvent, este porcul. Membranele ouălor sînt digerate de sucurile gastrice, iar oncosferele libere trec prin mucoasa tubului digestiv în ficat, prin vena portă, apoi în plămîn, inimă și în circulația generală. Se fixează mai ales în mușchi, unde se transformă în larve formate din scolecși înveliți de o membrană. O dată cu ingerarea cărnii de porc, omul se infestează cu acești cisticerci, a căror membrană se dizolvă în sucurile digestive și scolexul se fixează în intestin, dînd *Taenia solium*. Aceasta este evoluția normală a teniei. Dacă omul ingerează o dată cu legumele ouă de tenie, sucul gastric dizolvă membrana de chitină și ouălor și oncosferele străbat peretele stomacului, ajung în ficat și apoi în circulația generală. Se poate întîmpla și o autoinfestație. Ouăle mature din intestinul subțire al unui purtător de tenie ajung în stomac datorită mișcărilor antiperistaltice, membrana este digerată de sucul gastric și oncosferele trec prin stomac în ficat și circulația generală. Oncosferele se localizează în anumite organe și țesuturi, de obicei într-un singur organ (80%), și cea mai mare afinitate o au pentru sistemul nervos central. Ficatul și plămînii sînt medii nefavorabile pentru dezvoltarea cisticercului; trece prin aceste organe mai departe, iar dacă se oprește aici, degenerează. În creier, cisticercul trăiește pînă la 30 de ani și moare. Infestația se poate face în etape; de asemenea moartea se face în diferite etape. În momentul infestației și al mortificării, parazitul elimină mai multe toxine și apar semne clinice serioase.

Cisticercoza cerebrală apare mai frecvent între vîrsta de 20 și 45 de ani. Apare după 20 de ani cînd sînt alterații ale mucoasei tubului digestiv și aciditatea gastrică scăzută. Aceștia sînt cei doi factori importanți pentru a nu fi distruși embrionii.

Modul de pătrundere a oncosferelor în sistemul nervos și fixarea lor. Oncosferele ajung în sistemul nervos central pe cale arterială (carotida internă-externă și vertebralele). Oncosferele trec prin capilarele din meninge, plexuri coroide și creier, ajung în lichidul cefalorahidian din spațiile periencefalice sau din cavitățile ventriculare și circulă liber, timp de cîteva săptămîni sau luni. Toxina eliberată de oncosfere produce un proces acut de meningoependimită și consecința acestui proces este că avem o micșorare a spațiilor subarahnoidiene și chiar o obstruare a lor, deci o încetinire a circulației lichidiene. Datorită acestor procese, oncosferele se fixează în zonele marginale interne și externe ale creierului. Deoarece fixarea și localizarea parazitului sînt în strînsă legătură cu spațiile periencefalice, Kreindler și Stroescu au emis ipoteza că oncosferele ajung în nevrax, numai prin arterele meningeene pe care le străbat, ajungînd în lichidul cefalorahidian periencefalic. Această ipoteză nu poate explica formele pure de cisticercoză ventriculară.

Anatomia patologică (fig. 603, 604, 605). Oncosfera se fixează în nevrax în zona corticală, la limita dintre substanța albă și substanța cenușie și se transformă în larvă (cisticerc). Cisticercul este mare cît un bob de mazăre, rotund, acoperit de o membrană, iar în interior există un conținut lichid. Uneori, cisticercul se poate calcifica tîrziu. În cavitățile ven-

Scanned with OKEN Scanner

triculare el poate fi mai mare, cît o cireașă, iar la baza creierului formează vezicule mari, multiloculare, cu aspect de ciorchine de strungre (cysticercus racemosus). În fundul șanțurilor lui Rolando și Sylvius poate lua aspectul unei membrane sau teci albicioase de-a lungul venelor. Cisticercii pot fi unici, dar, mai frecvent, sînt multipli (sute, au fost găsiți pînă la 2000). Creierul prezintă un edem cerebral și o leptomeningită difuză cu arahnoidită bazală adezivă. Secțiunile din creier arată că cisticercii sînt dispuși în zonele marginale interne și externe; nu sînt situați în substanța albă profundă; ei vin în contact direct cu substanța cenușie din profunzimea unui șanț cortical. Cisticercii care se găsesc în profunzimea nucleilor bazali la o distanță apreciabilă de ependim au pătruns prin infundările ependimului din nucleii bazali. Rareori oncosferele sînt

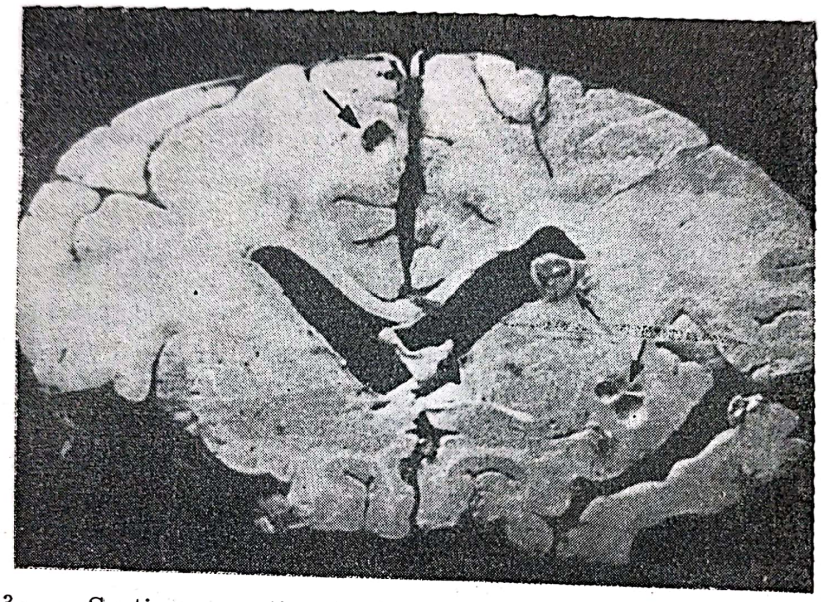

Fig. 603. — Secțiune verticală prin creier: se văd multipli cisticerci.

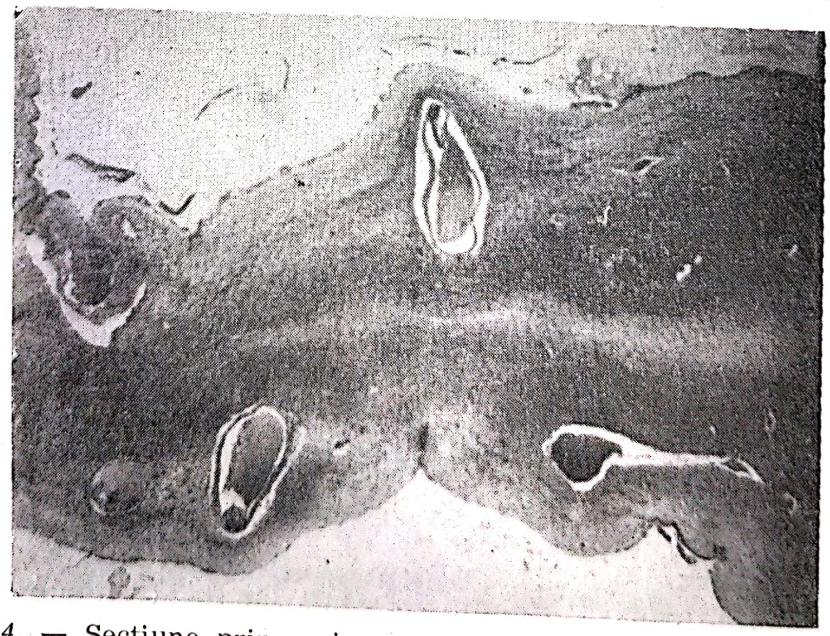

Fig. 604. — Secțiune prin creier: se văd în scoarță multipli cisticerci.

Scanned with OKEN Scanner

infectate primar sau tardiv și astfel, putea avea procese supurative — abcese — în cisticercoza cerebrală. Cisticercul poate coexista cu o tumoare cerebrală (3,3%) primitivă sau metastatică.

Semnele clinice depind de numărul paraziților din creier, de localizarea lor, de faza biologică a cisticercului (viu, mort etc.) și de complicațiile produse în creier (edem cerebral, arahnoidită, ependimită). Debutul este brusc în 50% din cazuri. Evoluția este intermitentă în 60—70% din cazuri. Din punct de vedere clinic, cisticercoza cerebrală se manifestă prin: sindromul de hipertensiune intracraniană care se întîlnește în 70% din cazuri. Sindromul de hipertensiune intracraniană se manifestă prin: cefalee, vărsături, amețeli, tulburări psihice și modificări de fund de ochi. După numărul și localizarea cisticercului, cefaleea poate fi frustă (dacă sînt puțini cisticerci), sau intensă (dacă avem mulți paraziți), intermitentă (dacă paraziții sînt situați în ventriculi) sau continuă.

Epilepsia este foarte des întîlnită în cisticercoza cerebrală; 30% din cazuri au prezentat epilepsie ca simptom de debut și singurul simptom în evoluția bolii. O parte din așa-zisele epilepsii criptogenetice au această etiologie. În perioada de stare a bolii se întîlnește epilepsia în 80% din

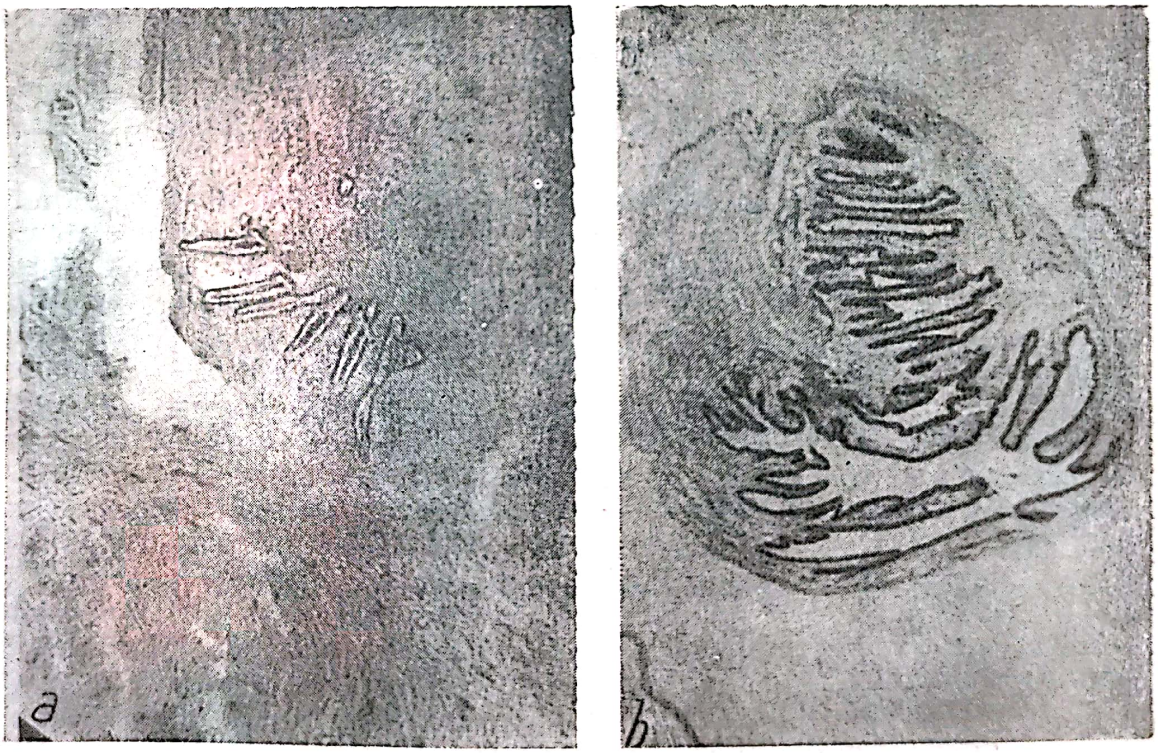

Fig. 605. —
a) în parenchimul cerebral se văd scolecși; *b*) secțiune prin cisticerc: se vede structura plicaturată a membranei (col. van Giesen × 150).

cazuri. Frecvența epilepsiei și formele ei clinice depind de: situația parazitului față de cortex; situația parazitului față de zonele epileptogene din creier; de numărul paraziților și deci al focarelor epileptogene; fiecare cisticerc formează un focar epileptogen, deci putem avea un debut jacksonian variat; de starea creierului (arahnoidită, edem); de faza în care se

Scanned with OKEN Scanner

află parazitul. În momentul infestării și în momentul calcificării cisticercului se elaborează o cantitate de toxine mai mare, care dă simptome mai alarmante și crize de epilepsie. În aceste perioade, epilepsia se manifestă în crize frecvente, uneori subintrante, jacksoniene sau generalizate, care durează cîteva zile apoi o acalmie de luni și ani și iar reapar crizele cu aceleași caractere.

Simptome meningeale: febră, redoare a cefei, puseuri de meningită, care țin cîteva ore sau zile și după o perioadă de acalmie, variabilă ca timp, se repetă. Aceste manifestări meningeene sînt date de toxinele eli-

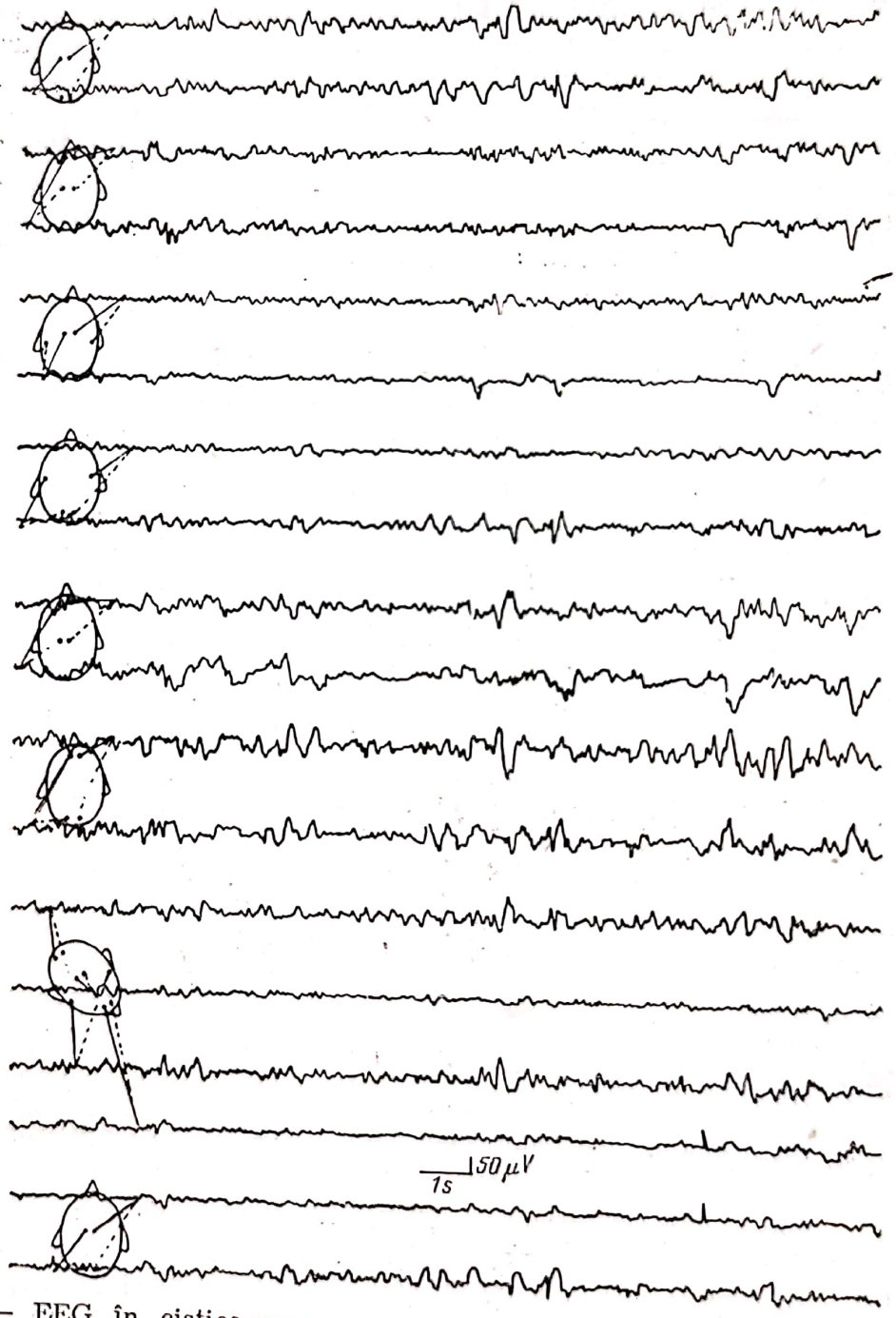

Fig. 606. — EEG în cisticercoza cerebrală cu localizări multiple: se remarcă c activitate bioelectrică disritmică cu elemente delta și theta în ambele emisfere, mai accentuate în regiunea posterioară.

Scanned with OKEN Scanner

berate de cisticercii care circulă în lichidul cefalorahidian și dau meningoependimite.

Sindroamele neurologice dezvoltate de cisticercoza cerebrală sînt în raport cu localizarea lor anatomică.

Cisticercoza corticală dă simptome în raport cu sediul și numărul paraziților. Un singur parazit sau cîțiva cisticerci aflați în zonele mute nu se vor manifesta prin nici un simptom; se vor găsi incidental la necropsie. Cisticercul localizat în zonele motoare, senzitive și senzoriale va produce crize de epilepsie într-o proporție de 100%; fenomenele de hipertensiune sînt rare și discrete (10—15%). Singura manifestare clinică este epilepsia jacksoniană sau generalizată. Epilepsia vine în puseuri (crize multe în cîteva zile și apoi intervale mari de acalmie fără crize). Epilepsia jacksoniană are un caracter variat. Apare, fie în aceeași parte — chiar strict localizată în unele grupe musculare — fie bilateral (crize jacksoniene alternante); pot fi crize jacksoniene polimorfe cu fenomene de hipertensiune intracraniană sau crize jacksoniene urmate de pierderea conștienței, cu sau fără convulsii (fig. 606). Dacă în creier se găsesc mulți cisticerci, se întîlnesc pe lîngă fenomene de hipertensiune intracraniană, epilepsie și simptome în raport cu predominanța cisticercilor (sindrom frontal, parietal, temporal, occipital).

Cisticercoza intraventriculară. De obicei sînt 1—5 cisticerci într-un ventricul. Ei sînt liberi în lichidul ventricular și dau simptomatologia tumorilor intraventriculare (crize ventriculare).

Cisticercoza bazală. De obicei cisticercii sînt mulți și mari. Avem simptome focale date de prezența însăși a cisticercului și simptome la distanță date de hidrocefalie (produsă de blocarea cisternelor de la bază și dificultatea absorbției lichidului cefalorahidian). Cisticercii pot predomina într-un etaj de la bază, astfel, în fosa cerebrală posterioară (75% din cazuri) și vor da simptome mari de hipertensiune intracraniană și semne cerebeloase discrete uni- sau bilateral. Cisticercii pot fi localizați lîngă trunchiul cerebral și vom avea o suferință din partea acestuia sau pot fi localizați în unghiul pontocerebelos, uni- sau bilateral, cu simptomele corespunzătoare acestei regiuni. Cisticercii pot să se localizeze la bază, în etajul mijlociu sau anterior și vom avea o simptomatologie în consecință. Adesea cisticercoza bazală interesează toate etajele bazei și vom avea o simptomatologie complexă supra- și subtentorială, la care se adaugă simptome date de o leptomeningită accentuată. Vom avea crize de epilepsie tipice jacksoniene și generalizate, la care se adaugă concomitent sau succesiv crize cerebeloase, bulbare, vertiginoase, de derobare, adică crize ce sînt date prin descărcări neuronale ale trunchiului cerebral.

Cisticercoza generalizată, difuză. În aceste cazuri avem sute de paraziți. Evoluția este rapidă, cu hipertensiune intracraniană mare, cu tulburări psihice datorate edemului cerebral produs de toxina parazitului, crize de epilepsie, fenomene meningeene, febră, somnolență, discrete fenomene neurologice difuze.

Forme clinice atipice. Cîțiva cisticerci localizați în diferite regiuni dau simptome asemănătoare cu boala lui Pick-Alzheimer, lues nervos sau putem avea o epilepsie jacksoniană asociată cu un sindrom bulbar (un parazit pe cortexul motor și altul în trunchiul cerebral) etc.

Scanned with OKEN Scanner

Evoluție. Timpul de la debut pînă la internarea în spital este variabil, de la cîteva săptămîni pînă la cîțiva ani. Evoluția depinde de numărul paraziților, localizarea lor și reacțiile sistemului nervos față de infestație. Dacă este infestație masivă avem fenomene grave de hipertensiune intracraniană și pacientul vine curînd la examinare; dacă sînt puțini cisticerci, aceștia se pot manifesta numai sub formă de epilepsie ani de zile, fără alte simptome. Evoluția este intermitentă, în puseuri acute urmate de lungi perioade de remisiuni, în care simptomele subiective și obiective au dispărut. Starea generală este proastă la cei cu debut acut, iar la cei cu debut lent starea generală este bună.

Examene complementare. Putem avea anumite reacții biologice datorate acțiunii toxinelor elaborate de parazit; eozinofilie în sînge și în lichidul cefalorahidian, albumina lichidului cefalorahidian crescută; curba reacțiilor coloidale este ca în sifilis; hipoglicorahie, hipocloruremie, hipoclacemie. Avem reacții serologice de devierea complementului (Weinberg-Pîrvu), reacția de precipitare cu antigen preparat din capete de cisticerci din mușchii porcului, devierea complementului cu antigen extras din carne de porc infestată cu cisticerci (reacție specifică 100% — Vosnia). Aceste reacții sînt pozitive în timpul infestației creierului cu cisticerci sau cînd aceștia mor (elaborează toxina) și sînt negative în perioada de acalmie a bolii).

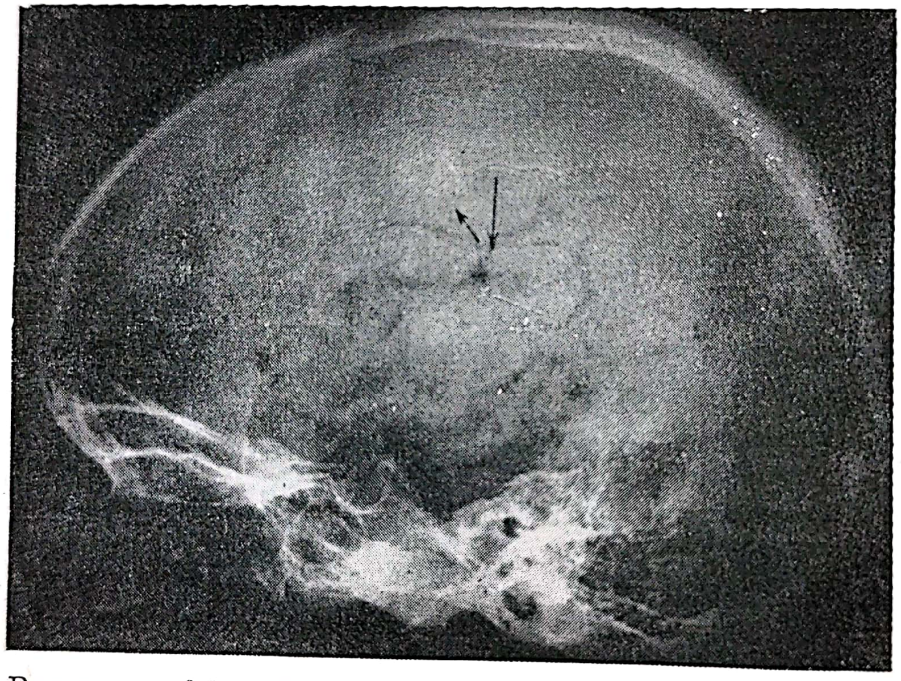

Fig. 607. — Pneumoencefalografie: se vede ventriculul lateral cu semnul Filipov (↑).

Fundul de ochi și examenul general (piele, mușchi) pot arăta coexistența cisticercilor în aceste zone.

Examenul radiografic. Radiografia simplă a craniului poate avea un aspect normal, dar putem găsi fenomene de hipertensiune intracraniană sau mici calcifieri rotunde, bine delimitate, cît bobul de mei, diseminate; alteori cisticercii calcificați sînt dispuși ca mărgelele de-a lungul unei sciziuri. Radiografia mușchilor scheletului poate arăta cisticerci calcificați (aici ei sînt alungiți, cît un bob de orez).

Scanned with OKEN Scanner

Radiografia cu metode de contrast. Dacă nu avem stază papilară, se poate face encefalografie; dacă avem stază papilară se va face ventriculografia. Encefalografia este normală, dacă poate arăta o hidrocefalie intensă (o leptomeningită bazală) sau atrofie corticală. În cazurile recente fără leptomeningită accentuată putem avea semnul veziculei clare (Filipov), (fig. 607): pe clișeu se văd pete luminoase sferice sau ovale, cît bobul de linte sau de fasole, cu o claritate mare în centru și care scade spre periferie, dar pata luminoasă se termină totdeauna printr-un contur regulat. Ventriculografia poate fi normală (cînd sînt chisturi parazitare puține la număr și situate cortical) sau putem avea ventriculi mici (chisturi parazitare multiple corticale); poate fi hidrocefalie cu dilatare mare a ventriculului al III-lea (chisturi în fosa cerebrală posterioară) sau hidrocefalie cu ventriculul al III-lea împins în sus (Arseni) în parazitoza bazală, sau obstrucția găurii lui Monro în chisturi din ventriculul lateral (fig. 608). Ventriculii sînt crenelați (ventriculită).

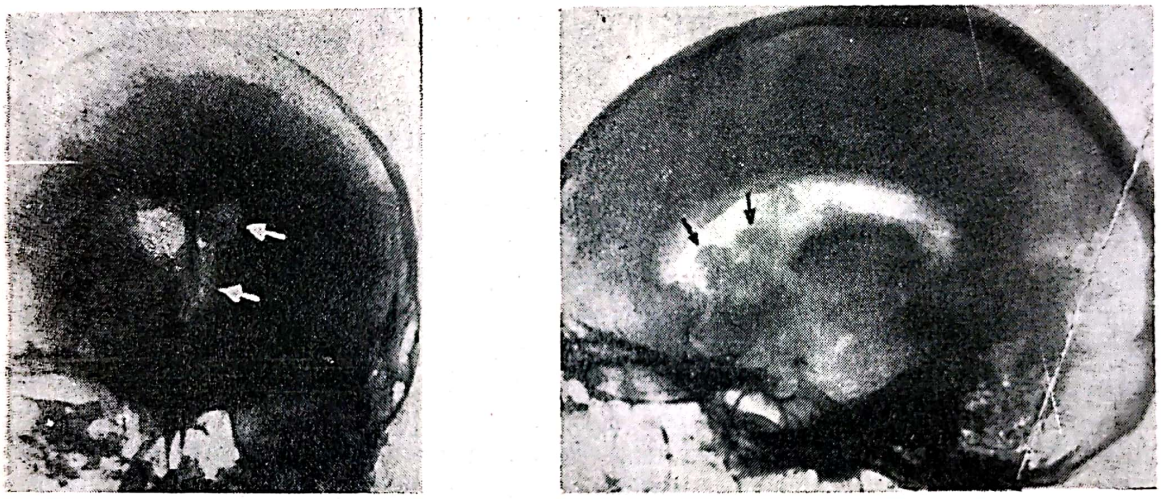

Fig. 608. — Ventriculografie, vedere din față și profil: ventriculii sînt mici cu lacune în corpul ventricular datorită prezenței cisticercilor intraventriculari.

Diagnosticul pozitiv se face prin simptome de certitudine (calcificarea intracraniană), semnul encefalografic al lui Filipov, eliminarea de paraziți prin puncție lombară (Arseni) și reacția serologică a lui Vosnia, și prin simptome de probabilitate (evoluția în puseuri cu faze de acalmie a fenomenelor de hipertensiune intracraniană, crize de epilepsie polimorfe în puseuri, sindrom mare de hipertensiune intracraniană sau semne mici și difuze neurologice).

Examenele complementare pozitive și aspectul ventriculografic descris, antecedente de infestație cu Taenia solium și prezența de paraziți în restul organismului — retină, mușchi — sînt elemente care vin în sprijinul diagnosticului.

Diagnosticul diferențial se face cu orice proces înlocuitor de spațiu. tumorile cerebrale, tuberculom, metastaze, abcese, hematon subdural, encefalitele pseudotumorale, luesul. Evoluția, antecedentele, starea prezentă, examenele complementare pot face diagnosticul diferențial.

Prognostic. Prognosticul este grav în forma generalizată, bazală și ventriculară. Bolnavii mor prin fenomene de hipertensiune intracraniană

Scanned with OKEN Scanner

sau fenomene de blocaj ventricular. Cisticercoza corticală are evoluție cronică. Vindecări spontane se pot întîlni, cu sechele, în formele corticale cu chisturi puține.

Tratament. Tratament medical nu există. Se vor opera. În formele corticale sau ventriculare se va scoate parazitul. În formele generalizate și bazale se vor face decompresiuni mari bilaterale (Arseni) pentru suprimarea fenomenelor grave de hipertensiune intracraniană.

Mortalitatea globală operatorie este de 13%, iar cea tardivă de 5,4%. Mortalitatea este nulă în cisticercoza corticală; este de 26% în cisticercoza generalizată; avem 14% mortalitate în forma ventriculară și 18% în cisticercoza bazală.

BIBLIOGRAFIE

ARSENI C. — Cisticercoza cerebrală, din: Neurologia II, Ed. medicală, 1957, 810.
ARSENI C., SAMITCA D. C. — *Neurol. Psichiat. Neurochi.*, 1960, V, 129.
ARSENI C., SAMITCA D. C. — *Brit. Med. J.*, 1957, 2, 494.
ARSENI C., SIMIONESCU M., MIHĂILESCU N. — *Zbl. Neurochir.*, 1960, 20, 279.
FILIPOV F. I. — *Vopr. Neirohir.*, 1964, 23, 53.

ECHINOCOCOZA CEREBRALĂ

Considerații generale. *Taenia echinococcus* trăiește în intestinul subțire al cîinelui. Oul se află pe părul cîinelui și legume. Ajuns în tubul digestiv al omului, își pierde membrana protectoare sub influența sucurilor digestive, embrionul hexacant perforează peretele intestinului și pe cale sanguină sau limfatică, ajunge în ficat și apoi în plămîni, în inimă și restul organismului. La om, un singur embrion trăiește și se dezvoltă ca larvă în majoritatea cazurilor, ceilalți mor. Se dezvoltă mai mult în ficat și plămîn; este echinococoza primitivă. Hidatidele primitive dau, prin invaginație, hidatidele fiice endogene, iar prin evaginație, hidatidele fiice exogene, care pot conține scolecși. Din chistul hidatic primitiv matur se pot dezvolta o mulțime de chisturi hidatice secundare, fie din veziculele fiice, fie din scolecșii lor.

La om chistul hidatic primitiv este unilocular; hidatidele fiice exogene se produc rar. Hidatidele fiice exogene se produc în 10% din cazuri, numai în chisturile foarte vechi, la persoanele în vîrstă. Acest fapt face ca extirparea chistului rupt să nu dea recidive, căci nu sînt chisturi fiice și scolecși.

Prezența chisturilor hidatice multiple în organism poate fi dată printr-o localizare a unui chist în inimă. Acest chist, fiind fertil, se rupe și scolecșii se însămînțează în tot organismul, dînd adevărate metastaze. Metastazele hidatice se localizează aproape totdeauna numai în encefal.

Vîrsta. Apare la copii și tineri sub vîrsta de 20 de ani.

Coexistența localizării cerebrale cu localizarea în alte organe se poate găsi în raport de 1/8.

Chisturi hidatice multiple se găsesc în 15% din cazuri și aceasta denotă o echinococcoză secundară.

Anatomie patologică. Chistul hidatic se poate localiza în craniu pe meninge, în creier sau ventricul. Chistul hidatic este localizat cel mai

Scanned with OKEN Scanner

frecvent (85%) în substanța albă cerebrală și este de obicei unilocular. Rareori, chistul hidatic se localizează în cerebel sau se găsește în trunchiul cerebral; în ventricul, el este multilocular (15%). Un chist mare cît o portocală este uni- sau multilocular. Este bine delimitat de parenchimul cerebral, de care aderă foarte puțin; rareori are mari aderențe.

Examenul clinic. Debutul bolii. În 70% din cazuri găsim fenomene de hipertensiune intracraniană, rareori fenomene focale (20%), și în 10% o stare infecțioasă (febră, frisoane, care au durat 2—3 zile). La copii, semnele de debut pot lipsi și se constată o mărire a craniului cu o stare generală bună. Semnele neurologice depind de sediul chistului hidatic; ele sînt discrete. Epilepsia apare într-o proporție de 50%, mai ales de tip focal. Simptomele evoluează lent în două treimi din cazuri, iar o treime evoluează intermitent, chiar cu ameliorări ale semnelor clinice.

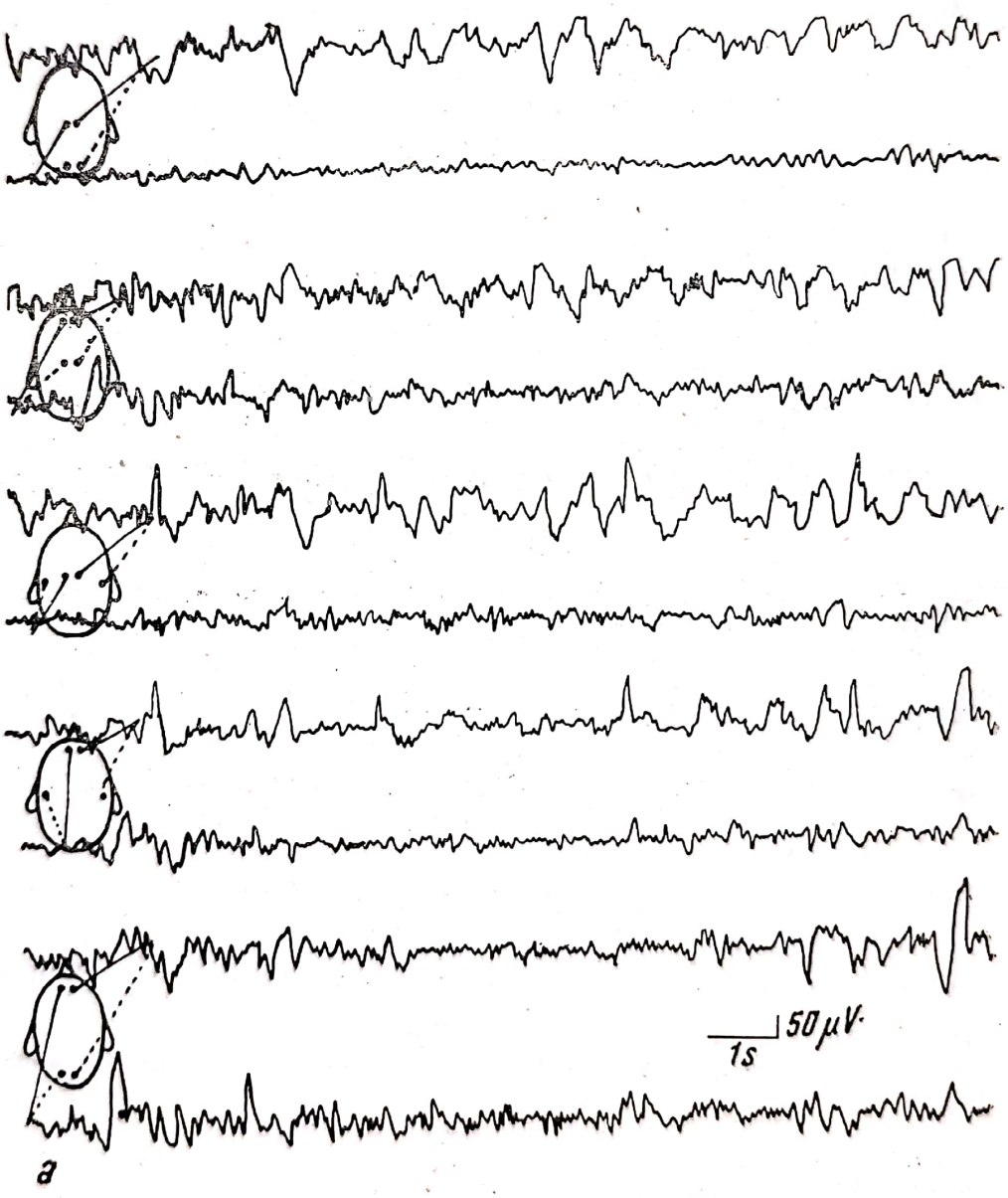

Fig. 609. — EEG și hidatidoză:
a) unde lente delta ample mai accentuate în regiunea temporo-occipitală dreaptă;

Scanned with OKEN Scanner

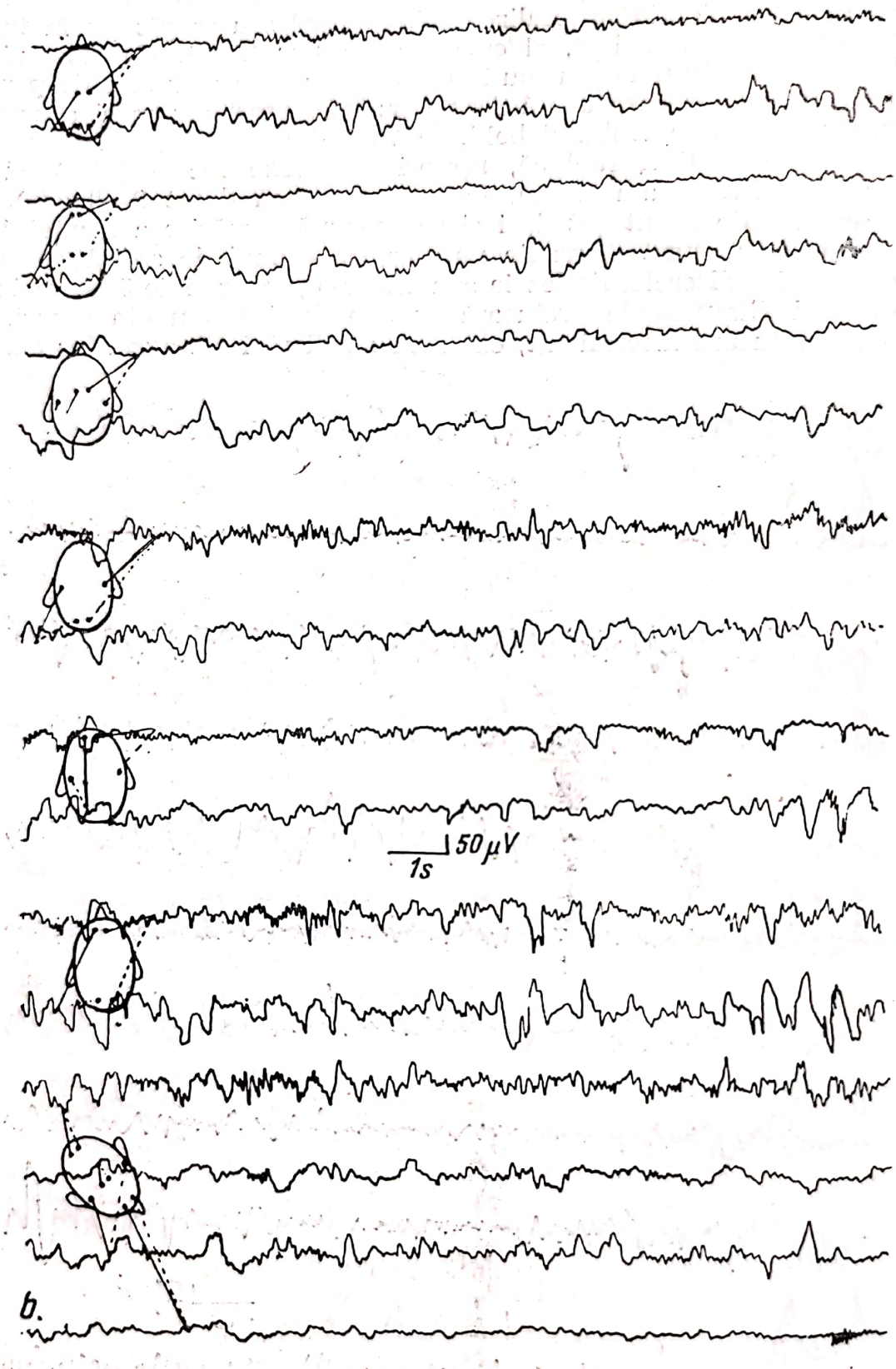

Fig. 609.

b) pe un fond cu anomalii bioelectrice difuze apare un focar de unde delta polimorfe ample în derivațiile parieto-temporale stingi.

Scanned with OKEN Scanner

Diagnosticul pozitiv. Fenomene accentuate de hipertensiune intracraniană, semne neurologice puține, stare generală bună la copii și tineri, prezența de alte chisturi în organism, reacțiile serologice pozitive, forme de epilepsie în puseuri.

Diagnosticul diferențial se face cu orice proces înlocuitor de spațiu din cutia craniană.

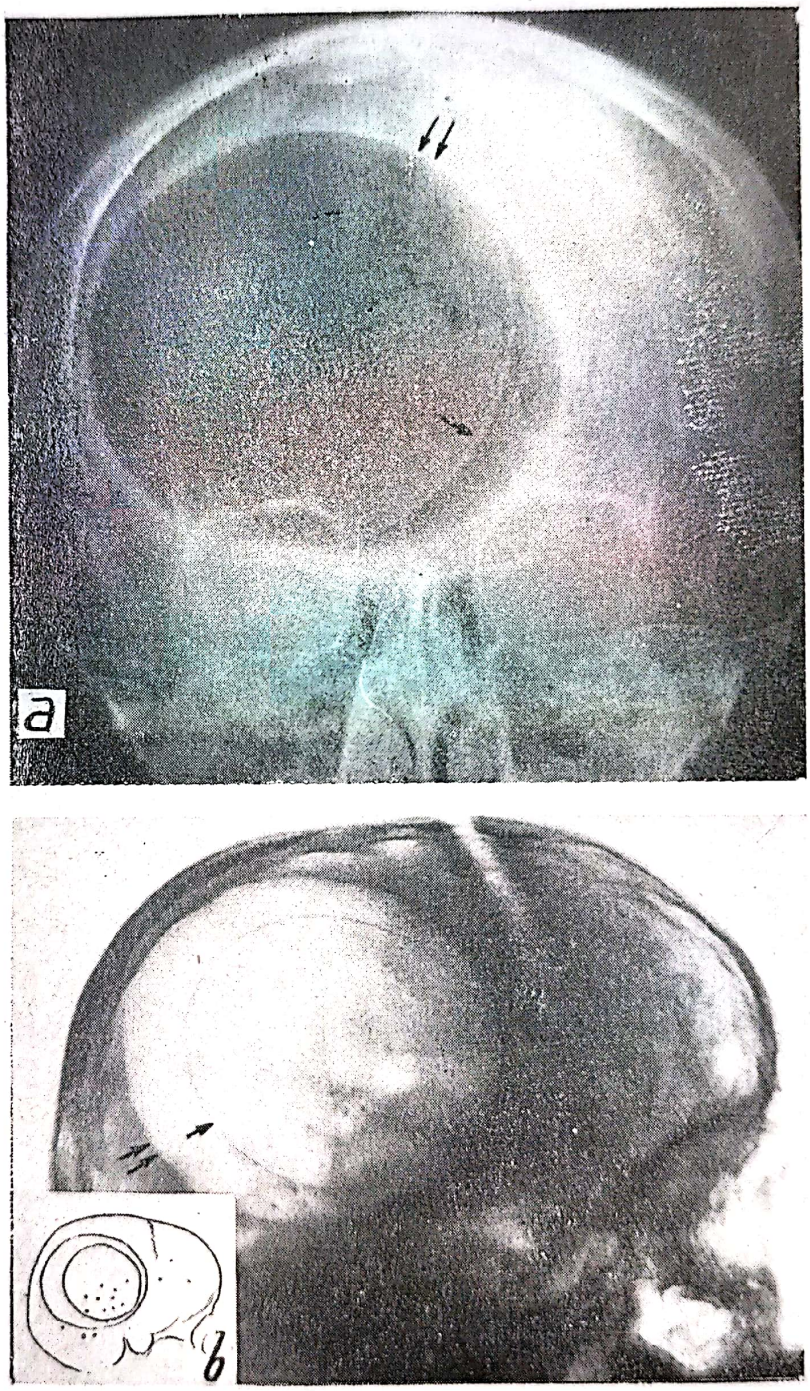

Fig. 610. — Cistografie, vedere din față:
a) chist hidatic FPT stînga cu imaginea „dublului contur", depășind mult linia mediană cu 3—4 cm spre dreapta, iar sistemul ventricular hetero-lateral este redus la o simplă pantă paralelă cu porțiunea medială a peretelui chistului; *b*) cistografie, vedere din profil: se vede un chist hidatic parieto-temporo-occipital cu aspect de dublucontur.

Scanned with OKEN Scanner

Examene biologice. Se găsesc o eozinofilie în sînge și în lichidul cefalorahidian, reacții pozitive de fixare a complementului (Weinberg-Pîrvu) și intradermoreacția lui Cassoni.

Examenul EEG arată anomalii electrice mari predominant în hemisferul unde este chistul hidatic (fig. 609).

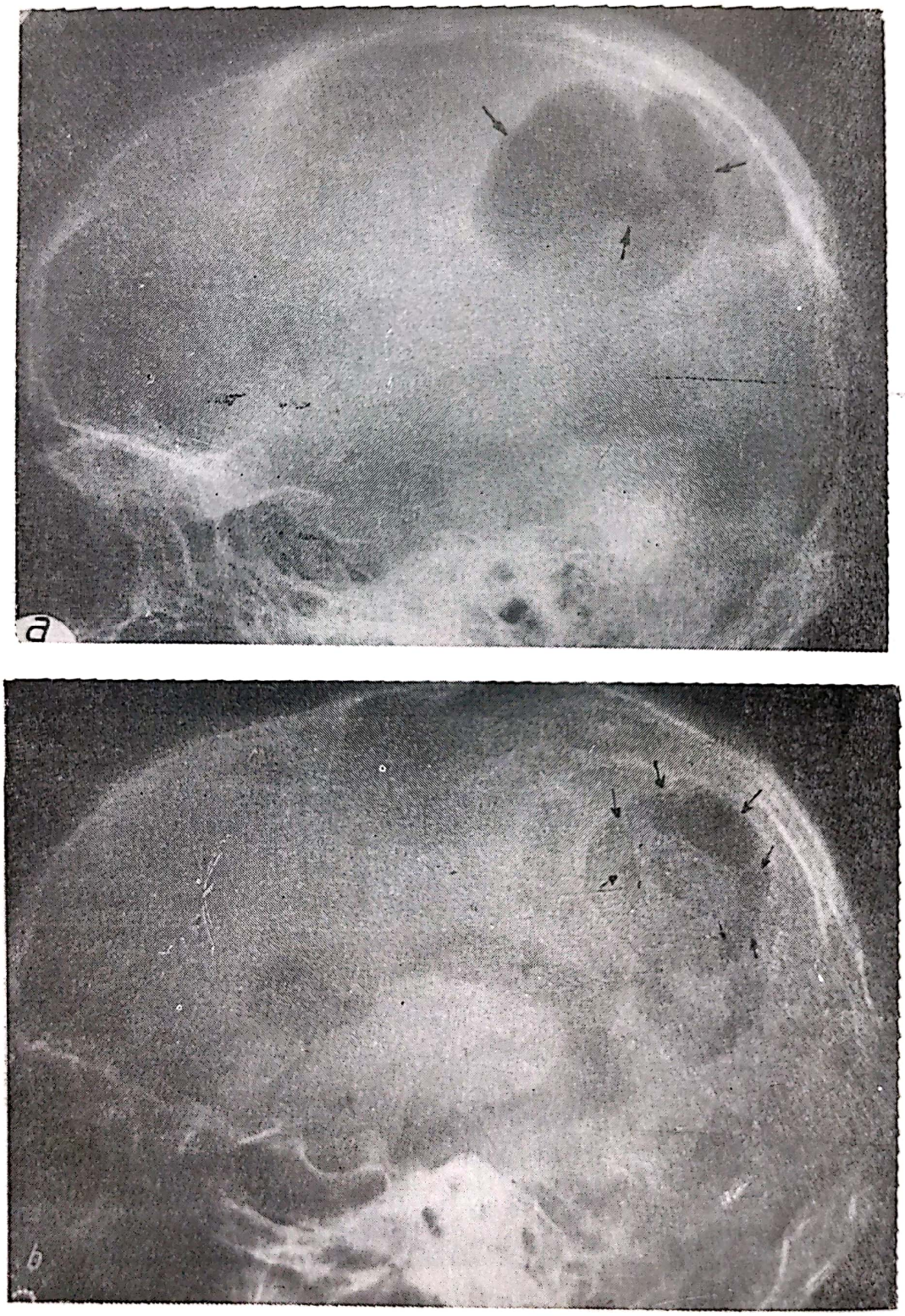

Fig. 611. —

a) și *b*) Ventriculografie și cistografie în chistul hidatic: vedere din profil: se vede sistemul ventricular și multiplii chişti hidatici în regiunea parieto-occipitală.

Scanned with OKEN Scanner

Examenul radiologic. Radiografia simplă a craniului poate fi normală sau să arate fenomene de hipertensiune intracraniană; rar se poate vedea chistul calcificat. În forma craniană avem cavități în diploe.

Examenul radiologic cu metode de contrast. Encefalografia sau ventriculografia arată prezența unui proces expansiv intracranian bine deli-

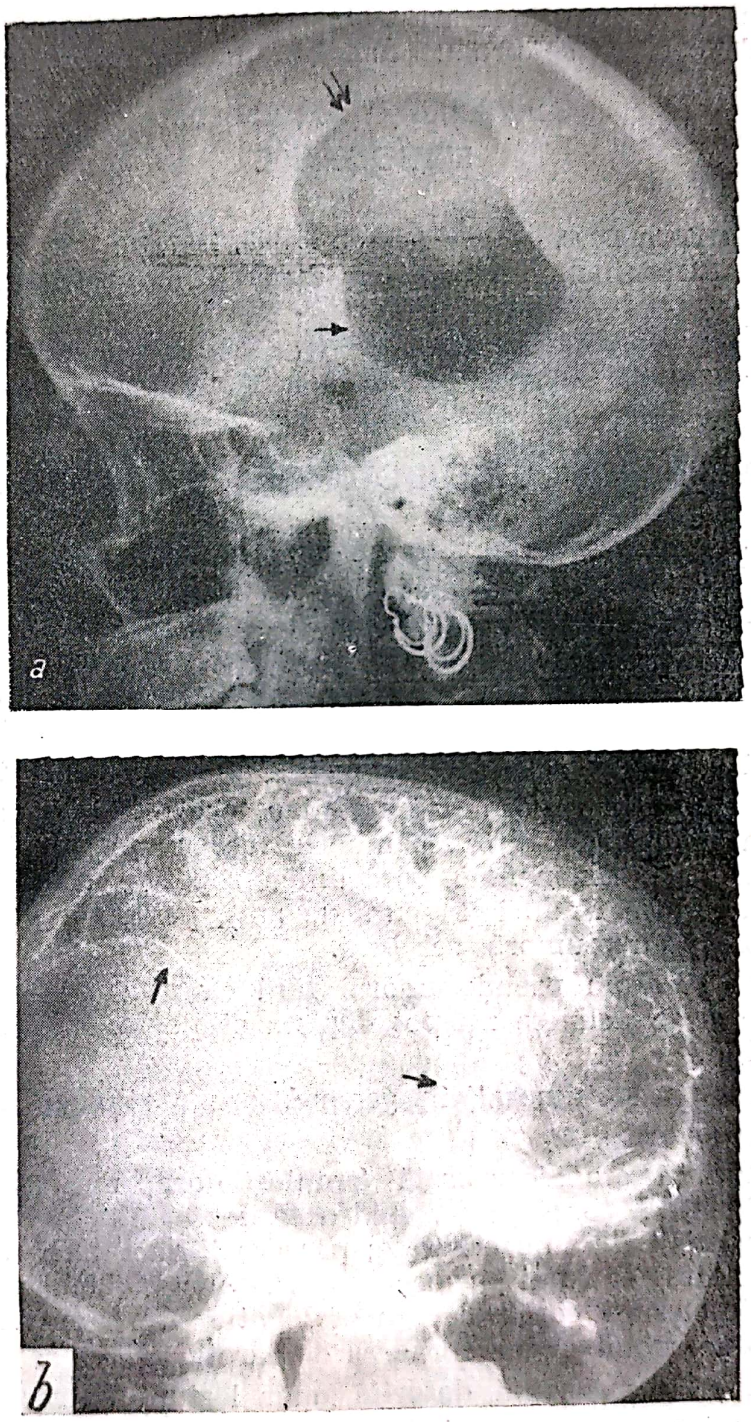

Fig. 612. —

a) Cistrografie și vnetriculografie, vedere din profil: se văd doi chişti hidatici; *b*) arteriografie, vedere din profil: se vede sistemul arterial împins înainte și în sus, apărînd un spațiu avascular temporo-parieto-occipital ocupat de un chist hidatic.

Scanned with OKEN Scanner

mitat. Dacă la ventriculografie puncționăm chistul hidatic, avem o imagine aerică rotundă simplă, sau un aspect de dublu contur (Arseni) (fig. 610, 611) care este caracteristic chistului hidatic. Arterografia arată o deplasare mare a vaselor cerebrale, iar la nivelul chistului vasele lipsesc cu desăvîrșire (Filipov) (fig. 612).

Tratament medical nu există; se folosește cel chirurgical. În chistul hidatic unic avem vindecări 100%. Nu sînt recidive. În chisturile hidatice multiloculare se produc recidive, adesea chiar infectate.

BIBLIOGRAFIE

ARSENI C., SAMITCA D. C. — *Acta Neurol. scand.*, 1957, 32, 389.

ARSENI C., MARETSIS M. — Echinococoza cerebrală, din: Procesele expansive intracraniene II, Ed. Academiei R.S.R., 1974, 441—461.

MARINESCU V. — Hidatidoza cranio-cerebrală. Teză I.M.F., București, 1971.

SCHROEDER AL. — *Rev. Neurochir.*, 1936, 65, 1 036.

9. SINDROMUL PSEUDOTUMORAL INTRACRANIAN

Adeseori avem un sindrom clasic de hipertensiune intracraniană asociat cu semne neurologice, fără a fi un proces expansiv intracranian. La baza acestui sindrom pseudotumoral intracranian stau trei mecanisme; modificările patului vascular cerebral; perturbațiile formării circulației și resorbției lichidului cefalorahidian; tulburări metabolice parenchimatoase. Aceste trei mecanisme în proporție variată duc la producerea unui edem cerebral care este baza anatomică a acestui sindrom.

Sindromul pseudotumoral intracranian, oricare ar fi cauza, are întotdeauna un sindrom de hipertensiune intracraniană (100%) și 80—90% semne neurologice. Examenele paraclinice repetate trebuie să fie negative în mai multe rînduri (în curs de ani), pentru a pune diagnosticul de sindrom pseudotumoral cerebral.

Avem un sindrom pseudotumoral fără cauză cunoscută (5%), metodele clinice și paraclinice nu pot depista etiologia. În general este un sindrom benign.

Sindromul pseudotumoral, în general, are o etiologie cunoscută.

Etiologia poate fi:

1) o suferință craniocerebrală (craniostenoza, malformații ale bazei craniului, boli congenitale, hidrocefalie — malformația Arnold-Chiari); traumatisme craniocerebrale; procese inflamatorii (meningite seroase, arahnoidite, encefalite); procese vasculare (hemoragii, ramolisments, arterioscleroză cerebrală, encefalopatie hipertensivă, hemoragii subarahnoidiene, tromboze cerebrale și de carotidă);

2) suferință a creierului datorită unor leziuni extracerebrale prin:

a) afecțiuni generale (boli infecțioase, intoxicații metabolice);

b) afecțiuni organice (boli de ochi. O.R.L., coloană vertebrală, aparat cardiovascular, glande endocrine, afecțiuni renale).

Scanned with OKEN Scanner

BIBLIOGRAFIE

ARSENI C., CONSTANTINESCU A. I. — Hipertensiunea intracraniană, Ed. Academiei R.S.R., 1972.
ARSENI C., CONSTANTINESCU A. I. — Pseudotumorile cerebrale, din: Procesele expansive intracraniene II, Ed. Academiei R.S.R., 1974, 518—544.
CONSTANTINESCU A. I. — Aspecte ale hipertensiunii intracraniene, Teză I.M.F., București, 1969.

10. ABCESELE CEREBRALE

C. ARSENI, A. V. CIUREA

DATE GENERALE

Abcesele cerebrale, supurații colectate ale parenchimului cerebral, constituie unul din capitolele cele mai importante ale patologiei neurochirurgicale. Cu toate progresele înregistrate de medicina modernă în ceea ce privește mijloacele de diagnostic neurochirurgical, anestezia și terapia intensivă, antibio- și corticoterapia, tratamentul și monitorizarea edemului cerebral, abcesele cerebrale rămîn încă unul din punctele nevralgice ale patologiei neurochirurgicale, atît prin dificultățile de diagnostic, mortalitatea ridicată, cît și prin multiplele sechele postoperatorii, de multe ori redutabile. Mortalitatea în abcesele cerebrale a scăzut impresionant în ultimii ani, fapt explicat prin precocitatea diagnosticului, posibilitatea unei localizări anatomice cît mai perfecte (prin tomografia computerizată) și prin complexitatea mijloacelor terapeutice moderne.

Prima descriere cunoscută în literatura medicală a unui abces cerebral tratat cu succes aparține lui Morand (1768). Acest autor a realizat evacuarea unui abces cerebral netraumatic prin aplicarea unui drenaj extern prin trepanație. Roux (1821) realizează, în aceleași condiții, un succes operator într-un caz de abces cerebral. Dupuytren (1839) încearcă același procedeu operator într-un caz, dar pacientul nu a supraviețuit. În continuare apar lucrări sporadice asupra abceselor cerebrale evacuate prin aspirație după deschiderea durei mater și incizia cortexului (Renz, 1867; Maas, 1869; Weeds, 1872; Hulke, 1879).

Diagnosticul și metodele de tratament chirurgical ale abceselor cerebrale progresează evident odată cu publicarea lucrărilor lui Macewen (1887). Acest autor tratează cu succes, prin drenaj extern, un abces adiacent otogen. De asemenea, același autor, în 1893, în seria sa de 25 abcese cerebrale, dintre care unele cu importante modificări ale stării de conștiență, realizează un succes terapeutic deosebit cu supraviețuire în 18 cazuri (6 cazuri decedate neoperate).

Desigur că, odată cu introducerea antibioterapiei, aspectul etiopatogenic, clinic și terapeutic al abceselor cerebrale a fost total modificat. Antibioterapia constituie un element important în scăderea mortalității abceselor cerebrale, și, inițial, a scăzut și morbiditatea acestei afecțiuni. De aceea, diferitele serii statistice relevă tranșant, prin rezultatele raportate, perioada pre- și postantibiotică în clinica și evoluția abceselor cerebrale.

Scanned with OKEN Scanner

Lucrările publicate asupra abceselor cerebrale, atît în țară cît și în literatura mondială de specialitate, sînt extrem de numeroase. Sînt abordate diferite aspecte ale abceselor cerebrale: etiopatogenie, histopatologie, evoluția locală intracerebrală a supurației pînă la încapsulare, tablouri clinice pe serii mai mult sau mai puțin largi, metodele de investigație (dintre care, în momentul actual domină tomografia computerizată), corticoterapia și tratamentul edemului cerebral, antibioterapia, momentul optim al intervenției chirurgicale, diferite metode și tehnici de exereză a abceselor cerebrale, rezultate imediate și îndepărtate, sechele neuropsihice etc. Dintre lucrările de sinteză cunoscute, amintim pe cele prezentate de Le Beau și Rosier (1949) pe 160 cazuri, Bonnal și colab. (1960) pe 547 cazuri, Lallemant (1962) care adună din literatură 169 cazuri de abcese cerebrale în cadrul cardiopatiilor cianogene, Kiser și Kendig (1963) pe 139 cazuri, Kravenbühl (1967) pe 130 cazuri, Garfield (1969) pe 200 cazuri. Dintre numeroasele lucrări publicate în țară asupra abceselor cerebrale, amintim pe cea efectuată pe Ghițescu (1974) asupra a 622 abcese cerebrale.

Privitor la copil, numeroase publicații arată existența abceselor cerebrale (Grant, 1932; Reid și Parrott, 1951; Baumoel, 1952). În ultimii 20 ani au apărut publicații pe serii din ce în ce mai largi asupra abceselor cerebrale la copil. Astfel, Wertheimer și colab. (1960) publică 17 observații de abcese cerebrale la copil; Mansuy și colab. (1960) 32 cazuri; Klein (1960) 39 cazuri; McGreal (1962) 30 cazuri; Arseni și colab. (1966) 81 cazuri; Matson (1969) 131 cazuri; Klinger (1977) 185 cazuri.

În ceea ce privește abcesele cerebrale la grupa de vîrstă 0—3 ani, acestea sînt menționate rar, în cadrul seriilor largi urmărite (Morgan și colab., 1973; Le Beau și colab., 1973) sau sporadic, ca observații izolate (Farley, 1949; Baigue, 1950; Butler și colab., 1957; Munslow și colab., 1957). Studii aprofundate dedicate numai abceselor cerebrale la sugar, aparțin lui Beechmans (1953) și apoi lui Philippe (1969), Hoffman și colab. (1970).

FRECVENȚA

În Clinica de neurochirurgie, București, în perioada 1936—1979 inclusiv, deci pe o perioadă de 44 ani, au fost diagnosticate și operate sau verificate necroptic un număr total de 810 abcese cerebrale.

Întrucît am avut posibilitatea de urmărire în timp a abceselor cerebrale tratate în Clinica de Neurochirurgie pe o perioadă atît de îndelungată, putem afirma că, după o scădere relativă a *incidenței* acestei afecțiuni în patologia neurochirurgicală, asistăm la o recrudescență evidentă. Scăderea evidentă din anii 1951—1960 coincide cu răspîndirea tratamentului antibiotic și existenței unei sensibilități deosebite a florei microbiene la această modalitate terapeutică. Reactualizarea acestor afecțiuni dovedește tocmai creșterea rezistenței florei bacteriene și insuficiența antibioterapiei actuale.

Frecvența raportată la *sex* relevă o predominanță netă pentru sexul masculin, în proporție de 3 : 1. Astfel, am constatat că, din 810 abcese cerebrale, 616 erau la sexul masculin (76,04%) și 194 la cel feminin (23,95%). Aceste date diferă după tipul etiopatogenic al abceselor cerebrale. Astfel, în timp ce la abcesele cerebrale adiacente sexul mas-

Scanned with OKEN Scanner

culin reprezintă 68,95%, iar la cele metastatice 75,47%, la abcesele de origine necunoscută sexul masculin este afectat într-o proporție de 81,48%, iar la abcesele posttraumatice de 95,20%. Aceste date corespund celor raportate în literatura de specialitate.

Incidența abceselor cerebrale raportată la *grupele de vîrstă* în seria studiată (810 cazuri) relevă o predominanță la grupa de vîrstă 21—30 ani (184 cazuri, 22,71%). Grupele de vîrstă limitrofe (11—20 ani și 31—40 ani) prezintă de asemenea o incidență crescută a abceselor cerebrale (178 și respectiv 175 cazuri). De asemenea menționăm incidența scăzută a abceselor cerebrale la vîrstele extreme, mai ales după 60 ani (1,85%) (tabelul LXII).

TABELUL LXII

Distribuția abceselor cerebrale (810 cazuri) pe grupe de vîrstă, după etiopatogenie

Grupa de vîrstă	Tipul de abces				TOTAL	
	A	M	T	M		
0—12 luni	0	3	0	0	3	
1— 3	5	1	0	0	6	78
4—10	42	9	6	12	69 (163)	
11—16	62	9	8	6	85	
						178
17—20	56	10	12	15	93	
21—30	92	32	48	12	184	
31—40	76	41	31	27	175	
41—50	37	45	17	22	121	
51—60	18	26	2	13	59	
peste 60	5	8	1	1	15	
TOTAL	393	184	125	108	810	

Legenda: A=abcese adiacente
M=abcese metastatice
T=abcese posttraumatice
N=abcese de origine necunoscută.

ETIOPATOGENIE

Din punct de vedere etiopatogenic, abcesele cerebrale se împart în:

A. *Abcese adiacente* (Eagleton, 1924) secundare unui focar infecțios de vecinătate, determinarea cerebrală făcîndu-se prin continuitate, din aproape în aproape. Bonnal și colab. (1960) denumesc această grupă de abcese „propagate" sau „prin propagare". Din această grupă fac parte:

a) abcesele rinogene;
b) abcesele otogene;
c) abcesele secundare altor focare infecțioase de vecinătate.

Considerăm că denumirea cea mai corectă a acestui grup de abcese este acea de abcese cerebrale cu punct de plecare la extremitatea cefalică dar, deoarece termenul de adiacente este cel mai răspîndit în literatura de specialitate, îl vom folosi și noi în lucrarea de față.

Scanned with OKEN Scanner

B. *Abcese metastatice,* secundare unui focar infecțios la distanță de extremitatea cefalică, însămînțarea cerebrală fiind posibilă doar pe cale sanguină. Din această categorie fac parte:

a) abcesele pleuropulmonare;

b) abcesele cianogene (în cadrul cardiopatiilor congenitale cianogene);

c) abcesele cerebrale cu alt punct de plecare cunoscut la distanță.

C. *Abcesele posttraumatice* sînt determinate de cele mai multe ori de infectarea directă a parenchimului cerebral. Din această grupă fac parte abcesele cerebrale posttraumatice acute, cronice și abcesele cerebrale traumatice tardive.

D. *Abcesele de origine necunoscută* sînt abcese a căror sursă infecțioasă nu este decelabilă clinic sau cu mijloacele de investigație uzuale. Această categorie de abcese exprimă de cele mai multe ori dificultățile diagnostice, ele fiind în majoritate abcese adiacente sau metastatice.

Repartiția, din punct de vedere etiopatogenic, a celor 810 cazuri de abcese cerebrale ale seriei studiate, este următoarea: abcsee adiacente 393 cazuri (48,51%); abcese metastatice 184 cazuri (22,71%); abcese posttraumatice 125 cazuri (15,43%) și abcese de origine necunoscută 108 cazuri (13,33%). Din aceste date se constată predominanța abceselor adiacente, care domină de departe întreaga serie, fapt ce concordă și cu datele majorității autorilor (Bonnal și colab., 1960; Garfield, 1978). Contrar acestor date, Krayenbühl (1967), în seria sa de 130 cazuri relevă preponderența abceselor metastatice (56 cazuri, deci un procent de 43,07%), față de cele adiacente (36 cazuri — 29,69%).

Deosebit de sugestivă este distribuția abceselor cerebrale din fiecare din grupele etiopatogenice menționate în seria studiată. În cadrul *abceselor adiacente* (393 cazuri), sînt cuprinse abcesele otogene (317 cazuri), abcesele rinogene (46 cazuri) și abcesele cauzate de alte focare infecțioase cunoscute, de vecinătate (30 cazuri). Tocmai această defalcare a abceselor adiacente relevă preponderența celor de origine otogenă, care reprezintă 80,66% din total. Celelalte două categorii de abcese adiacente urmărite dau un procent de 11,70% (abcese rinogene) și 7,64% (abcese determinate de alte focare infecțioase de vecinătate).

Abcesele metastatice sînt defalcate în: abcese cerebrale în cadrul infecțiilor pleuropulmonare (105 cazuri), abcese cerebrale în cadrul cardiopatiilor congenitale cianogene (17 cazuri), abcese cerebrale cu punct de plecare cunoscut (62 cazuri). Din datele obținute pe seria studiată, am observat o preponderență netă a abceselor cerebrale cu punct de plecare pleuropulmonar, care reprezintă un procent de 57,06%, în timp ce abcesele cerebrale cu punct de plecare cunoscut, reprezintă 33,69%, iar cele din cadrul cardiopatiilor congenitale cianogene, 9,23% din totalul abceselor cerebrale metastatice.

Abcesele cerebrale posttraumatice (125 cazuri) sînt întîlnite în marea lor majoritate după traumatisme craniocerebrale deschise.

Abcesele de origine necunoscută (108 cazuri) sînt, în fond, în marea majoritate a cazurilor, abcese adiacente sau metastatice. Ceea ce impresionează în statistica prezentată, este numărul important de abcese de origine necunoscută, care reprezintă 13,33% din cazurile seriei studiate.

Scanned with OKEN Scanner

TABELUL LXIII

Repartiția abceselor cerebrale (810 cazuri) după etiopatogenie și sediu

TIPUL ETIOPATOGENIC		SEDIUL																TOTAL 310 cazuri	
		Cerebeloase	Cerebel + unghi ponto-cerebelos	Trunchi cerebral + nuclei bazali	F	F.T.	F.P.	F.P.T.	P	P.O.	T.	T.O.	T.R.	T.P.O	O	Selare	Multiple		
Adiacente	Otogene	102	—	—	2	4	—	—	2	1	171	15	10	—	—	—	10	317	393
	Rinogene	—	—	—	42	1	1	—	—	—	—	—	—	—	—	—	2	46	
	De vecinătate	2	1	—	10	2	1	—	5	1	4	—	1	—	1	—	2	30	
Metastatice	Pleuro-pulmonare	2	—	5	29	3	2	1	13	1	7	4	2	5	—	2	29	105	184
	Cianogene	—	—	—	5	0	4	1	2	1	—	—	1	1	—	—	2	17	
	Infecție cunoscută	3	—	—	14	4	8	—	6	8	4	2	4	—	—	—	9	62	
Posttraumatice		—	—	—	61	10	12	—	11	—	22	—	1	1	5	—	2	125	
De origine necunoscută		9	—	—	19	12	20	1	14	2	3	3	3	5	—	—	17	108	
TOTAL		118	1	5	182	36	48	3	53	14	211	24	22	12	6	2	73	810	

Scanned with OKEN Scanner

Proporția acestor abcese este raportată diferit de la autor la autor, fapt explicat prin posibilitățile diferite de investigare. Astfel, Le Beau și Rosier (1949) menționează 27 cazuri (16,87%) de abcese de origine necunoscută într-o serie de 160 cazuri, Bonnal și colab. (1960) 117 cazuri (21,3%) dintr-o serie de 547 cazuri, iar Krayenbühl (1967) 26 cazuri (20%) din seria sa de 130 abcese cerebrale. De altfel, sintetizînd datele din literatură, Garfield (1978) constată că, din 1963 pînă în perioada actuală, abcesele cerebrale de origine necunoscută sînt în creștere, fiind raportate în mod similar de diferiții autori într-un procent de 20—25%, tocmai datorită mascării focarului infecțios inițial prin antibioterapie intempestivă și precoce. Cu toate acestea este necesar a aminti raportul lui Evans (1931) care, pe 194 autopsii de cazuri cu abcese cerebrale, cele de origine necunoscută au fost doar în număr de 15, deci un procent cert de 7,73%.

Sediul abceselor cerebrale este în raport cu etiopatogenia lor. Abcesele adiacente (393 cazuri) sînt localizate lîngă sursa infecțioasă. De exemplu, din cele 317 cazuri de abcese otogene, 171 (53,94%) sînt situate în lobul temporal și 102 (32,17%) în emisferul cerebelos; abcesele rinogene sînt localizate predominant în lobul frontal (42 din cele 46 cazuri de abcese rinogene). Abcesele metastatice (184 cazuri) sînt cu o topografie profundă, paraventriculară, mai frecvent de partea stîngă, afectînd, în ordinea frecvenței, lobul frontal (48 cazuri), parietal (21 cazuri), temporal (11 cazuri) sau, prin formele multiloculare, 2 sau 3 lobi cerebrali. Abcesele posttraumatice (125 cazuri) sînt situate la nivelul lobului cerebral subiacent locului de impact sau fracturii craniene (61 abcese situate în lobul frontal, 22 temporale, 11 parietale etc.). Abcesele de origine necunoscută (108 cazuri) în seria studiată, nu au o preponderență asupra unui lob cerebral. Cel mai adesea (20 cazuri) ele sînt întîlnite la nivelul regiunii frontoparietale (tabelul LXIII).

TABELUL LXIV

Repartiția abceselor cerebrale (810 cazuri) după număr, formă și grupe etiopatogenice

Număr și formă	TIPUL DE ABCES				TOTAL
	A	M	T	M	
Unice	267	102	93	79	541
Multiloculare	112	43	30	12	197
Multiple	14	39	2	17	72
TOTAL	393	184	125	108	810

Forma și numărul abceselor cerebrale sînt de asemenea extrem de variabile. Clasic, se consideră că abcesele cerebrale sînt de 3 tipuri: unice, multiloculare și multiple. Abcesele unice sînt întîlnite cel mai frecvent. În seria studiată abcesele unice au reprezentat majoritatea (541 cazuri — 66,79%), urmate de cele multiloculare (197 cazuri —

Scanned with OKEN Scanner

24,32%) și de cele multiple (72 cazuri — 8,88%). De remarcat că, în seria prezentată de Bonnal și colab. (1960), abcesele unice reprezintă 60%, cele multiloculare 33% și cele multiple 7%. Aceste proporții sînt constatate de către majoritatea autorilor. Există totuși unele publicații în care abcesele multiloculare nu sînt deloc menționate (Carey și colab., 1972; Kerr și colab., 1958; Morgan și colab., 1973) (tabelul LXIV).

Deosebit de sugestive sînt datele relevate de distribuția abceselor cerebrale după număr și formă, în funcție de etiologie (tabelul LXIV). Astfel, abcesele unice predomină mai ales în cadrul abceselor adiacente și posttraumatice, în timp ce abcesele multiloculare au o pondere deosebită în grupa etiologică a abceselor metastatice și posttraumatice. Chiar în cadrul abceselor adiacente, se constată un număr important de abcese de formă multiloculară, pondere dată de abcesele rinogene (din 46 abcese, 21 sînt multiloculare). Abcesele multiple sînt constant întîlnite la abcesele metastatice și de origine necunoscută.

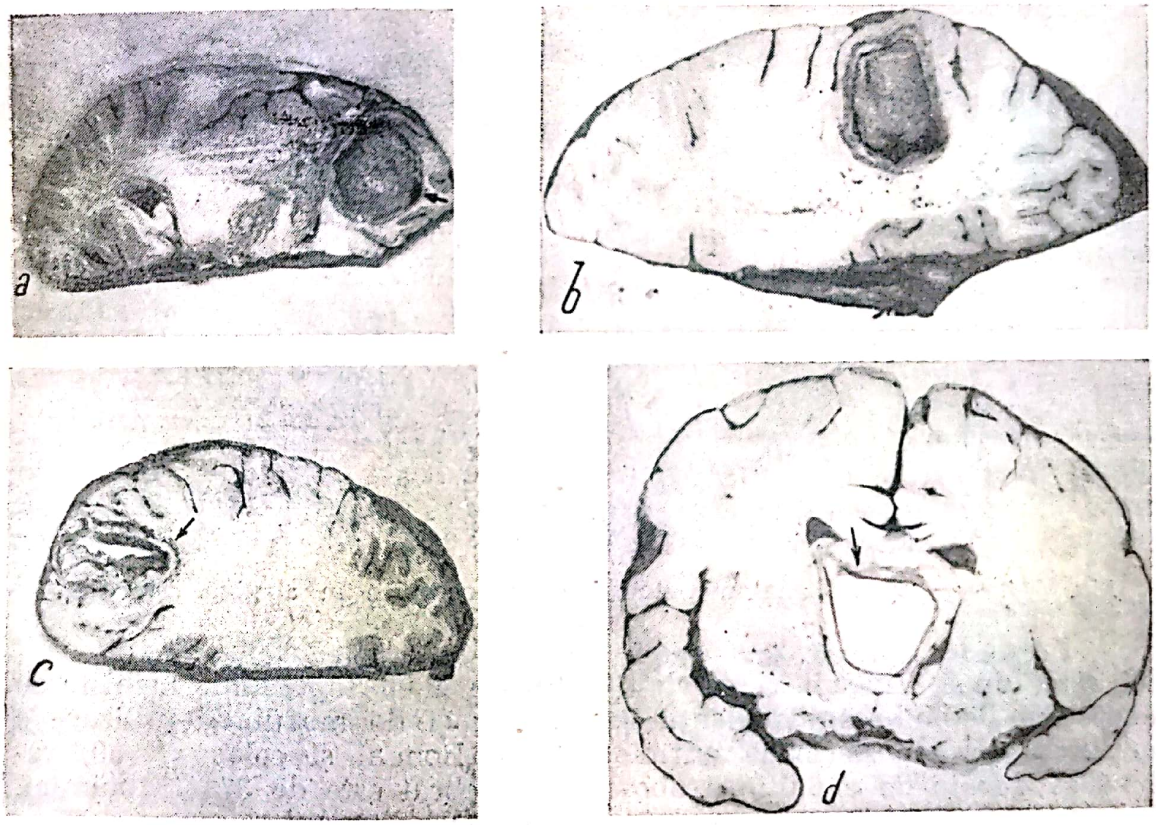

Fig. 613. — Aspecte anatomopatologice macroscopice în abcesele cerebrale: *a*) abces cerebral în lobul frontal; *b*) abces cerebral în lobul parietal; *c*) abces cerebral în lobul occipital; *d*) abces cerebral la nivelul ventriculului V.

Anatomie patologică. Din observațiile histopatologice ale lui Homen (1912), Carmichael, Kernohan și Adson (1939) și Greenfield (1958), stadiile evolutive de constituire a abcesului cerebral sînt următoarele:

Stadiul I — encefalita presupurativă, produsă printr-un ramolisment septoc venos, mult mai rar arterial.

Stadiul II — encefalita supurativă sau stadiul de abces necolectat (stadiul I al lui Varmichael Kernohan și Adson, 1939), caracterizat prin

apariția în centrul focarului de necroză septică a unor zone purulente, neregulate, neconfluente, înconjurate de zone de ramolisment cu sufuziune sanguină.

Studiul III — abcesul colectat sau abcesul confluent (stadiul II după Carmichael, Kernohan și Adson, 1939; abcesul acut după Greenfield, 1958), în care se constată confluarea zonelor purulente, formînd o colecție supurată mai mult sau mai puțin regulată, înconjurată de o zonă de reacție inflamatorie, care reprezintă reacția locală de apărare a țesutului cerebral.

Stadiul IV — abces incapsulat (stadiile III și IV după Carmichael, Kernohan și Adson, 1939; abcesul cronic după Greenfield, 1958), în care se constată organizarea țesutului inflamator într-o capsulă care înconjoară colecția purulentă. Capsula astfel constituită delimitează abcesul de țesutul cerebral învecinat (fig. 613, 614). Durata de formare a capsu-

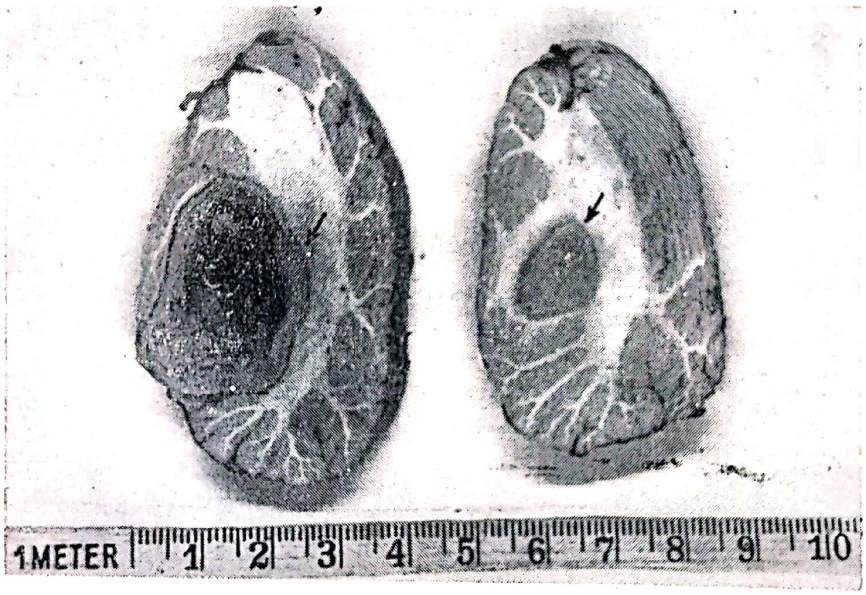

Fig. 614. — Aspecte anatomopatologice macroscopice în abcesul cerebelos.

lei este, după Vincent și colab. (1936), de 3—8 săptămîni. Închistarea abcesului depinde de virulența germenilor și de modul de utilizare a antibioticelor. În perioada antibioterapiei, Bonnal și colab. (1960) relevă că durata de evoluție a abcesului cerebral este de 3—4 săptămîni.

Capsula abcesului este alcătuită din trei straturi care, dinăuntru în afară sînt următoarele: *stratul exsudativ,* situat la limita focarului supurat, conține celule granuloase și limfocite, cu dispariția celulelor nervoase; *stratul infiltrativ,* în care predomină infiltrația limfocitară, perivasculară, însoțită de mici zone hemoragice, corpi granuloși, elemente microgliale; *stratul fibrilar,* situat la limita cu țesutul nervos înconjurător și care are un suport conjunctivo-glial. Primele două straturi formînd mai tîrziu un strat de granulație bogat în vase și fibroblești (fig. 615). Capsula reprezintă o reacție de apărare contra infecției, dar este în același timp o barieră în calea pătrunderii antibioticelor (Mansuy și colab., 1960). Totodată, capsula poartă răspunderea recidivei abcesului, în caz

că ablația ei a fost incompletă. Pericapsular, Bonnal și colab. (1960) constată o zonă de edem cu proliferare glială astrocitară.

În seria studiată, abcesele cerebrale încapsulate au fost întîlnite în 652 cazuri (80,49%), iar cele neîncapsulate (tipul de abces colectat) în 158

Fig. 615. — Aspectul microscopic al capsulei abcesului cerebral: se observă o porțiune din conținutul puriform, format din leucocite parțial necrozate, înconjurat de o capsulă conjunctivo-fibroasă, populată cu fibrocite și vase sanguine de neoformație. În zona internă a capsulei se remarcă o reacție granulomatoasă cu elemente fibroblastice, proces care continuă organizarea și îngroșarea capsulei fibroase a abcesului (colorație cu van Gieson. Microfotografie × 100).

cazuri (19,50%). De asemenea, este sugestivă distribuția abceselor cerebrale în funcție de formarea capsulei după tipul etiologic (tabelul LXV). Se constată că abcesele încapsulate predomină mai ales la grupa celor de origine necunoscută și cele metastatice, fapt explicabil prin modul

TABELUL LXV

Distribuția abceselor cerebrale (810 cazuri) după formarea capsulei pe grupe etiopatogenice

Felul abcesului după formarea capsulei	Tipul etiologic				Total
	A	M	T	N	
Abcese încapsulate	304	153	96	99	652
Neincapsulate	89	31	29	9	158
TOTAL	393	184	125	108	810

Legenda: A=abcese adiacente
M=abcese metastatice
T=abcese posttraumatice
N=abcese de origine necunoscută.

de însămînțare infecțioasă, hematogenă. Abcesele neîncapsulate sînt observate mai ales în cadrul abceselor posttraumatice și apoi la cele adiacente. Acest lucru este în concordanță cu modul de propagare al infecției prin continuitate și a virulenței florei microbiene.

La copil, abcesele cerebrale au anumite particularități anatomopatologice: colecția purulentă este de obicei mai întinsă decît la adult și cu conținut mult mai hipertensiv; peretele abcesului este subțire și friabil, iar capsula se organizează într-un interval mult mai mare de timp; edemul perifocal este mai intens, fapt care explică frecvența și precocitatea fenomenelor de hipertensiune intracraniană care însoțesc abcesele cerebrale ale copilului. Din aceste particularități se desprinde concluzia că, la copil, este iluzoriu sau cel puțin inutil să se temporizeze extirparea abcesului cu scopul de a favoriza organizarea capsulei, căci de obicei edemul intens și prezența colecției purulente sub tensiune, accentuează fenomenele de hipertensiune intracraniană și forțează intervenția chirurgicală.

Tablou clinic. Polimorfismul clinic al abceselor cerebrale se explică, pe de o parte, prin localizarea lor diferită, și pe de altă parte, datorită modurilor diferite de evoluție, dependente la rîndul lor de modul de propagare a infecției, de terenul gazdei, de virulența germenului cauzal, de antibioterapia utilizată anterior etc.

Debutul afecțiunii este extrem de variat, în funcție de etiopatogenie și sediul abcesului. Majoritatea abceselor cerebrale, în seria studiată, au debutat prin fenomene de hipertensiune intracraniană (cefalee și vărsături), de multe ori asociate cu sindrom meningean. Febra în debut este întîlnită în special la copii. Abcesele supratentoriale pot debuta uneori zgomotos, prin crize comițiale, fie generalizate, fie mai ales jacksoniene, însoțite de deficit motor postcritic. Abcesele subtentoriale au prezentat în debut tulburări de echilibru și coordonare. Uneori debutul este insidios, manifestîndu-se, fie prin cefalee cu deficit motor lent, progresiv, fie prin cefalee cu alterarea treptată a conștienței și deficit motor minim. Există și posibilitatea mascării debutului abcesului cerebral de către simptomatologia focarului infecțios primar adiacent (rinogen, otogen).

În perioada de stare, tabloul clinic se caracterizează prin trei sindroame clasice, cunoscute în literatura de specialitate, sub numele de triada lui Bergman: sindrom infecțios, sindrom de hipertensiune intracraniană și sindrom neurologic de localizare. Rareori prezentă în forma sa completă la internare (Arseni și colab., 1966), triada clasică se întîlnește de obicei într-o fază foarte avansată a evoluției abceselor cerebrale.

1. *Sindromul infecțios* este reprezentat de aspecte clinice locale și generale.

În seria urmărită, *sindromul infecțios local* a fost întîlnit cu predominanță în abcesele adiacente rinogene, reprezentat de edem frontal, și în abcesele posttraumatice, reprezentat de un edem inflamator la locul traumatismului.

Sindromul infecțios general a fost reprezentat în principal de hipertermie și sindromul biologic caracteristic infecțiilor (hiperleucoci cu neutrofilie, creșterea vitezei de sedimentare a eritrocitelor).

Scanned with OKEN Scanner

Hipertermia a fost întîlnită mai frecvent însoțind abcesele cerebrale posttraumatice (32,43%) și abcesele adiacente (25%). De asemenea, ea a fost constatată frecvent în abcesele cerebrale asociate cu empiem subdural sau meningoencefalită. Alți autori constată prezența hipertermiei în tabloul clinic al abceselor cerebrale în proporții diferite. Astfel, Jadot și G. de Meurisse (1964) raportează hipertermia în 24% din cazurile cu abcese cerebrale izolate și în 49% din cazurile de abcese cerebrale asociate cu alte infecții. Aceiași autori stabilesc o corelație între prezența hipertermiei și diferitele stadii evolutive ale abceselor; astfel ei raportează hipertermie în 75% din cazurile cu abcese difuze, în 66% din abcesele colectate și în 31% din abcesele încapsulate. La copil, în seria studiată, de 163 abcese cerebrale diagnosticate la grupa de vîrstă 0—16 ani, hipertermia a fost constatată doar într-o treime din cazuri, restul pacienților fiind subfebrili sau chiar afebrili, fapt remarcat deja anterior (Arseni, Horvath, Ciurea, 1980).

Viteza de sedimentare a eritrocitelor a fost crescută în proporție de 24% din cazurile de abcese cerebrale adiacente pînă la 74% în abcesele metastatice din cazurile seriei studiate.

Hiperleucocitoza cu neutrofilie a fost semnul biologic cel mai constant în seria studiată, fiind prezent în 73% din cazuri. Și alți autori raportează date asemănătoare privitor la leucocitoza care însoțește abcesele cerebrale; astfel, Bonnal și colab. (1960) remarcă hiperleucocitoza la 70% din cazurile seriei sale, iar Jadot și G. de Meurisse (1964) la 85% din cazuri.

Din datele relevate de studiul seriei prezentate nu am ajuns la concluzia că sindromul infecțios general are o valoare diagnostică certă. De asemenea, menționăm că nu există o concordanță între creșterea temperaturii, a leucocitozei și a vitezei de sedimentare a eritrocitelor, cu excepția abceselor cerebrale asociate cu empiem subdural (Ghițescu, 1974).

2. *Sindromul de hipertensiune intracraniană* a fost constatat în seria studiată în 510 cazuri (63%). Incidența sa este diferită, în funcție de etiopatogenia abceselor. Astfel, sindromul de hipertensiune intracraniană a fost mai frecventă în abcesele cerebrale adiacente, metastatice și în cele de origine necunoscută. Extremele sînt reprezentate de abcesele metastatice cianogene, în care sindromul de hipertensiune intracraniană a fost prezent în toate cazurile (100%), în timp ce în abcesele posttraumatice, sindromul a fost întîlnit destul de rar (21%).

În ceea ce privește datele din literatura de specialitate, sindromul de hipertensiune intracraniană este menționat de către toți autorii, dar incidența raportată diferă. Astfel McKenzie (1948) găsește sindrom de hipertensiune intracraniană în 51% din cazurile seriei sale; Bonnal și colab. (1960) 62%; Kiser și Kendig (1963) raportează incidența sindromului complet de hipertensiune intracraniană în abcesele cerebrale într-o proporție cuprinsă între 22—62%, în funcție de mărimea abcesului și de severitatea hipertensiunii intracraniene.

La copil, datorită toleranței îndelungate a cutiei craniene, simptomele de HIC apar abia în fazele avansate de evoluție a abcesului. Acest fapt este valabil mai ales pentru abcesele supratentoriale, decît pentru cele subtentoriale. Uneori, la copil, abcesele cerebrale evoluează afebril,

Scanned with OKEN Scanner

numai cu semne clinice de HIC, fiind interpretate, în absența semnelor clinice ale infecției primare, drept tumori cerebrale.

3. *Sindromul neurologic de localizare* depinde de sediul, numărul și forma abceselor cerebrale. Simptomul clinic cel mai frecvent întîlnit în seria studiată, a fost deficitul motor de diferite grade. Astfel în abcesele metastatice, deficitul motor a fost constatat în 78% din cazuri, iar în cele posttraumatice în 98% din cazuri. Alte semne clinice neurologice constatate în perioada de stare a abceselor cerebrale, au fost, în ordinea frecvenței, crize comițiale, tulburări psihice, afectarea nervilor cranieni, hemianopsie, tulburări senzitive. Sindromul arhicerebelos și neocerebelos sînt constant întîlnite în abcesele de fosă posterioară. Privitor la aceste date, Bonnal și colab. (1960) raportează pe seria lor de 518 abcese cerebrale, prezența hemiparezei la 65,44% din cazuri (339 pacienți), epilepsie la 26%, hemianopsie la 17,76%.

Sindromul de iritație meningeană și tulburările psihice, completează triada simptomatologică clasică și necesită o descriere separată în cadrul abceselor cerebrale.

Sindromul meningean complet, a fost întîlnit frecvent, cel mai adesea asociat cu sindrom de HIC și mai rar izolat. Clasic, se consideră că asocierea unei meningite purulente cu un sindrom neurologic de localizare este evocatoare pentru diagnosticul de abces cerebral, dar această situație implică un prognostic deosebit de grav, fiind caracteristică abceselor fisurate. Sindromul clinic de iritație meningeană a fost constatat în seria studiată în 53% din cazuri. Această incidență se ridică la aproape 100% în cazul în care abcesele au fost însoțite de meningoencefalită, abces extradural sau empiem subdural. Kiser și Kendig (1963), pe o serie de 139 abcese cerebrale, raportează o incidență a sindromului meningean de 47,48% (66 observații).

Tulburările psihice sînt frecvente. Toți autorii remarcă alterarea stării de conștiență sau modificări ale conștienței (comă gradul I—IV). De multe ori prezența tulburărilor psihice poate fi explicată prin localizarea abcesului cerebral (exemplu lob frontal, temporal).

Din polimorfismul simptomatologic care caracterizează perioada de stare a abceselor cerebrale, sindromul neurologic este cel mai important, avînd o valoare diagnostică deosebită în asociere cu sindromul infecțios. Chiar discrete, semnele neurologice trebuiesc cercetate cu perseverență, avînd un rol deosebit în dirijarea precoce a investigațiilor unei leziuni cerebrale, mult mai mult decît semnele de HIC, generale, vagi și tardive.

Dintre formele clinice de abcese cerebrale, două forme particulare impun expunerea lor separată; abcesele cerebrale la sugar și abcesele cerebrale la pacienții cu cardiopatii congenitale cianogene.

ABCESELE CEREBRALE LA SUGAR

Abcesele cerebrale la sugar se individualizează prin importante particularități etiopatogenice, clinice și terapeutice, fapt care motivează descrierea lor într-un capitol aparte.

În ceea ce privește frecvența, abcesele cerebrale ale sugarului sînt rar întîlnite, chiar pe statistici largi. Bonnal și colab. (1960) raportează

Scanned with OKEN Scanner

doar 11 observații la sugar, pe o serie de 547 cazuri de abcese cerebrale la toate vîrstele; Klein (1960), pe o serie de 39 observații clinice de abcese cerebrale la copil, găsește doar 7 cazuri la sugar; Philippe (1969) adună din literatura de specialitate, la data publicării, doar 70 cazuri de abcese cerebrale la sugar și remarcă totodată extrema raritate a localizărilor cerebeloase la această grupă de vîrstă (doar 1 caz menționat); Hoffman și colab. (1970) comunică 6 cazuri de abcese cerebrale la copil, la grupa de vîrstă 0—1 an au fost găsite doar 3 cazuri, în vîrstă de 3 luni, 7 luni și 11 luni.

Privitor la *patogenie,* mecanismul predominant de formare a abcesului cerebral la sugar este cel metastatic, avînd ca punct de plecare infecții cutanate, pulmonare și osoase. Mai rar, abcesele cerebrale ale sugarului sînt adiacente unor infecții din sfera otorinolaringiană (Philippe, 1969).

Anatomic, abcesele cerebrale ale sugarului sînt unice și foarte mari (gigante), iar localizarea predominant stîngă, este un element care pledează pentru originea lor metastatică (Bonnal și colab., 1960).

Debutul afecțiunii este marcat de creșterea exagerată a perimetrului cranian, fapt constatat în toate cazurile (Philippe, 1969). Caracteristic pentru această grupă de vîrstă este intervalul mare de timp între debut și perioada de stare, depășind uneori 4 luni, fapt datorat toleranței mari a cutiei craniene, care crește concomitent cu abcesul. *Tabloul clinic* în perioada de stare prezintă și el unele particularități:

a) *Sindromul infecțios* este reprezentat în principal de hiperleucocitoză, care apare astfel ca un semn major. Febra este de obicei absentă. De altfel, Hoffman și colab. (1970) susțin diagnosticul de abces cerebral la sugar, pe baza creșterii perimetrului cranian, asociat cu hiperleucocitoză.

b) *Sindromul de HIC* este foarte frecvent, dar incomplet. El se manifestă prin creșterea perimetrului cranian, turgescența venelor craniene și bombarea fontanelei anterioare. Modificările de fund de ochi sînt absente sau apar tardiv.

Sindromul neurologic este reprezentat de convulsii și deficit motor de tip plegic, care se instalează lent și progresiv. Absența semnelor neurologice de localizare este constantă (Jaillard, 1959). Unii autori relevă drept semn de localizare deformația locală a craniului cu bombarea fontanelei anterioare (Philippe, 1969).

Semnele generale sînt polimorfe, constînd în accese nemotivate de plîns, stagnare ponderală și întîrziere în dezvoltarea psihomotorie. Aceste semne sînt asemănătoare cu cele din hidrocefalia congenitală, cu care de altfel se impune diagnosticul diferențial.

Din expunerea acestui tablou clinic reiese modul particular de reacție al sugarului la procesul expasiv endocranian prin creșterea perimetrelor craniene cu hidrocefalie simptomatică. Toleranța îndelungată a fenomenelor de HIC produse de abcesele cerebrale la sugar, uneori de dimensiuni mari, este remarcabilă. Oricum, hidrocefaliile la sugar, însoțite de semne neurologice iritative sau deficitare impun investigarea neurochirurgicală pentru diferențierea formelor simptomatice, obstructive, datorate posibil unui abces cerebral.

Scanned with OKEN Scanner

Evoluţia este deosebit de gravă, căci această toleranţă îndelungată face ca sugarul să fie adus într-o fază tardivă. *Prognosticul* abceselor cerebrale la sugar este sumbru, datorită diagnosticării tardive şi posibilităţilor scăzute de apărare ale sugarului. Toate cele 3 cazuri din seria noastră au decedat după evacuarea abcesului prin puncţie, fapt raportat şi de alţi autori.

ABCESELE CEREBRALE ÎN CARDIOPATIILE CONGENITALE CIANOGENE

Abcesele cerebrale la pacienţii au cardiopatie congenitală cianogenă cu şunt veno-arterial, îmbracă forme clinice particulare, explicate prin specificitatea lor etiopatogenică, clinică, şi prin problemele deosebite de diagnostic şi tratament pe care le ridică.

Primul autor care presupune existenţa unui raport etiologic între leziunea congenitală a cordului şi abcesul cerebral, este Ballet (1880), dar rezolvarea chirurgicală a unor asemenea situaţii, este iniţiat mult mai tîrziu (Smolik şi colab., 1946). Frecvenţa stabilită necroptic, a abceselor cerebrale în cadrul cardiopatiilor congenitale cianogene, este, după diferiţi autori, următoarea: Hanna (1941) 3,7%; Robbins (1945) 5,6%; Maronde (1950) 13%. De remarcat că datele statistice necroptice arată la 100 de decese de bolnavi cu cardiopatii congenitale, un număr de 5—10% decese provocate de abcesele cerebrale faţă de numai 6—7% decese provocate prin endocardită infecţioasă (Gates şi colab., 1947). La copil, frecvenţa abceselor cerebrale în cadrul cardiopatiilor congenitale cianogene comparată cu celelalte abcese cerebrale, este foarte diferită după diverşi autori. Astfel, ele reprezintă 0,6% în seria lui Wertheimer şi colab. (1960); 26% în seria lui McGreal (1962); 6,2% în seria lui Arseni şi colab. (1966). Această discordanţă se explică, fie prin numărul mic de cazuri al seriei studiate, fie mai ales prin îndrumarea variabilă a acestor copii spre serviciile de neurochirurgie.

Seria studiată a cuprins 17 abcese cerebrale la pacienţi cu cardiopatii congenitale cianogene, reprezentînd 2,10% din numărul total al abceselor cerebrale (810). Vîrsta pacienţilor a fost între 6—15 ani, ceea ce corespunde cu datele din literatură (Matson, 1969). Nu am constatat vreo preponderenţă de sex. În ceea ce priveşte sugarul şi copilul mic, toţi autorii remarcă extrema raritate a abceselor cerebrale la această vîrstă (Lallemant, 1962). În literatură sînt raportate doar cazuri izolate (Greninger şi Canet, 1956; Black şi colab., 1973). Matson (1969), în seria sa de 28 abcese cerebrale la copii cu cardiopatii congenitale cianogene, prezintă doar două observaţii sub vîrsta de 3 ani. Malformaţiile cardiace care se complică cel mai frecvent cu abcese cerebrale, sînt, în ordinea descrescîndă a frecvenţei, tetrada Fallot, defectul septal interventricular asociat cu alte anomalii cardiace, defectul septal interatrial, complexul Eisenmunger, atrezia tricuspidiană, malformaţia Epstein etc. (Lallemant, 1962).

Patogenia abceselor cerebrale din cadrul cardiopatiilor congenitale cianogene este deosebit de complexă. Şuntul veno-arterial induce o hipoxie relativă cronică, cu afectarea predominantă a sistemului nervos central. Încetinirea generală a circulaţiei cu stază venoasă cerebrală şi policitemia cu hipervîscozitate sanguină secundară hipoxiei, favorizează

Scanned with OKEN Scanner

trombozarea vaselor mici cerebrale. Șuntul veno-arterial (dreapta-stînga) exclude filtrul pulmonar (funcția fibrinolitică și cea fagocitară a celulelor alveolare pulmonare). Microorganismele pătrunse în circulația venoasă ajung în sistemul arterial prin șuntul cardiac dreapta-stînga și sînt răspîndite în circulația arterială sistematică. Microtrombozele și microramolismentele cerebrale, secundare cardiopatiei, oferă un mediu prielnic pentru însămînțarea bacteriană cu formare de tromboflebite (abcese paradoxale). Etapele anatomopatologice de formare a abceselor cerebrale în cadrul cardiopatiilor congenitale, sînt: tromboflebită, infarct cerebral infectat, abces cerebral (Arseni și colab., 1966). Sintetizînd, doi factori sînt importanți în producerea abceselor cerebrale din cadrul cardiopatiilor congenitale cianogene (Lallemant, 1962) și anume: predispoziția pentru microtromboze și microramolismente cerebrale; existența unei bacteriemii cu manifestare clinică sau subclinică, în condițiile șuntului venoarterial cu evitarea filtrului pulmonar. Arseni și colab. (1972) consideră că însămînțarea bacteriană este primitivă în cazul abceselor cerebrale, dînd o tromboflebită care este substratul anatomopatologic al simptomatologiei de debut. Intervalul liber, asimptomatic cu o durată pînă la trei săptămîni, reprezintă timpul necesar constituirii capsulei abcesului. Din datele prezentate reiese că abcesele cerebrale din cardiopatiile congenitale au totdeauna o patogenie metastatică. Agenții etiologici menționați în literatură, sînt streptococul și apoi stafilococul, însă de cele mai multe ori culturile rămîn sterile (Raimondi și colab., 1965). În cazurile seriei studiate nu s-au găsit germeni la examenul bacteriologic.

În privința studiului și formei abceselor, acestea sînt situate predominant în lobul frontal sau în cel parietal, putîndu-se întîlni forme multiloculare sau multiple. În cazurile seriei urmărite, abcesele au fost localizate astfel: cinci în lobul frontal, trei în lobul parietal, două fronto-parietal și două temporal. Într-un caz au existat abcese multiple (două frontale și unul în nucleul caudat), fapt concordant cu diseminarea metastatică hematogenă. Toate abcesele cerebrale erau bine delimitate și încapsulate, spre deosebire de cazurile raportate de alți autori (Askenazy și Kosary, 1960), care găsesc ca o particularitate caracterul acut și lipsa încapsulării abcesului. Probabil că evoluția cronică la cazurile seriei urmărite, se datorește utilizării antibioticelor.

Tabloul clinic prezintă de asemenea anumite particularități. Debutul este brusc, fie prin fenomene de HIC (cel mai frecvent), fie prin epilepsie jacksoniană urmată de hemipareză, fie prin deficit motor. Intervalul de timp între debut și internare a fost de 2—4 săptămîni și reprezintă timpul necesar încapsulării abcesului, la rîndul său variabil în raport cu natura germenului. *Perioada de stare* a fost dominată în toate cazurile de sindrom de HIC intens și complet, secundar prezenței abcesului și a stazei venoase cerebrale cauzate de hipertensiune în circulația pulmonară (Arseni și colab., 1972). Sindromul infecțios este minimum sau absent, atît clinic, cît și biologic. Sindromul neurologic de localizare, prezent în toate cazurile, de intensitate variabilă, a constat în fenomene neurologice iritative (crize jacksoniene) și mai ales deficitare de tip hemipareză. Sindromul meningean clinic a fost constatat în toate ca-

Scanned with OKEN Scanner

zurile. Tulburările psihice (somnolență, obnubilare sau comă) au fost constatate de asemenea frecvent.

Diagnosticul a fost stabilit prin asocierea datelor clinice, neurologice și paraclinice neurochirurgicale. Diagnosticul diferențial, care s-a impus în aceste cazuri, a fost cu tromboflebitele cerebrale sau meningoencefalita și a fost clarificat cu ajutorul examenelor paraclinice neurochirurgicale.

Evoluția abceselor cerebrale din cadrul cardiopatiilor congenitale este gravă, datorită alterării rapide a stării generale și a modificării stării de conștiență, pînă la comă. *Prognosticul* depinde de precocitatea diagnosticului și a instituirii unei terapeutici neurochirurgicale adecvate de urgență.

Tratamentul chirurgical aplicat în 16 cazuri (un caz cu abcese cerebrale multiple, a decedat preoperator) a avut ca rezultat: două decese intraoperatorii; două decese în perioada postoperatorie imediată; cinci pacienți vindecați fără sechele și șapte cu sechele neurologice (motorii) și crize comițiale focale. Desigur că *rezultatele* depind de gradul de afectare al stării generale, de numărul abceselor cerebrale, de tehnica chirurgicală utilizată, de antibioterapie, anestezie și terapia intensivă.

Investigațiile paraclinice. Explorările paraclinice utilizate au ținut seama de starea de conștiență a pacientului. În abcesele cu evoluție corectă, s-a putut efectua întreaga baterie de investigații neurochirurgicale, elementele concludente pentru diagnostic fiind cele obținute prin angiografia cerebrală.

Examene paraclinice:

1. *Examenul LCR* — s-a efectuat rar, datorită existenței sindromului de HIC. În cazurile explorate astfel, s-a constatat fie un lichid normal, fie o albuminorahie moderată, cu limfocitoză sub 100 elemente/mm^3, fie mai rar, albuminorahie crescută (peste 1 g‰, cu pleiocitoză cu predominanța polinuclearelor (300—1 500 elemente/mm^3). În general meningita limfocitară bacteriană în prezența unui abces cerebral necomunicant cu meningele, se consideră reacție meningeană. Această reacție meningeană este mai intensă în abcesele acute (Bonnal și colab., 1960). Pe măsura încapsulării abcesului, reacția meningeană diminuează; apariția în acest stadiu evolutiv, a unei meningite purulente este semn de fisurare a abcesului și invadare bacteriană a LCR.

2. *Electroencefalografia* este un examen de mare valoare în abcesele cerebrale. În interpretarea traseelor EEG trebuie avute în vedere următoarele: a) în faza de encefalită presupurativă, anomaliile bioelectrice sînt bilaterale și difuze. În multe cazuri traseele pot fi normale în acest stadiu (fig. 616, a); b) în faza de encefalită supurativă, anomaliile sînt lente și difuze de partea emisferului afectat (fig. 616, *b*); c) în faza de abces colectat, modificările EEG reflectă suferința marcată a parenchimului nervos perisupurativ. Cînd abcesul are sediu superficial, se poate constata silentium electric sau aplatizarea relativă a traseului. În zona comprimată din jurul abcesului, apar anomalii lente, localizate. Undele extrem de lente, supravoltate, focalizate, sugerează prezența unei leziuni rapid expansive, care poate fi un abces cerebral. Anomaliile iritative sînt rare și puțin marcate în stadiul de abces colectat. La copii, traseele

Scanned with OKEN Scanner

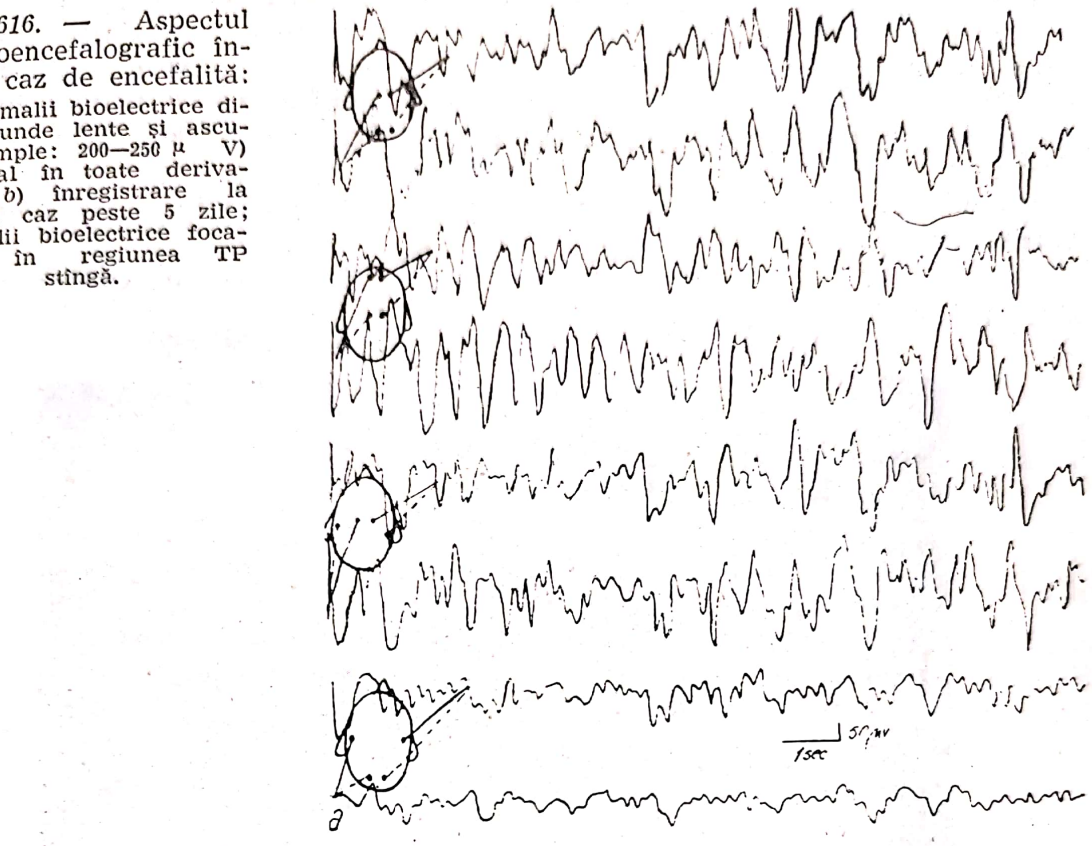

Fig. 616. — Aspectul electroencefalografic într-un caz de encefalită: *a*) anomalii bioelectrice difuze (unde lente și ascuțite ample: 200—250 μ V) bilateral în toate derivațiile; *b*) înregistrare la același caz peste 5 zile; anomalii bioelectrice focalizate în regiunea TP stîngă.

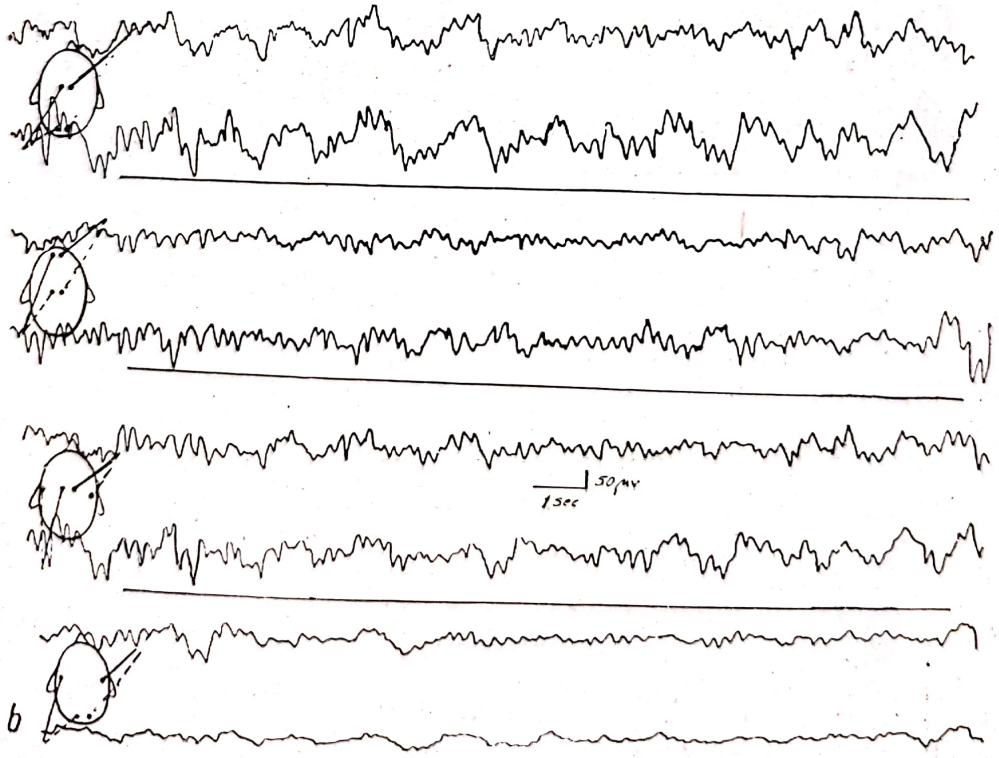

Scanned with OKEN Scanner

EEG prezintă caracteristic semne marcate de suferință cerebrală difuză, traducînd electric marele sindrom de HIC (Arseni și colab., 1964).

Din cele expuse reiese că EEG este un examen foarte util în indicarea focarului de suferință cerebrală, în cazurile noastre, arătînd modificări de lateralizare sau focalizare în 90% din abcesele supratentoriale. Abcesele cerebeloase au prezentat modificări bioelectrice difuze. Postoperator, traseele EEG surprind apariția de elemente iritative, deci acest examen este necesar și pentru aplicarea unei terapeutici anticonvulsivante precoce.

3) *ECHO* arată în abcesele colectate o deplasare necaracteristică a structurilor liniei mediane (fig. 617).

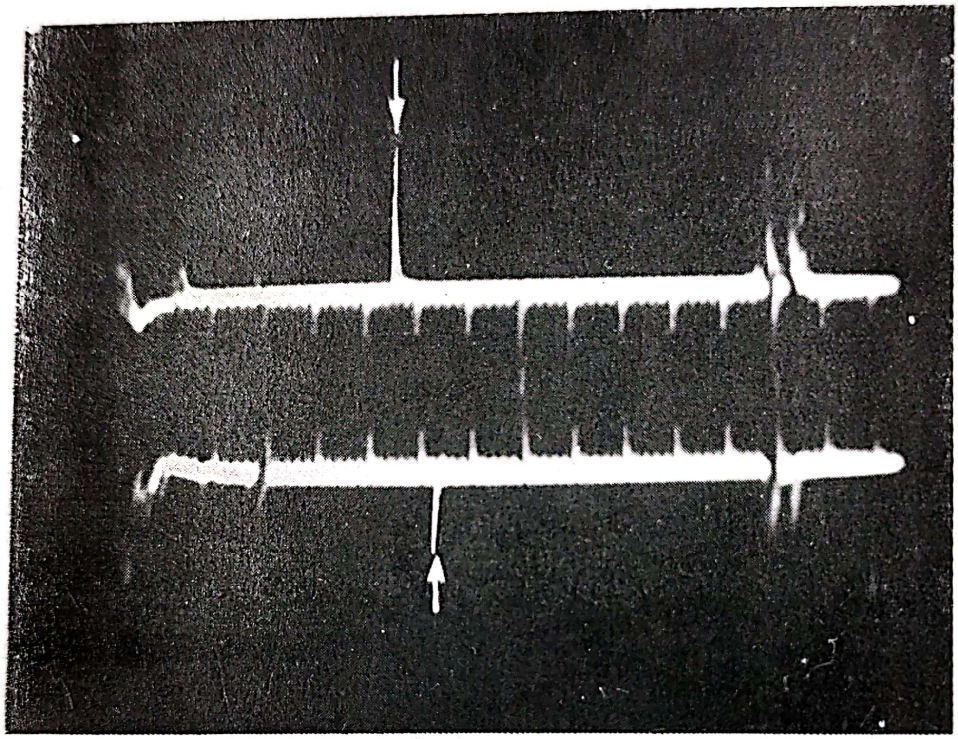

Fig. 617. — ECHO (USEG) într-un caz de abces cerebral: deplasare stînga-dreapta cu 5 mm.

4) *Radiografia craniană simplă* relevă indicații prețioase în stabilirea diagnosticului de abces cerebral. Astfel, se poate constata o fractură craniană cu sau fără înfundare osoasă, prezența de corpi străini intracranieni, focare de osteomielită și mai ales fenomenele radiologice ale sindromului de HIC (fig. 618). Weber (1957) constată chiar calcificarea intracraniană a pereților abcesului cerebral cronic.

5) *Pneumoencefalografia* este periculoasă și total contraindicată în abcesele cerebrale.

6) *Ventriculografia* a ocupat un loc important în cadrul investigației radiologice cu contrast prin diagnosticarea abcesului, precizarea sediului și a căii de abord adecvate (fig. 619). Cu toate avantajele prezentate de ventriculografie, această metodă este periculoasă, accentuînd edemul cerebral și agravînd starea generală a pacientului. Abcesografia a fost realizată prin puncționarea abcesului, evacuarea parțială a conți-

Scanned with OKEN Scanner

nutului și introducerea de aer (fig. 620). Puncționarea abcesului poate fi urmată de însămînțarea bacteriană a encefalului și a sistemului ventricular.

7) *Scintigrafia cerebrală* cu Tc^{99} este concludentă cînd se efectuează în faza încapsulării perfecte a abcesului cerebral. Imaginea este realizată prin fixarea radioizotopului în țesutul periinflamator, delimitînd astfel abcesul cerebral (fig. 621).

8) *Angiografia cerebrală*, efectuată sub anestezie generală, reprezintă metoda diagnostică de elecție practicată curent în abcesele cere-

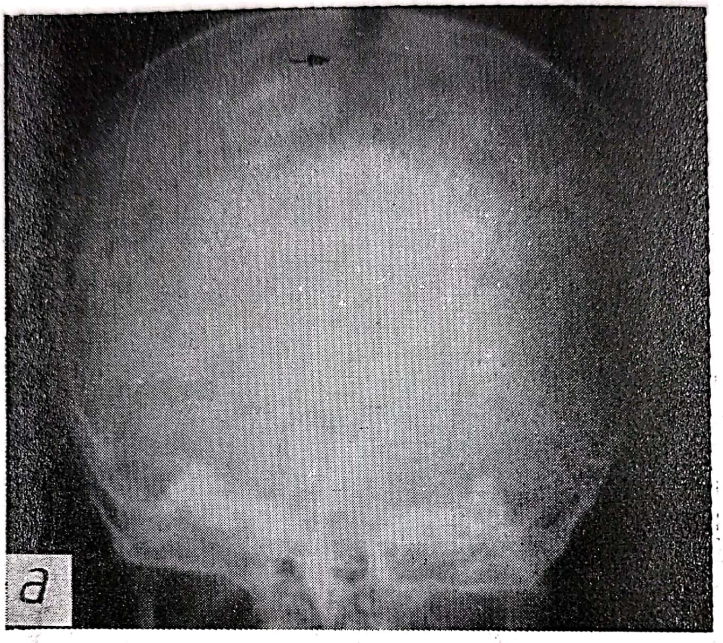

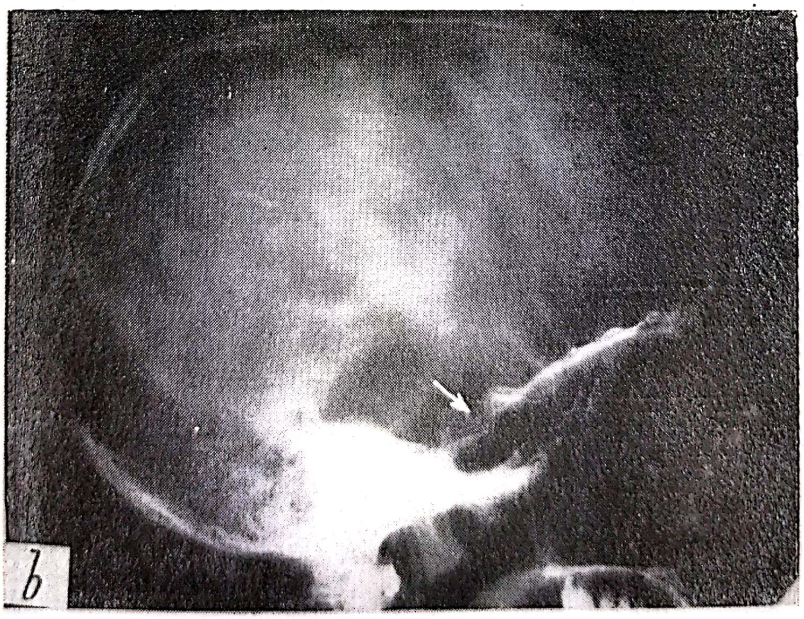

Fig. 618. — Radiografie simplă de craniu: sindrom de hipertensiune intracraniană la un copil cu abces cerebral:
a) imagine de față; *b*) imagine de profil.

Scanned with OKEN Scanner

brale (fig. 622 și fig. 623). Avantajele metodei sînt numeroase nu perturbă echilibrul presiunii intracraniene, evidențiază cercul venos perilezional, precizează sediul și permite un abord chirurgical corect. Modificările angiografice sînt de trei tipuri: *deplasări vasculare* — arterele mari sînt deplasate, iar cele terminale descriu curbe concentrice ce delimitează abcesul; *vidul vascular*, care constă într-o arie complet avasculară cu conturul relativ bine delimitat; *cercul venos perifocal* reprezentat de o imagine venoasă în formă de inel, ce arată injectarea pe timpul capilar-venos a formațiunilor vasculare din jurul abcesului. Acest cerc apare în abcesele incapsulate și este destul de caracteristic ca imagine angiografică (Pouyanne și colab., 1951).

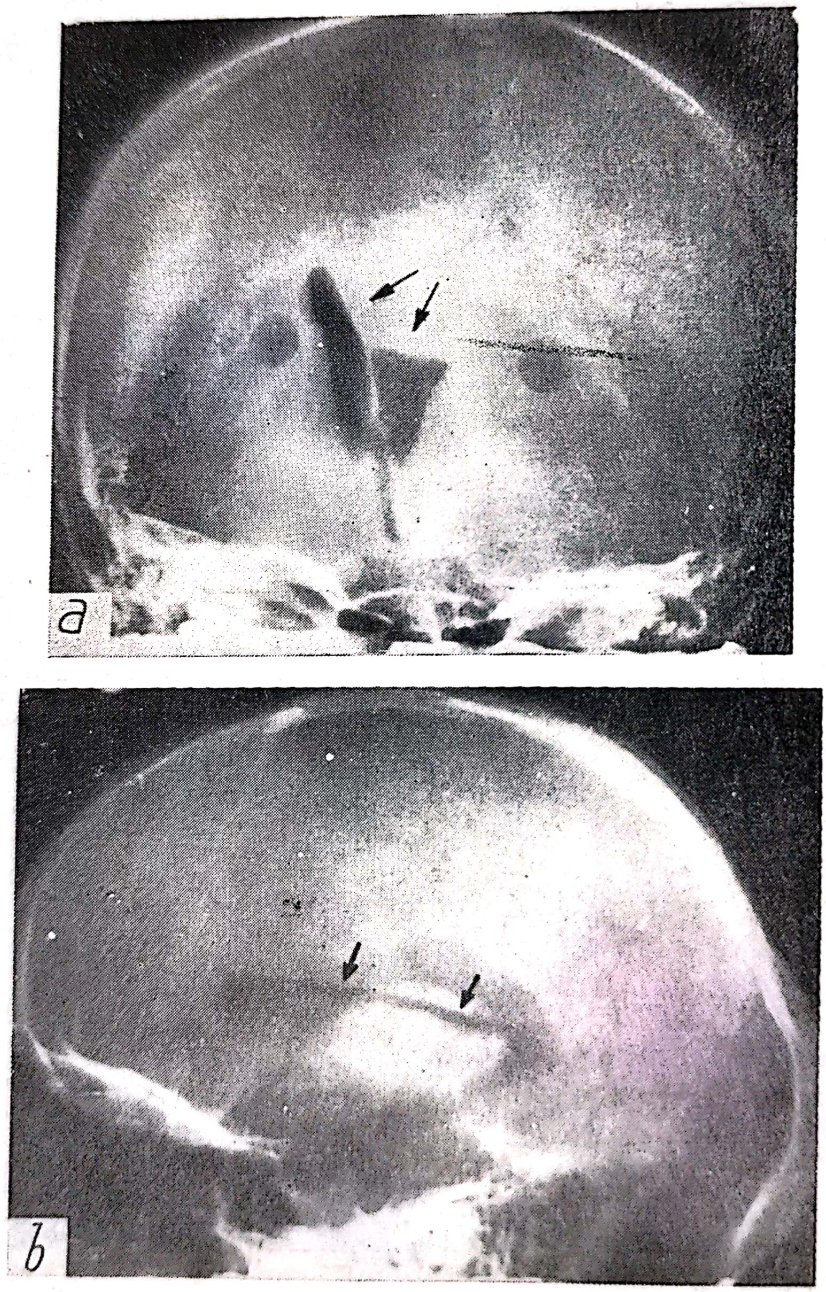

Fig. 619. — Ventriculografie: abces cerebral pariétal stîng: *a*) imagine de față; *b*) imagine de profil.

Scanned with OKEN Scanner

9) *Tomografia axială computerizată*, este de un real folos în diagnosticul abceselor cerebrale. Această investigație aduce multiple elemente informaționale, atît în perioada preoperatorie, cît și postoperatorie (Joubert și Stephanov, 1977; Moussa și Dawson, 1978).

Mai mult, Rosenblum și colab. (1978) consideră că mortalitatea în abcesele cerebrale a scăzut semnificativ odată cu introducerea curentă

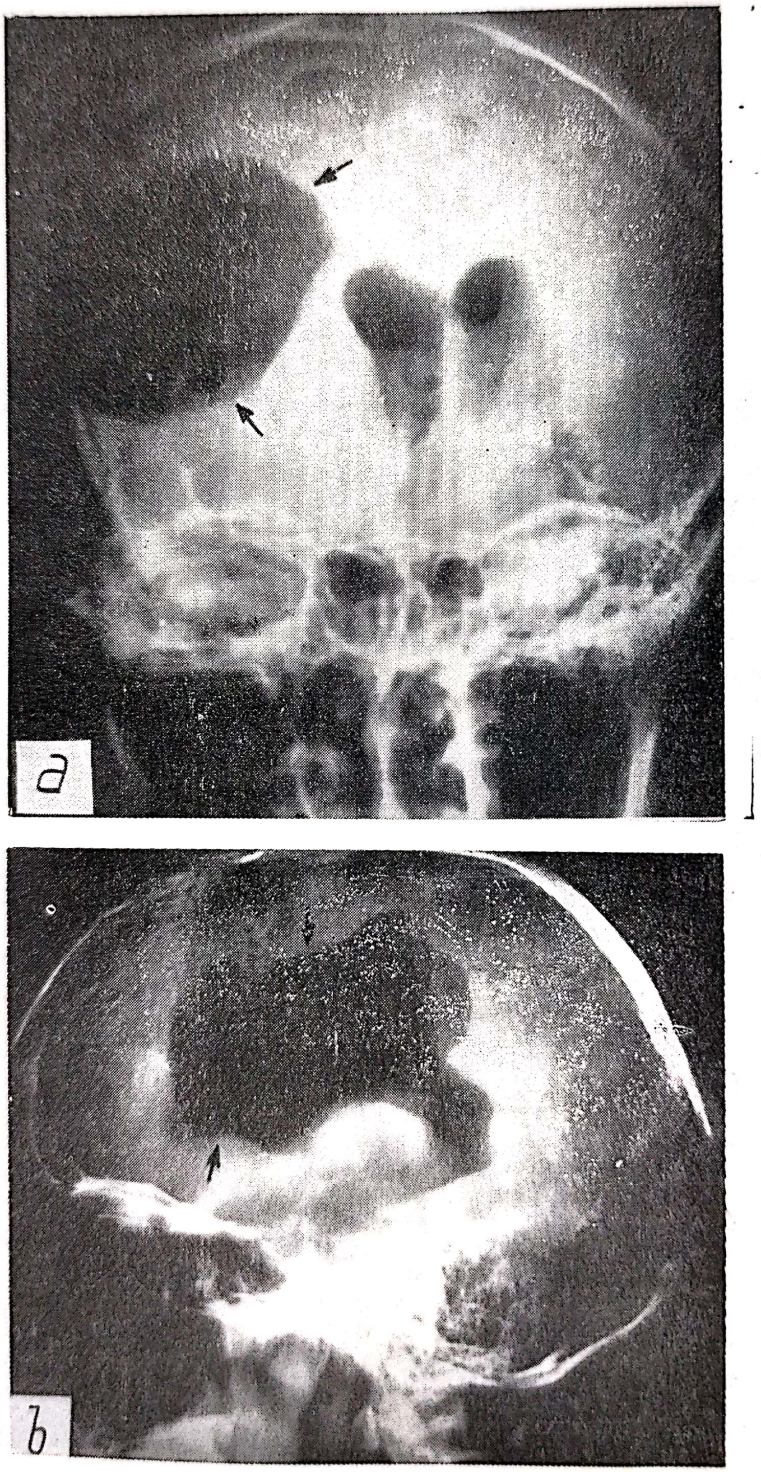

Fig. 620. — Abcesografie: abces fronto-parietal drept:
a) imagine de față; *b*) imagine de profil.

Scanned with OKEN Scanner

a tomografiei computerizate. Tomografia computerizată are o valoare diagnostică deosebită în abcesele cerebrale multiple (Marandian și colab., 1979) și în abcesele cerebrale situate la nivelul trunchiului cerebral (Messina și colab., 1977).

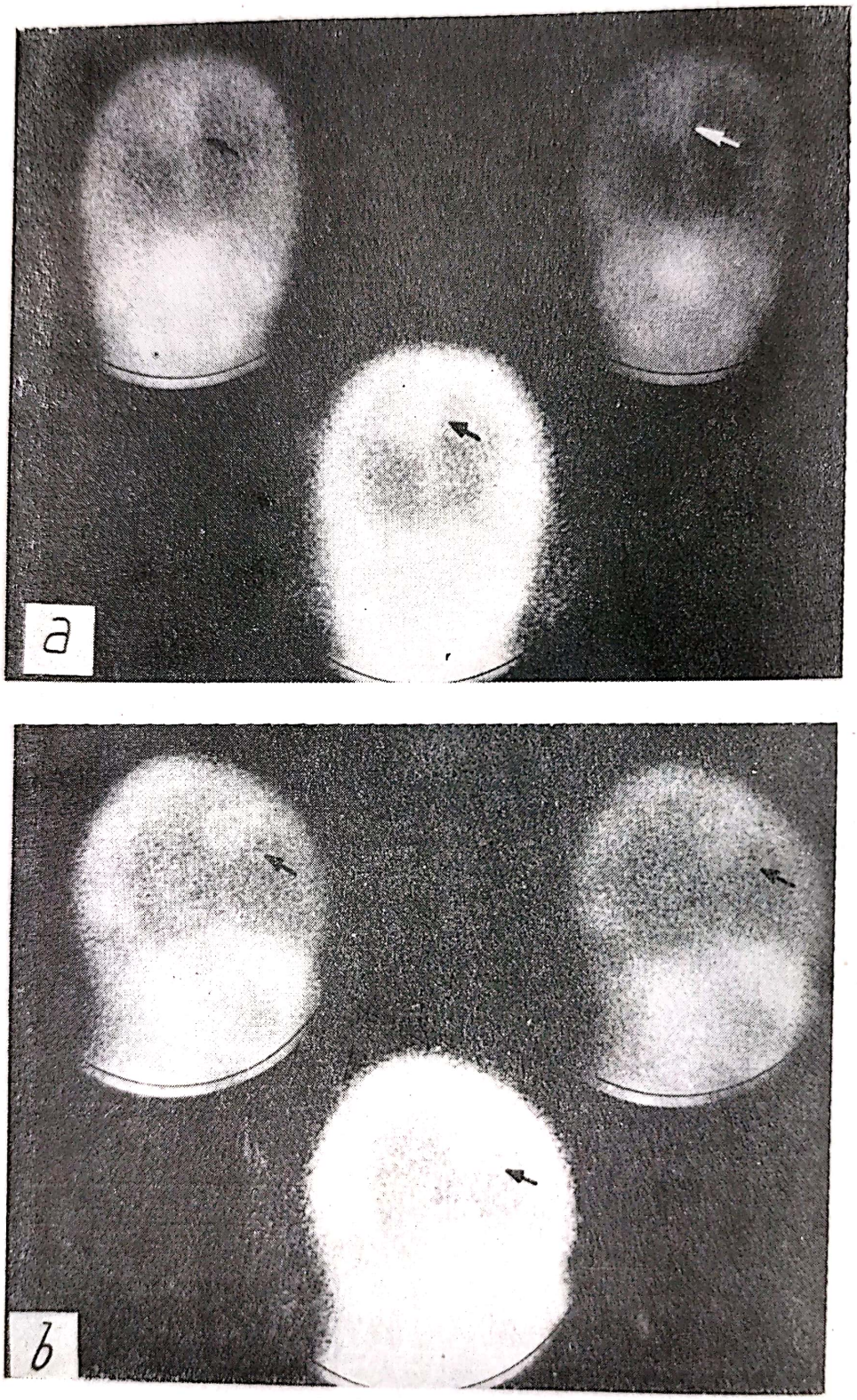

Fig. 621. — Scintigrafie cu Tc^{99} într-un caz de abces cerebral FP drept: *a*) imagine de față; *b*) imagine de profil.

Scanned with OKEN Scanner

Diagnostic. Diagnosticul pozitiv se bazează pe datele de anamneză, ce relevă o infecție activă, sinusală frontală, a tegumentelor și mucoaselor, dentară, osteomielitică, pleuro-pulmonară sau un traumatism craniocerebral, mai ales deschis, în asociație cu datele clinice neurologice (sindrom de HIC, sindrom neurologic de localizare, sindrom meningean, alterarea stării de conștiență), în prezența unui sindrom infecțios clinic

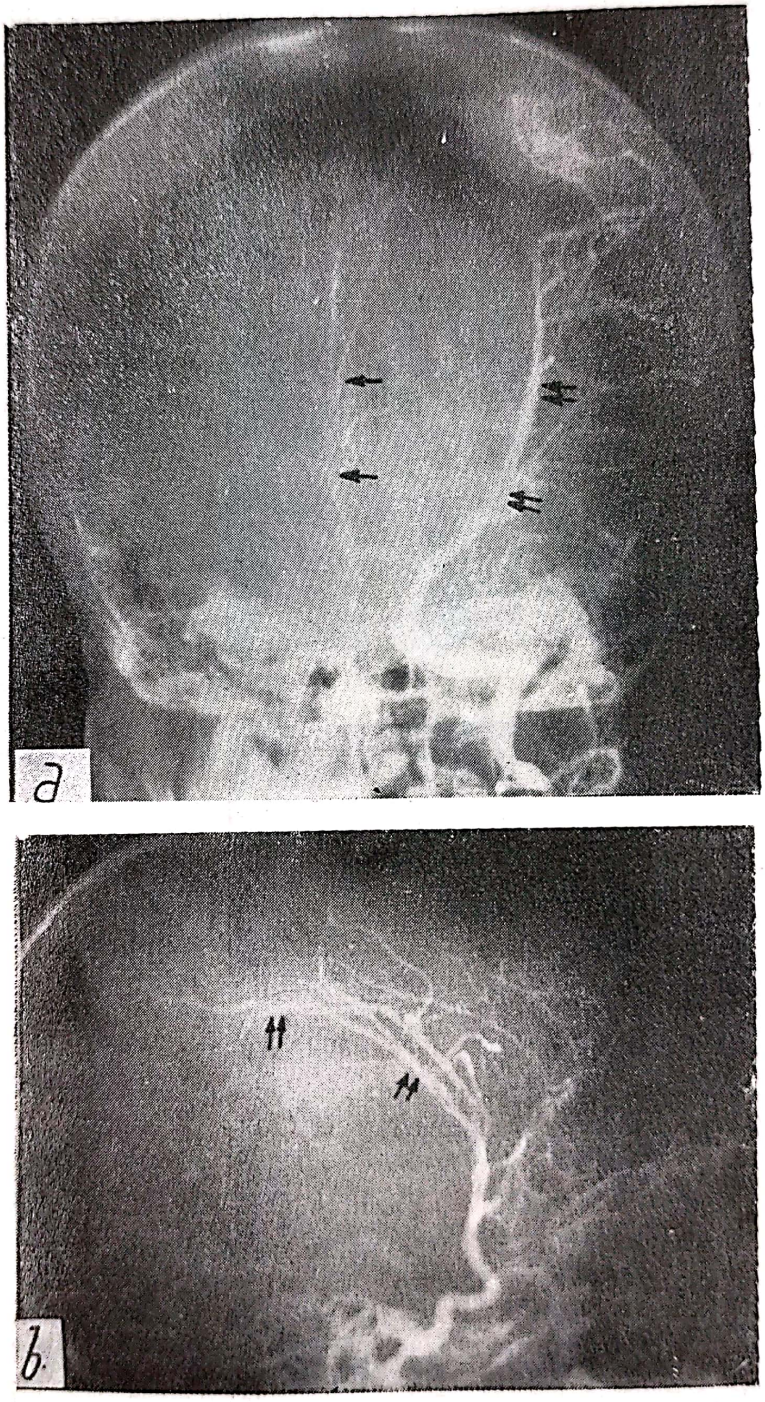

Fig. 622. — Angiografie carotidiană stîngă: deplasarea arterei cerebrale anterioare care depășește linia mediană și a arterei cerebrale medii care delimitează un proces înlocuitor de spațiu TO stîng (abces TO stîng);
a) imagine de față; *b*) imagine de profil.

Scanned with OKEN Scanner

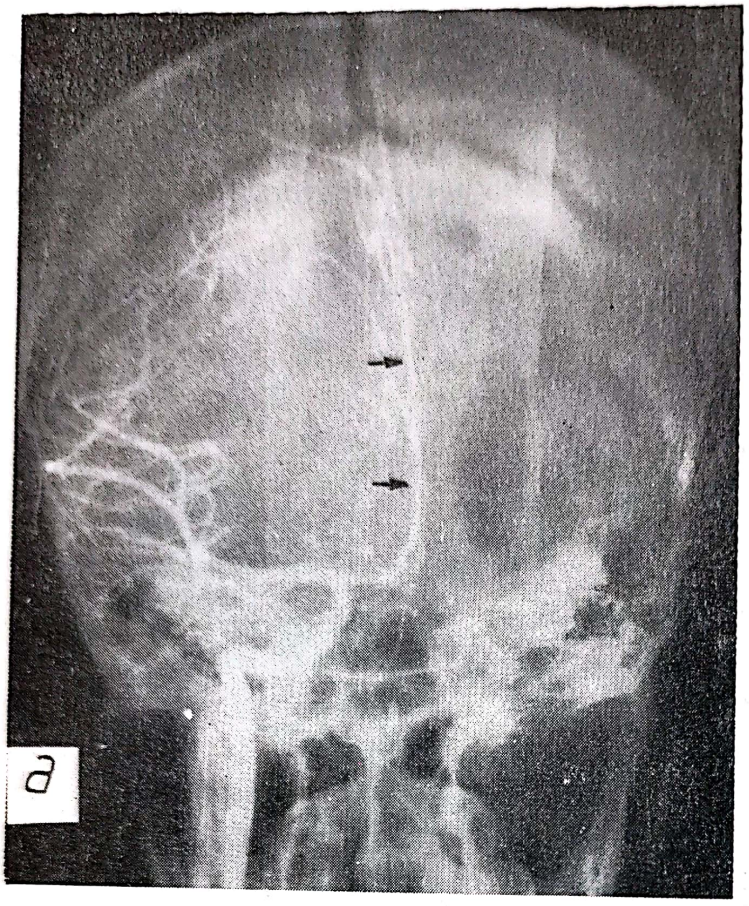

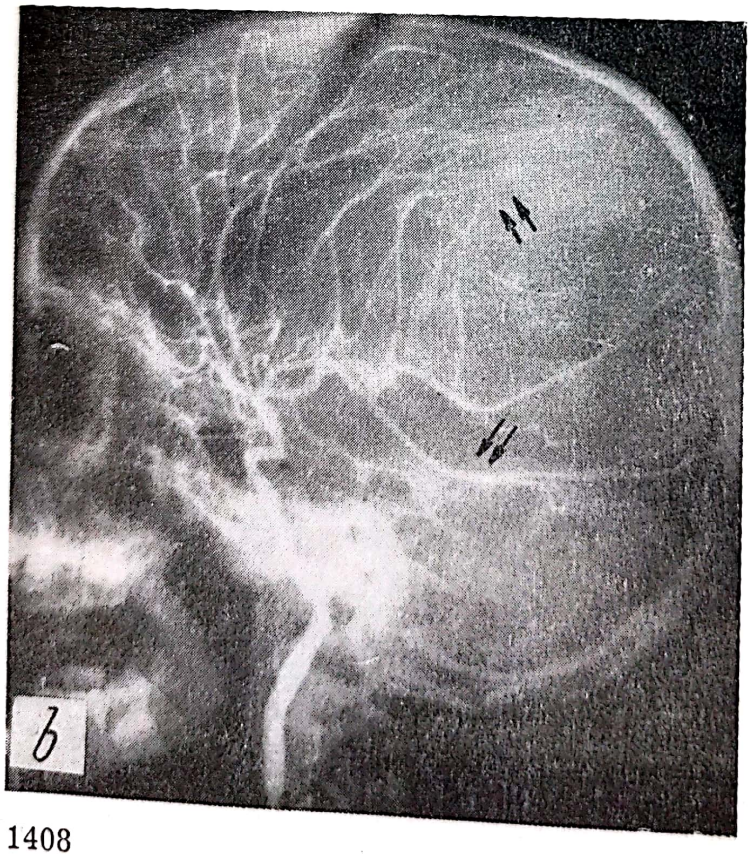

Fig. 623. — Angiografie carotidiană dreapta: se constată deplasarea arterei cerebrale anterioare care depășește linia mediană, iar ramurile posterioare ale arterei cerebrale medii delimitează un proces înlocuitor de spațiu PO drept (abces PO drept):
a) imagine de față;
b) imagine de profil.

Scanned with OKEN Scanner

și biologic (facultativ). Examenele paraclinice sînt de real folos în diagnosticul pozitiv de abces cerebral și mai ales în localizarea, delimitarea leziunii cerebrale și adoptarea unei tehnici operatorii adecvate.

Diagnosticul diferențial este dificil datorită: datelor anamnestice insuficiente, absenței unui tablou clinic infecțios, modificării tabloului clinic sub antibioterapie, simptomatologiei optice (pseudotumorale), în fine, dificultății obținerii de date în examenul clinic, datorită necolaborării pacientului. Principalele probleme de diagnostic diferențial, în cazul seriei noastre, au fost tumorile cerebrale, meningoencefalitele, tromboflebitele cerebrale, hematoamele subdurale și hidrocefalia de origine otică cu leptomeningită bazală. Insistăm asupra diagnosticului diferențial cu meningoencefalitele și tromboflebitele cerebrale, în care examenul clinic neurologic cu urmărirea atentă, alături de examenele paraclinice neurochirurgicale (EEG, ECHO, angiografie), poate preciza existența unui abces cerebral, complicat cu o meningoencefalită sau tromboflebită. Hidrocefalia de origine otică cu leptomeningită bazală, reprezintă o problemă dificilă de diagnostic, mai ales la copii mici. Precizarea se poate face numai într-un serviciu de neurochirurgie, prin folosirea examenelor paraclinice de specialitate.

Evoluție și prognostic. Cu toate că antibioterapia modernă care s-a impus în tratamentul sindroamelor infecțioase, a dus la modificarea tabloului evolutiv al abceselor cerebrale, evoluția acestora este deosebit de variată, adesea imprevizibilă (Klinger, 1977). Din punct de vedere evolutiv, abcesele pot îmbrăca forma clinică acută, subacută sau cronică. La copil, datorită antibioterapiei, domină în general formele acute și subacute. Rareori există posibilitatea evoluției clasice lente spre încapsulare și calcificare tardivă (Weber, 1960).

În orice moment al evoluției sale, trebuie să avem în vedere că abcesul se poate agrava brusc, fie prin ruptură, fie printr-un sindrom de angajare (datorită edemului cerebral perifocal, periclitînd viața pacientului). Rezultă că abcesul cerebral constituie o *urgență neurochirurgicală.*

Prognosticul abceselor cerebrale depinde de: vîrstă (sugarii au un prognostic grav); forma și numărul abceselor; tipul patogenic de abces cerebral, sediul și mărimea abcesului; stadiul evolutiv al afecțiunii; flora microbiană; starea generală a pacientului; asociația cu alte afecțiuni (cardiopatii congenitale cianogene); diagnostic precoce și intervenție chirurgicală adecvată în timp util.

Tratament. Obiectivele tratamentului abceselor cerebrale sînt: evacuarea chirurgicală a abcesului, antibioterapia, tratamentul antiedematos și medicația postoperatorie.

1) *Tratamentul chirurgical* reprezintă o urgență chiar cu stare generală bună. Modul de abordare cunoscut, a constat în trei mari metode: puncții evacuatoare repetate, drenajul abcesului și ablația în totalitate a colecției purulente. În perioada preantibiotică s-a folosit puncția evacuatorie repetată, cu rezultate defavorabile. Această metodă are dezavantajul că nu poate detecta abcesele multiple sau multiloculare și mai ales lasă pe loc capsula abcesului. Altă metodă utilizată tot în perioada preantibiotică, a fost cea a drenajului extern.

Scanned with OKEN Scanner

Metoda chirurgicală cu care am obținut rezultate bune a constat din ablația în totalitate a abcesului cerebral, indiferent de starea pacientului. Ablația abcesului s-a făcut în bloc ori de cîte ori a fost posibil sau prin aspirarea completă a colecției purulente, cu ridicarea capsulei în totalitate. În aceste condiții, închiderea plăgii operatorii s-a făcut „per primam". Pentru intervenție s-a folosit voletul osteoplastic, centrat în regiunea abcesului.

2) *Tratamentul antibiotic*, instituit imediat ce s-a suspectat diagnosticul de abces cerebral, a fost continuat în perioada postoperatorie. Antibioterapia a fost efectuată după datele furnizate de antibiogramă. În caz de culturi sterile am aplicat antibioterapie cu spectru larg. În general folosim o asociație de 2—3 antibiotice cu administrare i.v. pe catater. De multe ori, focarul infecțios local ne-a furnizat date utile pentru aplicarea acestui tratament.

3) *Terapia antiedematoasă* a fost adoptată de la caz la caz, folosindu-se soluții hipertonice de glucoză și mai ales manitol soluție 20% (1,5 g/kg corp/24 ore) cu rezultate bune. Manitolul se poate aplica preoperator, dar are rezultate evidente mai ales intraoperator, prin efectul său rapid și fără „rebound". Diureticele de tip furosemid, au fost de asemenea eficiente.

4) *Medicația postoperatorie* a constat din corticoterapie și tratament anticonvulsivant, desigur în asociație cu tratamentul antibiotic. Am folosit postoperator corticoterapia cu rol antiedematos, antiinflamator și de prevenire a cicatricelor epileptogene. Considerăm utilă terapia anticonvulsivantă, deoarece traseele EEG au arătat postoperator anomalii iritative la mulți pacienți, chiar în absența clinică a manifestărilor comițiale.

În legătură cu aplicarea tratamentului abcesului cerebral trebuie discutate două probleme. Prima problemă este recidiva locală a abceselor, datorată aproape întotdeauna neglijării asanării focarului infecțios otomastoidian. Deci, după operația de abces cerebral adiacent, este necesară dirijarea către serviciile ORL pentru asanarea focarelor infecțioase primare. A doua problemă este indicația operatorie la pacienții cu modificarea stării de conștiență. Atitudinea adoptată de noi a fost de efectuare a intervenției chirurgicale, neconsiderînd cazurile depășite, chiar în starea de comă.

Tratamentul abceselor cerebrale în seria urmărită (810 cazuri) poate fi sintetizat astfel: 65 bolnavi au decedat în perioada preoperatorie, verificarea făcîndu-se necroptic (8,02%), iar 745 bolnavi (91,98%) au fost operați. Defalcată după tipul de intervenție chirurgicală adoptat, mortalitatea a fost următoarea: puncția abcesului cu evacuarea conținutului purulent 3 cazuri — 3 decese; ablația abcesului cu drenare externă 21 cazuri — 8 decese; ablația în totalitate a abcesului cu capsulă, fără drenaj extern 637 cazuri — 178 decedați. Dacă sintetizăm mortalitatea întregului lot, aceasta se ridică la 189 cazuri, ceea ce reprezintă 25,62% (745 cazuri operate). Mortalitatea este mult mai scăzută în condițiile actuale ale diagnosticului corect și a tehnicilor moderne de neurochirurgie și terapie intensivă, sub protecție de antibiotice.

Scanned with OKEN Scanner

Astfel, în perioada 1970—1979 au fost operate în Clinica de Neurochirurgie București un număr de 188 cazuri de abcese cerebrale, înregistrîndu-se 23 decese, deci o mortalitate de 12,23%.

Mortalitatea în abcesele cerebrale operate depinde de forma și numărul abceselor (cele multiloculare și multiple au o mortalitate crescută); de asocierea cu empiem subdural, abces extradural sau meningoencefalită; de situația abcesului (cele profunde, paraventriculare, sau o mortalitate crescută); de tipul abcesului cerebral (primar sau recidivat); de stadiul evolutiv al abcesului (încapsulat sau neîncapsulat); de tipul de intervenție chirurgicală (procedeele de puncționare sau aspirație cu drenaj extern dau o mortalitate crescută față de excizia completă a abcesului cerebral); de etiopatogenia abcesului (abcesele metastatice pun probleme dificile de tratament al focarului infecțios inițial); de vîrsta și terenul bolnavului și, desigur, de starea de conștiență a pacientului în momentul intervenției chirurgicale (întrucît, în toate stările de comă prognosticul a fost rezervat). Mortalitatea în abcesele cerebrale operate depinde și de experiența echipei chirurgicale. Astfel, Arseni și colab. (1966), în seria publicată de 81 cazuri cu abcese cerebrale la copil, nu au avut nici un deces la ultimele 25 cazuri operate.

În abcesele cerebrale operate, rata mortalității, indiferent de metoda chirurgicală folosită, este, după diferiții autori, următoarea: Kiser și Kendig (1963) 50%; Newlands (1965) 27,5%; Krayenbühl (1967) 30%; Garfield (1969) 40%; Carey și colab. (1972) 53%; Morgan și colab., (1973) 36,4%; Van Alphen și colab. (1976) 38%; Shaw și Russell (1977) 35%. Considerăm ca sugestive datele prezentate de Bonnal și colab. (1960) în seria lor de 547 cazuri (156 personale, 391 adunate din literatură), care defalchează mortalitatea după tipul de intervenție chirurgicală: drenaj extern 44%; aspirație sau drenaj postexcizia abcesului 22%; excizie completă, fără drenaj, 26%. Toți autorii, în seriile lor, relevă un fapt sugestiv în mortalitatea abceselor, și anume introducerea antibioticelor. Krayenbühl (1967) delimitează în acest sens trei perioade de tratament a abceselor cerebrale cu același procedeu chirurgical (excizie radicală): perioada preantibiotică 1937—1944, cu o mortalitate de 47,4% perioada 1945—1959, cu o mortalitate de 33,33%; perioada 1960—1965, cu o mortalitate de numai 7,6%.

Datele actuale relevă o nouă scădere a mortalității în abcesele cerebrale, element adus de acuratețea diagnostică a tomografiei computerizate (CT). Astfel, Moussa și Dawson (1978) raportează o mortalitate de 9% la abcesele cerebrale diagnosticate prin CT. Seriile publicate pînă acum (Moussa și Dawson, 1978; Stephanov, 1978) sînt în general pe un număr redus de bolnavi, insuficient pentru a trage concluzii absolute.

Un mod deosebit de rezolvare a abceselor cerebrale multiple diagnosticate prin CT este prezentat de George și colab. (1979), care puncționează abcesele pentru izolarea agentului etiologic și introduc un tratament general ce constă în antibioterapie după antibiogramă, manitol și cortizon.

Sechelele abceselor cerebrale operate au putut fi urmărite pe 512 bolnavi (745 operați; 189 decedați; 44 neurmăriți) pe un interval de 1—24 ani. Rata totală a sechelelor constatate în seria urmărită a fost de 301 cazuri (58,78%), în care includem schele neurologice deficitare (pe

Scanned with OKEN Scanner

primul plan fiind deficitul motor în diferite grade), sechele neurologice iritative (dominate de epilepsia majoră) și sechele psihice (tulburări afective și de caracter). Considerăm, pe baza datelor obținute, că sechelele neuropsihice depind de etiopatogenia abceselor cerebrale (frecvente în abcesele metastatice, scăzute în abcesele adiacente), de recidiva abcesului, de topografia lor cerebrală (apropierea de zona rolandică mărește numărul sechelelor) și de vîrsta pacienților (la copil sechelele sînt mult mai rar întîlnite decît la adult). Sechelele neuropsihice postoperatorii în abcesele cerebrale sînt menționate de către toți autorii, relevîndu-se incidența crescută a epilepsiei (Northcroft și Wyke, 1957, 47%; Bonnal și colab., 1960, în jur de 40%, Carey și colab., 1971, 40%; Krayenbühl, 1967, 46%; și a deficitului motor (Matthijs, 1963, 40%; Morgan și colab., 1973, constată 16 cazuri cu deficite neurologice din 35 bolnavi urmăriți, adică 45,7%).

Cu toate progresele diagnostice și terapeutice, abcesele cerebrale rămîn afecțiuni neurochirurgicale de multe ori redutabile, care necesită exereza chirurgicală completă și terapeutica bine condusă a multiplelor sechele neuropsihice postoperatorii.

PARTICULARITĂȚILE ABCESELOR CEREBRALE LA COPIL

1) Abcesele adiacente domină din numărul total de abcese cerebrale.

2) Debutul acut este frecvent prin fenomene de HIC, prin crize comițiale sau prin sindrom meningean.

3) Sindromul neurologic de localizare este deseori minim și trebuie cercetat cu perseverență.

4) Craniul copilului cedează treptat în fața dezvoltării abcesului cerebral, ceea ce întîrzie apariția semnelor clinice clasice.

5) Sindromul infecțios este deseori absent, ceea ce îngreunează mult diagnosticul.

6) Abcesele cerebrale la sugar și în cadrul cardiopatiilor cianogene congenitale reprezintă forme clinice cu totul particulare.

7) Diagnosticul diferențial se impune cu meningoencefalitele și tromboflebitele cerebrale.

8) Formele acute sînt frecvente la copil, astfel că abcesul la această vîrstă reprezintă o urgență chirurgicală.

9) Epilepsia postoperatorie are o frecvență mult mai mică decît la adult.

10) EEG furnizează date deosebit de valoroase în abcesele cerebrale la copil.

11) Evoluția postoperatorie este bună în condițiile neurochirurgiei moderne, cu recuperarea funcțională marcată sau totală.

BIBLIOGRAFIE

ARSENI C., GHIȚESCU M., CONSTANTINESCU AL., CIUREA A. V. — *Neurologie, Psihiatrie, Neurochirurgie*, 1972, 17, 201.

ARSENI C., HORVATH LENKE, CIUREA A. V. — Afecțiunile neurochirurgicale ale sugarului și copilului mic (0—3 ani), Ed. medicală, București, 1979.

ARSENI C., HORVATH LENKE, CIUREA A. V. — Patologie neurochirurgicală infantilă, Ed. Acad. R.S.R., 1980.

Scanned with OKEN Scanner

ARSENI C., HORVATH LENKE, DUMITRESCU L. — *Acta Neurochirurgica (Wien)*, 1966, 14, 3—4, 197—224.
ARSENI C., HORVATH LENKE, MARETSIS M., CRISTIAN K., ROMAN I. — *Electroenceph. Clin. Neurophysiol.*, 1964, 17, 5.
ASKENASY H. M., KOSARY I. Z. — *J. Neurosurg.*, 1960, 17, 851.
BAIGUE C. — Contribution à l'étude clinique et au diagnostic de l'abces du cerveau du nourrisson, Thèse, Paris, 1950.
BALLET G. — *Arch. Gén. Méd.*, 1880, 145, 659—667.
BAUMOEL S. — *Arch. Pediat.*, 1952, 50, 711.
BEECKMANS G. — *Acta Paediat. belg.*, 1953, 7, 263.
BLACK P., GRAYBILL J. R., CHARACHE P. — *J. Neurosurg.*, 1973, 38, 6, 705—709.
BONNAL J., DESCUNS P., DUPLAY J. — Les abcès encéphaliques à l'ère des antibiotiques. Étude statistique de 547 observations, Masson et Cie, Paris, 1960.
BUTLER N. R., BARRIE H., PAINE K. W. E. — *Arch. Dis Child.*, 1957, 32, 416—465.
CAREY M. E., CHOU S. N., FRENCH L. A. — *J. Neurosurg.*, 1972, 36, 1—9.
CARMICHAEL F. A., KERNOHAN I. W. jr., ADSON A. W. — *Arch. Neurol. Psych. (Chicago)*, 1939, 42, 1 001—1 029.
DUPUITREN G. — Leçons orales de clinique chirurgicale faites à l'Hotel Dieu de Paris. Recueilles et publiées par les docteurs Paillard et Marx. 2nd, Ed. Paris, Gerner-Baillière, 1839.
EAGLETON W. P. — Abcès de l'encéphal, Masson et Cie, Paris, 1924.
EVANS W. — *Lancet*, 1931, 1, 1 231—1 289.
FARLEY D. L. B. — *Lancet*, 1949, 1, 264—266.
GARFIELD J. — *Brit. med. J.*, 1969, 2, 7—11.
GARFIELD J. — Brain abscesses and focal suppurative infections, în: Handbook of Clinical Neurology by WINKEN P. J. and BRUY N, G. W., vol. 33, part. I. Elsevier, Norh-Holland Biomedical Press, 1978.
GATES E. M., ROGERS H. M., EDWARD I. — *Proc. Mayo Clin.*, 1947, 22, 401.
GEORGE B., ROUX F., PILLON M., THUREL C., GEORGE C. — *Acta Neurochirurgica*, 1979, 47, 285—291.
GHIȚESCU M. — Abcesele intracraniene. Teză de doctorat, București, 1974.
GRANT F. — *J. Amer. med. Ass.*, 1932, 99, 550.
GREENFIELD J. G. — Infectious diseases of the nervous system, în: Neuropathology, Edward Arnold publischers, London, 1958.
GRENINGER G., CANET J. — *Arch. Fr. Pediat.*, 1956, 13, 2, 175—177.
HANNA P. — *Amer. J. Dis. Child.*, 1941, 62, 555.
HOFFMAN J. H., HENDRICK E. B., HISCOX L. J. — *J. Neurosurg.*, 1970, 33, 2, 172—177.
HOMEN E. A. — Experimentelle und pathologische Beiträge zur Kenntniss der Hirnabszesse. Arbeit. a.d. pathol. Inst. d. Univers. Helsingfors 1913, Bd. I, H, 1—2, 1.
HULKE J. W. — *Lancet*, 1879, I. 406.
JADOT K., MEURISSE G. (de) — *Acta Neurol. Psychiat. belg.*, 1964, 64, 10, 1 025—1 032.
JAILLARS M. — Étude Clinique de l'abcès du cerveau chez l'enfant, Thèse, Lyon, 1959.
JOUBERT M. J., STEPHANOV S. — *J. Neurosurg.*, 1977, 47, 1, 73—78.
KERR, P. N., KING R. B., NEAGHER J. N. — *J. Amer. med. Ass.*, 1958, 168, 868—872.
KISER J. L., KENDIG J. H. — *J. Neurosurg.*, 1963, 20, 494—511.
KLEIN M. R. — *Neurochirurgia (Stuttg.)*, 1960, 3, 133.
KLINGER M. — *Mod. Probl. Paediat.*, 1977, 18, 263—265.
KRAYENBÜHL H. A. — *Clin. Neurosurg.*, 1967, 14, 25—44.
LALLEMANT C. — Abcès du cerveau et cardiopathies congénitales, Thèse, Lyon, 1962.
LE BEAU J., CREISSARD P., HARISPE L., REDONDO A. — *J. Neurosurg.*, 1973, 38, 2, 198—203.
LE BEAU J., ROSIER R. — *Rev. Neurol.*, 1949, 81, 5, 343—351.
MAAS H. — Zur Casuistik und Therapie der Gehirnabscesse nach eigenen Erfahrungen, *Berl. Klin. Wschr.*, 1869, 6, 127—129, 140—143.
MACEWEN W. — *Lancet*, 1887, I, 616—617.

Scanned with OKEN Scanner

MACEWEN W. — Pyogenic infective diseases of the brain and spinal cord. Glasgow, J. MacLehose, 1893.
MANSUY L., LAPRAS C., TASINI C., COURJON I. — *Neurochirurgie*, 1960, 6, 4, 310—316.
MARANDIAN M. H., DADESETAN T., SABOURY M., LESSANI M., HAGHIGAT H. — *Ann. Pédiat.*, 1979, 26, 7, 489—491.
MARONDE R. F. — *Ann. intern. méd.*, 1950, 33, 602.
MATSON D. D. — Neurosurgery of infancy and childhood, Ch. C. Thomas, Springfield, Ill., 1969.
MATTHIJ R. — *Acta Neurol. belg.*, 1963, 63, 581—735.
McGREAL D. A. — *Canad. Med. Ass. J.*, 1962, 86, 6, 2, 1—268.
McKENZIE K. G. — *J. Laryn. Otol.*, 1948, 62, 460.
MESSIAN A. V., GUIDO L. J. LIEBESKIND A. L. — *J. Neurosurg.*, 1977, 47, I, 106—108.
MORAND S. F. — Opuscles de chirurgie, Paris, Desprez, 1768.
MORGAN H., WOOD M. W., MURPHEY F. — *J. Neurosurg.*, 1973, 38, 6, 698—704.
MOUSSA A. H., DAWSON B. H. — *Surg. Neurology*, 1978, 10, 5, 301—304.
MUNSLOW R. A., STOVAL V. S., PRICE R. D., KOHLER C. M. — *J. Pediat.*, 1957, 51, 74.
NEWLANDS W. J. — *J. Laryngol. Otol.*, 1965, 79, 120—130.
NORTHCROFT G. B., WIKE B. D. — *J. Neurosurg.*, 1957, 14, 249—263.
PHILLIPPE D. — Les abcès du cerveau chez le nourrisson de moins d'un an, Thèse, Paris, 1969.
POUYANNE L., POUYANNE H., ARNE L., LEMAN P. — *Rev. Neurol.*, 1951, 85, 447.
RAIMONDI A. J., MATSUMOTO S., MILLER R. A. — *J. Neurosurg.*, 1965, 23, 588.
REID H. L., PARROTT R. H. — *Clin. Proc. Child. Hosp. (Wash).*, 1951, 7, 264.
RENZ W. T. — Erste Heilung eines traumatischen Gehirnabscesses durch consequente Aspiration des Eiters ohne vorhergegangene Trepination. Tübingem, Laupp, 1867.
ROBBINS S. L. — *Arch. Intern. Med.*, 1945, 75, 279.
ROSENBLUM M. L., HOFF J. T., NORMAN D., WEINSTEIN P. R., PITTS L. — *J. Neurosurg.*, 1978, 49, 658—668.
ROUX J. — *Nouv. J. Med. Chir. Pharm.*, 1921, 12, 3—20.
SHAW M. D. M., RUSSELL J. A. — *J. Neurol. Neurosurg. Psychiat.*, 1975, 38, 429—435.
SMOLIK F. A., BLATTNER R. J., HEYS F. M. — *J. Amer. Med. Ass.*, 1946, 130, 145.
STEPHANOV S. — *J. Neurosurg.*, 1978, 49, 2, 199—203.
VAN ALPHEN H. A. M., DREISSEN J. J. R. — *J. Neurol. Neurosurg. Psychiat.*, 1976, 39, 481—490.
VINCENT C. — *Gaz. Méd., Fr.*, 1936, 43, 93—96.
WEBER G. — *Neuro-chirurgie, Paris*, 1960, 6, 317—324.
WEEDS J. F. — *J. Med. Surg.*, 1872, 9, 156—171.
WERTHEIMER P., LECUIRE J., LAPRAS C., TUSINI C. — *Neuro-chirurgie, Paris*, 1960, 6, 373—375.

DIAGNOSTICUL CLINIC

C. ARSENI

Examenul clinic complet, metodic, amănunțit și repetat este necesar pentru a pune un diagnostic de tumoare cerebrală. Modul de apariție a simptomelor clinice, ordinea lor cronologică, au o mare valoare.

Examenele fizice de diagnostic (radiografia simplă, pneumografia și arteriografia) se fac numai după ce avem o indicație în acest sens; ele completează, dar nu înlocuiesc examenul clinic.

Scanned with OKEN Scanner

Clinica poate să pună uneori diagnosticul precis, alteori ea dă indicația dacă este nevoie și de alte date complementare pentru a elucida diagnosticul.

Recunoașterea precoce a unei tumori cerebrale este necesară pentru a face o ablație completă a tumorii, atunci cînd starea generală este bună și cînd nu găsim simptome neurologice ireversibile.

O dată diagnosticul pus, pacientul trebuie îndrumat imediat într-un serviciu de specialitate pentru a fi operat, deoarece se poate întîmpla ca în scurt timp (zile sau săptămîni) starea generală să se agraveze, iar semnele neurologice să se accentueze și staza papilară să ducă la o scădere bruscă a vederii sau la cecitate, simptome ireversibile.

Trebuie să atragem atenția pacientului și familiei sale asupra gravității afecțiunii și asupra a ceea ce se poate întîmpla dacă nu se recurge la operație.

Pentru punerea diagnosticului nu vom aștepta să apară simptome nete de tumoare cerebrală, căci atunci este prea tîrziu, ci e mai bine ca neurochirurgul să infirme o bănuială de tumoare cerebrală, decît să aștepte pînă într-un stadiu avansat, cînd intervenția va fi iluzorie, sau chiar dacă pacientul supraviețuiește rămîne cu sechele grave (orbire, hemiplegie).

Nu vom încerca un tratament conservator: deshidratare, tratament specific etc., căci acestea pot duce la o scurtă ameliorare, după care să apară brusc simptome alarmante.

După un examen clinic, neurologic și psihic amănunțit vom face:

— O radiografie a craniului din față și profil (de partea unde este leziunea); radiografia poate arăta semne de HIC, eroziuni, calcificări, modificări ale șeii turcești, disjuncție de suturi la copii. Simptomele radiologice de HIC pot lipsi dacă afecțiunea datează de mai puțin de 2 luni sau evoluează lent. Prezența simptomelor radiologice de HIC confirmă diagnosticul; lipsa lor nu-l infirmă.

— Un examen ocular (fund de ochi, cîmp vizual; dacă nu e stază papilară, se va măsura tensiunea arterei centrale a retinei). Examenul ocular negativ nu exclude diagnosticul de tumoare cerebrală.

— Un examen oto-rino-laringologic.

— Un examen medical general: se va măsura tensiunea arterială (hipertensiunea poate da un sindrom pseudotumoral), se va face o radioscopie pulmonară pentru a se vedea dacă nu găsim metastaze sau tuberculoză.

— Se va face un examen de sînge complet: reacția Wassermann, hemograma, leucograma, dozarea ureei, a glucozei, viteza de sedimentare, timpul de sîngerare și de coagulare.

— Un examen de urină.

— Ori de cîte ori bănuim o tumoare cerebrală nu se va face o puncție lombară.

Teoretic, în tumorile cerebrale ar trebui să găsim o mărire a tensiunii lichidului cefalorahidian măsurat cu aparatul Claude, pacientul fiind în decubit lateral. Acest lucru este just în parte, dacă tumoarea este într-o emisferă cerebrală și avem o permeabilitate în căile de drenaj ale lichidului cefalorahidian. Dacă tumoarea produce însă o compresiune a trunchiului cerebral pe cortul cerebelului, tensiunea este nor-

Scanned with OKEN Scanner

mală sau chiar scăzută. În acest caz proba lui Queckenstedt-Stookey arată un blocaj.

În tumorile de apeduct, deoarece nu există o scurgere de lichid cefalorahidian, tensiunea este normală sau scăzută.

În tumorile de fosă cerebrală posterioară cu angajarea amigdalelor cerebeloase, scurgerea lichidului cefalorahidian nu se face; tensiunea măsurată în regiunea lombară este normală, deși tensiunea lichidului ventricular este crescută. Proba lui Queckenstedt-Stookey arată un blocaj.

În tumorile cerebrale în care există un grad de permeabilitate în circulația lichidului cefalorahidian, tensiunea scade brusc după puncția lombară cu extragere de lichid.

Puncția lombară în tumorile cerebrale poate arăta un lichid cefalorahidian normal ca formulă și conținut; un lichid xantocromic care se coagulează repede și prezintă hiperalbuminoză denotă o leziune în aproapierea meningelor (meningiom); un lichid cefalorahidian cu limfocitoză se întîlnește în parazitozele cerebrale și tuberculoame. În cranio-faringioame putem găsi în lichidul cefalorahidian foarte multe elemente. Am întîlnit deseori numeroase elemente celulare în cazurile de glioblastom care prindea peretele ventriculului. La indivizii tineri cu crize de epilepsie și cu sindrom meningian repetat putem găsi globule roșii în lichidul cefalorahidian, ceea ce denotă prezența unui angiom sau anevrism cerebral. În tumorile meningelui putem găsi limfocitoze, în tumorile metastatice localizate pe meninge, în meduloblastoame și în chisturile parazitare cerebrale putem găsi adeseori în lichidul cefalorahidian, elemente tumorale sau paraziți.

Putem găsi o reacție Bordet-Wassermann pozitivă în lichidul cefalorahidian (în sînge B.W. negativ), fără ca individul să fie specific; ea se datorește unei modificări a pH-ului lichidului cefalorahidian sau albuminei crescute. O reacție B.W. pozitivă în sînge și lichidul cefalorahidian poate arăta mai degrabă o tumoare cerebrală la un specific, decît o gomă cerebrală, a cărei frecvență este excepțional de rară (0,8% în statistica lui Cushing).

De cele mai multe ori puncția lombară nu ne dă nici o indicație, dar în schimb poate provoca simptome grave care pot duce la un sfîrșit letal în cîteva ore sau zile.

Puncția lombară e periculoasă, chiar făcută pentru măsurarea tensiunii lichidului cefalorahidian, fără a scoate lichid, căci, după ce scoatem acul, se scurge lichidul cefalorahidian pe traseul acului, în masele musculare.

Este falsă și învechită concepția că este inadmisibil să nu se facă puncție lombară în toate afecțiunile sistemului nervos.

Este periculos să se facă puncție lombară în tumorile cerebrale, mai ales că ea nu poate da indicații precise, ci poate să completeze cel mult unele date de mici importanță.

Ori de cîte ori bănuim o tumoare cerebrală, nu vom face puncție lombară. După puncția lombară se poate ca starea generală să se agraveze, din cauză că se produce o hemoragie subarahnoidiană, o hemoragie peri- sau intratumorală și o angajare de lob temporal (dacă tumoarea este situată supratentorial) sau o angajare de amigdale cerebeloase (dacă tumoarea este de fosă cerebrală posterioară).

Scanned with OKEN Scanner

Dacă facem o puncție lombară și există o tumoare în fosa cerebrală posterioară, amigdalele cerebeloase se angajează sub atlas, comprimă bulbul și se produc fenomene grave bulbare care duc de cele mai multe ori la exitus.

Dacă găsim o tumoare de emisferă cerebrală și facem o puncție lombară, se poate produce o angajare a lobului temporal în fanta lui Bichat. Uncusul herniază în partea anterioară a fantei lui Bichat; pentru ca hernia să se facă pe toată întinderea fantei, trebuie să existe o presiune mare și de lungă durată. Conul de presiune temporal exercită o presiune directă sau indirectă (ori tulburări vasculare) asupra pedunculilor cerebrali, punții și asupra nucleilor bazali; obliterarea fantei lui Bichat duce la o hidrocefalie; artera cerebrală posterioară care se află în partea posterioară a fantei lui Bichat poate fi comprimată.

Clinic, hernia uncusului în fanta lui Bichat se manifestă prin următoarele simptome: apar brusc cefalee, vărsături negre (lezarea mezencefalului), rigiditatea cefei, contractura membrelor (ca în rigiditatea decerebrată, midriază de partea herniei, tulburări cardiace, anxietate ca în angor pectoris, hemiplegie homolaterală, parestezii, tulburări vasomotoare, somnolență, temperatură ridicată, cianoză, respirație zgomotoasă, comă; uneori respirația se oprește, bătăile cordului persistă.

Din aceste motive, puncția lombară trebuie proscrisă în cazurile suspecte de tumoare cerebrală, chiar dacă fundul de ochi e normal. Puncția lombară se poate înlocui cu o puncție ventriculară, care e ușor de făcut, nu este periculoasă și ne poate indica, singură sau asociată cu insuflație de aer (ventriculografie), dacă există o tumoare, unde este, volumul ei și eventual natura ei.

Lichidul obținut prin puncția ventriculară poate fi clar de partea indemnă și în partea unde este tumoarea cerebrală se poate găsi limfocitoză și albumina crescută. Lichidul obținut prin puncția ventriculară poate fi xantocromic, dacă am puncționat un chist gliomatos (în astrocitoame), el poate fi hemoragic (în caz de glioblastom), brun cu puncte strălucitoare (în caz de craniofaringiom), clar ca apa de stîncă (dacă am puncționat un chist hidatic).

Vom bănui o tumoare cerebrală ori de cîte ori un bolnav cu simptome neurologice evoluează lent și progresiv și simptomele neurologice nu intră în cadrul nosologic precis al unei afecțiuni a sistemului nervos (scleroză în plăci, encefalită etc.).

În fața unui astfel de tablou ne vom pune trei întrebări: dacă este o tumoare cerebrală, care este localizarea ei și care este natura ei?

Pentru un medic practician este suficient să pună diagnosticul de tumoare cerebrală, restul chestiunilor fiind de o mare importanță pentru specialist.

Diagnosticul pozitiv de tumoare cerebrală. Ne vom gîndi la existența unei neoplazii cerebrale cînd un bolnav prezintă:

— Dureri de cap persistente, vărsături fără efort, mai ales dimineața și care nu sînt în legătură cu alimentația. Ori de cîte ori vărsăturile persistă la un copil după operația de apendicită, să ne gîndim la o tumoare cerebrală.

— Hidrocefalie progresivă la copii.

— Sindrom acromegalic.

Scanned with OKEN Scanner

— Îngrășare de tip Babinski — Froelich.
— Macrogenitosomie precoce.
— Epilepsie generalizată care survine după vîrsta de 30 de ani.
— Epilepsie jacksoniană.
— Prezența unor halucinații gustative, olfactive, vizuale survenind sub formă de crize.
— Instalarea lentă și progresivă a unei mono- sau hemiplegii.
— Tulburări de echilibru survenind la un bolnav cu dureri de cap.
— Scădere lentă și progresivă a acuității vizuale la unul sau la ambii ochi, însoțită de obnubilare trecătoare a vederii.
— Tulburări psihice de tip euforic sau schizofrenic asociate cu unele semne obiective neurologice.

Tulburările de mai sus nu rezumă toate manifestările tumorilor cerebrale. Trebuie o experiență clinică pentru a sesiza valoarea nosologică a simptomatologiei tumorilor cerebrale și mai ales a aspectului variat sub care se pot manifesta. Examenul neurologic al acestor bolnavi făcut cu multă atenție ne va permite să eliminăm ipoteza de tumoare cerebrală de la cea dintîi cercetare a bolnavului, să o confirmăm imediat sau ne va sili să recurgem la alte probe pentru a-i verifica valoarea.

Examenul clinic va cuprinde cercetarea amănunțită a simptomelor de HIC și a simptomelor de focar. După cum vom vedea, existența acestor două grupe de simptome are o mare importanță, însă din nefericire tabloul clinic este adeseori disociat, iar fenomenele de hipertensiune, care ar fi cele mai caracteristice în sensul existenței unui proces expansiv intracranian, se întîlnesc — cu rare excepții — firește și în leziuni netumorale.

Simptomele de focar sînt în raport cu sediul leziunii. Simptomele de HIC sînt date de volumul tumorii, de edemul cerebral și de hidrocefalie.

Apariția acestor simptome de focar variază cu localizarea tumorii. Dacă tumoarea se dezvoltă într-o zonă importantă, de exemplu în zona rolandică, tumoarea, deși mică, determină crize convulsive jacksoniene și nu dă decît tîrziu simptome de HIC. Dacă tumoarea se dezvoltă în apeductul lui Sylvius, ventriculul al IV-lea sau ventriculul al III-lea simptomele de HIC vor fi primele, simptomele de focar vor fi minime.

Apariția simptomelor de HIC arată de obicei o fază înaintată a bolii. Nu vom aștepta niciodată apariția stazei papilare, temporizarea aducînd prejudicii grave.

Depistarea unei tumori într-o zonă mută se face de obicei tardiv, atunci cînd ea este mare și difuză.

DIAGNOSTICUL DIFERENȚIAL AL TUMORILOR CEREBRALE

Se face cu afecțiunile care simulează o neoformație intracraniană.

Trebuie trecută în revistă toată neuropatologia, căci o tumoare cerebrală poate simula orice afecțiune neurologică.

Vom enumera cîteva afecțiuni cu care putem face diagnosticul diferențial:

Afecțiuni congenitale: hidrocefalia esențială apare de la naștere; ea progresează pe măsură ce copilul crește. Hidrocefalia datorită unor tu-

mori congenitale apare ceva mai tîrziu și găsim simptome neurologice obiective (pareză, nistagmus).

Craniostenozele pot da simptome similare tumorilor cerebrale însă aspectul clinic și radiografia craniană elucidează cazul.

Afecțiuni traumatice: hematomul cronic subdural (din punct de vedere anatomopatologic este o acumulare sanguinolentă în spațiul subdural). El apare după cîteva săptămîni sau luni de la un traumatism cranian, de obicei neluat în seamă. Există simptome discrete de focar (pareză facială, centrală, hemipareză discretă, parestezii în criză), fenomene de HIC la tineri (pot lipsi la oameni mai în vîrstă), tulburări psihice discrete de tip frontal, o midriază de partea hematomului și fenomene meningiene (rigiditatea cefei, subfebrilitate).

Ventriculografia arată un sistem ventricular mic, ventriculul de partea hematomului este deplasat în întregime în jos și de partea opusă, deoarece, în majoritatea cazurilor, hematomul se dezvoltă pe toată convexitatea.

Procese inflamatoare. Sifilisul cerebral. În antecedente găsim o infecție specifică; examenul clinic arată o leziune difuză. Sifilisul este și astăzi o mare obsesie a medicilor în fața unui sindrom neurologic, iar tratamentul specific nu face decît să se piardă un timp prețios atunci cînd e vorba de o tumoare cerebrală.

Diagnosticul diferențial între sifilisul cerebral, paralizia generală și o tumoare frontală este adesea dificil dacă nu găsim simptome de hipertensiune intracraniană. Uneori putem totuși găsi un sifilis cu stază papilară. Anamneza, reacția Wassermann pozitivă în sînge și lichidul cefalorahidian și o ventriculografie normală pledează pentru lues.

Tumorile cerebrale pot da deseori o reacție Wassermann pozitivă, fără ca să existe o infecție specifică. Uneori putem întîlni bolnavi cu sifilis care au făcut o tumoare cerebrală.

Tromboza sinusurilor. Găsim semne de infecție gravă, iar lichidul cefalorahidian arată mai multe elemente celulare, xantocromie. Starea generală este gravă, bolnavul are febră și leucocitoză.

Abcesul cerebral. În antecedente găsim de cele mai multe ori un proces infecțios de vecinătate sau traumatism în regiunea frontală cu fractura sinusului frontal; apoi există un proces encefalitic, după care apar simptomele de localizare a abcesului.

Tumori inflamatoare. Gomele cerebrale sînt rare (0,8% — Cushing) și necesită adesea, pentru vindecare, un tratament chirurgical.

Tuberculomul apare de obicei la copii după o afecțiune pulmonară (pleurezie), este localizat mai frecvent în fosa cerebrală posterioară (cerebel, punte) și se caracterizează prin simptome mari de hipertensiune intracraniană și simptome discrete de focar. Este o afecțiune destul de frecventă la noi în țară.

Afecțiuni vasculare. Arterioscleroza cerebrală. Bolnavii sînt la o vîrstă mai înaintată, prezintă leziuni vasculare, cardiace, hipertensiune arterială, leziuni renale (uremie, albuminurie); simptomele neurologice sînt difuze și fruste. Simptomele de HIC lipsesc. Ventriculografia ne lămurește în ultimă instanță.

Hemoragia cerebrală debutează cu simptome alarmante care în zilele următoare se ameliorează; de obicei bolnavul este hipertensiv, diabetic

Scanned with OKEN Scanner

sau specific. Diagnosticul este mai dificil atunci cînd la o tumoare mută pot apărea fenomene bruşte datorite unei hemoragii intra- sau peritumorale. În această ultimă eventualitate, simptomele clinice se pot ameliora pentru o perioadă scurtă (cedează edemul), pentru ca apoi simptomele să evolueze din nou progresiv.

Ramolismentul cerebral se manifestă în cîteva zile, cu evoluţie rapidă şi progresivă, care duce la un sfîrşit fatal, sau procesul rămîne staţionar. Nu sînt semne de HIC. Ventriculografia arată o deviere a sistemului ventricular către partea leziunii, datorită unei atrofii cerebrale.

Anevrismele şi angioamele cerebrale. Clinic, se manifestă la tineri sub formă de crize de hemoragie meningiană, prin convulsii jacksoniene sau generalizate, însoţite de hemipareză şi stări grave (pînă la comă). La puncţia lombară se obţine lichid sanguinolent. Crizele se repetă din cînd în cînd. Datorită arteriografiei, astăzi ele se pot pune uşor în evidenţă. Ele reprezintă 10% din afecţiunile tumorale ale creierului. Anevrismele şi angioamele cerebrale sînt cazurile cele mai frecvente de hemoragie subarahnoidiană.

Hemoragia meningiană este dată mai degrabă de anevrisme (alterare congenitală a vaselor) decît de lues sau de arterioscleroză.

Anevrismele din partea anterioară a poligonului lui Willis produc compresiunea sinusului cavernos, dureri în ramura oftalmică, exoftalmie, stază papilară şi paralizia nervilor III, IV şi VI.

Anevrismul părţii posterioare a poligonului lui Willis dă hemianopsie, hemipareză şi paralizia perechii a III-a craniană. Arteriografia precizează diagnosticul.

Hipertensiunea arterială poate produce edem cerebral şi vom găsi stază papilară. Putem observa adesea semne neurologice în focar (hemoragie cerebrală). Ventriculografia va arăta un sistem ventricular normal, mai mic, sau uşoară hidrocefalie. Aerul pătrunde în spaţiile subarahnoidiene (nu se găseşte niciodată în tumori de fosa cerebrală posterioară).

Uneori tumorile cerebrale pot da o hipertensiune arterială secundară şi în acest caz diagnosticul va fi dificil între neoplazia şi hemoragie cerebrală.

Pseudotumori: acestea cuprind o serie de afecţiuni diverse ale sistemului nervos care se manifestă printr-o mărire de volum a creierului şi deci produc simptome de HIC şi de focar.

Meningita seroasă apare la cîteva zile după un traumatism sau poate să apară după o răceală; se manifestă prin puternice fenomene de hipertensiune intracraniană, somnolenţă şi simptome de focar discrete şi difuze.

Arahnoidita apare după un proces inflamator adesea neobservat. Putem găsi o arahnoidită bazală cu semne accentuate de HIC şi discrete semne bazale (pareze de nervi cranieni), precum şi crize de epilepsie.

Arahnoidita de fosă cerebrală se manifestă prin fenomene de HIC, vărsături, ameţeli, tulburări auditive care merg pînă la surditate completă bilaterală, nistagmus. Evoluţia este în puseuri, pacientul prezintă semne de infecţie generală şi limfocitoză.

Arahnoidita opto-chiasmatică este o localizare a procesului inflamator la nivelul chiasmei şi se manifestă din punct de vedere clinic printr-o scădere a acuităţii vizuale cu alterarea cîmpului vizual (scotom cen-

Scanned with OKEN Scanner

tral, strîmtoare concentrică a cîmpurilor vizuale) și printr-o nevrită retrobulbară.

Encefalita pseudotumorală. Encefalite progresive: boala lui Schider se manifestă prin: crize convulsive, tulburări psihice, hemipareză și pierderea rapidă a vederii, fără modificări ale fundului de ochi. În acest grup intră și leucoencefalita Baló. Encefalita von Economo poate imita mai rar o tumoare.

Ventriculografia este ultima instanță care decide diagnosticul.

Encefalite regresive circumscrise sau difuze (scleroza în plăci). Encefalitele au următoarele caractere:

— Localizarea infecțioasă e multiplă și evoluția e în puseuri și cu remisiuni.

— Debutul este infecțios; episoadele sînt febrile.

Simptomele de HIC sînt bruște și cedează la puncția lombară.

— Fundul de ochi nu arată o stază papilară netă.

Afecțiuni degenerative: boala lui Pick și Alzheimer se manifestă prin tulburări psihice mari, crize de epilepsie și tulburări afazice. Apare după vîrsta de 40 de ani; leziunea este bilaterală. Simptomele neurologice sînt discrete și difuze. Nu găsim simptome de HIC. Leziunea anatomopatologică se caracterizează printr-o atrofie corticală frontală sau temporală bilaterală în boala lui Pick și printr-o atrofie generalizată în boala lui Alzheimer.

Afecțiuni parazitare. Echinococoza și cisticercoza cerebrală sînt frecvent întîlnite. Se manifestă printr-o HIC cu evoluție rapidă care duce destul de devreme la orbire și prin simptome de focar discrete și difuze. Putem găsi: o formă meningiană, o formă cerebrală, o formă bazală.

Afecțiuni ale tubului digestiv. Tumorile cerebrale sau mai ales cele de fosă cerebrală posterioară se manifestă deseori, ca prin simptom, prin vărsături asociate cu indiscretă cefalee și ameteală. Bolnavul e luat drept apendicular (dacă e copil), gastric, hepatic și se tratează în consecință. Adesea este operat ca atare, mai ales că uneori putem găsi și vagi dureri abdominale. Ori de cîte ori un tînăr varsă după ce a fost operat de apendicită, să ne gîndim că ar putea avea și o tumoare cerebrală.

Nevrozele se caracterizează prin: cefalee variabilă, dureri care iradiază în restul corpului (mînă, picior), insomnie, fără semne neurologice de focar.

Diagnostic de localizare. Fără ventriculografie putem face erori de localizare în 40% din tumori. Ventriculografia este decisivă, dar ea trebuie să fie ultima metodă de utilizat.

Examenul clinic subiectiv și obiectiv, simptomele de debut și cele care apar ulterior în cursul evoluției bolii pot permite să se arate punctul de plecare al tumorii și zonele invadate succesiv.

La copii, tumorile sînt în 70% din cazuri în fosa cerebrală posterioară.

Vom căuta simptomele caracteristice localizărilor:

— Crizele cerebeloase arată o leziune în fosa cerebrală posterioară.

— Halucinațiile olfactive și gustative arată o leziune a hipocampului.

Scanned with OKEN Scanner

— Epilepsia senzitivă sau motoare strict localizată arată sediul leziunii circumscrise.

— O hemianopsie și o afazie indică și ele locul leziunii.

Examenul radiologic simplu poate identifica sediul tumorii (calcificări, eroziuni).

Encefalografia, ventriculografia și arteriografia indică sediul precis al tumorii, cînd alte investigații clinice nu au permis punerea diagnosticului.

Natura tumorii. Preoperator putem bănui natura tumorii; această prezumție se poate face:

— După vîrstă. La copii, o tumoare în fosa cerebrală posterioară e de obicei un meduloblastom care evoluează rapid.

— Durata evoluției. Dacă tumoarea evoluează rapid la un adult, poate fi un glioblastom multiform; dacă evoluează lent, iar radiografia craniului arată calcificări, la un tînăr, e vorba de un oligodendrogliom.

Dacă un tînăr a avut în antecedente o pleurezie, ne vom gîndi la un tuberculom. Dacă un pacient a prezentat în antecedente o infestație parazitară, ne vom gîndi la o afecțiune parazitară a creierului.

După tabloul clinic ne vom gîndi la o metastază dacă evoluția este rapidă, la un adult cu remisiuni de scurtă durată, cu mari fenomene de hipertensiune, tulburări psihice marcate, slăbire, caşexie, paloare, simptome meningiene (cefalee, semnul Kernig, redoarea cefei), celule tumorale în lichidul cefalorahidian.

Dacă un adult a fost operat de o tumoare malignă, ne vom gîndi la o metastază. Totuși poate fi o coincidență: bolnavii operați de tumori maligne pot prezenta în același timp și o tumoare primitivă a creierului.

Natura tumorii se poate spune uneori cu precizie atunci cînd există anumite localizări:

— tumoarea de unghi ponto-cerebelos este sinonimă cu neurinomul acustic;

— gliomul chiasmei indică un spongioblastom;

— tumorile ventriculului al IV-lea la copii indică un meduloblastom; la adult, un papilom;

— tumorile intraselare indică un adenom hipofizar;

— tumorile șanțului olfactiv și ale aripii sfenoidului indică un meningiom.

Evoluția tumorilor cerebrale depinde de:

— forma histologică: meningiomul evoluează lent, pe cînd glioblastomul evoluează rapid;

— localizare: tumorile apeductului și ventriculului al IV-lea vor da simptome alarmante precoce. Tumorile rolandice vor produce semne precoce.

Tumorile care evoluează lent produc semne de deficit minime; dacă sînt extirpate precoce în totalitate, pacientul poate să-și revină fără sechele. Tumorile cerebrale dau simptome de deficit și de iritație a centrilor nervoși din vecinătatea tumorii. Tumorile comprimă vasele și dau edem. Tumorile pot comprima căile de scurgere ale lichidului cefalorahidian și dau hidrocefalie.

Tumorile cerebrale evoluează progresiv: unele lent, cum sînt meningioamele, iar altele foarte rapid, cum sînt glioblastoamele. În tumorile

Scanned with OKEN Scanner

cu evoluție rapidă găsim semne accentuate de HIC; în tumorile cu evoluție lentă, simptomele de HIC pot lipsi.

Tumorile cerebrale evoluează în decurs de săptămîni pînă la ani. Glioblastoamele duc la moarte în 6—8 luni de la debutul clinic. Tumorile hipofizare și meningioamele pot fi o surpriză la necropsie, în timpul vieții dînd simptome minime.

Evoluția tumorilor cerebrale poate fi în puseuri datorită hemoragiilor sau chisturilor care se produc brusc.

În evoluția unei tumori cerebrale putem întîlni și perioade de remisiune datorită:

— edemul cerebral peritumoral care cedează;
— se rupe peretele chistului;
— se rupe peretele ventriculului la nivelul fantei lui Bichat (lichidul cefalorahidian e derivat și hidrocefalia cedează);
— în mod excepțional se poate rupe lama supraoptică și cedează simptomele de hidrocefalie.

Tumorile cerebrale se termină totdeauna prin exitus dacă nu sînt operate. La simptomele de HIC și cele de focar se adaugă cecitatea, apoi simptome neurologice grave și simptome din partea diencefalului sau a bulbului; tulburări respiratoare și de circulație, somnolență, comă. Pacientul poate muri subit prin hemoragie intratumorală, apariția unui chist, angajarea amigdalelor cerebeloase în gaura occipitală sau a lobului temporal în incizura cortului cerebelului (83% din pacienții sucombați din cauza unei tumori cerebrale, la necropsie au hernie de lob temporal). Conul de presiune temporal poate fi unilateral (în tumori temporale de partea leziunii) sau bilateral (în tumori diverse).

BIBLIOGRAFIE

ARSENI C. — Tumorile cerebrale, diagnostic clinic, din: Neurologia II, Ed. Medicală, 1857, 817—829.

ARSENI C. — Procesele expresive intracraniene, Diagnostic din: Patologia chirurgicală, IV, Ed. medicală, 1977, 311—320.

ARSENI, C., CONSTANTINESCU A. I., MARETSIS M. — Semiologie chirurgicală, Ed. didactică, 1977.

BOGDASAR D., ARSENI C. — Traité de Neurochirurgie, Ed. Acad. R.P.R., 1951.

DIFICULTĂȚI ȘI ERORI DE DIAGNOSTIC ÎN TUMORILE INTRACRANIENE (CEREBRALE) LA COPII

C. ARSENI, LENKE HORVATH, A. V. CIUREA

Diagnosticul tumorilor cerebrale la copii, datorită particularităților anatomofiziologice și patologice ale acestora din urmă, pune deseori o serie de probleme dificile. Acest diagnostic constituie o urgență, deoarece perioada scursă între debut, primele investigații și actul terapeutic chi-

Scanned with OKEN Scanner

rurgical favorizează apariția unor simptome grave, care fac operația mult mai puțin eficientă. În practica noastră am întîlnit cazuri de tumori cerebrale care se prezintă tardiv cu leziuni ireversibile (atrofie optică postastază), ori cu fenomene de angajare cerebeloasă, deci cu urmări grave pentru copil. Unele semne speciale, tabloul clinic paucisimptomatic pentru o îndelungată perioadă de timp, alteori simptomatologia este complexă dar mai greu de interpretat și de sistematizat, ajungîndu-se astfel la întîrzieri în îndrumarea copiilor cu tumori cerebrale spre serviciile de specialitate. Tumorile cerebrale la copii pot fi confundate cu multe maladii somatice. Dacă la pacienții în vîrstă tumorile cerebrale se confundă cel mai frecvent cu sindroame vasculare, la copii problemele diagnosticului diferențial sînt constituite de afecțiunile digestive (apendicită, parazitoză intestinală, vomismente acetonemice, dispepsie etc.) și de bolile infectocontagioase (stări gripale, boli eruptive în faza de invazie, meningite, meningoencefalite, poliomielită etc.). De remarcat că la copii evoluția tumorii cerebrale poate fi asimptomatică chiar mult timp, iar existența unor cauze declanșatoare (stare febrilă, traumatism craniocerebral minor) poate duce la apariția primelor semne clinice.

Principalele dificultăți și erori de diagnostic în tumorile cerebrale la copii sînt legate de *elementele sindromului de hipertensiune intracraniană* (H.I.C.) — cefalee, vomismente, hidrocefalie la sugari — sau de *agravarea fenomenelor* de H.I.C. ca sindromul de angajare a amigdalelor cerebeloase în gaura occipitală, manifestat clinic prin sindromul meningean (Horvath și Ciurea, 1977).

În afară de acestea, dificultățile de diagnostic survin legate des de *epilepsia* apărută în mod izolat și de *aspectul normal al fundului de ochi* (F.O.).

Cefaleea, ca sindrom însoțitor, deci cefaleea simptomatică foarte frecvent întîlnită în diferite afecțiuni la copil. Afară de procesele expansive intracraniene, unde constituie un simptom principal, o întîlnim în meningoencefalite, encefalite, afecțiuni vasculare cerebrale (de tip hemoragic în angioame și anevrisme; de tip ischemic în trombozele arterei carotide interne și ale ramurilor sale; de tip inflamator septic — în trombozele sinusurilor durale). De asemenea, în traumatismele craniocerebrale, în hiper- sau hipotensiunea intracraniană, în edem cerebral, anemie, hipoxia din maladiile cianogene congenitale ale cordului. La fel, cefaleea este semnalată în bolile gastrointestinale sau hepatice, renale, în unele afecțiuni, oculare, otice, dentare, precum și în afecțiuni psihice. Frecvent, cefaleea la copil este întîlnită în cazul unor boli infecțioase acute, cînd însă nu constituie simptomul principal.

Cefaleea este însă un *simptom principal cu caracter paroximal* numai în două eventualități: în procesele expansive intracraniene și în migrenă. În ambele deci, cefaleea are un caracter paroximal și este însoțită de vomismente și uneori de grețuri. În *migrenă,* cefaleea este însoțită de criza neurovegetativă (paloare, tulburări digestive, astenie, uneori chiar senzația de straniu), iar între crize cefaleea este absentă. Copiii migrenoși prezintă și un element permanent care este neurodistonia migrenoasă, adică termenul migrenos (instabilitatea neurovegetativă, anxietate, hiperemotivitate, astenie, hipersensibilitatea diverselor puncte zise

Scanned with OKEN Scanner

„migrenoase"). În *tumorile cerebrale,* cefaleea are caracter paroximal și se ameliorează sau dispare după vomismente. Odată cu evoluția tumorii cerebrale, cefaleea devine cvasipermanentă, pe care fond se grefează crize puternice, însoțite de vomismente, care ameliorează cefaleea. Cefaleea la copiii foarte mici nu poate fi exprimată decît prin plîns și irascibilitate. La copiii mai mari este semnalul cel mai frecvent în tumorile intracraniene. Ea poate fi singura manifestare clinică a H.I.C. și deseori este interpretată ca expresia unei parazitoze intestinale, unor tulburări de refracție sau a altor afecțiuni somatice ale copilului. Uneori, examenul fundului de ochi, efectuat de oftalmolog pentru o tulburare de refracție, la un copil care prezintă cefalee, descoperă un edem papilar, care face parte de fapt din tabloul H.I.C.

Cefalee și vomismente. Cefaleea, alături de vomismente, ca semne de suferință a sistemului nervos, se interpretează deseori drept o apendicită. În observațiile noastre s-au găsit 10% din tumorile cerebrale, la care se practicase — în perioada de evoluție a tumorii — apendicectomia. Printre acestea erau craniofaringioame, tumori de ventricul III și mai ales tumori de fosă posterioară. Adesea, cefaleea apare însoțită de vomismente, mai ales dimineața, după ce copilul se ridică din pat. Caracteristice pentru cefalee, în tumorile cerebrale, este cedarea sau ameliorarea ei după vomismente și apariția vomismentelor cînd cefaleea atinge maximum de intensitate.

Vomismentele constituie un semn foarte frecvent în tumorile intracraniene la copii. Survin, indiferent de localizarea și tipul tumorii, în 70—80% din cazuri. Vomismentele se pot asocia cu dureri abdominale și astfel pot simula o afecțiune digestivă ca apendicita, parazitoza intestinală, hepatita epidemică etc. Prin deshidratarea pe care o produc, vomismentele determină o ameliorare temporară a sindromului de HIC, deși tumoarea evoluează. Așa își găsește explicație caracterul ondulatoriu al evoluției clinice a tumorilor intracraniene la copil. Dar tocmai acest caracter ondulatoriu pretează la erori, în sensul de abatere de la diagnosticul corect, prin ameliorarea și chiar dispariția temporară a fenomenelor subiective de H.I.C. Vomismentele, în tumorile cerebrale, sînt interpretate nu rareori ca vomismente acetonemice și tratate astfel, cînd de fapt ele sînt secundare deshidratării. Astfel, am întîlnit un caz, o fetiță în vîrstă de 8 ani, cu craniofaringiom, tratată timp de doi ani pentru vomismente acetonemice, pînă la apariția altor semne, și la care o simplă radiografie a craniului ar fi diagnosticat boala, întrucît avea calcificări intra- și supraselare specifice.

Vomismentele, cînd constituie semnul de debut *pseudodigestiv al tumorilor cerebrale,* au valoare localizatoare și anume denotă o suferință a planșeului ventriculului IV (deci o iritare directă a nucleului vagului). La copilul mic, vărsăturile pot fi unica manifestare subiectivă a H.I.C. În seria noastră de cazuri, 75% din tumorile de fosă cerebrală posterioară, au debut prin fenomene subiective de H.I.C., și, dintre acestea, 1/2 numai prin vărsături.

Grețurile, contrar descrierii clasice a H.I.C., au însoțit vomismentele în 20% din cazuri și desigur că ele sînt mult mai frecvente, dar copilul mic nu le poate descrie.

Scanned with OKEN Scanner

Hidrocefalia. Tumorile cerebrale la sugar se manifestă prin hidrocefalie secundară, cu sau fără convulsii. Hidrocefalia va fi suspectată drept manifestare a unui proces înlocuitor de spațiu, mai ales cînd apare la un sugar, care pînă la un moment dat avea o dezvoltare psihomotorie normală și la care intervine fie o stagnare, fie un regres psihomotor. Se va deosebi hidrocefalia congenitală netumorală, de hidrocefalia secundară datorită unei tumori congenitale (care se poate manifesta și după naștere, cu sau fără fenomene neurologice) numai prin investigații radiologice de contrast sau scintigrafie.

Epilepsia este un simptom mai puțin frecvent la copiii cu tumori cerebrale (16,9%) decît la adulți, datorită faptului că majoritatea tumorilor la copii sînt localizate în fosa cerebrală posterioară. Epilepsia apare în 30% din cazuri, dacă ne referim numai la tumorile de hemisfer cerebral (Arseni și Horvath, 1971). Totuși subliniem ușurința cu care se neglijează investigarea copiilor și sugarilor cu epilepsie și etichetarea lor tot cu ușurință drept comițialitate perinatală, postencefalitică etc. (Arseni și colab., 1974 și 1976).

Sindromul meningean în debutul tumorilor cerebrale este destul de frecvent întîlnit. Astfel, apariția cefaleei sau a vomismentelor în cursul unei stări febrile, pentru un copil pînă atunci sănătos, duce la prezumția unei stări gripale, rinofaringiene acute și, eventual, la suspectarea unei boli eruptive. În cazul cînd, timp de cîteva zile, simptomele inițiale se mențin și există o discretă redoare a cefei, diagnosticul înclină spre o afecțiune meningiană. Pentru precizarea diagnosticului prezumtiv, se face de obicei o *puncție lombară*. Această manevră, periculoasă mai ales în tumorile cerebrale însoțite de redoare de ceafă (ceea ce înseamnă un fenomen de angajare în gaura occipitală), infirmă diagnosticul de meningită, dar în același timp agravează semnele clinice și numai acest fapt determină trimiterea spre o secție de neurochirurgie.

Sindromul meningean în debutul tumorilor cerebrale se poate prezenta sub 2 aspecte: a) debutul *pseudomeningitic,* care este datorat fie angajării amigdalelor cerebeloase care comprimă și irită nervii IX, X, XI și rădăcinile posterioare ale nervilor cervicali superiori, fie pătrunderii tumorii în cisterna mare, cu infiltrarea locală a meningelui. Intervin astfel tulburări de circulație a L.C.R. Tendința copiilor de a ține capul aplecat într-o parte *(laterocolis),* în asemenea cazuri, este considerată ca fiind o redoare unilaterală a cefei; b) *debutul meningitic,* care se datorează unei meningite secundare fisurării chistului tumoral, cu semne clinice și biologice.

Sindromul meningean în tumorile cerebrale este mai frecvent la copii decît la adulți (Ferrey-Hanin, 1968). Apare relativ precoce, de la cîteva zile la 1—2 luni, de la primele semne clinice ale procesului tumoral. Intensitatea lui este proporțională cu gravitatea tumorii (Rougerie, 1965). În Clinica de neurochirurgie București am găsit practicată puncția lombară înainte de internare în peste 20% din cazurile de tumori cerebrale la copii. În principal, debutul meningitic este constatat la copiii cu tumori de fosă posterioară și la cei cu craniofaringioame (meningite secundare repetate prin fisurarea chistului tumoral) (Patrick și colab., 1974).

Scanned with OKEN Scanner

Distincția între meningitele propriu-zise și sindromul meningitic din debutul tumorilor cerebrale este dificil de efectuat. Este necesar un examen neurologic atent, completat cu investigații paraclinice. Insistăm asupra faptului că, spre deosebire de meningite, în tumorile cerebrale nu există un sindrom infecțios general.

Aspectul normal al fundului de ochi (F.O.) poate duce la grave erori de diagnostic. Cînd bănuim o tumoare cerebrală, nu vom face puncția lombară, chiar dacă fundul de ochi este normal, deoarece există la copii, în 20% din cazuri, un aspect normal al F.O. Acest procentaj tinde să crească în ultima vreme, datorită diagnosticării mai precoce a tumorilor cerebrale. În condițiile existenței unui sindrom de hipertensiune intracraniană incomplet (cefalee, vărsături, cu F.O. normal), ruperea echilibrului între presiunea L.C.R. suprasubiacentă tumorii, produsă de către o puncție lombară, poate determina uneori hernia de lob temporal sau de amigdale cerebeloase — care pot duce la stări grave, pînă la exitus. De aceea, este necesar un examen atent al copilului, pentru a decela cele mai mici semne: aplicarea discretă a capului într-o parte, paralizii de nervi oculomotori, schimbarea compartimentului școlar, irascibilitate, tendința la somnolență etc. Dar, mai ales, important este să ne gîndim și la posibilitățile existenței unei tumori cerebrale cu F.O. normal.

Modificările fundului de ochi (F.O.) de tip edem papilar. Uneori existența unor semne nete de hipertensiune intracraniană, dar fără localizare, scapă diagnosticului, întrucît nu se efectuează în mod curent un examen de fund de ochi. Aceasta face ca fie să se întîrzie diagnosticul, fie să se practice investigații dăunătoare, ca puncție lombară în scop diagnostic sau pentru rahianestezie, în eventualitatea unui diagnostic eronat de apendicită. Cu cît edemul papilar este mai accentuat, cu atît evoluția postoperatorie este mai gravă, iar prognosticul vizual este mai sumbru. Copiii prezentați în serviciul de neurochirurgie cu scădere marcată a acuității vizuale sau cu cecitate au fost în proporție de 10% (tumori de fosă posterioară, craniofaringioame, tumori de ventricul III), cu distanța între debutul bolii și internare variind de la 2 luni la 1 an.

În prezent asistăm la o serie de cazuri de *encefalite pseudotumorale* la copii, necunoscute în trecut la noi, care se suprapun simptomatologiei clasice a tumorilor cerebrale și al căror diagnostic poate fi făcut clinic numai prezumtiv. Unele au debut acut, cu sau fără modificări de F.O., diagnosticul poate fi precizat numai prin investigații paraclinice. Desigur că este de dorit trimiterea acestor cazuri la neurochirurgie, căci numai aici pot fi cert diagnosticate.

CONCLUZII

1. Dificultățile și greșelile de diagnostic în tumorile cerebrale la copii se datoresc în primul rînd particularităților de dezvoltare a procesului tumoral la copii: a) plasticitatea sistemului nervos maschează, pe de o parte, semnele de localizare și, pe de altă parte, face ca reacțiile față de tumoare să fie mai generale, simulînd bolile somatice; b) configurația craniului, cu suturile încă nesudate, mai ales la copiii mici, determină apariția mai tardivă a primelor simptome, permițînd o toleranță

Scanned with OKEN Scanner

îndelungată a procesului expansiv; c) lipsa de examinare a simptomatologiei, care duce la neobservarea semnelor discrete de debut; d) lipsa de cooperare a pacienților pentru un examen neurologic complet.

2. Va fi suspectată o tumoare cerebrală ori de cîte ori un copil prezintă vomismente, provocate sau accentuate în special de mobilizarea capului și însoțite sau nu de alte semne discrete ca amețeli, devierea capului într-o parte sau tulburări de mers și statică.

3. Pentru a se evita puncția lombară (P.L.) în sindroamele meningeale secundare unei tumori cerebrale la copil, se vor efectua examene neurologice și oftalmologice. În orice P.L. care agravează starea bolnavului, este necesar transferul urgent al bolnavului la neurochirurgie.

4. Necesitatea investigării complete și, eventual, repetate în timp a copiilor cu epilepsie.

5. Dintre examenele paraclinice necesare în diagnosticul corect, radiografia craniană simplă eventual EEG și ECHO se pot efectua în orice serviciu de pediatrie, rămînînd cu examenele radiografice de contrast și scintigrafia cerebrală să se practice în secțiile de neurologie sau neurochirurgie.

6. Este utilă cunoașterea de către pediatri a particularităților evoluției clinice a tumorilor cerebrale la copii și executarea de rutină a examenului fundului de ochi.

7. Este necesară încadrarea în cursurile de perfecționare a pediatrilor a unui stagiu la neurologie și chiar la neurochirurgie infantilă.

Medicul pediatru constituie elementul principal la depistarea cît mai precoce a tumorilor cerebrale la copii și în dirijarea lor corectă spre serviciul de neurochirurgie infantilă. Diagnosticul de tumoare cerebrală se face în ultimii ani mult mai precoce decît în anii precedenți, datorită îmbunătățirii nivelului de pregătire a medicilor neuropsihiatri de copii și pediatri. Diagnosticul cît mai precoce al tumorilor cerebrale constituie o condiție esențială și necesară pentru un tratament eficace.

BIBLIOGRAFIE

1. ARSENI C., HORVATH LENKE — *Pediatria (Buc.)*, 1971, *20*, 5, 409—415.
2. ARSENI C., HORVATH LENKE, CIUREA A. V. — *Pediatria (Buc.)*, 1974, *23*, 4, 419—423.
3. ARSENI C., HORVATH LENKE, CIUREA A. V. — *Pediatria (Buc.)*, 1976, *25*, 2, 161—167.
4. ARSENI C., HORVATH LENKE, CIUREA A. V. — Probleme de diagnostic neurochirurgical în patologia infantilă, Ed. didactică și pedagogică, București, 1978.
5. ARSENI C., HORVATH LENKE, CIUREA A. V. — Afecțiunile neurochirurgicale ale sugarului și copilului mic (0—3 ani), Ed. medicală, București, 1979.
6. ARSENI C., HORVATH LENKE, CIUREA A. V. — Patologia neurochirurgicală infantilă, Ed. Academiei R.S.R., București, 1980.
7. FERREY-HANIN D. — Tumeurs cerebrales chez l'enfant revelees par un syndrome meningitique, teză de doctorat, Paris, 1968.
8. HORVATH LENKE, CIUREA A. V. — *Pediatria (Buc.)*, 1977, *26*, 4, 311—314.
9. PATRICK B. S., SMITH R. R., BAILEY T. O. — *J. Neurosurg.*, 1974, *41*, 3, 387—390.
10. ROUGERIE J. — *Rev. Prat. (Paris)*, 1965, *15*, 1245—1256.

Scanned with OKEN Scanner

TRATAMENTUL TUMORILOR CEREBRALE

C. ARSENI

Tratamentul medical. În tumorile cerebrale nu există pînă în prezent un tratament conservator propriu-zis. Desigur mai nou există tratamentul cu citostatice care are încă multe semne de întrebare și se recomandă în cazurile inoperabile sau după operație ca o metodă adjuvantă. Desigur pînă la operație în unele cazuri grave și cu fenomene accentuate de HIC o deshidratare se impune prin tratament medicamentos sau drenaj lichidian. Amintim că uneori în cazurile de tumori cu HIC accentuat arteriografia face să se suspende într-un oarecare grad fenomenele de HIC prin diureza produsă.

Tratamentul chirurgical. Singurul tratament rațional astăzi este tratamentul chirurgical. Un diagnostic precis și precoce asociat cu tratament chirurgical adecvat, cu o tehnică perfectă, cu o anestezie și reanimare modernă este astăzi singura atitudine logică pentru a permite o vindecare definitivă. Odată diagnosticul de tumoră pus nu trebuie să se aștepte indicația operatorie fiind absolută.

Tratamentul depinde de natura tumorii, sediul ei, de vîrsta pacientului, de starea generală a bolnavului și de experiența chirurgului. Metodele operatorii depind de localizarea tumorii și de natura ei.

Tumorile meningiale. Fiind tumori benigne și chiar cele care sînt maligne fiind bine delimitate se va încerca să se opereze pe cît posibil radical. Se poate reopera în caz de recidivă chiar de mai multe ori. Tratamentul cu izotopi, radioterapie etc. nu are efect.

Tratamentul glioamelor. Glioamele benigne se vor căuta a se extirpa cît mai radical avînd o mortalitate sub 5%. Recidivele sînt după 1—2—10—15 ani cînd se va încerca a se reopera cu același procent de mortalitate. După operație se va indica un tratament cu radio-cobaltoterapie și control periodic. Tratamentul cu izotopi nu are efect.

Glioamele maligne se vor opera dacă au fenomene de HIC. Se va căuta a se opera cît mai radical (aceasta depinde de sediul leziunii și de starea generală a bolnavului); mortalitatea este 10—15%. Recidivele apar după cîteva luni rar după 1—2 ani. Mortalitatea în cazul reinterveției este de 15—20%. După operație se va face radioterapie, cobaltoterapie și izotopi. Părerea noastră este că izotopii pînă la ora actuală nu influențează evoluția bolii. Unii autori introduc substanțe radioactive în tumoră cu ajutorul stereotaxiei, rezultatele încă nu sînt convingătoare.

Metastazele sînt unice într-un procent de 50%. Metastazele multiple nu se operează. Se vor administra izotopi, cobaltoterapie, care de fapt nu le influențează. Metastazele unice se vor opera cu o mortalitate de 10—15%; supraviețuirea depinde de apariția altor metastaze în restul corpului. Supraviețuirea în genere este între 1—2 ani (depinde de natura metastazelor). Melanosarcoamele metastatice supraviețuiesc sub 3—4 luni; noi am avut supraviețuiri îndelungate de peste 10 ani și chiar de

15 ani în metastazele cu punct de plecare din plămîn, bineînțeles am extirpat atît tumora primară cît și cea secundară.

Radioterapia nu se face cînd avem simptome de HIC căci se poate produce un edem cerebral și mai mare și în consecință apar conurile de presiune care sînt foarte periculoase și care duc la deces. Radio- și cobaltoterapia au un efect favorabil eficient în granulocitoame, ependimoame și tumori hipofizare.

În statistica lui Cushing după 7 ani de la operație 40% din glioamele benigne au supraviețuit iar 23,5% (Cairns) erau capabili de lucru. Astăzi rezultatele sînt mai bune. 68% din tumorile benigne trăiesc, iar 70% pot lucra (Horax).

BIBLIOGRAFIE

ARSENI C. — Diagnostic clinic din Neurologie, II. Ed. medicală, 1957.
BAGDASAR D., ARSENI C. — Traité de Neurochirurgie, Ed. Acad. R.P.R., 1950.

III

COMPRESIUNILE MEDULARE — SIMPTOMATOLOGIE ŞI FIZIOPATOLOGIE

C. ARSENI

ELE POT FI LENTE ŞI ACUTE

A. COMPRESIUNI MEDULARE LENTE

Compresiunile medulare lente evoluează în două faze: faza radiculară şi faza de compresiune medulară propriu-zisă, care poate fi parţială sau totală. Mulţi autori împart evoluţia compresiunilor medulare în trei faze (faza radiculară, faza de compresiune medulară parţială şi faza de compresiune medulară completă). Distincţia între compresiunea medulară parţială şi cea completă este însă rareori netă, astfel încît nu vom ţine seama de această împărţire destul de artificială.

Faza radiculară. Simptomatologia din această fază se datoreşte compresiunii rădăcinilor senzitive şi motorii. Simptomul cardinal al fazei radiculare este durerea de tip radicular. Durerea radiculară poate fi multă vreme singurul simptom al unei compresiuni medulare, putînd dura luni şi chiar ani (uneori pînă la 20 de ani). Aceste dureri de lungă durată duc adesea la un diagnostic greşit, mai ales dacă lipsesc tulburările neurologice obiective. Majoritatea bolnavilor cu dureri radiculare produse de o compresiune medulară sînt trataţi multă vreme pentru o afecţiune toracică sau abdominală, iar aproximativ 10% din ei sînt chiar exploraţi chirurgical pentru atari afecţiuni, bineînţeles cu rezultat negativ.

Compresiunile radulare dau două tipuri principale de dureri: durerea de tip nevralgic şi durerea de tip mialgic.

a) Durerea de tip nevralgic este vie, acută, pătrunzătoare, comparată de bolnavi cu o descărcare electrică, şi este asociată cu parastezii iradiind rapid pe întreaga zonă de distribuţie a rădăcinii în sens proximo-distal pînă la degete. Durerea are intensitatea maximă la periferie, este bine localizată distal, proximal devine difuză, cuprinde de la început tot membrul sau poate începe în regiunea proximală coborînd ulterior distal.

Scanned with OKEN Scanner

Această durere se resimte ca o senzație superficială de înțepătură în zona periferică, care se întinde apoi proximal, precedată adeseori de o senzație de amorțeală sau de furnicătură; alteori, bolnavul acuză o durere profundă, constrictivă și limitată, accentuată cu mișcările și asociată frecvent cu o redoare localizată la gît, umăr sau braț. Rareori, durerea se întinde pe o regiune mai mare. Uneori durerile profunde prezintă o iradiere într-un teritoriu foarte difuz care nu corespunde inervației segmentare.

b) Durerea de tip mialgic se caracterizează printr-o senzație profundă, neplăcută, puternică, perforantă, asociată cu redoare musculară. Durerea mialgică domină adesea tabloul clinic, constituind de obicei prima manifestare dureroasă. Este localizată într-o zonă proximală a membrului, irradiind apoi distal în funcție de sediul leziunii, spre exemplu, în regiunea scapulară și braț (C_6); în umăr, în regiunea scapulopectorală, axilă, braț, antebraț (C_7); în trapez, scapulă, deltoid, braț, cot (C_8); în gambă și călcîi (S_1). Uneori se constată numai puncte sau zone dureroase în teritoriul rădăcinilor interesate, presiunea pe punctele mialgice declanșînd dureri locale. Punctele mialgice dureroase sînt localizate la nivelul unde ramurile nervoase periferice vin in contact sau perforează fascia. Durerea este reflectată larg în aria segmentară interesată.

Durerile mialgice constituie uneori singura manifestare clinică; de cele mai multe ori însă există o combinație între aceste două dureri.

Durerea radiculară este produsă de o tumoare, dezvoltată direct din rădăcină (neurinom), de un proces compresiv care apasă direct pe rădăcina posterioară sau rădăcina poate fi comprimată indirect de măduva mărită de volum din cauza unei tumori intramedulare.

Durerea unilaterală constituie un indiciu că compresiunea se dezvoltă de aceeași parte a măduvei.

Durerile bilaterale, chiar de la începutul afecțiunii, constituie un indiciu de localizare posterioară.

Declanșarea și accentuarea durerilor prin diverse manevre depind de natura compresiunii medulare. În hernia de disc intraforaminală, hiperextensiunea coloanei cervicale sau flexiunea ipsilaterală măresc durerea, deoarece aceste poziții micșorează gaura de conjugare, pe cînd flexiunea capului sau a trunchiului produce o lărgire a găurii de conjugare și astfel durerea se calmează sau chiar dispare. La fel scolioza, mărind gaura de conjugare de partea opusă, atenuează durerea. În tumori medulare, flexiunea capului în poziție verticală declanșează durerile. Aceeași poziție asociată cu flexiunea membrului inferior, determină dureri în caz de hernie de disc. Apariția parestezilor arată o compresiune serioasă și un pericol iminent de instalare a parezei, fiind mai grave decît durerea și constituind o indicație urgentă pentru intervenție.

Durerea radiculară poate să dispară spontan dacă factorul compresiv a întrerupt anatomic rădăcina posterioară.

Tabloul neurologic obiectiv în această fază este constituit dintr-un sindrom de iritație sau de deficit radicular suspendat atît senzitiv, cît și motor. Din partea rădăcinii senzitive se observă la început o hiperestensie radiculară, înlocuită ulterior de hipoestezie, asociată sau nu cu parestezii. Rareori se observă o bandă de anestezie superficială, atunci cînd sînt comprimate cel puțin două rădăcini adiacente. De asemenea, se pot întîlni

Scanned with OKEN Scanner

tulburări trofice în zona de hipoestezie sau de anestezie dureroasă. Deasupra zonei de hipo- sau anestezie se poate constata uneori o zonă de hiperestezie, produsă de iritarea rădăcinii senzitive supraiacente compresiunii. Tulburările obiective de sensibilitate radiculară variază de la bolnav la bolnav, deoarece variaţiile dermatoamelor sînt foarte mari, mai ales la rădăcinile cervicale inferioare şi rădăcinile lombare. Astfel, unii au pierderi întinse de sensibilitate prin leziunea unei singure rădăcini iar alţii au tulburări limitate de sensibilitate, deşi sînt lezate mai multe rădăcini. Tulburările de sensibilitate de tip radicular încep întotdeauna periferic, dar se pot extinde pînă la linia mediană (atît dorsal, cît şi ventral).

Cei mai mulţi bolnavi cu compresiune radiculară prezintă frecvent parestezii sau hipoestezie, aceasta denotă că rădăcina este interesată numai parţial. Pentru determinarea nivelului segmentar al leziunilor radiculare la nivelul membrelor, se vor căuta tulburările de sensibilitate distal (la mînă sau la plantă) deoarece la acest nivel tulburările de sensibilitate sînt mai constante şi mai bine delimitate. Aceasta se datoreşte probabil modului de aranjare a dermatoamelor. Se pare că în partea distală a unei extremităţi, dermatoamele devin mai distincte unul faţă de celălalt, astfel încît la degete prezintă limite de separare, pe cînd proximal există o intricare a lor. Tulburările de sensibilitate descresc spre părţile proximale ale membrelor, deoarece fibrele senzitive, care inervează extremitatea distală, au în măduvă o aşezare mai superficială şi deci suferă cel mai mult din cauza compresiunii.

Tulburările obiective ale sensibilităţii în domeniul unei singure rădăcini pot constitui mult timp tot tabloul clinic al unei compresiuni medulare circumscrise.

Compresiunea rădăcinii motorii face ca reflexele cutanate şi miotatice să fie diminuate sau chiar abolite. Apar tulburări motorii sub forma de crampe localizate sau mai tîrziu, sub formă de paralizii parţiale sau totale în muşchii care sînt inervaţi de rădăcina motorie respectivă. Muşchii afectaţi sînt de obicei hipotoni, se atrofiază, iar uneori prezintă contracţii fibrilare.

Faza de compresiune medulară. Compresiunea medulară poate fi parţială sau completă, iar cea parţială la rîndul ei poate fi uni- sau bilaterală:

1. Compresiunea medulară parţială unilaterală (sindromul Brown-Séquard). Acest sindrom urmează de obicei fazei radiculare şi numai rareori constituie prima manifestare neurologică a unei compresiuni medulare. Sindromul Brown-Séquard se traduce prin semne de leziune directă radiculară şi semne de compresiune medulară situate sub precedentele. Semnele de leziune directă sînt cele radiculare din faza I. Sub leziune se constată semne de pareză şi tulburări de sensibilitate: paralizie motorie homolaterală prin leziunea fasciculului cortico-spinal lateral (reflexe miotatice mai vii, prezenţa semnului Babinski, monoplegie crurală etc.); paralizie vasomotorie homolaterală (pielea rece şi cianotică datorită interceptării fibrelor vasomotorii din cordonul lateral); tulburări de sensibilitate profundă de partea leziunii prin întreruperea căilor ascendente înainte de decusare (diminuarea sau abolirea sensibilităţii vibratoare, prima care suferă, se datoreşte leziunii fasciculului Goll şi Burdach), gradul hipoesteziei este mai mare decît pentru celelalte moduri de sensibilitate profundă.

Scanned with OKEN Scanner

După înlăturarea compresiunii, deşi tulburările motorii se amendează, tulburările de sensibilitate profundă pot persista, ceea ce face ca bolnavul să prezinte încă multă vreme o ataxie de tip spinal (sensibilitatea artrokinetică mult diminuată sau chiar abolită); tulburări de sensibillitate superficială (anestezie termoalgică de partea opusă leziunii, deoarece fasciculul spinotalamic este întrerupt deasupra decusaţiei, asociată cu o simplă hipoestezie tactilă, tradusă prin mărirea cercurilor Weber, deoarece fibrele tactile nu sînt decît parţial interesate, iar pe de altă parte sensibilitatea tactilă ajunge la scoarţa cerebrală atît prin fasciculele spino-talamice, cît şi prin cordoanele posterioare. Adeseori, bolnavii nu prezintă tulburări de sensibilitate tactilă (deoarece fasciculele Goll şi Burdach pot suplea complet calea spino-talamică).

Sindromul Brown-Séquard poate îmbrăca diferite aspecte după natura compresiunii.

Sindromul Brown-Séquard tipic, dat de o compresiune extramedulară mică, bine delimitată, comprimînd măduva dintr-o parte prezintă tulburările sensibilităţii superficiale de partea opusă tumorii (fig. 624).

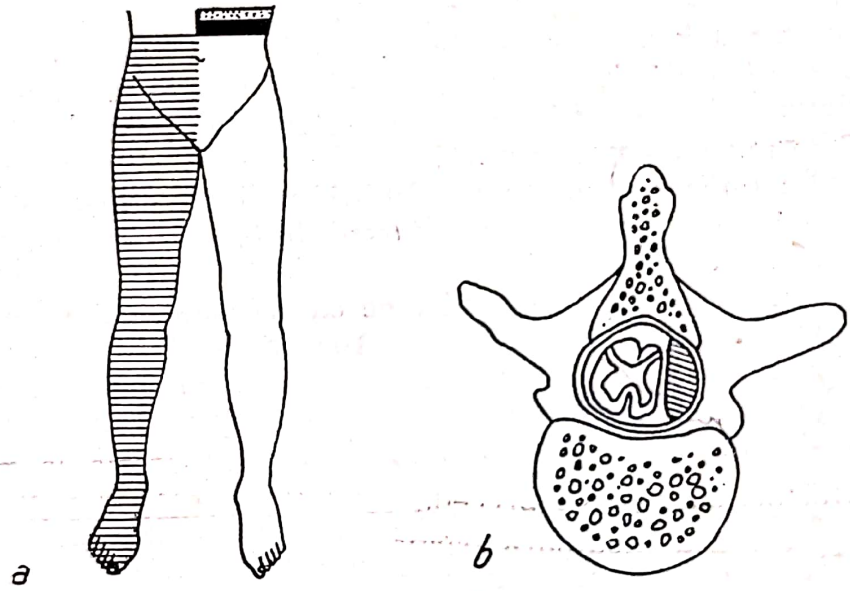

Fig. 624. —

a) Distribuţia tulburărilor neurologice într-un caz de sindrom Brown-Séquard tipic; — anestezie termoalgică controlaterală a leziunii; — anestezie radiculară de partea leziunii; — zonă de hiperestezie supralezională. În zona albă există monoplegie crurală ipsilaterală leziunii. *b)* Sediul tumorii, arătînd teritoriul comprimat, care determină sindromul Brown-Séquard.

Sindromul Brown-Séquard tipic poate îmbrăca diferite aspecte clinice, după sediul leziunii; astfel, în regiunea cervicală superioară (deasupra lui C_3) este însoţit de tulburări de sensibilitate la faţă, prin leziunea rădăcinii descendente a trigemenului şi în teritoriul nervului Arnold, ambele situate de partea hemiplegiei; în regiunea cervicală inferioară prezintă paralizia membrului superior, de tip radicular superior, inferior sau total, după segmentul lezat; în regiunea toracală superioară (D_1) este asociat cu un sindrom Claude Bernard-Horner ipsilateral compresiunii; în regiunea lombară se confundă cu hemisindromul cozii de cal.

Sindromul Brown-Séquard inversat este produs de o tumoare care deplasînd lateral măduva o comprimă pe peretele opus al canalului ver-

Scanned with OKEN Scanner

tebral, care prin rigiditatea lui joacă rolul unui factor compresiv direct. Bolnavul prezintă tulburări ale sensibilităţii superficiale de aceeaşi parte cu tumoarea, tulburările motorii şi cele ale sensibilităţii profunde fiind heterolaterale. Sediul durerii radiculare — dată de compresiunea directă a tumorii — se proiectează de aceeaşi parte cu tulburările sensibilităţii superficiale (fig. 625).

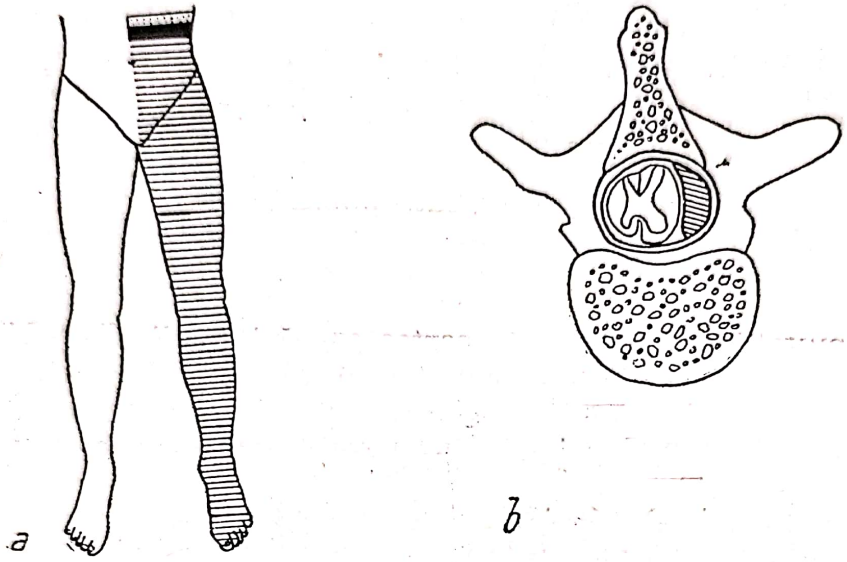

Fig. 625. —
a) Distribuţia tulburărilor neurologice într-un caz de sindrom Brown-Séquard inversat: în zona albă pareză controlaterală leziunii, durerea radiculară este de aceeaşi parte cu tulburările de sensibilitate superficială şi cu sediul leziunii. *b*) Sediul tumorii care arată mecanismul de compresiune a măduvei de partea opusă faţă de planul osos vertebral.

Sindromul Brown-Séquard incomplet, din care pot lipsi tulburările de sensibilitate profundă, iar fenomenele paralitice pot fi de asemenea absente sau discrete, prezintă numai o termoanestezie la nivelul unui membru inferior, care poate preceda celelalte manifestări clinice.

2. Compresiunea medulară parţială bilaterală. După faza radiculară, după faza de sindrom Brown-Séquard sau alteori chiar de la început, poate apărea faza de compresiune medulară incompletă bilaterală, adică faza de parapareză, care se manifestă printr-un dublu sindrom Brown-Séquard (tulburări de motilitate parţială, tulburări de sensibilitate şi sfingteriene). Bolnavul are un mers spastic şi o limită netă a tulburărilor de sensibilitate.

Tabloul clinic variază după sediul leziunii: central, anterior, posterior.

a) Compresiunea parţială centrală se traduce prin sindromul siringomielic. Leziunea se află în centrul substanţei cenuşii periependimare, întrerupînd fibrele care conduc sensibilitatea termică şi dureroasă la nivelul locului lor de decusare. Rezultă o anestezie bilaterală suspendată pe o înălţime corespunzătoare întinderii leziunii (sindrom în bandă) (fig. 626).

b) Compresiunea parţială anterioară. Primele semne sînt de tip amiotrofic, însoţite de fenomene motorii mari, spastice, fără tulburări de sensibilitate. Mai tîrziu apar tulburări de sensibilitate de origine medulară

Scanned with OKEN Scanner

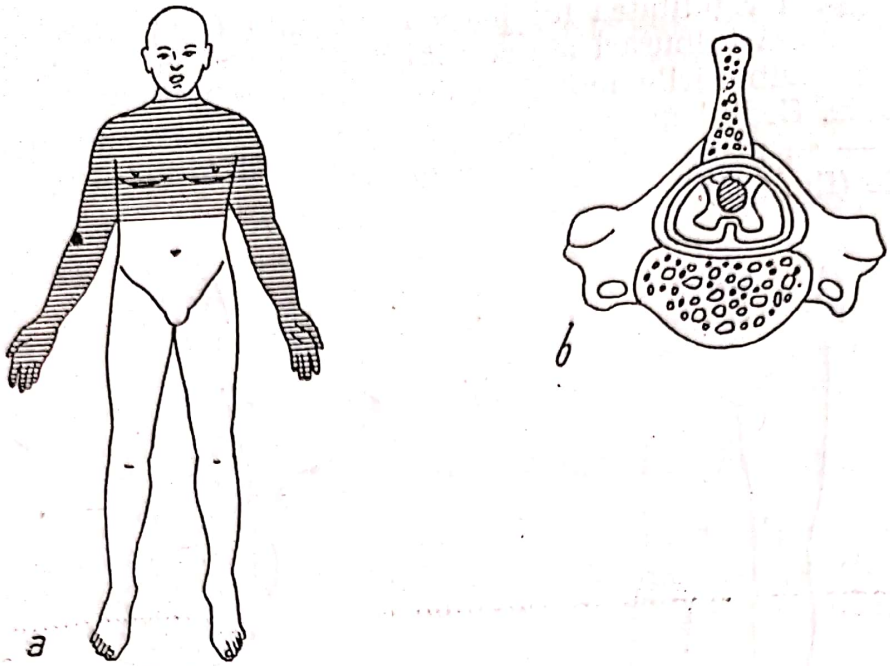

Fig. 626. —
a) Aspectul tulburărilor de sensibilitate într-un caz de tumoare intramedulară. *b*) Sediul tumorii.

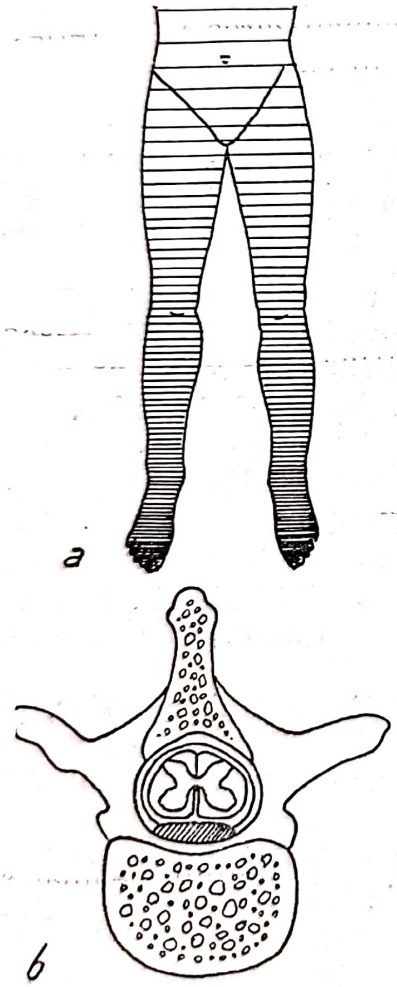

Fig. 627. —
a) Aspectul tulburărilor de sensibilitate într-un caz de tumoare premedulară mediană care comprimă măduva; *b*) sediul tumorii.

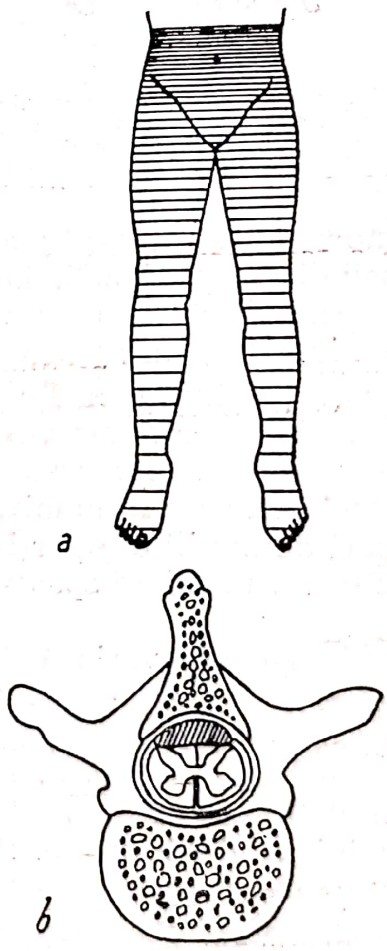

Fig. 628. —
a) Aspectul tulburărilor de sensibilitate într-un caz de tumoare retromedulară mediană comprimînd măduva bilaterală; *b*) sediul tumorii.

Scanned with OKEN Scanner

cu limită superioară netă, dar adesea disociate. Un semn important ar fi senzaţia de furnicătură în membrul inferior de partea opusă tumorii (fig. 627).

c) Compresiunea parţială posterioară (Rousay şi Lhermitte) prezintă dureri mari de tip cordonal, pareză discretă (leziune mică) sau paraplegie flască (leziune mai accentuată), cu abolirea sensibilităţii profunde şi cu conservarea celei superficiale, ataxie şi asinergie de tip spinal (fig. 628).

3. Compresiunea medulară completă se manifestă prin pierderea tuturor funcţiilor motorii şi senzitive sub nivelul leziunii. Este faza înaintată a procesului compresiv şi survine după perioada de sindrom Brown-Séquard, dar uneori poate constitui chiar debutul bolii.

Paraplegia spasmodică în extensiune este tipul cel mai des întîlnit, caracterizat prin contractura muşchilor extensori în toate segmentele. Reflexele miotatice sînt exagerate, iar reflexele abdominale şi cremasteriene sînt abolite. Bolnavul prezintă clonus rotulian şi ahilian, semnul Babinski bilateral şi fenomenul de triplă retracţie.

Paraplegia spasmodică în flexiune se întîlneşte în secţiunile transversale anatomice ale măduvei spinării. Predomină reflexele de flexiune declanşate de excitaţii periferice oricît de mici. Din această cauză, membrele inferioare sînt aproape totdeauna ţinute în flexiune. Reflexul de masă este de asemenea prezent.

Paraplegia în flexiune nu este decît permanentizarea unui reflex de apărare, a unei triple retracţii care se produce în cursul oricărei paraplegii spasmodice în extensiune. Ar fi întrucîtva faza imediat următoare şi opusă paraplegiei spasmodice în extensiune cu fenomene de automatism medular exagerat. Barbinski numeşte prima formă contractură tendineo-reflexă, datorită faptului că aceasta se însoţeşte de exagerarea reflexelor miotatice, pe cînd forma de paraplegie în flexiune cu exagerarea reflexelor de apărare o numeşte contractură cutaneo-reflexă, deoarece orice atingere a tegumentelor sub leziune declanşează o contractură reflexă în flexiune. Această denumire este improprie întrucît reflexele de apărare pot fi obţinute nu numai prin ciupirea pielii, ci şi prin excitaţii ale părţilor profunde (distensiuni ligamentare, excitaţii faradice).

Paraplegia în flexiune a fost explicată prin interesarea fibrelor vestibulare şi reticulo-spinale. Contracţiile în flexiune sînt predominant de origine spinală, iar cele în extensiune sînt sub influenţa centrilor tonigeni din trunchiul cerebral.

Unii autori descriu şi a treia formă de paraplegie cu contractură, caracterizată prin lipsa reflexelor miotatice şi a reflexelor de apărare. Hipertonia, destul de accentuată, nu ar mai fi însă datorită leziunii piramidale, ci iritaţiei celulelor din coarnele anterioare ale măduvei (contractura nucleară după Babinski), întîlnită în tumorile intramedulare şi în siringomielie.

Prezenţa contracturii în extensiune sau în flexiune într-o compresiune medulară, arată integritatea fiziologică a segmentului medular sublezional. Conservarea părţii anterioare a măduvei (cvadrantul ventral) este necesară pentru a se produce o paraplegie în extensiune.

În paraplegia spasmodică în extensiune sau în flexiune, tulburările de sensibilitate şi cele sfincteriene sînt constante. Limita superioară a anesteziei corespunde limitei superioare a segmentului medular compri-

Scanned with OKEN Scanner

mat, iar limita inferioară a compresiunii corespunde zonei celei mai craniale în care excitaţiile cutanate mai declanşează încă reflexele de apărare. Suprimarea procesului compresiv, cînd contractura n-a dus încă la flaciditate, are drept efect, în multe cazuri, revenirea tonusului normal şi recuperarea motilităţii voluntare. Paraplegia spasmodică se poate transforma cu timpul în paraplegie flască, ceea ce constituie un semn de agravare a leziunilor.

Paraplegia flasco-spasmodică reprezintă o fază intermediară între paraplegia spasmodică şi cea flască. Se constată hipotonie musculară, prezenţa reflexelor miotatice şi a semnului Babinski. Eventual există şi o schiţă a reflexului de apărare. După Foix şi Niculescu, paraplegiile flasco-spasmodice se întîlnesc mai ales în compresiunile întinse cu tulburări circulatorii şi inflamatoare intramedulare asociate (cancerul vertebral şi în special morbul Pott). Recuperarea se face parţial şi tardiv, chiar în caz de suprimare totală a compresiunii medulare.

Paraplegia flască prezintă hipotonie musculară, areflexie miotatică şi cutanată (reflexul cremasterian poate fi prezent), de cele mai multe ori abolirea reflexului cutanat plantar (numai excepţional în extensiune). Trece în stare de caşexie medulară terminală, cînd se constată abolirea tuturor reflexelor miotatice, prezenţa semnului Babinski şi a reflexului de apărare, tulburări trofice mari (edeme dure ale membrelor inferioare, escare profunde), stare generală alterată, febră, infecţie urinară.

*

Compresiunile medulare parţiale sau totale pot prezenta în tabloul clinic pe lîngă dureri de tip radicular, şi dureri cordonale şi meningiene.

În faza de compresiune medulară completă există, pe lîngă tulburările motorii, tulburări accentuate de sensibilitate obiectivă bilaterale şi tulburări sfincteriene foarte manifeste (retenţie de urină sau de fecale, abolirea contracţiilor reflexe cu conservarea unui oarecare grad de tonicitate a sfincterelor), iar uneori erecţia penisului. Secreţia sudorală este abolită în segmentul sublezional. Reflexele pilo- şi vasomotor sînt abolite. De asemenea există tulburări mari trofice (escare pe fese, sacru, calcaneu). Cînd paraplegia spastică, cu abolirea totală a mişcărilor, începe să devină flască aparent se poate ameliora clinic (pot să apară unele mişcări voluntare care erau mascate de hipertonie), dar pentru scurt timp, deoarece se instalează paraplegia flască.

Durerile cordonale sînt fulgurante în unul sau ambele membre inferioare, adesea intermitente şi mai rar continue.

În compresiuni posterioare ale măduvei, uneori bolnavul în afară de durerile radiculare, acuză o durere difuză iradiată la distanţă în tot spatele şi chiar în membrele inferioare, care nu respectă proiecţia radiculară. Aceste dureri, explicate prin apărarea cordoanelor posterioare (durere cordonală), pot să dispară spontan (cordotomie spontană), fenomen care s-ar datori tulburărilor circulatorii intramedulare sau compresiunii căilor spinotalamice posterioare.

Durerile datorită iritaţiei meningelui se proiectează în regiunea rahisului, segmentar sau nu, fiind însoţite de rigiditate musculară moderată

Scanned with OKEN Scanner

în segmentul corespunzător. Uneori se constată chiar semne discrete de suferință meningiană: redoare de ceafă, semnul Kernig. Apăsarea sau percuția apofizelor spinoase pot declanșa uneori dureri la nivelul compresiunii medulare.

Durerile produse de distensiunea durală sau de compresiunea directă pe căile senzitive intramedulare sînt difuze, profunde, localizate în membrele superioare și inferioare sau în regiunea dorsală și lombară, apropiindu-se mai degrabă de durerile reumatice cu care pot fi confundate uneori.

B. COMPRESIUNI MEDULARE ACUTE

Se întîlnesc numai în traumatismele vertebro-medulare deschise sau închise, directe sau indirecte. Nu toți autorii sînt de acord în ceea ce privește definirea compresiunii acute. Unii reunesc sub această definiție toate paraplegiile (paraparezele) posttraumatice, inclusiv cele produse prin contuzie și dilacerare medulară. Majoritatea autorilor însă — și la aceștia ne raliem și noi — socotesc drept compresiuni acute numai cele produse de o consecință a unui traumatism vertebro-medular și care exercită o adevărată compresiune asupra măduvei spinării (de exemplu: calus lombo-sacrat, hernie discală posttraumatică etc.).

Tablou clinic. 1. Perioada de șoc medular sau de inhibiție medulară (durata 1—3 săptămîni). Imediat după traumatism apare brusc paraplegia flască, totală, cu anestezie pentru toate modurile de sensibilitate sub nivelul leziunii, cu absența reflexelor miotatice și cutanate. Reflexul cremasterian poate fi prezent, iar reflexul cutanat plantar poate fi abolit sau se poate produce în flexiune sau chiar în extensiune. Tulburările sfincteriene sînt prezente (retenție de urină sau de fecale). Uneori apare priapism. Sînt prezente tulburări vasomotorii (membre inferioare edematiate, cianotice), tulburări mari trofice (escare), tulburări vegetative (secreția sudorală abolită în segmentul sublezional, dar reflexele pilo- și vasomotor pot fi prezente). Se mai poate constata: hematurie, melenă, hipotensiune arterială.

Semnele stadiului de șoc sînt produse de suprimare bruscă a influxului nervos care vine de la centrii supramedulari ca și de tulburările circulatorii și de edemul din segmentul medular lezat.

2. Perioada de reapariție a reflexelor sau de paraplegie reziduală urmează după faza de șoc medular. Pierderea motilității voluntare și a sensibilității rămîne definitivă în cazurile de întrerupere anatomică a măduvei. În această fază reapar întîi reflexele vezicale și rectale (se restabilește evacuarea automată reflexă a vezicii și a rectului, dacă leziunea este deasupra centrilor sfincterieni), apoi apare semnul Babinski (dacă nu era prezent). Reflexele de automatism medular, cele miotatice și de extensiune încrucișată apar ultimele. Momentul apariției diferitelor reflexe variază de la un caz la altul. Apariția reflexelor de automatism medular și exagerarea reflexelor din stadiul de restabilire a funcțiilor medulare se datoresc eliberării arcurilor reflexe din măduvă de sub controlul formațiunilor din trunchiul cerebral.

Scanned with OKEN Scanner

Uneori, cînd sînt leziuni traumatice parțiale, după faza de șoc, bolnavul își recapătă o parte din motilitate și din sensibilitate, în raport cu gradul și sediul leziunii.

Ameliorarea se face mai mult sau mai puțin rapid, în săptămîni, luni sau ani, aceasta depinzînd de gravitatea tulburărilor circulatorii, singurele reversibile parțial, în timp ce leziunile nervoase constituie substratul sechelelor (paraparezã, paraplegie, tulburări trofice etc.).

3. Perioada de cașexie medulară terminală sau de dispariție a oricărei activități reflexe apare în cazul unei transsecțiuni complete a măduvei spinării.

Acest stadiu apare la cîteva luni sau uneori chiar după ani de la accident. Reflexele dispar de obicei în ordinea inversă a reapariției lor, după ce faza de șoc a trecut. Areflexia din stadiul terminal se datorește unei atrofii a celulelor motorii din coarnele anterioare ale măduvei, atrofie datorită proceselor septice din organism. Contractura dispare, apar atrofii musculare ale musculaturii agoniste sau antagoniste, din care cauză membrele sînt în flexiune sau în extensiune. Automatismul sfincterelor dispare, de unde retenție de urină și incontinență de fecale. Sudația și piloerecția dispar și ele. Bolnavul sucombă printr-o stare septică, cu escare, edeme ale membrelor inferioare, infecție urinară, amiloidoză renală etc.

DIAGNOSTICUL NIVELULUI UNEI COMPRESIUNI MEDULARE

Acest diagnostic urmărește să precizeze nivelul (în sens cranio-caudal), unde este situată compresiunea medulară și raportul procesului compresiv cu măduva pe secțiune în sens transversal.

1. *Poziția compresiunii medulare în plan transversal* (raportul compresiunii față de suprafața de secțiune a măduvei). Pentru a situa compresiunea medulară în plan orizontal se va ține seama de tulburările motorii (gradul paraliziei subiacente uni- sau bilaterale și felul paraliziei: spasmodică, hiperspasmodică, flasco-spasmodică, flască), de tulburările trofice (atrofii musculare; cînd sînt precoce și grave interesează coarnele anterioare ale substanței cenușii și se însoțesc de fibrilații), de tulburările de sensibilitate (origine radiculară sau medulară; o anestezie dureroasă, tactilă și abolirea sensibilității profunde indică o leziune gravă, fie secțiune completă, fie leziune întinsă pe o mare suprafață, pentru a întrerupe sensibilitatea tactilă, ale cărei fibre se încrucișează pe mai multe segmente).

Compresiunea poate fi intramedulară sau extramedulară (anterioară, posterioară sau laterală) (fig. 629).

Iată cîteva tipuri de leziuni medulare privite în plan orizontal: compresiunea prin tumoare intramedulară produce sindromul siringomielic; compresiunea extramedulară poate da sindromul Brown-Séquard, dacă leziunea este laterală; o leziune posterioară dă sindromul de compresiune parțială posterioară; iar o compresiune anterioară de origine medulară sau vertebrală dă sindromul de compresiune parțială anterioară.

2. *Precizarea nivelului compresiunii* (localizarea longitudinală a lui Bing) se face ușor dacă leziunea nu este difuză în înălțime, rezultînd din coroborarea datelor furnizate de examenul clinic, explorarea radiologică,

Scanned with OKEN Scanner

și metodele electrice. Examenul clinic evidențiază diferite simptome medulare caracteristice, pentru un anumit sediu al tumorii.

Simptome de suferință radiculară. Durerea radiculară și anestezia în bandă cu topografie radiculară fixă au o mare valoare de localizare. Totuși, acestea pot lipsi uneori. Reflexele miotatice și cutanate sînt abolite sau diminuate la nivelul leziunii.

Topografia tulburărilor de sensibilitate. Sub leziune există o hipo- sau anestezie. Limita superioară a tulburărilor de sensibilitate are o valoare localizatoare mare atunci cînd este netă și constantă (fie că este o anestezie pentru toate modurile, o anestezie disociată sau hipoestezie). În această eventualitate, compresiunea este produsă de o tumoare medulară sau una vertebrală bine delimitată. Dacă limita de sensibilitate este difuză, cu zone suprapuse de hipoestezie și anestezie superficială, atunci leziunea anatomopatologică are un caracter difuz (în pahimeningita pottică, în tumori intramedulare întinse sau în arahnoidita spinală). Limita inferioară a compresiunii, corespunzînd zonei celei mai craniale unde se mai pot declanșa încă reflexe de automatism medular, are valoare numai dacă este situată deasupra plicii inghinale.

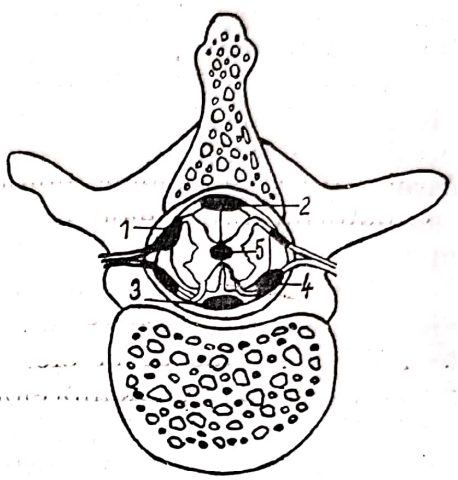

Fig. 629. — Poziția compresiunii medulare pe plan transversal: *1* — tumoare retromedulară posterioară; *2* — tumoare postero-laterală; *3* — tumoarea anterioară mediană; *4* — tumoarea antero-laterală; *5* — tumoarea intramedulară.

Tulburările de sensibilitate cu topografie medulară au un nivel mai jos situat decît nivelul compresiunii, deoarece compresiunea interesează fibrele spinotalamice care se încrucișează pe 2—3 segmente. În compresiunile lente apare întîi atingerea sensibilității termice, apoi a celei dureroase, sensibilitatea tactilă fiind ultima interesată. Termoanestezia ar avea o mare importanță cînd se întinde la tot segmentul sublezional și nu este suspendată ca în siringomielie.

Tulburări motorii. Nivelul cel mai cranial al tulburărilor motorii, atunci cînd poate fi precizat, are o mare valoare topografică. Tulburările motorii datorite unei compresiuni radiculare sînt localizate de obicei la nivelul segmentului respectiv. Tulburările motorii de tip radicular au valoare localizatoare mai redusă decît tulburările de sensibilitate, deoarece fiecare mușchi este inervat de mai multe rădăcini, iar slăbirea forței musculare prin întreruperea anatomică a unei singure rădăcini este în general atît de discretă, încît nu poate fi pusă în evidență. Oboseala rapidă, slăbirea și hipotonia mușchilor inervați de rădăcina afectată sînt mai precoce și mai constante, dar sînt dificil de pus în evidență, pe cînd oboseala musculară mare și slăbirea accentuată a forței musculare sînt mai rare, dar mai ușor de decelat. Numai E.M.G. poate să arate precis grupele musculare interesate.

Topografia tulburărilor vegetative are o valoare mai redusă, deoarece centrii intramedulari nu sînt strict metamerici. Se cercetează li-

Scanned with OKEN Scanner

mita reflexului pilomotor, limita tulburărilor sudorale (modul de distribuție a hiperhidrozei și anhidrozei) și dermografismul.

Examenul radiologic simplu sau cu substanță de contrast arată cel mai precis nivelul cranial al compresiunii radiculomedulare.

SINDROAME MEDULARE DUPĂ NIVELUL COMPRESIUNII

În raport cu nivelul compresiunii s-au descris diverse sindroame medulare caracteristice. Aproape fiecare segment medular are un tablou clinic particular. Cînd compresiunea a devenit evidentă, tulburările de sensibilitate constituie elementul cel mai important în determinarea nivelului compresiunii.

Compresiuni medulare cervicale. Canalul rahidian în regiunea cervicală fiind mai larg în sens transversal decît în regiunea dorsală, o compresiune extramedulară cervicală produce un sindrom Brown-Séquard, care se menține ca atare multă vreme, pe cînd în regiunea dorsală, unde canalul rahidian este mai îngust, o compresiune extramedulară este urmată mai repede de paraplegie.

Compresiunile cervicale superioare produc tulburări de sensibilitate discrete, dacă tumoarea se dezvoltă ventral sau ventrolateral, sensibilitatea tactilă și cea profundă sînt conservate, dar bolnavul prezintă analgezie și termoanestezie (disociere siringomielică). Tulburările sensibilității subiective în domeniul primelor dermatoame cervicale sînt adesea primele manifestări ale compresiunii, cînd tumoarea este situată dorsal sau dorsolateral. În aceste cazuri, bolnavii se plîng de dureri în regiunea nucală și prezintă o deviere a capului simulînd un torticolis (ca în morbul Pott suboccipital) sau numai o redoare de ceafă.

Tulburările motorii se manifestă la început prin mono- sau hemiplegie, urmată ulterior de tetraplegie spastică. Leziunea cervicală determină, pe lîngă tetraplegie, și o serie de semne în legătură cu prezența unor formațiuni anatomice la acest nivel. Sindromul găurii occipitale (intermediar între sindromul bulbar și sindromul cervical superior propriu-zis) prezintă semne radiculare, care interesează ultimii nervi cranieni, iar tulburările de sensibilitate sînt înalte.

Compresiunea la nivelul segmentelor C_1—C_2 poate produce priapism continuu și dureros, tulburări vasomotorii și pilomotorii.

Compresiunea la nivelul segmentelor C_2—C_3—C_4 dă inițial dureri violente în regiunea occipito-nucală, nevralgia nervului Arnold. Capul este deviat (torticolis) prin paralizia sternocleidomastoidianului sau alteori prin iritația nervului spinal. Mișcările capului declanșează dureri insuportabile, pe cînd poziția dreaptă le atenuează. În compresiunea posterioară, se pot constata tulburări de sensibilitate în dermatoamele C_2—C_3. În compresiunile de la nivelul segmentului C_3 se constată sughiț persistent, precedînd celelalte simptome senzitive sau motorii. Sughițul poate surveni în crize care durează 3—4 zile. Compresiunea la nivelul segmentului C_4 dă hipotonie în trapez și paralizia hemidiafragmului respectiv. Dacă paralizia este bilaterală rezultă tulburări respiratorii grave. Paralizia uni- sau bilaterală a diafragmului se constată ușor la examenul radioscopic și acesta este un semn de mare valoare diferențială, permițînd excluderea vreunei afecțiuni toraco-abdominale.

Scanned with OKEN Scanner

În leziunile de la C_3—C_5 se pot observa tulburări respiratorii grave (la acest nivel se află centrul pentru inervația diafragmului). Leziuni deasupra centrului frenic pot duce la tulburări respiratorii prin întreruperea fibrelor care vin de la centrul respirator bulbar. Excitația centrului freniculuí printr-o leziune de vecinătate provoacă tuse și sughiț.

Compresiunile cervicale inferioare se manifestă de obicei prin dureri în regiunea cervicală cu iradieri în membrele superioare, uneori precedînd celelalte simptome, care însoțesc evoluția afecțiunii. Tulburările paralitice și atrofice de tip radicular au un aspect caracteristic compresiunilor, care se exercită asupra ultimilor segmente cervicale (C_5—D_1). Atrofia musculară constituie mai mult chiar decît paralizia un indiciu prețios de localizare a leziunii în segmentul respectiv al cornului anterior sau pe rădăcinile anterioare corespunzătoare, modificările electrice apărînd mai tîrziu în paraliziile radiculare prin compresiune. Sindromul cervical inferior se caracterizează prin prinderea rădăcinilor care formează plexul brahial (paralizie flască cu tulburări senzitive și simptome rediculare în membrele superioare) și paraplegie spastică subiacentă cu tulburări de sensibilitate și sfincteriene. În forma lor pură există 3 sindroame principale:

1. Tipul superior Duchenne-Erb (C_5—C_6—C_7) prezintă paralizie și atrofia mușchilor: deltoid, biceps, brahial anterior, supinator, supra- și subspinoși, fasciculul clavicular al pectoralului mare, tricepsul (compresiune C_7), precum și inversarea reflexului stilo-radial. În leziunile la C_6 se constată poziția caracteristică descrisă de Thornburg (brațele în abducție, antebrațul și articulația pumnului în flexiune, supinație și degetele flectate, această poziție datorîndu-se paraliziei adductorilor brațului și ai extensorilor antrebrațului și mîinii). În leziunile la C_7 se constată adducția brațului: antebrațul este în semiflexiune și pronație, degetele 3—5 în flexiune și degetele 1—2 în semiextensie.

2. Tipul inferior Aran-Duchenne (C_8—D_1). Paralizia și atrofia cuprinde mușchii eminențelor tenare și hipotenare, precum și mușchii interosoși, cubitalul anterior și flexorii degetelor. Atitudinea tipică de mînă în gheară se observă rar în compresiunile medulare, deoarece paralizia și atrofia nu sînt elective. Atrofia extremității distale a membrelor superioare, asociată cu fenomene piramidale în membrele inferioare, amintește tabloul clinic al sclerozei laterale amiotrofice, cu care se pot confunda unele tumori medulare localizate la acest nivel.

3. Sindromul Dejerine-Klumpke (C_8—D_1—D_2). Sindromului Aran-Duchenne i se pot adăuga tulburări oculo-pupilare datorită lezării centrului cilio-spinal situat la C_8—T_1 (micșorarea fantei palpebrale, mioză paralitică, anoftalmie), tulburări vasomotorii în hemifața corespunzătoare, manifestat prin roșeață, căldură, cianoză, însoțite de anhidroza regiunii respective sau uneori de hiperhidroză (prin iritație) și tulburări cardiace (bradicardie).

Aceste 3 sindroame principale pot fi însoțite și de simptome datorite comprimării căilor senzitive și motorii intramedulare subiacente.

Compresiuni medulare dorsale. Compresiunile superioare (D_2—D_7), produc în faza incipientă dureri spontane și la apăsare pe vertebrele de la nivelul compresiunii, însoțite de dureri radiculare unilaterale la început și apoi bilaterale. În majoritatea cazurilor, natura durerilor radicu-

Scanned with OKEN Scanner

lare este recunoscută odată cu apariția tulburărilor motorii, care sînt destul de precoce, deoarece canalul rahidian fiind îngust nu permite deplasarea prea mare a măduvei în fața tumorii.

Chiar în faza radiculară se poate evidenția o bandă de hipoestezie sau anestezie superficială, a cărei valoare semiologică este însemnată, deoarece abia mai tîrziu apar simptomele medulare propriu-zise. Compresiunile vertebro-medulare dorsale superioare, comprimînd centrii vegetativi medulari în care își are originea inervația simpatică a membrelor superioare, pot da tulburări la distanță în membrele superioare, deasupra nivelului leziunii (dureri, parestezii, slăbirea forței musculare).

Compresiunile inferioare (D_7—D_{12}). Faza radiculară de debut (unilaterală și apoi bilaterală) poate dura luni și chiar ani de zile. Durerile se proiectează lombar. Mușchii abdominali pot fi paralizați și atrofiați, fapt care se constată cu ocazia unui efort respirator. Dispariția reflexelor abdominale se face în raport cu atingerea centrilor respectivi. Simptomele pot fi unilaterale. Compresiunea la D_8—D_9 determină hipotonie musculară abdominală, cu abolirea reflexelor abdominale superioare, mijlocii și inferioare. Compresiunea sub D_8 și deasupra segmentului D_{11} se poate evidenția prin semnul Beevor (la ridicarea capului și a trunchiului, ombilicul se mișcă în sus, deoarece partea superioară a dreptului abdominal primește încă impulsuri motorii, în timp ce partea inferioară este paralizată). Compresiunea dintre D_{10}—D_{12} prezintă reflexele abdominale superioare prezente, în timp ce reflexele abdominale mijlocii și inferioare sînt abolite. În compresiunea sub D_{12}, reflexele abdominale sînt păstrate. Tulburările de sensibilitate arată sediul precis al tumorii. Compresiunile medulare dorso-lombare determină o atingere radiculară a ultimelor rădăcini intercostale și a primelor lombare, manifestată printr-o paraplegie spastică subiacentă.

Compresiunile medulare lombare (L_1—L_4). Leziunea acestui segment dă dureri în regiunea abdominală inferioară, lombară, genito-crurală, sciatică și tulburări obiective de sensibilitate în teritoriile respective. În compresiunea la L_1—L_2, reflexul cutanat abdominal inferior (D_{11}—D_{12}) este păstrat, reflexul rotulian (L_3—L_4) este exagerat, iar reflexul anal (S_2) este prezent. În compresiunea la L_3—L_4, reflexul cutanat adbominal inferior este păstrat reflexul rotulian abolit, reflexul ahilian exagerat, iar reflexul anal conservat.

În compresiunile lombare superioare, parapareza este încă de tip piramidal, fenomenele spastice sînt în general prezente deși nu sînt obligatorii. Cînd tumoarea se extinde spre coada de cal, tulburările de motilitate iau caracterul clasic al celor de neuron periferic.

Compresiunile medulare sacrate. În compresiunile lombare inferioare sau lombo-sacrate există o atingere a cozii de cal și în consecință se observă tulburări radiculare în membrele inferioare sau în perineu, lipsind însă tulburările piramidale.

Compresiunea epiconului (L_5—S_2), descrisă de Minor, determină tulburări radiculare (dureri sciatice uni- sau bilaterale cu tulburări de sensibilitate cu topografie radiculară), paralizie flască de tip periferic în teritoriul sciaticului popliteu intern (atrofia mușchilor fesieri și antero-externi ai gambei, cu abolirea reflexelor ahiliene, dar conservarea celor rotuliene, cu reflexul cutanat plantar abolit), tulburări sfincteriene (mic-

Scanned with OKEN Scanner

ţiuni imperioase, retenţie de urină uneori şi de materii fecale), rareori tulburări genitale (priapism, impotenţă, ejaculare involuntară).

Compresiunea conului medular (S_3—S_5) determină dureri de tip radicular în regiunea perianală, fese şi organele genitale, anestezie perianogenitală în şa în dermatoamele S_3—S_4—S_5, cu reflexul anal abolit. Tulburările motorii la membrele inferioare lipsesc la început, iar reflexele rotuliene şi ahiliene sînt prezente (pot fi normale sau uşor diminuate). Există însă o paralizie a muşchilor sferei ano-genitale, de unde retenţie de urină sau incontinenţă pasivă de urină cu micţiuni prin supraumplere, incontinenţă de materii fecale sau constipaţie, impotenţă sau tulburări disociate ale funcţiei genitale.

Compresiunea cozii de cal. Se manifestă prin paraplegie flască, tulburări de sensibilitate în şa, tulburări sfincteriene şi genitale, amiotrofii şi dureri precoce şi intense. Prezenţa reflexelor miotatice în teritoriile cu deficite motorii, asociată cu tulburări de sensibilitate pledează pentru o leziune medulară, în timp ca areflexia asociată cu reacţia electrică de degenerescenţă arată că este vorba de o leziune a cozii de cal.

Sindromul total al cozii de cal (de la rădăcina L_2—S_5) determină dureri violente lombo-sacrate, în perineu şi în membrele inferioare, care pot constitui multă vreme singurul simptom, însoţite de arsuri şi înţepături. Tulburările motorii în membrele inferioare se datoresc leziunii neuronului periferic, deci paralizie flască completă cu atrofia muşchilor inervaţi de plexul lombosacrat şi cu abolirea sau diminuarea reflexelor cutanate şi miotatice în aceste teritorii şi abolirea reflexului anal (S_5).

Tulburările de sensibilitate au o topografie radiculară: anestezia interesează toate modurile şi este completă. Alteori, sensibilitatea tactilă este conservată parţial sau integral.

Tulburările sfincteriene şi genitale sînt identice cu cele din leziunile medulare. Tulburările vasomotorii sînt prezente, iar tulburările trofice cutanate sînt precoce şi nu se datoresc compresiunii prelungite a tegumentelor care vin în contact cu patul.

Se constată mai frecvent: mal perforant plantar, amiotrofie rapidă progresivă interesînd muşchii fesieri sau gemenii gambei, muşchii anteroexterni ai gambei. Piciorul devine balant, iar mai tîrziu se observă tendinţă la ecvinism. Escarele sînt tardive şi răspund puţin la tratament, însoţind de obicei tulburările sfincteriene; se datoresc unei îngrijiri insuficiente a tegumentelor, care sînt mereu umede.

Sindroamele parţiale ale cozii de cal, prin lezarea parţială a rădăcinilor cozii de cal, determină tulburări motorii şi de sensibilitate de tip pluriradicular.

Tipul lombar superior sau lombo-sacrat superior (leziunea rădăcinilor L_1—L_4) este caracterizat prin paralizia muşchilor inervaţi de nervul crural şi obturator (cvadriceps, adductori etc.). Staţiunea şi mersul sînt imposibile, membrele inferioare sînt flasce, flexiunea gambei pe coapsă este posibilă, picioarele sînt balante. Reflexul rotulian este abolit, dar reflexul ahilian este conservat. Anestezia este limitată la faţa anteroexternă a coapsei, durerea iradiază pe traiectul nervilor crural, femurocutanat şi obturator. Dispariţia reflexului cremasterian şi a reflexului cutanat abdominal inferior arată o leziune a primului segment lombar

Scanned with OKEN Scanner

sau chiar a ultimului segment dorsal (dacă apar elemente de hipertonie).

Tipul lombo-sacrat mijlociu (leziunea rădăcinilor L_5—S_1—S_2) prinde plexul lombo-sciatic și rușinos, încît tulburările motorii sînt ca în tipul lombo-sacrat. Anestezia respectă scrotul și partea internă a feselor. Tulburările sfincteriene și genitale lipsesc, reflexul anal este normal, reflexul ahilian este abolit, cel rotulian este însă prezent, iar reflexele cutanate plantare sînt în flexiune.

Tipul lombo-sacrat inferior (leziunea rădăcinilor S_2—S_3—S_5) sau sacrat pur nu are tulburări motorii, tabloul clinic fiind dominat de tulburările sfincteriene și genitale. Reflexul anal și cel bulbo-cavernos sînt abolite, anestezia are o dispoziție în șa (anestezie pe partea internă a feselor, zona perineală și scrotul). Bolnavul are dureri în sacru, perineu, scrot, penis și regiunea hipogastrică. Leziunea cozii de cal de tip inferior poate îmbrăca mai multe aspecte clinice (formă urinară, dureroasă sau cu manifestări intestinale).

Sindromul de coadă de cal poate progresa și prinde și conul medular; în acest caz se constată pe lîngă sindromul de coadă de cal și prinderea discretă a mușchilor psoasului, adductorilor, cvadricepsului; tulburările de sensibilitate se întind în sus pînă la plica inghinală, reflexele mediopubian, cremasterien și abdominal inferior sînt abolite (tabelul LXVI).

TABELUL LXVI

Diferența de simptomatologie între o leziune a conului și una a cozii de cal

Leziunea conului	Leziunea cozii de cal
Dureri spontane puțin intense în regiunea ano-perineo-genitală	Dureri radiculare spontane foarte violente lombare și în membrele inferioare; anestezie termoalgică și tactilă
Tulburări de sensibilitate în șa, uneori disociate (datorite unor leziuni centrale)	Tulburări de sensibilitate de tip radicular
Absența tulburărilor motorii și abolirea reflexelor miotatice	Tulburări motorii ale membrelor inferioare de tip neuron periferic, cu modificarea reflexelor miotatice
Rareori fibrilații sau contracții tonico-clonice	Fibrilațiile în mușchii paralizați sînt rare
Tulburări tipice de leziune a centrilor vezico-ano-genitali (incontinență) și escare precoce	Tulburări trofice și vasomotorii terdive și puțin frecvente
Distribuție simetrică a tulburărilor	Distribuția asimetrică a tulburărilor

EXAMENUL RADIOLOGIC ÎN COMPRESIUNILE MEDULARE

Examenul radiografic simplu al coloanei vertebrale este indispensabil și obligatoriu în diagnosticul diferențial al compresiunilor vertebromedulare față de celelalte afecțiuni neurologice sau medicale.

Scanned with OKEN Scanner

Modificările radiologice osoase sînt rare și apar destul de tardiv în compresiunile medulare propriu-zise. În 50% din compresiunile medulare avansate se constată modificări osoase; astfel, în neurinoame se găsesc leziuni vertebrale în 65% din cazuri, în meningioame în 11%, în ependimoame în 66%, în hemangioame sau hemangioendotelioame în 33% din cazuri. Tumorile intramedulare, cu excepția ependimoamelor, nu dau modificări osoase decît rareori la copii și excepțional de rar la adulți.

Modificările osoase devin aparente numai atunci cînd tumoarea a atins un volum mare și exercită o presiune asupra osului. Prin această presiune se lărgește canalul vertebral printr-un proces de atrofie a pediculilor, a lamelor și a corpilor vertebrali.

Atrofia pediculilor este prima modificare osoasă produsă de o compresiune medulară propriu-zisă. Numărul vertebrelor interesate depinde de întinderea tumorii. În mod normal, marginea internă a pediculilor

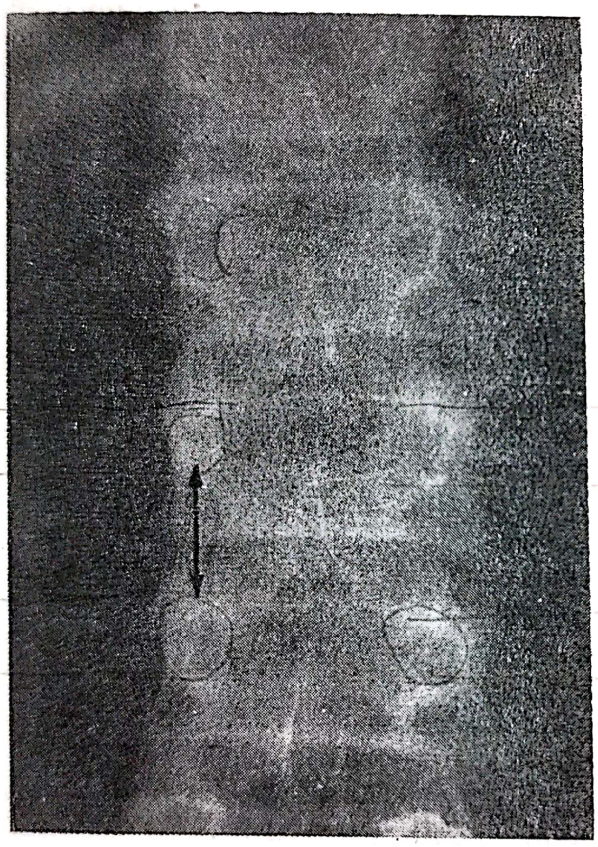

Fig. 630. — Radiografia coloanei vertebrale lombare: săgeata arată un pedicul vertebral mai mic și deci o lărgire unilaterală a distanței dintre cei doi pediculi a două vertebre succesive.

Fig. 631. — Atrofia feței dorsale a vertebrelor L_2—L_3 dată de o tumoare epidermoidă.

apare convexă sau dreaptă pe toată intinderea coloanei cervicale și a celei toracale superioare (pînă la T_7). Existența unei margini concave deasupra acestui nivel constituie o prezumție în favoarea unei tumori medulare.

Mărirea distanței interpediculare (semnul Elsberg și Dyke), vizibilă numai în poziția antero-posterioară, este modificarea osoasă cea mai im-

Scanned with OKEN Scanner

portantă în compresiunile medulare. În general, o mărire de 2—4 mm a distanței normale dintre marginile interne ale pediculilor este un indiciu de prezența unei tumori intrarahidiene adiacente. Această lărgire a spațiului interpedicular nu are valoare decît atunci cînd este limitată ca întindere și cînd există o diferență netă între vertebrele interesate și vertebrele supra- și subiacente. Acest semn poate arăta nu numai nivelul și întinderea compresiunii, dar chiar natura procesului. În meningiom se constată mărirea distanței interpediculare pe o singură vertebră; dacă interesează două vertebre adiacente, tumoarea este foarte probabil un neurinom, iar dacă distanța interpediculară este mărită pe mai multe vertebre succesive, atunci este vorba de un ependimom sau de un epidermoid.

Uneori, în neurinom se constată mărirea unilaterală a distanței dintre pediculii a două vertebre succesive (fig. 630). În 42% din tumorile medulare jos situate (sub T_{10}) și în 74% din tumorile extramedulare se constată o mărire a acestei distanțe dintre pediculi. Neurinoamele produc mai frecvent decît meningioamele o lărgire a distanței interpediculare.

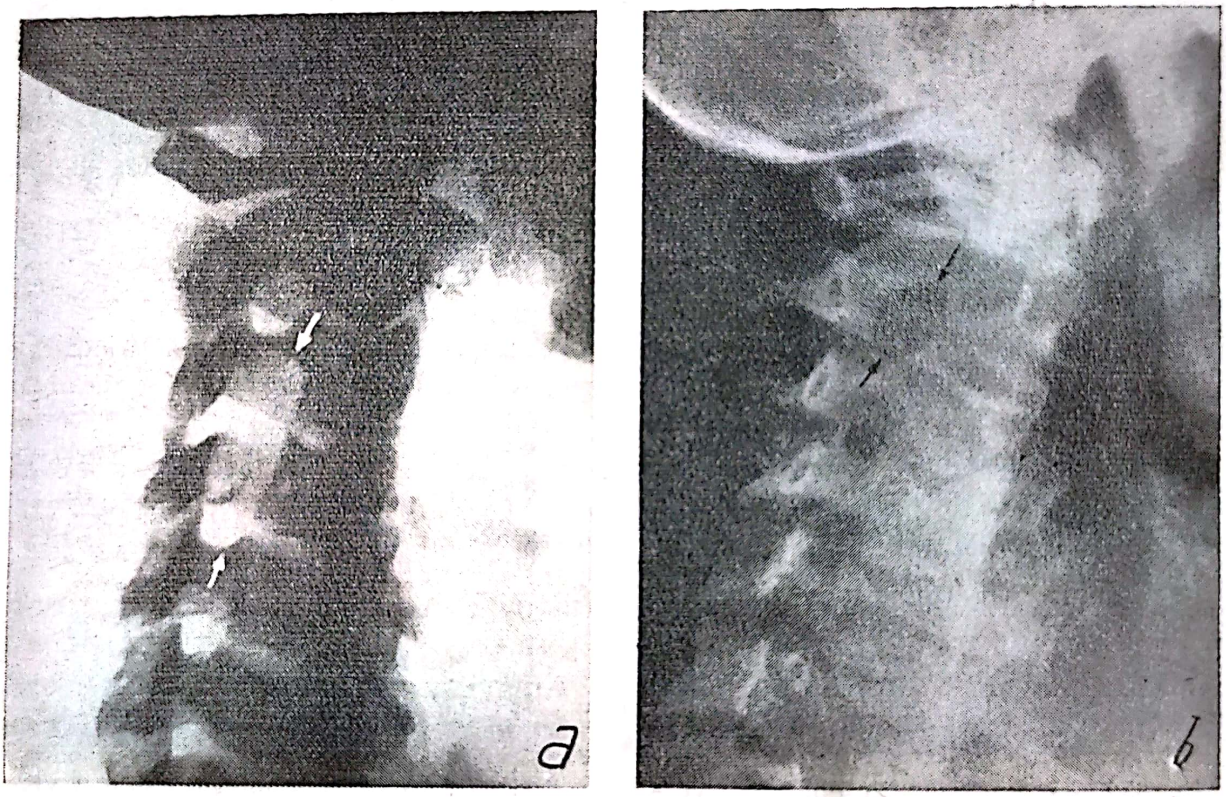

Fig. 632. —
a) Mărirea găurii de conjugare C_3—C_4 într-un caz de neurinom în bisab; *b)* mărirea găurii de conjugare C_2—C_3 într-un neurinom în bisac.

În tumorile extramedulare, această modificare este mai rară în regiunea cervico-toracală (18%) și toracală medie (12%) și mai des întîlnită sub T_9 (60%). Cînd au fost prinse trei sau mai multe vertebre din regiunea toracică inferioară, controlul operator a arătat o formațiune chistică extra- sau subdurală.

Atrofia fețelor dorsale ale corpurilor vertebrale se întîlnește rareori, fiind datorită cel mai des neurinoamelor sau de chiste epidermoide

Scanned with OKEN Scanner

(fig. 631). În unele cazuri de neurinom spinal cervical în bisac, tumoarea poate produce o atrofie a unui corp sau a două corpuri vertebrale adiacente, rezultînd o tasare cu compresiunea măduvei.

Mărirea găurilor de conjugare arată că este vorba de un neurinom în bisac sau în trisac. În această eventualitate se poate vedea uneori chiar umbra rotundă bine conturată a porțiunii din tumoare, situată extravertebral (fig. 632).

Eroziunea circumscrisă cu margini nete ale uneia sau a ambelor lame interesate se constată în unele glioame (în special ependimom) localizate lombar inferior, cînd se întîmplă ca un fragment de tumoare să iasă prin spațiu dintre două lame succesive.

Modificările radiologice ale coloanei vertebrale prin atrofie de către un proces expansiv intrarahidian trebuie deosebite de rarele cazuri de agenezie a unui pedicul vertebral, în special la nivelul coloanei cervicale, defect congenital care se însoțește uneori de o dilatație diverticulară a sacului dural, ceea ce ar pleda pentru un mic meningocel oprit în evoluție.

În cazurile de compresiune medulară, ori de cîte ori diagnosticul clinic și radiologic nu se poate face prin metodele uzuale, explorarea spațiului subarahnoidian cu mijloace de contrast arată aproape sigur dacă există o compresiune și poate indica de asemenea nivelul, uneori chiar și natura compresiunii. Dacă migrarea substanței de contrast este executată corect, numai excepțional examenul poate fi normal, în cazul cînd există o compresiune.

Tehnicile moderne arată nu atît oprirea completă a substanței opace (numai în compresiunile avansate), ci scot în evidență opririle parțiale și deformările substanței opace, determinate într-un anumit segment al canalului vertebral de către compresiunea medulară incipientă.

MIELOGRAFIA CU LIPIODOL

Mielografia cu lipiodol este indicată în toate cazurile suspecte de compresiune medulară, unde examenul radiologic simplu al coloanei vertebrale a arătat integritatea osoasă, dar este inutilă și uneori chiar periculoasă în tumorile vertebrale cu semne radiologice evidente.

Lipiodolul este de obicei bine tolerat. Rareori, după administrare, se ivesc unele incidente (apariția unui sindrom meningian discret, cu cefalee și febră, care durează 2—3 zile; accentuarea durerilor din membre; modificarea compoziției chimice a L.C.R.), iar în mod excepțional au fost observate complicații grave (arahnoidite tardive ale cozii de cal, deoarece lipiodolul nu se resoarbe; accentuarea procesului de radiculită sau de arahnoidită aspetică existentă în cazuri de compresiune radiculară de origine discală; fenomene grave bulbare în compresiunile cervicale superioare; generalizarea tuberculoasă, dacă există o leziune activă sau latentă, în caz că nefăcîndu-se operația nu s-a evacuat lipiodolul; apariția unei meningite tuberculoase dacă nu s-a extras lipiodolul, în caz de tuberculoame intramedulare).

Pentru a preîntîmpina aceste tulburări este bine ca bolnavul să fie operat în aceeași zi sau cel mai tîrziu a doua zi de la introducerea lipiodolului și acesta să fie aspirat din spațiul subarahnoidian printr-o buto-

Scanned with OKEN Scanner

nieră durală, dacă nu s-a deschis dura mater sau prin breșa durală operatorie.

Părerea noastră este că s-a exagerat în ceea ce privește complicațiile, datorită folosirii lipiodolului, atribuindu-se metodei în sine unele complicații, care în realitate se datorau unei tehnici defectuoase.

Din cauza complicațiilor locale pe care le dă lipiodolul s-a căutat a fi înlocuit cu alte substanțe de contrast.

Perabrodilul are inconvenientul că este mai iritant decît lipiodolul și poate da colaps vascular și de aceea, înainte de a se introduce intrarahidian, trebuie să se testeze sensibilitatea organismului (se injectează intradermic sau se pune o picătură pe conjunctivă).

Pantopacul este considerat cel mai bun preparat, deoarece poate fi evacuat prin puncție lombară, în caz că bolnavul nu trebuie operat și pentru că o parte din el se poate resorbi în luni și ani de zile.

Hypacul și Myodilul prezintă aceeași putere de contrast ca și pantopacul, frecvența folosirii lor depinzînd de preferințele personale.

Apariția și folosirea preparatelor mono- sau diiodate hidrosolubile în arteriografie intravenoasă a trezit ideea de a le folosi și pentru explorarea spațiului subarahnoidian.

Într-adevăr, atît monoiodometansulfonatul de sodiu 20% (denumiri comerciale: Contrast U sau Kul, Diagnorenol 20%, Methiodal, Skiodan), cît și diodometansulfonatul de sodiu 20% (denumiri comerciale: Tenebril, Intron) prezintă următoarele avantaje de manipulare: sînt soluții hiperbare (se acumulează decliv în fundul de sac dural), sînt hidrosolubile (perfect miscibile cu L.C.R.), sînt puțin vîscoase (nu se fragmentează în picături), au o difuzibilitate mare din L.C.R. spre sînge, începînd cu extremitatea cranială a spațiului subarahnoidian (resorbția se face în 20—120 de minute). Aceste avantaje le fac foarte indicate pentru explorarea tecilor radiculare.

Aceste substanțe prezintă și un serios dezavantaj: sînt soluții hipertonice și deci foarte iritante și dureroase pentru rădăcini și măduva spinării. Acest fapt necesitînd practicarea unei rahianestezii sub L_1 numai cu substanțe hiperbare (procaina sau maxicaina 1%), practicarea radiculografiei devine imposibilă deasupra segmentului L_1.

Mai sînt și alte dezavantaje: dacă bolnavul este neliniștit sau tușește, atunci soluția de contrast difuzează la niveluri superioare, ceea ce îi reduce din concentrație și accentuează durerile și neliniștea bolnavului, putînd astfel duce la șoc hipotensiv (uneori mortal), iar alteori la leziuni ireversibile în rinichi și creier.

Dacă dintr-o neglijență în supravegherea bolnavului după practicarea examenului, capul ajunge la nivelul corpului, preparatul poate difuza în ventriculi și pe scoarță producînd crize comițiale subintrante, uneori mortale.

MIELOGRAFIA GAZOASĂ

Mielografia gazoasă a avut, ca metodă de diagnostic neuro-radiologic, o evoluție controversată.

Socotim că pentru aceeași exactitate de localizare, ca și mielografia cu substanță de contrast pozitiv (aproximativ 95%) mielografia gazoasă

Scanned with OKEN Scanner

prezintă avantaje care nu pot fi subestimate: resorbția integrală și spontană a aerului; iritația minimă a leptomeningelor și a sistemului nervos central; repetarea posibilă în caz de imagine neconcludentă sau de eșec al tehnicii; posibilitatea examinării pe segmente reduse ca întindere, ade-

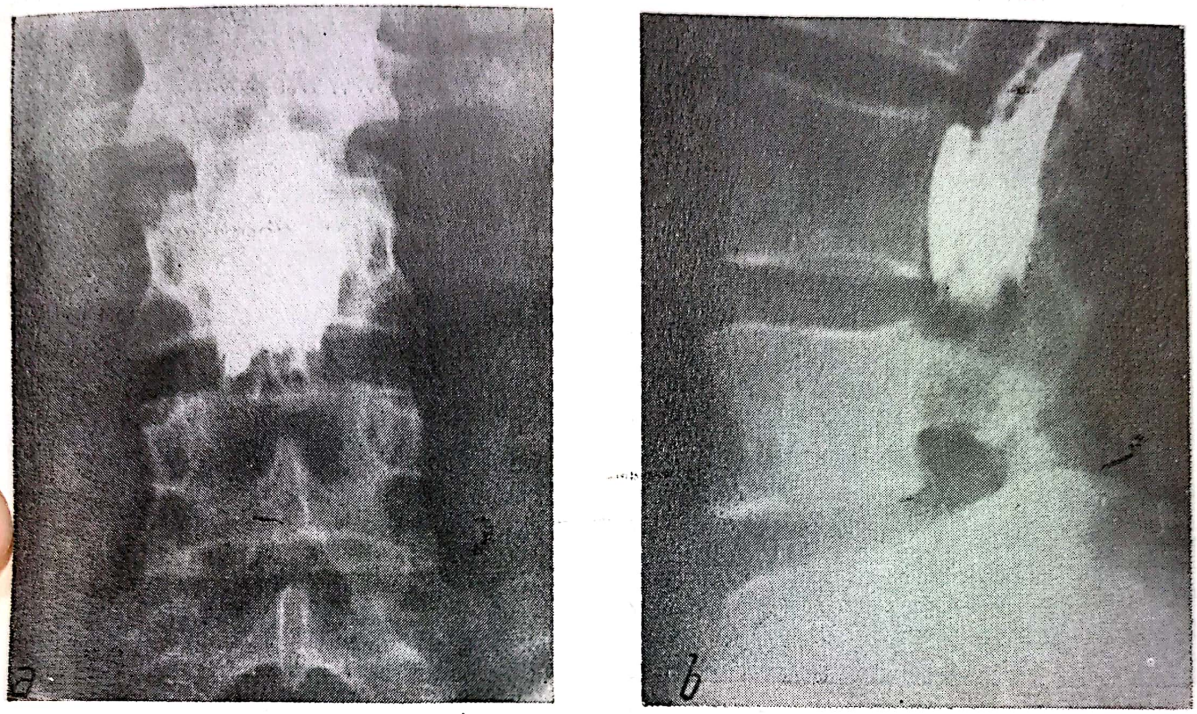

Fig. 633. — Radiografia regiunii lombare din față (*a*) și profil (*b*) se vede un stop de lipiodol la L_4.

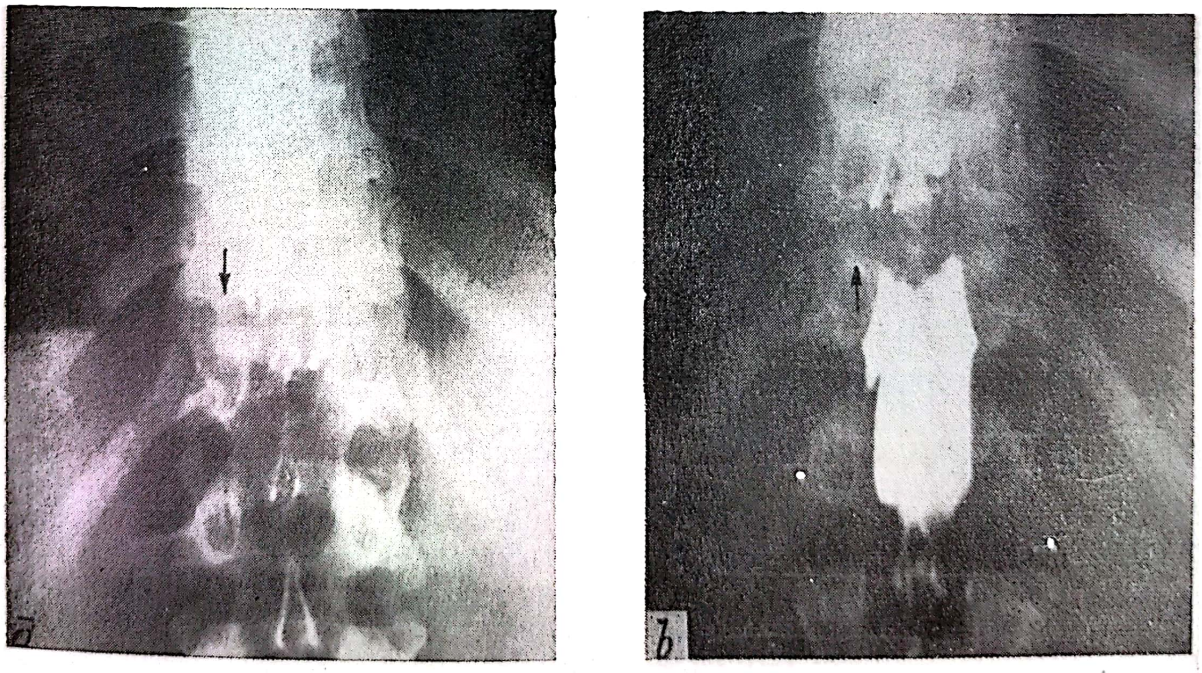

Fig. 634. —

a) Stop complet de lipiodol la D_{11} (migrare craniocaudală); pentru a delimita și polul inferior al tumorii s-a făcut un lipiodol lombar inferior care a migrat caudo-cranial, lipiodolul oprindu-se complet la D_{12} (b).

Scanned with OKEN Scanner

seori numai pe două vertebre adiacente, ceea ce mărește claritatea imaginii; posibilitatea amînării cu mai multe zile a intervenției; evitarea rahianesteziei; posibilitatea efectuării cu aceeași cantitate și în aceeași ședință a unei pneumoencefalografii în unele encefalomielite cu atrofie

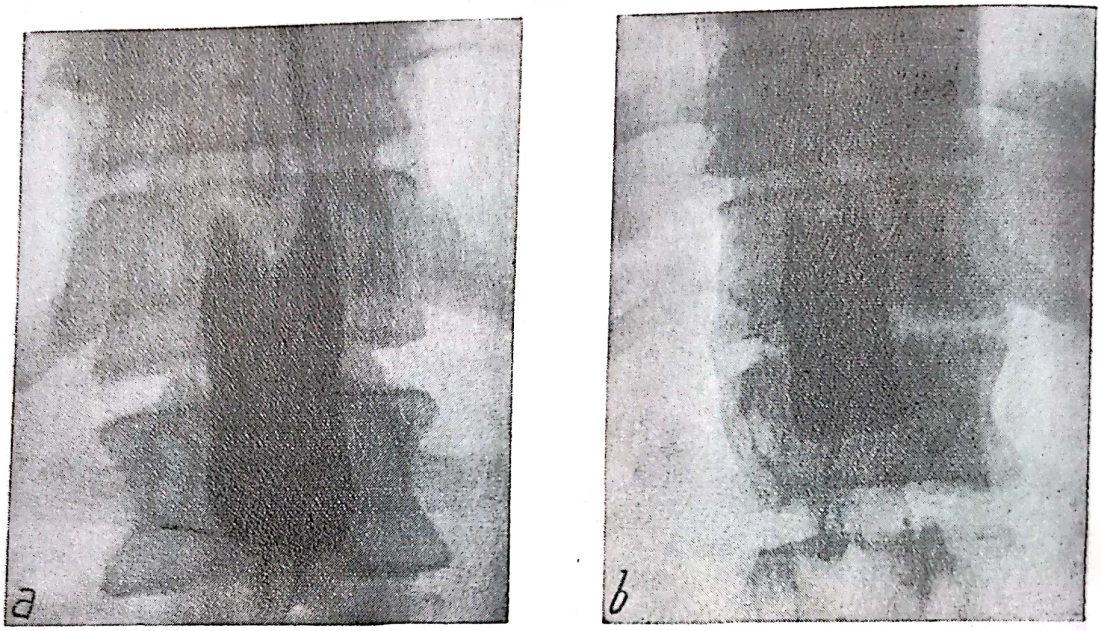

Fig. 635. — Migrare de lipiodol caudo-cranială:
a) stop D_{12}; *b*) stop L_1 în caz de neurinom spinal.

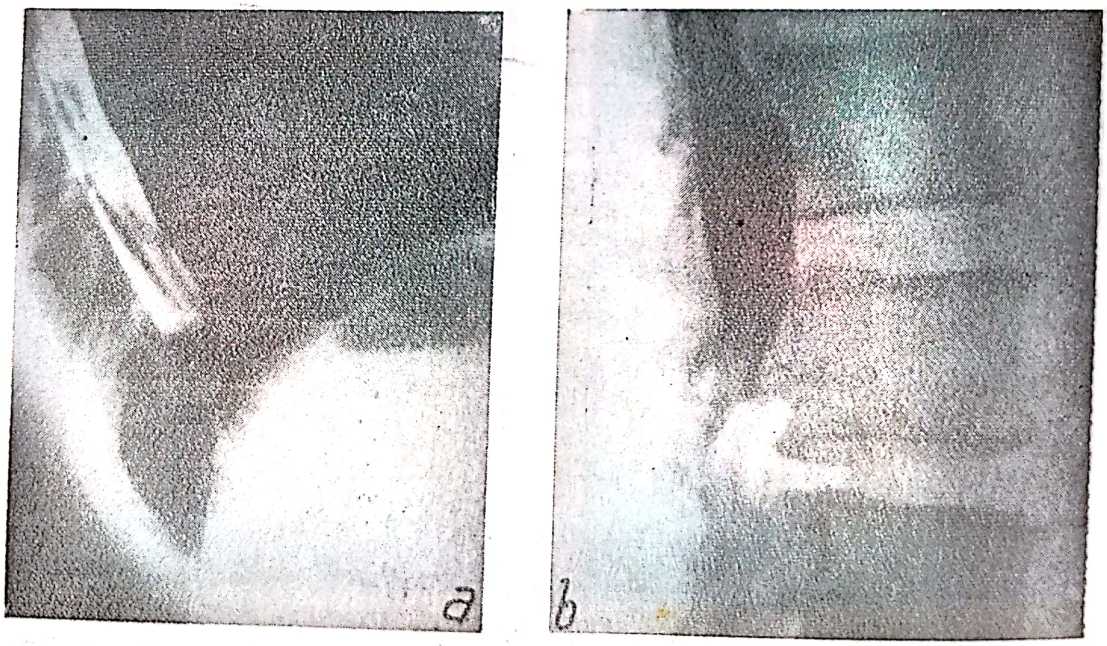

Fig. 636. —
a) Stop la lipiodol la D_{12}; *b*) stop L_1 vedere din profil.

corticală; plasticitatea mai mare a aerului, care conturează mai bine structurile meningo-medulare, putînd evidenţia procese compresive de origine vertebrală, care uneori scapă neobservate la mielografie lipiodolată (stenoza canalului rahidian, hipertrofia proceselor articulare şi a ligamentelor galbene).

Evident că metoda are şi anumite inconveniente, care nu pot însă minimaliza avantajele: durată mai lungă de execuţie; aparatură mai complicată; îndemînare mai mare din partea radiologului; uneori, tomografia este indispensabilă; contrastul imaginilor este mai redus, iar unele leziuni medulare numai în mod excepţional pot fi evidenţiate prin mielografia gazoasă; rareori imaginile nu sînt concludente sau în orice caz nu li se poate da o interpretare univocă.

Valoarea mielografiei gazoase în diagnosticul mielitelor şi tumorilor medulare. Avantajele folosirii aerului ca mijloc de contrast negativ în diagnosticul tumorilor medulare se desprinde din proprietatea plastică, pe care o are aerul de a se mula cu mare uşurinţă pe diferitele relieфuri ale conţinătorului şi conţinutului vertebral, scoţînd mult mai viu în evidenţă aspectul morfologic al leziunilor.

Şi pentru stabilirea nivelului leziunii, aerul dă indicaţii mult mai fidele decît uleiul iodat. Într-adevăr, uleiul iodat, în majoritatea cazurilor, se opreşte sau îşi încetineşte cursa înainte de începutul procesului patologic compresiv, la o distanţă care cuprinde uneori jumătate sau înălţimea întreagă a unui corp vertebral (se ţine seama de această diferenţă la operaţie, pentru a evita ridicarea inutilă a unei lame vertebrale).

În tumorile medulare se constată stop total cu margine netă în dom (coafează polul superior sau inferior al tumorii) sau în bizou. Mai rar am întîlnit o imagine care să contureze tumoarea (fig. 633, 634, 635, 636).

MIELOGRAFIA CU SUBSTANŢE RADIO-OPACE

Metoda, utilizînd substanţe radioactive sau cu serum-albumină radioiodată, neon, xenon folosind şi un ecran de scintilaţie a fost folosită pentru diagnosticul topografic al compresiunilor medulare. Metoda nu a căpătat o largă întrebuinţare din cauza aparaturii complicate, a faptului că nu se cunoaşte soarta ulterioară în organism a substanţei radioactive şi a posibilităţii iradierii secundare a acestor substanţe. Aceeaşi problemă a radiaţiei secundare s-a pus de altfel şi pentru mediile radioopace cu resorbţie lentă sau neresorbabile.

MIELOGRAFIA ÎN TUMORILE MEDULARE

Aspectul mielografic al stopului lipiodolat variază după natura şi sediul tumorii. Oprirea lipiodolului depinde de mărimea tumorii şi poziţia ei. În tumorile medulare voluminoase se constată un stop total, în tumorile care nu ocupă tot canalul pot apărea imagini caracteristice, după sediul tumorii (intramedulară, extramedulară) sau după natura ei (meningion şi neurinom), subdural sau extradural. În tumorile extradurale în manşon, în poziţie ventrală lipiodolul poate trece normal, iar în poziţia dorsală poate arăta o jenă sau chiar stop.

Scanned with OKEN Scanner

În tumorile intramedulare, pe clișeul din față, lipiodolul se separă în două coloane laterale, care reprezintă spațiul liber perimedular; din aceste coloane se despart mici prelungiri în afară, corespunzînd rădăcinilor rahidiene (fig. 637). Pe clișeul din profil, limita superioară a stopului apare neregulată.

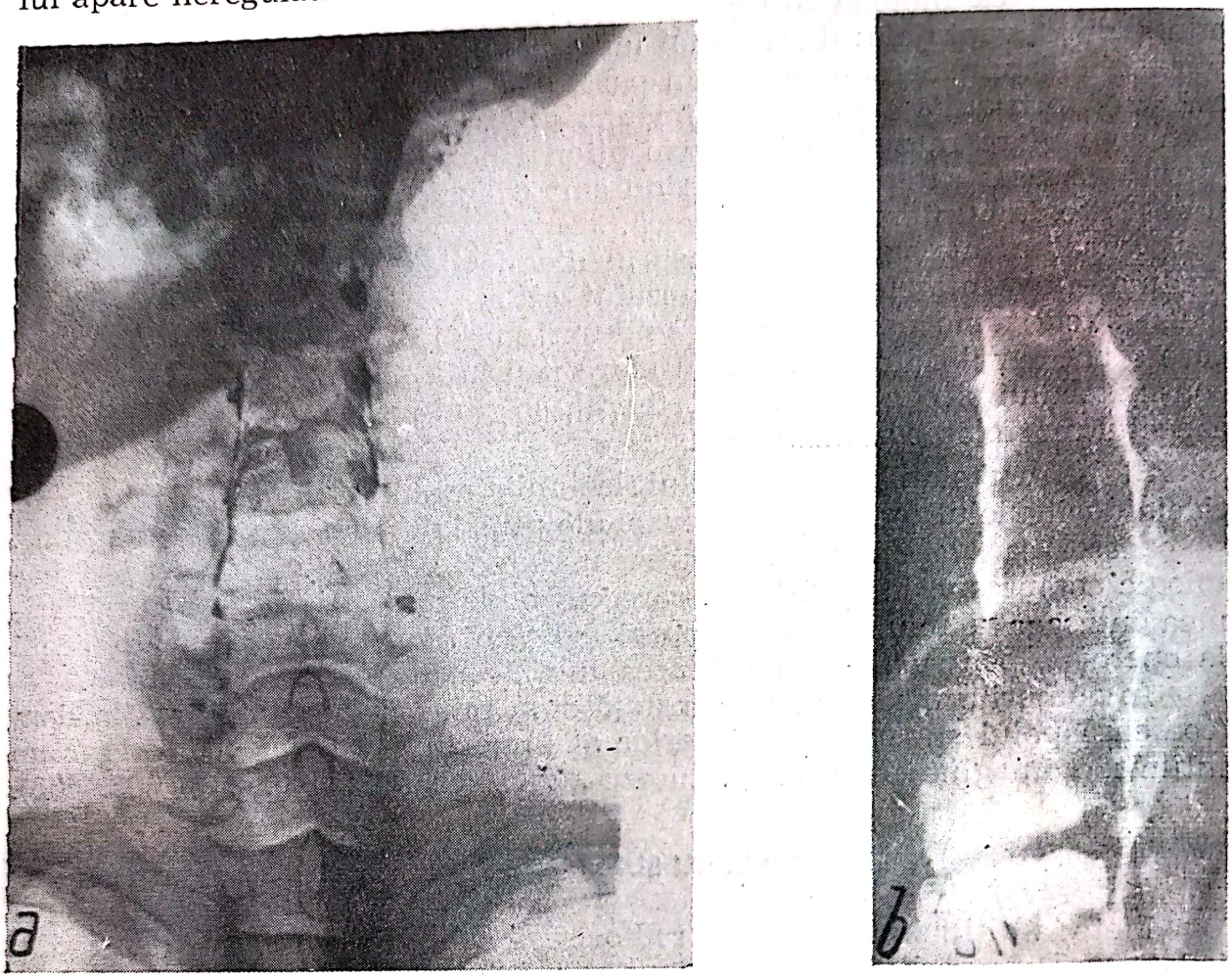

Fig. 637. —

a) Lipiodolul este migrat cranio-caudal: se văd două coloane de lipiodol la periferia măduvei (care este umflată), iar la nivelul rădăcinilor rahidiene merge pe teci, aspect de o tumoare intramedulară C_1—D_1; *b*) lipiodol migrat caudo-cranial: se văd două benzi de lipiodol mai evidente la nivelul tecilor radiculare; tumoarea intramedulară D_1—C_1.

În angioamele medulare, lipiodolul poate da uneori o imagine caracteristică; substanța de contrast urmează sinozitățile vaselor pe care le conturează sau se oprește în picături mici la nivelul coturilor vaselor.

În tumorile extramedulare (meningioame, neurioame), lipiodolul ia forma de dom sau de umbrelă (85% din cazuri) sau de bonetă frigiană (fig. 634). Pe radiografia din profil, în 60% din meningioame și neurinoame, imaginea este de cioc, de flaut, posterior sau coafează și delimitează tumoarea.

În tumorile extradurale situate pe fața dorsală, aspectul este asemănător uneori cu cel al tumorilor subdurale, dacă radiografia este făcută în poziție anteroposterioară. Imaginea în dinți de pieptene sau în picături risipite, observată uneori, arată prezența unei arahnoidite peritumorale. În tumorile vertebrale (invizibile pe clișee sau cu imagini neconcludente),

aspectul mielografic cel mai des întîlnit este acela de stop total cu marginea caudală în formă de cască sau de molar. Pe clișeul din profil, stopul apare cu limita cranială ascuțită. Însă în această eventualitate, distanța dintre nivelul superior și inferior al lipiodolului este mare.

În ceea ce privește erorile de localizare a limitei superioare a compresiunii în tumorile medulare, se întîmplă uneori ca banda de substanță iodată să aibă marginea inferioară cu o vertebră sau chiar cu 2—3 vertebre mai sus decît polul superior al tumorii, deoarece tumoarea deplasează măduva spinării anterior sau posterior, producînd totodată și o angulație a ei cranial de tumoare. La nivelul angulației, spațiul subarahnoidian este blocat ventral sau dorsal, încît substanța de contrast se oprește ventral sau dorsal, la nivelul angulației. La aceasta mai contribuie și hipertensiunea L.C.R., de deasupra tumorii. În această privință, mielografia gazoasă este superioară celei cu substanță iodată, deoarece aerul pătrunde mai ușor în jurul măduvei angulate și chiar printr-un spațiu subarahnoidian îngustat, încît ajunge să vină în contact cu polul superior al tumorii pe care-l localizează cu mai multă exactitate. Tot din aceste motive este util ca migrarea substanței de contrast să se facă în decubit ventral și dorsal, uneori existînd un decalaj de nivel superior între cele două poziții.

Delimitarea polului inferior al tumorii prin mielografie este mult mai greu de făcut în caz de stop cranial total, deoarece este nevoie de introducerea unei cantități suplimentare și pe cale lombară, procedeu care se însoțește de unele incidente, atît în cazul cînd se folosește ulei iodat greu (răspîndirea lipiodolului epidural, pătrunderea lui în spațiul subdural), cît și în cazul cînd se folosește un preparat hidrosolubil (ieșirea lui prin orificiul de puncție în spațiul epidural). Aceste incidente constituie artefacte, care fac ca imaginile obținute să nu fie concludente sau să dea chiar indicații eronate. La aceste dificultăți se adaugă și faptul că semnele clinice nu ajută să se stabilească limita inferioară a tumorii medulare.

EXAMENE COMPLEMENTARE

LICHIDUL CEFALORAHIDIAN

Un mijloc de investigație și uneori chiar de localizare este examenul L.C.R. care se recoltează sub nivelul compresiunii (puncție lombară) sau simultan deasupra (puncție suboccipitală) și sub nivelul compresiunii.

Rareori (sub 1% din cazuri), după puncția lombară executată sub nivelul compresiunii, cu extragerea de L.C.R., tulburările neurologice se pot agrava în tumorile medulare propriu-zise, mai rar în compresiunile medulare de origine vertebrală, din cauza tulburărilor circulatorii, produse la nivelul măduvei și accentuării compresiunii exercitate de tumoare, prin fenomenul de ex vacuo, declanșat de extragerea de L.C.R.

Modificări hidrodinamice. Proba Queckenstedt-Stookey se execută pentru a diagnostica un blocaj parțial sau complet în spațiul subarahnoidian, studiindu-se variațiile presiunii L.C.R. sub nivelul compresiunii. Bolnavul, fiind în decubit lateral, se face o puncție lombară sub nivelul

Scanned with OKEN Scanner

compresiunii, acul fiind de la început racordat printr-un tub de cauciuc cu manometrul Claude sau Strauss-Stookey (un tub de sticlă gradat, lung de 40—50 cm, cu diametru de 2 mm). Normal, înălțimea coloanei de lichid este de 15 cm apă, cifră pe care o arată și manometrul Claude. Bolnavul va sta liniștit în tot timpul probei. Se face compresiunea abdomenului (manevra Stookey) timp de 10 secunde și se notează viteza de urcare și de coborîre a acului indicator, pentru a controla permeabilitatea acului. Se face apoi o compresiune ușoară a jugularelor, timp de 10 secunde (proba Queckenstedt propriu-zisă). Cînd permeabilitatea spațiului subarahnoidian este normală, ridicarea și coborîrea acului manometrului are loc destul de repede, timpul de urcare și coborîre este egal, iar curba lor este simetrică. Într-un blocaj complet al spațiului subarahnoidian, coloana de lichid rămîne imobilă. Dacă după apăsarea ușoară a jugularelor, acul manometrului rămîne imobil, se va exercita o compresiune puternică pe venele jugulare, care să nu dureze însă mai mult de 10 secunde. La normali, acul sau coloana de lichid începe să urce imediat, ascensiunea atingînd un maximum de 30—40 cm în circa 10 secunde. Cînd compresiunea jugularelor încetează, trebuie să urmeze imediat și coborîrea acului manometrului. Coborîrea este rapidă la început, și lentă, pe măsură ce se apropie de nivelul inițial, pe care-l atinge în 15—20 de secunde. În 80% din cazurile care nu au răspuns la apăsarea ușoară a jugularelor, s-a dovedit prin compresiunea puternică existența unui blocaj spinal; numai în 20% din cazuri, compresiunea profundă nu a confirmat indicațiile compresiunii ușoare a jugularelor.

Cînd blocajul este complet, acul manometrului nu se urcă.

Cînd blocajul este incomplet se pot observa următoarele eventualități: a) ascensiune rapidă, ca la normal, iar coborîrea lentă; b) ascensiune lentă la început și bruscă la sfîrșitul compresiunii, ca și cum L.C.R. ar fi învins un obstacol situat în spațiul subarahnoidian; c) ascensiune lentă dar numai cu cîțiva centimetri, coborîre lentă și incompletă; d) ascensiune lentă, incompletă și coborîrea nu se mai face, acul manometrului rămînînd la nivelul pe care l-a atins la sfîrșitul compresiunii.

Cu aparatul Strauss se poate pune mai bine în evidență debutul discret al unui blocaj și se poate arăta lărgirea curbei normale de ascensiune și coborîre, cînd se face proba de compresiune a ambelor jugulare. Proba manometrică executată în faza inițială dă uneori indicații mai precise chiar decît lipiodolul.

În unele compresiuni medulare, semnele de blocaj complet sau parțial pot lipsi atît timp cît există un spațiu neobstruat la nivelul tumorii, cît lumenul unui ac de puncție lombară. Obstrucția devine evidentă după ce se scot 5—10 ml L.C.R., deoarece presiunea intrarahidiană sub leziune scade, iar tumoarea vine în contact cu arahnoida, închizînd complet spațiul de comunicare între lichidul supra- și sublezional.

Executarea probei Queckenstedt suboccipital și sub nivelul leziunii simultan pune în evidență mai precis prezența unui blocaj parțial decît în cazul cînd această probă este făcută numai sublezional.

Metoda de compresiune a jugularelor poate uneori induce în eroare. Astfel, proba poate suspenda respirația și curentul sanguin în jugulare sau în carotidă determinînd modificări de oscilație a acului manometrului. S-a înlocuit proba de compresiune a jugularelor cu testul nitritului

Scanned with OKEN Scanner

de amil (Elsberg), care este mai sensibil. Se inhalează nitrit de amil, care, producînd vasodilatație cerebrală, mărește volumul creierului, expulzează L.C.R. din spațiul subarahnoidian cerebral spre cel spinal și în plus produce vasodilatație la nivelul tumorii, încît blocajul subarahnoidian se exagerează. Proba cu nitrit de amil nu se practică dacă bolnavul are arterioscleroză, deoarece vasele fiind rigide proba nu este concludentă.

Proba Queckenstedt-Stookey modificată (Vincent și Thiébaut) este utilizată pentru depistarea tumorilor medulare jos situate. În acest scop se face o puncție rahidiană deasupra tumorii, se adaptează la ac un manometru Claude și se face compresiunea jugularelor, care arată permeabilitatea spațiului subarahnoidian de deasupra tumorii. Se face apoi compresiunea abdominală, care nu arată nici o modificare a presiunii, deoarece aceasta nu se poate transmite cranial din cauza blocajului.

Proba Queckenstedt inversată se execută pentru diagnosticul manometric al herniilor de disc lombar. Proba constă în examenul manometric al spațiului subarahnoidian lombar, luînd ca bază variațiile tensiunii L.C.R. după o injecție epidurală joasă. Bolnavul fiind în decubit lateral, se introduce un ac în hiatusul sacrat inferior (nu trebuie să pătrundă într-un vas sau în fundul de sac dural situat uneori mai jos decît în mod normal). Un alt ac se introduce pe cale lombară în spațiul subarahnoidian deasupra nivelului presupus al compresiunii, la care se adaptează un manometru. Se injectează prin acul introdus în spațiul epidural 10 ml dintr-o soluție de clorhidrat de procaină 1%, care normal comprimă fundul de sac dural și produce o creștere progresivă a tensiunii L.C.R. Se injectează apoi în 3 reprize cîte 10 ml din soluția amintită (în total 40 ml). Dacă o tumoare sau un disc herniat obstruează fundul de sac, manometrul nu înregistrează nici o creștere a tensiunii. În sciaticile, care nu sînt provocate printr-o compresiune tumorală sau discală, durerea este exagerată de la prima injecție și diminuează după următoarele. Cînd compresiunea este determinată de o tumoare sau de o hernie de disc, durerea devine de nesuportat, încît injecția trebuie întreruptă. Această probă, ca și proba clasică Queckenstedt, nu sînt demonstrative decît în blocajele complete ale spațiului subarahnoidian.

Proba Queckenstedt modificată (Kaplan și Kennedy, 1950), este utilă și dă rezultate destul de concludente în hernia de disc cervicală (după manometrie în decubit lateral, cu capul ușor flectat ventral, se imprimă capului o mișcare de extensiune forțată, urmată de compresiunea jugularelor, cînd apar semne de blocaj, deoarece capul în extensiune mărește protruzia discului). În hernia intraforaminală, proba este normală. În tumori sau în alte compresiuni, mișcările capului nu influențează variațiile de presiune sau, dimpotrivă, chiar le accentuează.

Concluzie. Cînd există clinic simptome de prezumție a unei compresiuni medulare, dinamica L.C.R. are valoarea numai cînd semnele de blocaj sînt pozitive; în fața unui rezultat negativ se recurge la mielografia cu lipiodol sau cu aer.

Modificările hidro-dinamice ale L.C.R. depind de gradul compresiunii și de sediul ei. În tumori subdurale extramedulare, mai ales în neurinoame, blocajul este mai manifest și mai precoce decît în tumorile extradurale sau intramedulare. Proba manometriei lichidului indică uneori exis-

Scanned with OKEN Scanner

tența unui blocaj subarahnoidian, fără a arăta însă nivelul lui. Determinarea nivelului compresiunii se face prin examen neurologic și prin mielografie.

Indicele de presiune a L.C.R. se calculează astfel: se extrag 7 ml L.C.R. și se observă nivelul la care a ajuns acul manometrului. În mod normal de la 15 cm scade la 12 cm deci o scădere mai mică de 50%. Într-un blocaj complet, indicele de presiune atinge 100%, acum acul manometrului revenind la 0.

Modificări fizico-chimice și citologice. Lichidul cefalorahidian poate fi incolor și clar, opalin, exantocromic sau sanguinolent. Reacțiile citologice și chimice pot fi multă vreme normale, însă o creștere a albuminorahiei asociată cu un număr normal sau ușor crescut de elemente (disociere albuminocitologică) constituie sindromul lichidian obișnuit în compresiunile medulare indiferent de natura lor.

Hiperalbuminorahia variază în majoritatea cazurilor între 1 și 2 g‰, atingînd uneori valori foarte mari (42 g‰ într-un caz comunicat de Robineau). Cantitatea de albumină variază cu: situația tumorii (în compresiunile înalte, albumina este puțin crescută sau poate fi normală); raportul tumorii cu spațiul subarahnoidian (tumorile intradurale extramedulare au în 80% din cazuri hiperalbuminorahie de la 1,5 pînă la 4, chiar 5 g‰, iar cele extradurale au albumină sub 1 g‰); natura tumorii (neurinoamele și meningioamele au albuminorahia cea mai mare, ca și compresiunile de origine vertebrală); intensitatea blocajului (complet sau incomplet).

Într-un blocaj incomplet se recoltează primii 3 ml L.C.R., deoarece conțin o cantitate mai mare de albumină (pe măsură ce lichidul subleziunal curge, este înlocuit cu un lichid normal, care vine de deasupra compresiunii și care diluează albumina din spațiul blocat). Hiperalbuminorahia este dată de o stază în venele subarahnoidiene și epidurale, producîndu-se astfel o transsudare patologică a plasmei în spațiul subarahnoidian. Fenomenele regresive, necrozele, vascularizația bogată a neoplaziei contribuie de asemenea la trecerea albuminei din venele tumorii în L.C.R.

Valorile proteinelor totale și fracțiunilor proteice din L.C.R. de la diferite niveluri ale axului cerebro-spinal, comparate cu valorile din plasmă, au constituit probleme de studiu atît pentru elucidarea originii L.C.R. și a anumitor aspecte funcționale ale barierei hemato-lichidiene, cît și în scop diagnostic.

Determinarea chimică a proteinelor a fost completată cu electroforeza, metodă fizico-chimică de separare și identificare a componentelor proteice. Valoarea proteinelor totale și aspectul electroforetic nu este același în L.C.R. ventricular, cisternal și lombar (tabelul LXVII).

Normal, proteinorahia crește de la ventricul spre regiunea lombară, prealbumina scade de la ventricul spre regiunea lombară iar albumina și globulinele cresc. Modificările se datoresc diferențelor mari de concentrație între proteinele din L.C.R. și ser (se produce un aport de proteine din sînge de-a lungul canalului spinal) și capacității meningelor și plexurilor coroide de a secreta selectiv anumite fracțiuni proteice cu concentrație foarte mică în ser (de exemplu, transferina). Se mai adaugă un procent de metaboliți proteici rezultați la nivelul spațiului subarahnoidian.

Scanned with OKEN Scanner

TABELUL LXVII

Albuminorahia și fracțiunile proteice normale în L.C.R. lombar, suboccipital (Treten) și ventricular (Hill)

L.C.R.	Proteine totale (mg)	Prealbumină (%)	Albumine (%)	Globuline %			
Lombar	46±8,3	3,4±0,8	55,6±4,7	6,1±1,2	8,7±1,3	16±2,5	11,3±2,4
Suboccipital	22±6,1	5,2±1,8	45,5±5,2	5,6±1,4	8,1±1,9	22±4,5	9,3±2,1
Ventricular	17±9	6,3±1,8	46 ±4,5	8,1±1,7	7,9±2	19±2	10,3±2

Creșterea proteinelor în condiții normale nu atinge valori mari, accesul spre vilozitățile arahnoide, răspunzătoare de absorbția L.C.R. fiind liber.

În leziunile obstructive, indiferent de natura procesului blocant, cantitatea și compoziția proteinelor cresc, realizînd o proteinogramă cu profil de „transsudație", aspectul electroforetic apropiindu-se de cel al plasmei. În funcție de timpul cînd s-a instalat blocajul, valoarea proteinelor totale poate ajunge pînă la 60—70 g‰, iar valorile fracțiunilor proteice cresc, începînd cu albumina și sfîrșind cu fracțiunea lipoproteică. În L.C.R. apare fibrinogenul (absent în mod normal), fapt care reprezintă substratul biochimic al sindromului Nonne-Froin.

Deasupra nivelului compresiunii, L.C.R. se diluează circulînd liber astfel încît proteinograma prezintă la început modificări mai puțin accentuate. Cu timpul apar însă și la acest nivel modificări similare, ca cele din zona cuprinsă sub blocaj.

Pînă în prezent nu s-a pus în evidență un aspect bioproteic caracteristic pentru un anumit tip tumoral. Unii autori semnalează creșterea mucoproteinelor α_1 în compresiuni medulare de natură tumorală, spre deosebire de compresiunile de altă natură. Un caz particular îl prezintă bolile din familia mielomului multiplu, în care electroforeza poate prezenta în L.C.R. o proteinogramă similară cu cea din ser.

Toate modificările observate în compresiunile medulare traduc o tulburare a mecanismelor barierei hemato-encefalice și hemato-lichidiene, cu transsudarea fracțiunilor proteice din ser la nivelul vaselor (cu permeabilitatea pereților anormală) de la suprafața tumorii și a vaselor parțial obstruate și destinse ale măduvei.

Existența unei limfocitoze în L.C.R. care uneori poate fi destul de manifestă, nu exclude prezența unei neoformațiuni (limfocitoza este în legătură cu un proces de arahnoidită peritumorală).

Cînd se bănuiește o compresiune medulară, iar manometria și mielografia cu lipiodol sînt normale sau neconcludente, se vor face puncții etajate și se va doza albumina. Sediul tumorii va putea fi situat astfel între două puncții, una cu lichidul normal și alta cu hiperalbuminorahie sau eventual cu xantocromie (dacă s-a puncționat un chist).

Scanned with OKEN Scanner

Reacția cu benzoe coloidal (Guillain-Laroche) poate da o curbă lărgită, iar reacția Bordet-Wassermann poate fi pozitivă în afara luesului, din cauza creșterii albuminei din L.C.R.

În L.C.R. se pot găsi: celule neoplazice în sarcomatoza sau carcinomatoza meningelor sau în cancerul vertebral, cu efracția durei; cristale de colesterol (în tumorile epidermoide) sau pe ac pot ieși în mod cu totul excepțional chisturi parazitare (Arseni, 1972).

Xantocromia, prezentă totdeauna cînd există o hiperalbuminoză (în orice compresiune medulară, indiferent de sediul sau natura procesului compresiv), se constată mai des atunci cînd compresiunea se găsește sub T_5 *(Stookey)* și în special în neurinoame *(Cushing)*, morbul Pott și unele tumori vertebrale. Xantocromia, hiperalbuminorahia și coagularea L.C.R. constituie sindromul Froin Nonne. Acel lumbago xantocromic *(Sicard)*, caracterizat clinic prin dureri lombare, contractură vertebrală, cu sindromul Froin-Nonne este patognomonic pentru compresiunile lombo-toracale.

Excepțional, xantocromia se poate găsi și deasupra tumorii, deci nu constituie un indiciu că puncția s-a făcut neapărat sub nivelul leziunii.

În angioame medulare sau ependimoame ale cozii de cal. L.C.R. poate fi sanguinolent.

SÎNGELE ȘI URINA

Viteza de sedimentare a hematiilor, este de obicei crescută în tumorile vertebrale, morbul Pott, arahnoidite etc., dar valoarea ei este relativă. În unele cazuri, o creștere progresivă la un bolnav operat pentru o tumoare primitivă poate trezi bănuiala existenței unei metastaze vertebrale, mai ales dacă există semne radiculo-medulare.

Hemograma are importanță în cancerele hemofile, cu localizări vertebrale. În afară de deglobulizarea obișnuită la canceroși poate pune în evidență o mielocitoză (10—20%) sau o eritroblastoză, care poate atinge uneori 100%. Mielograma comparată cu formula sanguină este deosebit de utilă în mielomul cu localizări vertebrale.

Fosfatazele cresc în ser în cancerele osoase primitive sau secundare de tip osteoblastic.

Albumina de tip Bence-Jones se poate găsi în urină; nu este însă specifică mielomului, așa cum se crede. Se mai pot găsi în urină pigmenți melanici în metastazele vertebrale de origine melanică.

EXAMENUL ELECTRIC

Electromiografia (E.M.G.) este astăzi o metodă paraclinică indispensabilă pentru diagnosticul corect al unei compresiuni radiculo-medulare, ca și pentru precizarea nivelului și natura procesului (neurogen sau miogen). Metoda constă în înregistrarea curenților de acțiune a unei unități motorii (U.M.).

Inserția electrodului trebuie făcută în 15—20 de puncte ale mușchiului de cercetat, înainte de a conclude că este normal.

Examenul musculaturii paravertebrale trebuie făcut totdeauna pentru a preciza sediul nivelului compresiunii medulare, datorită faptului că

Scanned with OKEN Scanner

această musculatură păstrează cu mai multă fidelitate inervația metamerică, primitivă. În acest sens, o importanță deosebită prezintă potențialele polifazice de amplitudine mare, mai ales dacă sînt culese de partea opusă contracturii paravertebrale. Aceeași importanță localizatoare o prezintă și potențialele electrice de denervare.

Se cercetează mușchii jgheaburilor vertebrale și mușchii centurilor, în funcție de nivelul bănuit al compresiunii și în plus mușchii membrelor superioare, care sînt inervați de neuromerul la care se presupune compresiunea (tabelul LXVIII), sau, cu alte cuvinte, mușchii care din punctul

TABELUL LXVIII

Valoarea comparativă a examenului clinic, a investigațiilor radiologice și a electromiografiei în diagnosticul de natură și sediu al compresiunilor medulare (Arseni și Chihaia, 1966).

		Examen clinic	Examen radiologic		E.M.G. %
			simplu	cu mijloace de contrast %	
Hernie de disc	Natura	98	96	95	93
	Sediul	92	88	95	87
Compresiuni extramedulare	Natura	98,8	50	94	97
	Sediul	98,8	50	94	91
Compresiuni intramedulare	Natura	92	16	100	92
	Sediul	92	16	100	92
TOTAL	Natura	96,2	—	96	94
	Sediul	94,2	—	96	90

de vedere al inervației aparțin aceluiași miotom.

Utilitatea E.M.G. s-a dovedit și în diagnosticul de nivel al unei compresiuni radiculare prin hernie discală, unde acuratețea de localizare atinge 80—90% față de mielografia cu mijloace de contrast.

Valoarea E.M.G., a mielografiei și a examenului neurologic pentru diagnosticul nivelului unei compresiuni radiculo-medulare este foarte apropiată (70—90%).

Se înțelege că maximum de exactitate se obține în cazurile îndoielnice prin compararea datelor furnizate de toate cele trei metode.

În orice caz, în aprecierea gradului leziunilor nervoase și a posibilităților de reversibilitate a lor sau de recidivă, E.M.G. este superioară examenului neurologic, deoarece poate da indicații mai precise. Confirmînd datele examenului clinic, E.M.G. poate face dispensabilă o mielografie cu mijloace de contrast.

În cazurile în care clinic se constată leziuni pluriradiculare, E.M.G. poate arăta că în realitate o singură rădăcină este bolnavă.

Scanned with OKEN Scanner

De asemenea, E.M.G. permite o apreciere cantitativă a leziunilor intramedulare, după gradul de dezorganizare a traseelor electrice.

Frecvența fenomenului de sincronizare a potențialelor U.M. este aproape de trei ori mai mare în compresiunile care ating și coarnele anterioare decît în compresiunile radiculare propriu-zise.

În concluzie, E.M.G. arată prezența unei leziuni radiculo-medulare în 94% din cazurile cercetate; poate stabili nivelul compresiunii radiculomedulare în 90% din cazuri; are o mare valoare cînd diagnosticul clinic este incert; este de o valoare deosebită cînd examenul radiologic simplu sau de contrast este negativ sau nu este în concordanță cu datele clinice.

Proba farado-cutanată. Metoda este utilă uneori pentru a evidenția zone de hiperestezie radiculară, care pot scăpa la simplul examen clinic.

Într-o zonă de hipoestezie monoradiculară este foarte greu de diferențiat o hernie de disc de o tumoare medulară incipientă. Întinderea zonei de hiperestezie pe 3—5 rădăcini este un semn prezumptiv de tumoare medulară.

Examenul electric clinic. Determinarea reacției de degenerescență și cronaxia sînt de asemenea de un folos real în depistarea grupelor musculare paralizate, dar reprezintă metode mai puțin fine și precise decît E.M.G. și ca atare astăzi sînt pe cale de a fi părăsite.

EXAMENUL OFTALMOLOGIC

În tumorile intra- și extramedulare lombare, mai ales cervicale, se poate constata o stază papilară asociată și cu alte semne neurologice supralezionale (bulbare, pontine etc.). Staza papilară în aceste tumori medulare s-ar explica prin trei mecanisme: tulburarea circulației L.C.R. (reducerea resorbției, cu păstrarea normală a secreției, de unde hipertensiunea intracraniană și stază papilară); creșterea albuminelor în L.C.R. deasupra leziunii cît și în L.C.R. ventricular (prin tulburări de permeabilitate a barierei hemato-encefalice prin blocaj subarahnoidian și creșterea secreției L.C.R. la nivelul plexurilor coroide); acțiunea hipersecretoare a unor substanțe toxice, rezultate din metabolismul tumorii.

COMPRESIUNI MEDULARE PRIN TUMORI

C. ARSENI

TUMORI MEDULARE

ASPECTE CLINICE COMUNE

Tumorile medulare reprezintă astăzi poate cel mai important capitol din patologia vertebro-medulară neurochirurgicală, deoarece un diagnostic precoce și o tehnică chirurgicală adecvată asigură astăzi un prognostic vital bun și o recuperare funcțională importantă sau chiar completă cu o mortalitate practic inexistentă.

Scanned with OKEN Scanner

Frecvență. Din majoritatea statisticilor reiese că tumorile medulare constituie o manifestare morbidă destul de rară, reprezentînd cam 2,06% în raport cu celelalte neoplazii din organism. În raport cu celelalte afecțiuni ale sistemului nervos, frecvența este de 1,4 pînă la 3%.

La adult, raportul dintre tumorile medulare și cele intracraniene este în general de 1/4 pînă la 1/6 (unele statistici indică 1/16). Raportul dintre tumorile medulare și cele cerebrale este și mai mic la copil (1/20), la care tumorile medulare sînt foarte rare.

Repartizarea bolnavilor după vîrstă arată predominanța adulților: tumorile medulare se dezvoltă mai ales în deceniul al II-lea, al III-lea și al IV-lea al vieții. Vîrsta medie a bolnavilor internați în spital pentru neurinoame, meningioame sau glioame medulare este de 40 pînă la 50 de ani, iar a celor cu sarcoame ale durei sau tumori epidermoide este de 20 pînă la 30 de ani. Neurinoamele sub vîrsta de 15 ani sînt rare, la această vîrstă se întîlnesc mai frecvent glioame, sarcoame sau chisturi dermoide.

Durata bolii variază între 3 luni și 7 ani (media 3 ani) și excepțional mai mult (10 pînă la 20 de ani). De obicei evoluția tumorilor intramedulare este mai lungă decît a celor extramedulare. Durata evoluției ependimomului pînă la intervenție este de peste 1 an, și uneori poate trece de 10 ani (se citează cazuri cu evoluție de 10 pînă la 30 de ani).

Frecvența tipurilor histologice a tumorilor medulare variază în raport cu regiunea unde se localizează. Astfel, în regiunea cervicală 65% din tumori sînt intramedulare, iar 50% din toate tumorile intramedulare sînt situate superior (C_4 pînă la D_3). Meningioamele predomină în regiunea dorsală (75 pînă la 85% sînt localizate între D_4 și D_8), iar neurinoamele predomină în regiunea lombo-sacrată (45%).

Cît privește sexul nu sînt diferențe prea mari. Femeile fac în general (75%) meningioame, pe cînd neurinoamele predomină la bărbați (65%).

Simptomatologie. Faza radiculară. Durerea provocată de tumorile medulare are un caracter radicular și poate constitui multă vreme singurul simptom. Excepțional, durerea datează de mai puțin de 6 luni, de obicei ajungînd pînă la 1—2 ani și chiar 5—10—15 ani. Din această cauză ea poate duce spre un diagnostic greșit.

Durerea apare brusc sau insidios, poate fi permanentă sau poate prezenta remisiuni lungi, avînd toate caracterele durerilor radiculare. Poate fi unilaterală, atunci cînd tumoarea se dezvoltă latero-medular; durerile bilaterale, chiar de la începutul afecțiunii, constituie un indiciu de localizare posterioară.

Tumorile dezvoltate pe partea ventrală sau ventrolaterală a măduvei, tumorile fixe, ca și tumorile dezvoltate din porțiunile pre- și interradiculare ale cozii de cal pot evolua fără dureri manifestîndu-se chiar de la început prin semne motorii, fără să mai fi trecut prin faza radiculară.

Aproximativ 50% din tumorile medulare se dezvoltă direct din rădăcini, din măduvă sau din meninge în imediata lor vecinătate, producînd astfel, încă de timpuriu, fenomene iritative radiculare.

Neurinoamele dau mai frecvent și mai precoce dureri decît meningioamele, deoarece se dezvoltă direct din rădăcini și sînt mai mobile. Durerea radiculară poate constitui singura manifestare clinică în chisturile medulare și în siringomielia pseudotumorală. La aceasta se adaugă

Scanned with OKEN Scanner

rahialgiile localizate la nivelul tumorii și durerile cordonale în tumorile situate retromedular.

Diagnosticul se pune greu în faza radiculară (numai 20% din tumorile medulare operate sînt depistate în etapa suferinței radiculare).

Faza de sindrom Brown-Séquard urmează în cazurile tipice imediat după faza radiculară și se întîlnește cel mai frecvent în tumorile extramedulare situate lateral. Lipsește de obicei în tumorile intramedulare sau în cele extramedulare, dezvoltate strict pe linia mediană pre- sau retromedular. Absența acestui sindrom nu exclude posibilitatea existenței unei tumori medulare.

Faza paraplegică este ultima etapă, indiferent de natura sau localizarea tumorii și indiferent dacă tumoarea este precedată sau nu de un sindrom Brown-Séquard. Uneori, deficitul motor se instalează de la început sub formă de parapareză moderată, împreună cu întreg complexul de tulburări deja cunoscute.

Instalarea unei paraplegii totale depinde de gradul de compresiune exercitată de tumoare asupra măduvei și de ischemia intramedulară produsă de aceasta. La acestea se adaugă perturbările funcționale și hidrodinamice produse de compresiunea îndelungată. Tulburările motorii pot fi uni- sau bilaterale așa cum se întîlnesc în tumorile situate anterior sau posterior median sau în cele intramedulare. Tumorile extradurale produc în general semne spastice, pe cînd cele intramedulare, paraplegii flasce.

În tumorile extradurale, leziunea poate fi de tipul neurinomului periferic. Tulburările motorii se întîlnesc în 95% din neurinoame și aproape în toate cazurile de meningioame și tumori intramedulare examinate în faza de stare.

*

Tulburările de sensibilitate au mare importanță. Parestezиile preced tulburările deficitare ale sensibilității și uneori chiar și celelalte simptome clinice. Se citează un bolnav cu tumoare medulară incipientă, căruia i s-au amputat degetele de la picioare pentru o senzație persistentă de arsură în acestea. Paresesteziile asociate cu dureri sînt prezente în faza de debut în aproximativ 30% din tumori. În perioada de stare, frecvența lor variază între 60 pînă la 90% după tipul tumorii.

Modificările obiective ale sensibilității în teritoriul unei singure rădăcini (la început hiperestezie, apoi hipo- sau anestezie) pot constitui mult timp singurele tulburări ale compresiunii medulare. În perioada de stare, tulburările de sensibilitate se întîlnesc în 90—100% din cazuri, după natura tumorii. De obicei, o atingere a tuturor modurilor de sensibilitate superficială apare tîrziu în tumorile intramedulare și în cele extramedulare, prima fiind interesată sensibilitatea dureroasă, apoi cea termică și în cele din urmă sensibilitatea tactilă. În tumorile intramedulare, pierderea sensibilității superficiale este mai accentuată pe măsura apropierii de nivelul superior al compresiunii, pe cînd în cele extramedulare, sensibilitatea superficială este prinsă mai mult în dermatoamele distale. O tumoare localizată anterior poate da tulburări de sensibilitate profundă prin împingerea măduvei spre peretele posterior al canalului vertebral, care exercită astfel o compresiune asupra cordoanelor posterioare. Tumorile juxtame-

Scanned with OKEN Scanner

dulare, mici, dure, bine delimitate dau tulburări de sensibilitate cu nivel staționar care nu variază de la o zi la alta, avînd trecere bruscă de la zona de anestezie la cea normală. S-a descris o disociere siringomielică a sensibilității în aproximativ 20% din tumorile extramedulare. Contrar celor admise clasic, disocierea siringomielică se întîlnește destul de rar în tumorile intramedulare.

Tulburările sfincteriene se pot întîlni în toate compresiunile medulare, indiferent de nivelul segmentului medular interesat; ar fi mai precoce și mai intense în tumorile intramedulare decît în cele extramedulare. Tulburările sexuale pot fi prezente, mai ales în compresiunile situate caudal (lombar inferior) sau cranial (cervical).

Tulburările reflexului pilomotor și ale sudorației pot indica și ele sediul leziunii.

Ca tulburări trofice se pot întîlni: mal perforant plantar (în tumori lombare), atrofii musculare ale membrelor (în tumorile intra- și extramedulare). Percuția apofizelor spinoase sau a musculaturii paravertebrale provoacă adeseori dureri la nivelul neoplaziei medulare.

Tumorile cervicale situate superior (C_1—C_2) pot da simptomele de suferință a formațiunilor anatomice din fosa cerebeloasă, din cauza edemului supraiacent sau din cauza stazei L.C.R. deasupra compresiunii. Se pot întîlni paralizii ale ultimilor nervi cranieni. Atingerea rădăcinii descendente a trigemenului produce dureri la față, cu analgezie și termoanestezie în teritoriul nervului oftalmic; prinderea ramurii interne a spinalului dă pareza și atrofia mușchilor sternocleidomastoidian și trapez. Se pot întîlni de asemenea simptome deficitare din partea vagului, recurentului, hipoglosului. Se pot constata tulburări de puls (puls rar, intermitent), datorită iritației vagului la nivelul bulbului. Mai rar apare tahicardie permanentă, datorită unui deficit al nervului vag.

Din cauza tulburărilor respiratorii, bolnavul face mișcări bruște ale capului și toracelui, care contribuie la accentuarea compresiunii.

Datorită tulburărilor vasomotorii supralezionale pot apărea fenomene bulbare destul de grave: bradicardie, hipertemie (41—42°), rareori hipotermie (35°), date de leziunea de vecinătate a centrului termoreglator bulbar. Tumorile de la acest nivel pot invada secundar fosa cerebrală posterioară, dînd și simptome de hipertensiune intracraniană: cefalee, vărsături, stază papilară asociată cu paralizii ale ultimilor nervi cranieni.

Compresiunea arterei vertebrale sau a ramurii ei poate duce la tulburări de irigație în interiorul respectiv, de unde apariția unui sindrom mai mult sau mai puțin superpozabil: sindromul Wallenberg și sindromul Babinski-Nageotte.

Instalarea unui sindrom Brown-Séquard cu limită la nivelul dermatoamelor cervicale superioare sau apariția unei tetraplegii cu dureri sau parestezii în regiunea cervicală, precedînd cu mult simptomele de hipertensiune intracraniană, sînt indicii de tumoare cervicală primitivă, care a invadat secundar fosa cerebrală posterioară.

O tumoare cu originea în fosa cerebrală posterioară se poate angaja în cursul evoluției în canalul vertebral, putînd exercita o compresiune asupra primelor segmente cervicale (succesiunea simptomelor, fiind inversă decît în tumorile cervicale superioare, care invadează fosa cerebeloasă).

Scanned with OKEN Scanner

Tumorile măduvei cervicale situate latero-medular, produc tulburări motorii caracteristice, care se instalează într-o anumită ordine: la început sindrom Brown-Séquard, apoi tetraplegie spastică, care de obicei se instalează astfel: monoplegie brahială de partea tumorii, apoi pareza membrului inferior homolateral, apoi a celui de partea opusă, membrul superior opus fiind ultimul care completează tabloul tetraplegiei.

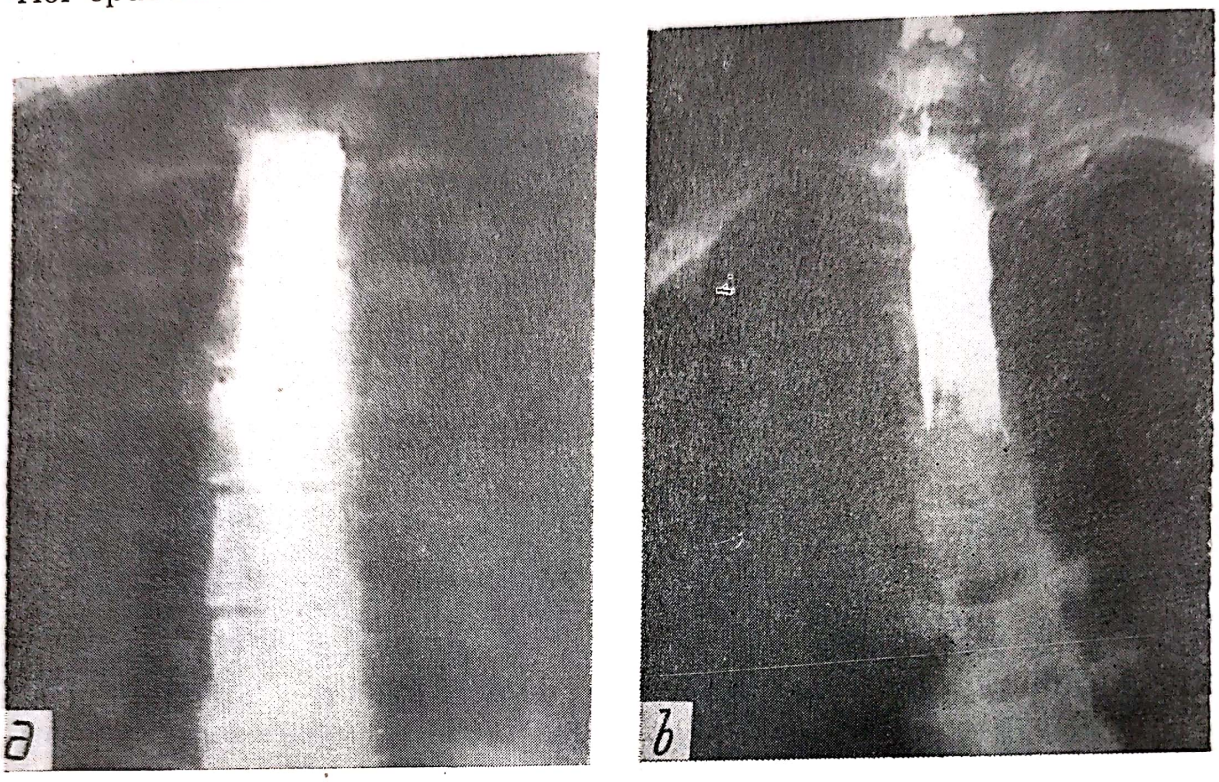

Fig. 638. —
a) Stop de lipiodol D_{11} într-un neurinom final subdural; *b*) stop de lipiodol D_4 într-un caz de meningiom spinal subdural.

Tulburările de sensibilitate subiectivă și obiectivă în teritoriul primelor dermatoame cervicale sînt primele manifestări ale unei compresii extramedulare situate retro- sau latero-medular. Bolnavul are dureri în ceafă, cu deviere a capului, simulînd un torticolis sau o redoare de ceafă. Mișcările capului declanșează dureri insuportabile, iar poziția dreaptă le atenuează. Tulburările de sensibilitate sînt în general discrete în caz că tumoarea se dezvoltă premedular sau ventro-lateral de măduvă. Sensibilitatea tactilă este păstrată; uneori apare analgezie sau termoanalgezie, iar sensibilitatea profundă este intactă. În tumorile cervicale inferioare, durerile iradiază în membrele superioare, precedînd uneori celelalte simptome. Tulburările paralitice și atrofice de tip radicular dau un aspect caracteristic compresiunilor la nivelul ultimelor segmente cervicale (C_6—D_1). Tulburările motorii și atrofiile caracterizează cele trei sindroame în forma lor pur: Duchenne-Erb (C_5—C_7), Duchenne-Aran (C_8—D_1), Dejerine-Klumpke (C_8—D_2). Tumorile cervico-dorsale pot da frecvent dureri cordonale, din care cauză se poate greși diagnosticul de localizare topografică.

Compresiunile intramedulare fiind de obicei localizate în regiunea cervicală și dorsală superioară (fig. 639) evoluția lor este lentă și se mani-

Scanned with OKEN Scanner

festă prin tetra- sau paraplegie spastică în flexiune, disociere puțin netă a sensibilității, iar mielografia arată o imagine destul de caracteristică. Nu există tulburări trofice și artropatii ca în siringomielie.

Tumorile dorsale superioare (D_2—D_7) prezintă în faza radiculară dureri spontane și la apăsare pe vertebrele de la nivelul tumorii, cu dureri radiculare, uni- și apoi bilaterale. De cele mai multe ori natura

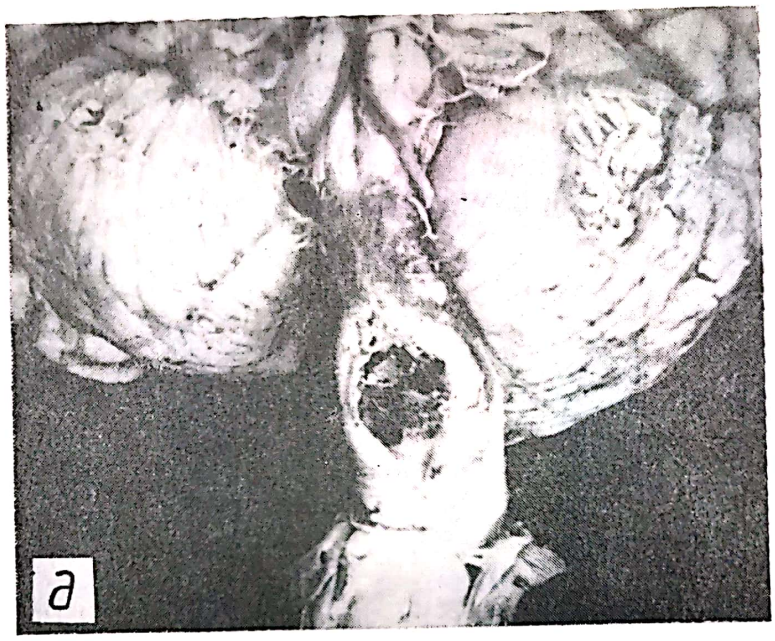

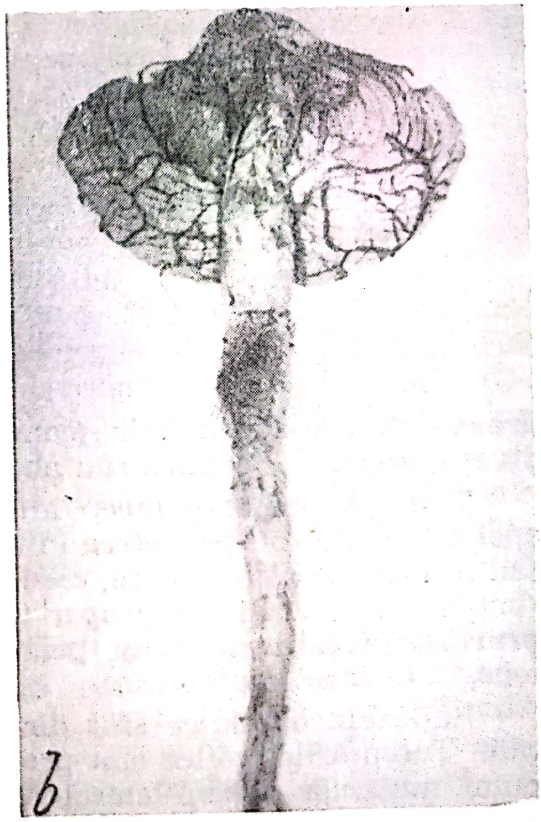

Fig. 639. —
a) Tumoare cervicală intradurală; *b*) tumoare intradurală cervico-dorsală.

Scanned with OKEN Scanner

durerilor radiculare este recunoscută abia odată cu apariția tulburărilor motorii, care apar destul de precoce (la acest nivel spațiul canalului intrarahidian fiind îngust nu permite o deplasare prea mare a măduvei de către tumoră). Paraplegia, tulburările sfincteriene și evoluția rapidă caracterizează aceste tumori.

Tumorile dorsale inferioare (D_7—D_{12}) produc dureri radiculare în teritoriul ultimelor șase dermatoame toracale și pot simula unele sin-

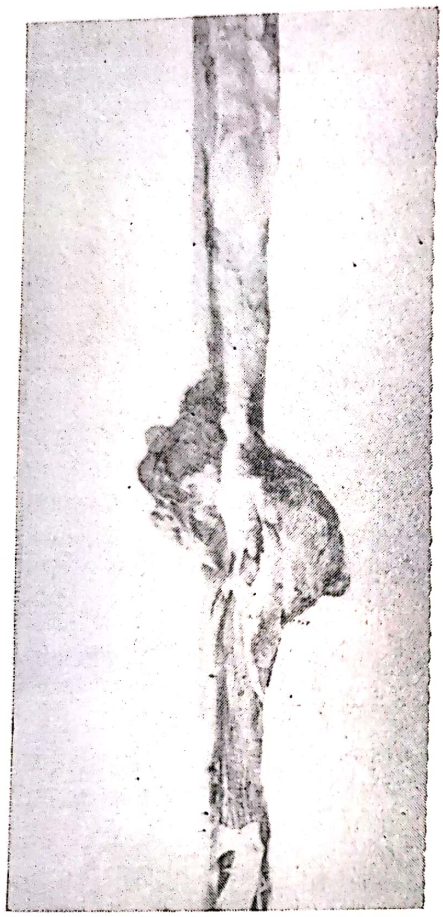

Fig. 640. — Neurinom dorsal posterolateral.

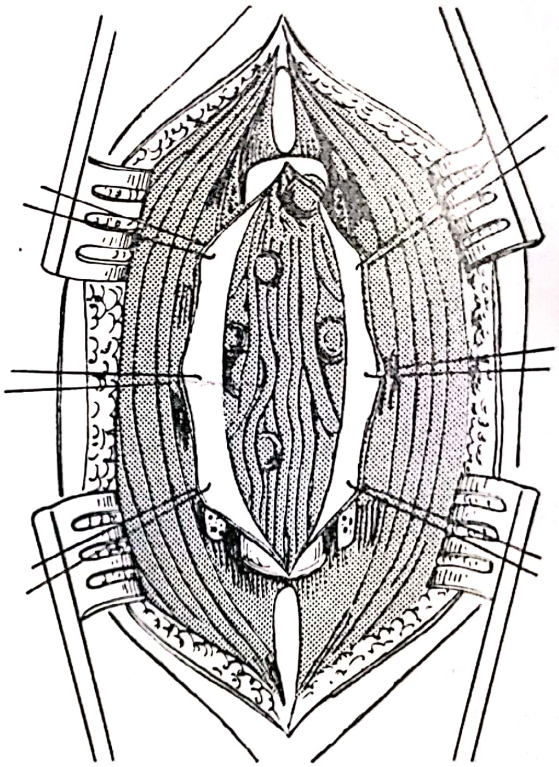

Fig. 641. — Neurinoame multiple la nivelul cozii de cal (în cadrul bolii Recklinghausen).

droame toraco-abdominale (cam 10% din bolnavi sînt operați pentru diverse afecțiuni toracice sau abdominale inexistente) (fig. 640).

Tumorile lombare încep întotdeauna prin dureri radiculare uni- și apoi bilaterale. Cu precădere în aceste tumori se întîlnesc dureri lombare sau în membrele inferioare, care pot constitui luni sau chiar ani singurul simptom. Abia mai tîrziu apar tulburări motorii la membrele inferioare, prin atingerea neuronului periferic. Tulburările de sensibilitate au o topografie strict radiculară.

Reflexele miotatice sînt diminuate sau abolite la membrele inferioare. Tulburările trofice sînt precoce: mal perforant plantar, atrofia grupului muscular antero-lateral al gambei, fiind caracteristice tumorilor dezvoltate la nivelul conului medular și cozii de cal.

Scanned with OKEN Scanner

Tumorile gigante ale cozii de cal (ependimoame) au de obicei o simptomatologie destul de săracă. Pot evolua multă vreme cu dureri spontane sau provocate de eforturile respiratorii și numai cu o ușoară scădere a forței musculare, fără alte tulburări obiective neurologice.

Unele tumori ale cozii de cal, în special ependimoame, uneori și neurofibroame (fig. 641) pot prezenta ca semn de debut o hemoragie subarahnoidiană masivă, tradusă prin rahialgie lombară, sciatică bilaterală, redoare de ceafă, cefalee și febră.

Tumorile situate la nivelul intumescenței lombare se caracterizează prin durata lungă a stadiului radicular, precum și prin precocitatea și intensitatea tulburărilor sfincteriene.

ASPECTE CLINICE PARTICULARE

Tumorile intrarahidiene la copii. Frecvența acestor tumori la copii este mai mică decît la adulți (raport 1 : 17), dar totuși reprezintă o cifră importantă (între 14—20%). Dacă se consideră numai tumorile intraspinale primare, cu punct de plecare meningo-radiculo-medular, frecvența generală a acestor tumori la copii scade la 9—10%. Repartiția pe sexe arată uneori o ușoară tendință la predominanța sexului feminin.

După frecvența cazurilor în funcție de vîrstă se constată o îngrămădire a cazurilor în jurul primilor 2 ani, între 4 și 6 ani și între 14 și 15 ani.

Anatomo-patologic se observă preponderența localizării extradurale (40—60%) față de cea subdurală (30—33%). Tumorile intramedulare sînt mai frecvente la copii (pînă la 38%) decît la adulți (21%). Tumorile subdurale apar mai rar la copii (27%) decît la adulți (aproape 40%). Ca tip histologic se constată că sarcoamele și tumorile congenitale însumează aproape 50%. Celelalte tipuri sînt repartizate ca și la adult. Tumorile în bisac (în special ganglioneuromul și teratomul) apar mai frecvent la copii.

Tabloul clinic arată la copii unele trăsături, care îl deosebesc de cel al adultului.

Debutul se poate face prin semne particulare: febră și sindrom abdominal în tumorile intramedulare și teratoame sau în sarcoame; tulburările subiective ale sensibilității sînt frecvente, dar nu au caracterul sistematizat ca la adult. Tulburările sfincteriene sînt excepțional întîlnite. În perioada de stare, tulburările motorii predomină asupra celor senzitive sau sfincteriene.

Radiologic se constată pe radiografiile simple o frecvență mai mare și o apariție mai precoce a lărgirii canalului spinal a găurilor de conjugare și a eroziunii pediculilor. Frecvența cifoscoliozei compensatorii este mai mare decît la adult.

Astrocitomul este mai frecvent la băieți și se manifestă clinic de obicei pînă la 5 ani (aproape 50%). Uneori este distribuit egal ca localizare, de-a lungul măduvei cervico-toracale; uneori arată o predilecție pentru măduva cervico-toracală. Se dezvoltă aproape exclusiv intramedular, localizarea subpială fiind excepțională și probabil în legătură cu insule heterotopice situate subpial.

Scanned with OKEN Scanner

Debutul se face predominant prin dureri și uneori este declanșat de un traumatism vertebro-medular. Durata debutului este variabilă (săptămînă-ani).

Semnele radiologice de lărgire a canalului spinal sînt mai frecvente în localizările cervicale, pe cînd invadarea pediculilor se întîlnește des în cele toracale. Blocajul subtotal sau total al spațiului subarahnoidian se întîlnește în toate cazurile.

Tumoarea aderă și infiltrează substanța cenușie, încît extirparea integrală este rareori posibilă. Este puțin sensibilă la radioterapia postoperatorie. Rezultatele postoperatorii sînt bune ca prognostic vital, dar slabe din punct de vedere funcțional.

Ependimomul, mai frecvent la băieți, apare după vîrsta de 4 ani, localizat de preferință în conul medular, mai rar în măduva toracală și excepțional în cea cervicală. În majoritatea cazurilor, semnul de debut este rahialgia și excepțional este sciatica sau cruralgia, cu contractură paravertebrală. Semnele obiective în perioada de stare nu prezintă nimic particular. Radiologic, pe clișee simple, predomină semnele de lărgire a canalului spinal, iar mielografia arată blocajul total al spațiului subarahnoidian.

La operație, extirparea totală este imposibilă, deoarece chiar și cele localizate în coada de cal au un fragment dezvoltat în conul medular. Tumoarea este radiosensibilă astfel că supraviețuirea este mai lungă decît în astrocitoame, dar rezultatele funcționale sînt slabe.

Astrocitomul benign sau malign, oligodendrogliomul, polar reprezintă 17,3—31,4% din totalul tumorilor intraspinale ale copiilor, prezentînd multe trăsături clinice comune. Sînt localizate exclusiv intramedular, cu o netă predilecție pentru măduva cervicală sau cervico-toracală, de unde frecvența debutului prin: torticolis, stază papilară, tulburări respiratorii și redoare de ceafă. Celelalte semne clinice sînt variate și se pretează cu greu la o sistematizare.

Radiologic, în afară de lărgirea canalului spinal, se mai constată o frecvență deosebită a cifoscoliozei. Oligodendrogliomul intramedular este excepțional de rar.

Meningiomul apare rar la copii (2—3% din totalul tumorilor intrarahidiene ale copiilor). Sub celelalte aspecte, meningioamele intraspinale ale copiilor nu se deosebesc de cele ale adultului.

Neurinomul apare rar la copii și mai ales după 10 ani. Are o tendință mai mică decît la adulți de a evolua și extraspinal. S-a relatat un caz deosebit de neurofibromatoză medulară, care îngloba măduva cu o teacă aproape pe toată lungimea.

Simpatomul apare mai frecvent la copii decît la adulți și are tendință la evoluția intra- și extraspinală. Se dezvoltă de obicei extradural și produce de timpuriu eroziunea pediculilor și găurilor intervertebrale la nivelul coloanei toracale sau toraco-lombare, care reprezintă sediul lui de predilecție (fig. 642). Umbra paravertebrală este frecvent întîlnită, dat fiind forma lui în bisac; porțiunea extraspinală evoluează subpleural sau subperitoneal. Uneori, masa tumorală este calcificată.

Tumoarea este caracterizată prin dureri radiculare intense și prin rapiditatea cu care se instalează paraplegia (în patogenie intervin în primul rînd tulburările irigației măduvei).

Scanned with OKEN Scanner

Evoluția destul de rapidă a tumorii face ca semnele inițiale ale tabloului neurologic să nu fie cele radiculare, ci cele de compresiune directă a măduvei (tulburări motorii în special și de sensibilitate), datorită viciilor de irigație sanguină în măduvă. Tumorile mai puțin diferențiate, tind să dea metastaze extranevraxiale.

Radioterapia pre- sau postoperatorie ajută puțin la prelungirea duratei vieții, deoarece ablația totală a tumorii este imposibilă, iar sensibilitatea acestor tumori la radioterapie este destul de variabilă, datorită gradului diferit de diferențiere histologică.

Granulocitomul. Diseminările spinale, pe calea L.C.R., cu punct de plecare din fosa cerebeloasă, sînt rare chiar la copii (5—10%). Apariția semnelor medulare se face la cîteva luni sau cîțiva ani de la intervenția operatorie pe fosa posterioară. Iradierea preventivă a măduvei spinării (regiunea toraco-lombo-sacrată) reduce frecvența metastazelor spinale la 1—3%.

Cloromul apare la copiii cu leucemie în 4,2% din cazuri găsindu-se mai frecvent la băieți între 8 și 15 ani. Există două forme clinice: una apare la copiii purtători de tumori osoase cu creștere rapidă și este localizată în special la craniu și față, cealaltă apare la adulți tineri cu leucemie.

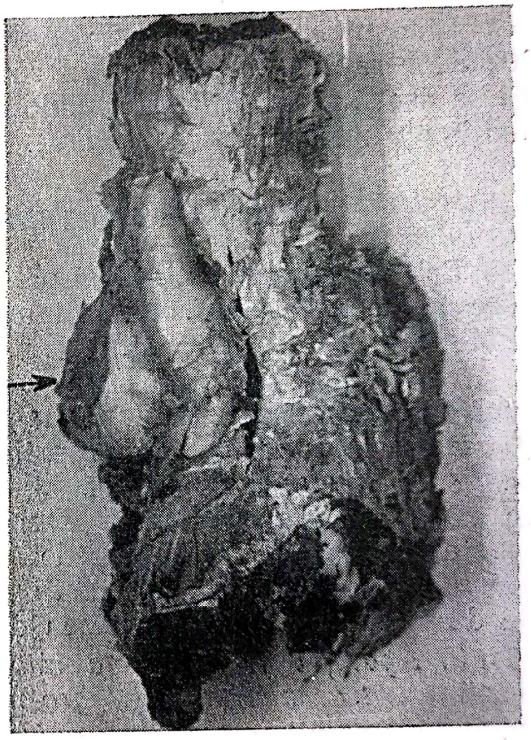

Fig. 642. — Simpatom paravertebral stîng care a invadat spațiul vertebral.

Clinic, alături de tabloul sanguin mai mult sau mai puțin complet al leucemiei, se găsesc semne de transsecțiune medulară, care evoluează rapid, cu agravarea rapidă a stării generale. Factorul patogenic principal îl constituie ischemia substanței nervoase a măduvei, care duce la mici focare de hemoragie și ramolisment intramedular, la degenerescența fasciculelor nervoase și la infiltrația meningelor, rădăcinilor și fibrelor nervoase intramedulare cu leucocite. Această infiltrație se condensează uneori epidural în mase cloromatoase, care îngroșînd și infiltrînd dura mater și osul produc compresiunea măduvei spinării.

Sarcomul însumează pînă la 20% din tumorile intraspinale la copii și predomină la băieți. Rahialgia este localizată la nivelul tumorii. Tabloul neurologic este variat și are evoluție rapidă (5 luni în medie), deoarece unele sarcoame sînt situate întîi extrarahidian și abia ulterior intră în canalul spinal, iar alteori direcția de creștere se face invers.

Radiologic este de subliniat, în afară de semnele de lărgire a canalului spinal și liza arcului vertebral, o infiltrație a corpului vertebral cu tasare. Blocajul spațiului subarahnoidian este de obicei complet. Distribu-

Scanned with OKEN Scanner

ția topografică nu se face egal pe toate segmentele medulare, predominînd în regiunea toracală. Originea lor este exclusiv extraduralã.

Ablația chirurgicală integrală este rareori posibilă, iar radioterapia nu modifică esențial prognosticul funcțional și vital.

Lipomul intradural constituie 1—4% din tumorile intraspinale ale copiilor și apare între 1 și 14 ani. Fără o localizare preferențială, lipomul se întinde pe mai multe segmente medulare.

Histogeneza tumorii este și astăzi obscură: metaplazia țesutului conjunctiv, care formează pia și arahnoida, sau poate o proliferare a celulelor grase, care se întîlnesc uneori în pia mater.

Tabloul clinic nu se deosebește de cel dat de alte tumori decît prin durata evoluției, care este excepțional de lungă în lipoamele intradurale (uneori peste 10 ani) și evoluția este foarte scurtă în cele extradurale (de obicei sub 1 an). Blocajul spațiului subarahnoidian este rareori complet, deoarece tumoarea este moale și creșterea se face mai mult în sens cranio-caudal decît în sens transversal.

Semnul radiologic major este lărgirea canalului spinal. De cele mai multe ori, tumoarea aderă de structurile nervoase ale măduvei spinării, de care nu poate fi desfăcută decît cu prețul jertfirii acestora.

Lipoamele extradurale se deosebesc de cele intradurale, prin evoluția lor rapidă și prin faptul că, histologic, sînt tumori mixte, în sensul că se asociază cu dilatații angiomatoase (această origine din celule hipotențiale nu este unanim admisă).

PARTICULARITĂȚILE TUMORILOR MEDULARE LA COPII*

Printre caracteristicile și particularitățile tumorilor medulare la copil care le deosebesc de adult și a căror cunoaștere ușurează diagnosticul subliniem:

1. *O lungă perioadă asimptomatică sau monosimptomatică.* Spre deosebire de adult, la copil tumorile medulare pot evolua multă vreme asimptomatic iar atunci cînd apar primele manifestări clinice volumul tumorii poate fi deja apreciabil și modificările osoase rahidiene să fie evidente. În 16% din cazurile seriei Clinicii de neurochirurgie din București a existat o astfel de perioadă de evoluție asimptomatică iar în peste 70% din cazuri anamneza consemna o lungă perioadă monosimpatică sub forma de dureri rahidiene, rigiditatea dureroasă a coloanei vertebrale etc.

2. *Apariția frecventă a simptomului inițial sau a tabloului clinic după un traumatism vertebro-medular.* La 26% din cazurile noastre, primele acuze au apărut după un traumatism vertebral minor. Acest lucru îngreunează mult punerea diagnosticului, întrucît copilul se plînge de dureri în coloana vertebrală, de obicei la locul unde s-a lovit. Efectul declanșator al traumatismului în general, la copil, pentru o serie de afecțiuni, ca tuberculoză osoasă, tumoră cerebrală, tumoră medulară etc., este de altfel un fapt bine cunoscut.

3. *Evoluția clinică ondulatorie.* În aproape 15% din cazuri, evoluția clinică are un caracter ondulatoriu. Această modalitate de evoluție în tumorile medulare la copii este datorată traumelor frecvente sau efortu-

* În colaborare cu Lenke Horváth și Ciurea A. V.

rilor din timpul jocurilor care provoacă congestie temporară a tumorii producînd o accentuare trecătoare a semnelor clinice (Arseni şi colab. 1967) sau stază venoasă în caz de eforturi prin creştere bruscă a presiunii intraabdominale şi intratoracice care la rîndul lor determină stază venoasă în vasele epidurale, ceea ce duce la creşterea tensiunii L.C.R., cu destinderea sacului dural avînd ca efect în special apariţia sau accentuarea durerii în teritoriul rădăcinilor bolnave (Arseni şi Simionescu, 1968). Odată cu cedarea edemului sau a stazei venoase apare o ameliorare a semnelor.

4. *Rigiditatea spinală dureroasă.* Dacă la adult rigiditatea spinală dureroasă exclude în principiu prezenţa unei tumori medulare, la copil s-a înrădăcinat ideea că rigiditatea dureroasă a maselor musculare paravertebrale ar fi caractestică spondilitei TBC. În 40% din cazuri de tumori medulare rigiditatea spinală a fost simptomul iniţial iar în momentul internării a fost prezent în 54,10% din cazuri. Existenţa unei rigidităţi dorso-lombare la un copil, la care mişcarea de lateralitate şi derotaţie a coloanei se face bine dar mişcarea de flexie este extrem de dureroasă (datorită creşterii presiunii intradurale prin această mişcare) trebuie să ducă la suspectarea unei neoformaţii intrarahidiene (Richardson, 1960; Horvath şi Dumitrescu, 1965). În literatură există şi alţi autori care insistă asupra importanţei contracturii dureroase a maselor musculare paravertebrale în tumorile medulare, fie ca simptom iniţial, fie ca simptom în perioada de stare (Dodge şi colab., 1956; Gallou, 1956; Richardson, 1960; Dereymaeker şi colab., 1962; Kordas şi colab., 1977).

5. *Frecvenţa cifoscoliozelor.* În momentul internării, cifoscolioza a fost prezentă la 42,8% din copiii cu tumori medulare, asociată de cele mai multe ori cu contractura paravertebrală. Acest fapt este în contrast cu scolioza adulţilor care apare asociată cu contractura paravertebrală reprezentînd atitudinea antalgică şi face parte din tabloul clinic obişnuit al unei discopatii vertebrale lombare.

6. *Frecvenţa modificărilor osoase radiologice.* Datorită maleabilităţii scheletului vertebral, aceste modificări sînt frecvente la copiii cu tumori intrarahidiene şi anume ele au fost găsite în 62% din cazuri.

7. *Frecvenţa tumorilor intramedulare respectiv extradurale.* Spre deosebire de adult, la care tumorile intramedulare sînt mai rare (21% din totalul tumorilor medulare), la copil, ele reprezintă 38% din tumorile medulare (Arseni şi colab., 1967). Aceasta se referă la toate grupele de vîrstă la copii (0—16 ani). Spre deosebire însă de copiii mai mari unde tumorile intramedulare sînt cele mai frecvente, la sugar şi copilul mic predomină tumorile extradurale şi anume 62,5% din totalul tumorilor medulare între 0—3 ani (Arseni şi colab., 1979).

8. *Frecvenţa tumorilor în bisac de origine simpatică* ca tumori specifice sugarului şi copilului mic. Aceste tumori neurogene intratoracice sau intraabdominale pătrund secundar în canalul rahidian printr-una sau mai multe găuri de conjugare. Ele reprezintă după Klein (1960) 42,5% din totalul tumorilor intrarahidiene la copii, 30% după Lepintre şi colab. (1973), 15 din 53 (28,3%) după Giuffre şi Di Lorenzo şi doar 6,66% (7 din 105 tumori intrarahidiene) din seria Clinicii de neurochirurgie din Bucureşti (1936—1978). Dar raportate numai la cele 16 tumori intrarahi-

Scanned with OKEN Scanner

diene la copii 0—3 ani, cele 5 simptome întîlnite la această vîrstă, ele reprezintă 31,3% (Arseni și colab., 1979).

9. *Existența unor semne nespecifice tumorilor medulare.* În unele tumori medulare subdurale extra- sau intramedulare se poate constata o stază papilară. Acest semn rar întîlnit în tumorile medulare este totuși mai frecvent la copil decît la adult, fiind în orice caz apanajul vîrstei de copil sau de adult tînăr. Modul de apariție a stazei papilare în tumora medulară s-ar explica prin 3 mecanisme: a) Tulburarea circulației L.C.R. (reducerea resorbției cu păstrarea normală a secreției de unde hipertensiunea intracraniană și staza papilară); b) Creșterea albuminelor în L.C.R. deasupra leziunii, cît și în lichidul ventricular (datorită tulburărilor de permeabilitate a barierei hematoencefalice prin blocaj subarahnoidian și creșterea secreției L.C.R. la nivelul plexurilor coroide; c) Acțiunea hipersecretoare a unor substanțe toxice, rezultate din metabolismul tumorii (Arseni și Maretsis, 1967). Frecvența, cu precădere la copil a modificărilor de fund de ochi în aceste cazuri s-ar datora tulburărilor neurovegetative specifice copilului.

Tumorile cranio-spinale. În majoritatea cazurilor sînt meningioame și neurinoame, mai rar sarcoame, cu originea în jurul merginii găurii occipitale, care evoluează în parte spre fosa posterioară și în parte spre canalul vertebral cervical superior. Frecvența acestor tumori este cam de 2,5% din totalul tumorilor nevraxului (Arseni).

Vîrsta bolnavilor variază considerabil, dar frecvența cea mai ridicată se constată între 35 și 60 de ani, iar raportul sexelor este de 2 : 1 în favoarea sexului feminin. Durerea cervicală sau occipito-nucală, este semnul inițial în aproape toate cazurile. Cînd durerea este unilaterală coincide topografic cu sediul tumorii și excepțional cuprinde și umărul și brațul ipsilateral. La aceasta se adaugă cu timpul deficit senzitivo-motor în membrul superior ipsilateral. Durata simptomelor oscilează între 1 și 5 ani.

Examenul neurologic arată predominanța sindromului piramidal bilateral asupra celorlalte semne. Sindromul Brown-Séquard, mai mult sau mai puțin complet, se întîlnește în tumorile localizate lateral. Redoarea de ceafă se întîlnește în majoritatea cazurilor. Semnele din partea nervilor cranieni sînt puține, interesează în primul rînd spinalul și perechea a VIII-a de nervi cranieni, simpaticul cervical (sindrom Claude-Bernard-Horner), ramura a III-a a trigemenului (hipoestezie) și uneori hipoglosul. Albuminorahia este crescută în majoritatea cazurilor. Pe radiografia simplă cranio-cervicală se poate evidenția o calcificare intracraniană sau intrarahidiană și modificările de statică ale coloanei cervicale. Mielografic se constată uneori mărirea distanței dintre dintele axului și marginea anterioară a coloanei de substanță opacă. Alteori, deplasarea coloanei iodate se face lateral sau în sens dorso-ventral, apoi coloana iodată se oprește complet. Meningioamele găurii occipitale pot debuta prin semne clinice precoce. De menționat printre acestea, pseudoasteriognozia și pseudoatetoza.

Glioamele medulare cu metastaze extranevraxiale. Au fost relatate cazuri de ependimom al cozii de cal cu metastaze intratoracice și intraabdominale. Calea de metastazare rămîne încă obscură, poate calea plexurilor

Scanned with OKEN Scanner

venoase, care unesc rahisul cu plexurile venoase profunde intratoracice şi intraabdominale sau poate pătrunderea celulelor tumorale în circulaţia limfatică din părţile moi rahidiene, datorită actului operator.

Tumori medulare joase asociate cu sindrom de hipertensiune intracraniană. Din analiza a 8 cazuri proprii şi a celor publicate în literatură se pot degaja următoarele trăsături pentru această formă particulară de tumoare medulară: frecvenţa este mică (pînă acum se cunosc în literatură numai 32 de cazuri); dacă ţinem însă seama de faptul că examenul oftalmologic nu se face de rutină în tumorile medulare şi că tabloul cerebral poate lipsi sîntem îndreptăţiţi să credem că numărul acestor cazuri este în realitate mai mare.

În general este vorba de bolnave tinere. Tabloul clinic poate fi exclusiv medular sau mixt (cerebro-medular) sau predominant cerebral, ceea ce poate duce uneori la erori în ceea ce priveşte nivelul intervenţiei. Sediul tumorii ocupă în general conul şi coada de cal; histologic predomină epentimomul şi neurinomul.

Blocajul spaţiului subarahnoidian este totdeauna complet. Staza papilară este prezentă totdeauna, uneori cu fenomene regresive de decolare papilară, putînd merge pînă la atrofie optică secundară.

Chisturi epidermoide intraspinale. Frecvenţa este mai mică decît 0,5% din totalul proceselor expansive intrarahidiene (pînă în 1963 au fost publicate 92 de cazuri).

Limfomul malign. Localizarea în măduva spinării se face de obicei în spaţiul epidural spinal, fiind secundar unui focar primitiv în altă parte a organismului. Excepţional limfomul malign primar are ca punct de plecare o rădăcină spinală.

Melanomul primar intramedular. În literatura din ultimul secol s-au descris 21 de melanoame primitive intraspinale (4 extramedulare şi 17 intramedulare). În privinţa originii acestor tumori, nu s-a ajuns la un acord nici astăzi. Celulele pigmentare din leptomeninge ar proveni din mezoderm sau din celule ectodermale aberante de origine epitelială sau după alţii, din creasta neurală. Tabloul clinic se confundă cel mai des cu cel al unei mielite transverse.

Limfosarcomul intraspinal epidural primitiv. Deşi este rar, comparativ cu celelalte tumori, această tumoare constituie o cauză importantă de compresiune medulară, prin faptul că dacă nu este depistat la timp, leziunile intramedulare devin ireversibile. Apar mai frecvent la bărbaţi peste 40 de ani şi se localizează de preferinţă în regiunea medio-toracală. Evoluţia simptomelor durează de la cîteva săptămîni pînă la 2 ani şi nu se deosebeşte de celelalte tumori ale spaţiului epidural. Examenul radiologic nu prezintă nimic caracteristic. Laminectomia, urmată de ablaţia totală a tumorii şi de radioterapie ameliorează tabloul clinic, dar recidiva locală şi metastazele la distanţă întunecă prognosticul funcţional şi vital.

Angioreticulomul medular. Faţă de celelalte tumori vasculare este mai rar (pînă în 1961 sînt relatate 53 de cazuri). Se localizează extradural (mai rar cînd poate sau nu să adere de dura mater) sau subdural (în contact cu faţa posterioară a măduvei şi rădăcinilor). Spre deosebire de cel localizat în encefal, nu prezintă formaţiuni chistice.

Scanned with OKEN Scanner

O cauză destul de rară a compresiunilor medulare o reprezintă malformaţiile vasculare medulare. Prima publicaţie referitoare la această problemă a fost făcută, în 1885, de către Hebold. Pînă în prezent s-a publicat o singură monografie asupra malformaţiilor vasculare medulare de către Wybun-Masson (1943). De asemenea în monografia lor asupra patologiei vasculare a măduvei, *Sarteschi* şi *Gianni* consacră capitole separate şi cuprinzătoare malformaţiilor vasculare medulare. În literatură se găsesc puţine lucrări de ansamblu, mai frecvent comunicîndu-se cazuri izolate. Faptul acesta se datoreşte relativei rarităţi a acestor malformaţii vasculare.

Frecvenţă. În statistica noastră, malformaţiile vasculare medulare au fost în proporţie de 5% faţă de tumorile medulare. După datele din literatură culese de către Rinaldi, malformaţiile vasculare şi tumorile sînt în proporţie de 9—10% faţă de malformaţiile primitive endorahiniene.

Sediu. 63% din formaţiile vasculare medulare sînt situate în regiunea toracală inferioară, 19% în umflătura cervicală şi numai 18% în umflătura lombară. Arseni şi Samitca au publicat 18 cazuri dintre care 6 situate în regiunea toracală medie, 6 — în regiunea toracală inferioară, 3 — toraco-lombare şi 3 lombare. Nu am găsit date asupra frecvenţei malformaţiilor vasculare medulare asimptomatice întîlnite în cursul necropsiilor. Brion şi colab., pe 31 de autopsii diagnosticate clinic drept mielite transverse difuze, au găsit 9 cazuri de malformaţii vasculare arterio-venoase.

Sex. Malformaţiile vasculare medulare predomină la bărbaţi. Este interesant de remarcat că situaţia este inversă în angioamele vertebrale.

Vîrstă. Statistica noastră confirmă faptele observate de alţi autori, după care malformaţiile vasculare medulare se manifestă clinic, cel mai frecvent, între 20 şi 60 de ani.

Patogenia malformaţiilor vasculare. Kadyi susţinea existenţa a doi factori în geneza varicelor medulare: unul predispozant, constituit de inflamaţia cronică a meningelor, şi altul determinant mecanic, reprezentat de o încetinire a circulaţiei venoase medulare datorită contracţiei muşchilor jgheaburilor vertebrale în ortostatism. Alteori, factorul mecanic poate fi reprezentat de trombozarea vaselor anastomotice dintre venele anterioară şi posterioară ale măduvei, cu staza secundară în micile vene medulare.

Teoria mecanică s-a dovedit însă insuficientă şi neadecvată în explicarea patogenezei varicozităţilor, dată fiind frecvenţa scăzută a varicelor medulare, faţă de cele ale membrelor inferioare şi de cele rectale, frecventa asociere cu alterări ale vaselor intramedulare, limitarea varicelor la segmente scurte ale măduvei. În fine, morfologia particulară a pereţilor vaselor este, uneori atît de alterată, încît cu greu se poate recunoaşte natura venoasă a vasului.

Această teorie nu poate fi invocată, de asemenea, nici pentru malformaţiile arteriale, arterio-venoase sau capilare ale măduvei, care sînt de asemenea frecvente. Efectele mecanice pot juca, însă, un rol în agravarea anomaliei vasculare şi în manifestarea simptomelor.

Globus şi Doshay atribuie originea procesului malformativ vascular, în afara factorilor mecanici, şi unei tulburări disembriogenetice. Louis-Bar şi Schoppe cred că o tulburare disontogenetică ectomezodermică sau

Scanned with OKEN Scanner

predominant ar fi factorul principal; Cornil şi Mosinger admit o geneză embrionară dobîndită de natură inflamatorie, în stare să determine teleangiectazia angiomatoasă.

Toţi autorii sînt astăzi de acord să atribuie malformaţiilor vasculare medulare o origine congenitală, pe baza următoarelor argumente:

— Asocierea cu alte malformaţii vasculare (nervi vasculari cutanaţi, angiom vertebral), unele avînd o dispoziţie metamerică, corespuzînd, mai mult sau mai puţin, cu sediul leziunii medulare.

— Asocierea frecventă cu malformaţii congenitale de altă natură cum ar fi spina bifida, sau cu displazii cu tendinţă blastomatoasă (siringomielie, neurofibromatoză).

— Predilecţia pentru segmentele cervicale şi toracolombare, în care închiderea tubului neural are loc mai tîrziu, motiv pentru care ele constituie sediul şi altor anomalii congenitale, datorită unui defect în dezvoltarea ecto-mezodermică.

— Localizarea rară pe vasele extramedulare, în timp ce atingerea vaselor intramedulare este frecventă.

— Dificultatea de a recunoaşte natura venoasă sau arterială a peretelui vascular, ceea ce pledează pentru existenţa unui proces malformativ început în perioada embrionară, cînd vasele nu sînt încă diferenţiate.

Van Bogaert a susţinut că în patogeneza angioamelor factorul cel mai important este perturbarea entogenezei vasculare. Streeter, ţinînd seama de desfăşurarea organizării vasculare embrionare cranioencefalice în 5 faze crede că epoca critică în care are loc displazia vasculară coincide cu a doua fază, adică cu momentul în care din canalele plexului primordial încep să se formeze vase de calibru mai mare, cu structură încă nediferenţiată.

Anatomia patologică şi, în consecinţă, clasificarea şi nomenclatura malformaţiilor vasculare medulare reprezintă încă subiect de controversă (Thomalske). Noi am clasificat malformaţiile vasculare medulare astfel: angiectazii venoase sau arteriale şi angioame venoase, arteriale sau arteriovenoase. În grupul angiectaziilor am înglobat dilatarea liniară a unui singur vas, iar în cel al angioamelor, conglomerările circumscrise de vase sinuoase, de cele mai multe ori cu un calibru mai mare decît cel normal. În majoritatea cazurilor este destul de greu să se stabilească natura exactă a malformaţiilor vasculare în timpul operaţiei — dacă un angiom este venos, arterial sau arterio-venos — căci, nefăcîndu-se de obicei excizia lui, examenul microscopic lipseşte; trebuie să ne bizuim exclusiv pe aspectul macroscopic (aspectul vaselor, prezenţa şi intensitatea eventualelor pulsaţii, culoarea sîngelui). Chiar dacă am face o biopsie, modificările pereţilor vasculari sînt atît de intense, încît, adesea, nu putem preciza natura lor (artere, vene). Vasele pătrund în măduvă şi separarea vaselor intramedulare nu este posibilă intraoperator. Adesea, se întîlneşte o arahnoidită localizată, ca o consecinţă a hemoragiilor subclinice, fapt care face dificilă observarea vaselor.

Malformaţiile vasculare provoacă tulburări în irigarea sanguină a măduvei, cu stază şi anoxie. Acestea determină procese de glioză şi demielinizare, ceea ce explică apariţia simptomelor la o vîrstă mai înaintată. Astfel o afecţiune congenitală devine evolutivă prin modificările circulaţiei locale, intervenţia factorilor mecanici, inflamatorii etc.

Scanned with OKEN Scanner

Tablou clinic. Simptomatologia malformaţiilor vasculare medulare este determinată nu atît de compresiunea locală, ci, mai curînd, de alterațiile medulare consecutive tulburărilor circulatorii provocate de extensia intramedulară a malformației, a procesului de arahnoidită etc.

Debutul este, de cele mai multe ori, insidios, rareori brusc. În cazul unui debut brusc, simptomul inițial cel mai frecvent este o durere de tip radicular, mai rar un deficit motor, parestezii sau tulburări sfincteriene. Debutul acut poate fi apoplectic, ca în mielita acută transversă, sau cu o hemoragie înăuntrul canalului medular. Rareori evoluția este în doi timpi sau de tip ondulator. În majoritatea cazurilor, evoluția este lentă și progresivă cu aspect polimorf.

Simptomatologia, în perioada de stare, este asemănătoare cu cea constatată în compresiunile medulare; se observă tulburări de sensibilitate, motilitate și sfincteriene. Parapareza este spastică, cu tulburări de sensi-

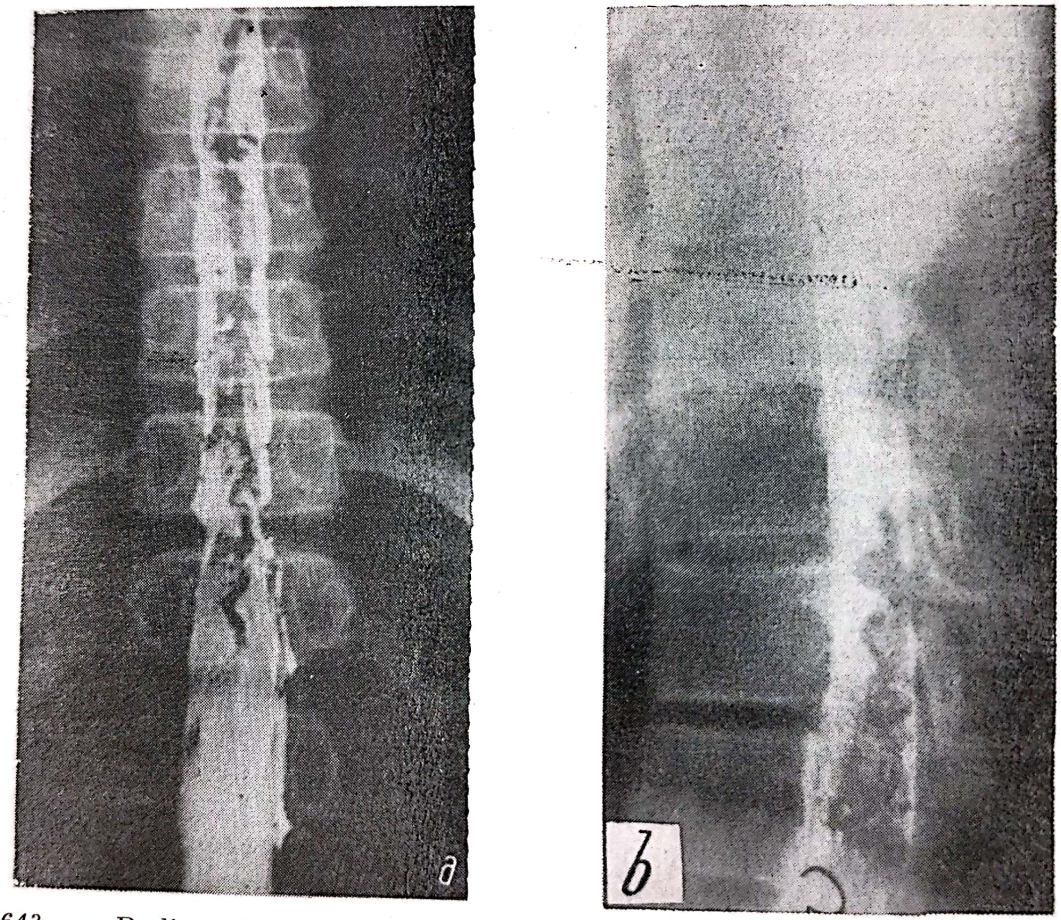

Fig. 643. — Radiografie cu lipiodol, vedere din față și profil a regiunii dorso-lombare: aspect tipic de angiom medular (a, b).

bilitate complete sau disociere de tip siringomielic. Se întîlnesc frecvent tulburări circulatorii în membrele inferioare, cu cianoză, senzație de frig etc. Simptomele pot evolua în puseuri.

Durata medie între apariția primului simptom și internare variază de la o lună la 7 ani, în medie 1—2 ani. S-au descris cazuri cu evoluție foarte lungă Meyer și Kohler 22 de ani). În prezent bolnavii cu semne de compresiune medulară sînt îndreptați mai devreme spre serviciile de neuro-

chirurgie, astfel încît nu se mai întîlnesc evoluţii atît de lungi (Gross şi colab.).

Examene paraclinice. Lichidul cefalorahidian este normal în 1/2 din cazuri, în 1/4 din cazuri se întîlneşte o uşoară creştere a albuminei (0,40—1 g‰), iar în 1/4 din cazuri o creştere peste 1 g‰ (noi am observat albuminorahii pînă la 3,2 g‰); poate fi sanguinolent în unele cazuri.

Proba Queckenstedt-Stookey poate arăta rareori un blocaj total; mai frecvent, indică un blocaj parţial sau este normală.

Aspectul radiologic al coloanei vertebrale este aproape totdeauna normal; rareori se poate găsi o modificare angiomatoasă la acelaşi nivel cu malformaţia medulară sau o spina bifida. Mielografia gazoasă este normală; mielografia cu substanţă opacă este normală sau neconcludentă în 45% din cazuri; în 39% din cazuri arată o imagine tipică de angiom, avînd aspectul vermicular sau „în tirbuşon", descris de Guillain, Allajouanine (fig. 643), în 16% din cazuri arată un stop parţial sau total. Imaginea tipică de angiom se poate obţine numai cînd malformaţia vasculară nu este atît de mare, încît să determine un stop complet sau incomplet, însă atinge dimensiuni suficiente pentru a produce o fragmentare a benzii de lipiodol care reproduce, ca un mulaj, modelul vascular.

Mai recent se practică o arteriografie vertebrală sau o angiografie (după sediul bănuit al malformaţiei), efectuîndu-se radiografii seriate ale coloanei vertebrale. Arteriografia permite evidenţierea malformaţiei, constatarea pediculilor arteriali şi a dilataţiilor venoase de drenaj în angiomul arterio-venos, fapt important în vederea intervenţiei chirurgicale. Există trei sedii de predilecţie ale angioamelor medulare, cu caractere specifice (Houdart şi colab.): un sediu cervical, cu aferenţe arteriale bilaterale multiple şi un pedicul constant la C_5, un sediu toracal, superior, cu piţini pediculi arteriali şi un sediu toracolombar, cu o singură aferenţă arterială.

Tratament. Pia şi Djingion au extirpat angiomul pial. Rezultatele au fost nefavorabile. Remisiunile în unele cazuri se explică nu prin operaţii ci prin restabilirea circuitului intramedular spontan, operaţia extirpă angiomul superficial, circulaţia intermedulară nu este influenţată (Arseni, 1962).

DIAGNOSTIC ŞI EVOLUŢIE

Diagnosticul diferenţial al tumorii medulare trebuie făcut cu diverse afecţiuni de ordin medical localizate toraco-abdominal, cu unele afecţiuni cu punct de plecare vertebral, cu toate leziunile intrarahidiene, care interesează rădăcinile sau măduva (tabelul LXIX).

În faza radiculară, diagnosticul diferenţial trebuie făcut cu diverse afecţiuni toraco-abdominale (manifestate în primul rînd prin dureri, celelalte simptome fiind mai discrete): pleurita, angina pectorală, afecţiunile gastro-duodenale, pancreatita cronică, diversele afecţiuni hepatice, renale, apendicitele cronice sau afecţiunile viscerelor din micul bazin. La acestea se adaugă nevralgiile occipitale, cervico-brahiale, intercostale, lombo-sciaticile medicale, reumatismul cu diversele localizări etc.

În toate aceste afecţiuni de ordin medical, durerea trece desigur pe primul plan, însă este localizată şi are prea multe caractere care permit să

Scanned with OKEN Scanner

fie diferenţiată destul de uşor de durerea atît de caracteristică din faza de iritaţie radiculară. Debutul şi evoluţia, caracterele durerilor, prezenţa sau absenţa altor simptome neurologice discrete, examenele complementare paraclinice (radiologie, L.C.R.) arată desigur dacă este sau nu o afecţiune

TABELUL LXIX

Tablou sinoptic pentru diagnosticul diferenţial dintre diferitele afecţiuni medicale, vertebrale sau radiculo-medulare în faza de dureri radiculare

	Afecţiuni radiculo-medulare	Afecţiuni vertebrale	Afecţiuni medicale
Antecedente	—	+	+
Debut	Lent	Lent sau brutal	Lent sau brutal
Caracterul durerii	Dureri radiculare intense	Dureri radiculare	Caracter polimorf specific bolii
Semne neurologice	Prezente	Inconstante	Absente
Semne obiective clinice, care arată suferinţa unui organ (altul decît măduva)	Absente	Absente	Prezente
Examen radiologic	Normal	Modificări vertebrale	Normal
Alte examene	L.C.R. Manometric lombară	Diferite examene în raport cu afecţiunea	

medulară. Deşi distincţia este în general destul de uşoară, greşeala provine din faptul că nu se ţine seama de caracterele radiculare ale durerilor, nu se face un examen neurologic complet şi se omite faptul că şi măduva poate fi cauza acestor dureri.

Malformaţiile congenitale ale coloanei cervicale interesînd vertebrele C_1 şi C_2 (occipitalizarea atlasului, sinostoza uni- sau bilaterală atlanto-occipitală) determină dureri nevralgice occipito-nucale cu iradiere uni- sau bilaterală.

Malformaţiile congenitale ale coloanei lombo-sacrate (sacralizarea, lombalizarea, spina bifida) dau dureri lombare sau sciatice, dar de tip iritativ, discrete, şi care niciodată nu ajung să fie urmate de fenomene compresive. Examenul clinic şi radiologic vor indica fără îndoială natura leziunii, dar nu trebuie uitat că aceste malformaţii pot însoţi o tumoare medulară sau o hernie de disc.

Scanned with OKEN Scanner

Traumatismele vechi ale coloanei vertebrale se pot însoţi de fenomene de compresiune radiculară sau chiar medulară; astfel, o fractură vertebrală prost consolidată (calus vicios) sau neconsolidată (pseudoartroză) poate da tardiv dureri, deoarece fragmentul se deplasează comprimînd rădăcina. Subluxaţii discrete cervicale, complicate sau nu cu fracturi, dau dureri prin compresiune radiculară. Fractura tardivă a corpului vertebral (sindromul Kümmel-Verneuil) poate da dureri radiculare uni- sau bilaterale şi chiar fenomene de compresiune medulară. Anamneza, aspectul clinic şi radiologic arată precis natura leziunii.

Micile traumatisme acute pot declanşa tabloul clinic al unei compresiuni medulare, datorită proceselor congestive pe care le determină în măduvă şi rădăcini.

Morbul Pott poate evolua multă vreme numai cu dureri radiculare, însă radiografia pune în evidenţă cu precizie natura şi întinderea leziunilor vertebrale.

Reumatismul cronic vertebral se însoţeşte constant de dureri de tip radicular. Astfel, artroza cervico-occipitală dă un sindrom algic corespunzător; artroza interapofizară Putti dă dureri în membrele inferioare etc. Trebuie reamintit că o tumoare medulară poate evolua şi pe un fond reumatismal.

Tumorile vertebrale benigne sau maligne, primitive sau metastazice, se pot confunda clinic în faza radiculară cu o tumoare medulară.

Hernia discală determină aproape totdeauna dureri radiculare. Anamneza, debutul şi evoluţia bolii, tabloul clinic şi examenul radiologic arată totdeauna natura exactă a afecţiunii

Nu trebuie exclusă posibilitatea asocierii a două afecţiuni. Astfel, am întîlnit cazuri de tumori medulare asociate cu hernie de disc; morb Pott asociat cu hernie de disc; boala Recklinghausen cu morb Pott; tumoare medulară cu traumatism vertebro-medular acut.

Polinevritele şi poliradiculonevritele se pot confunda la început cu o compresiune medulară, deoarece evoluţia lor este lentă şi progresivă. Sînt mai frecvente la nivelul sciaticului popliteu extern, sînt difuze, bilaterale, iar examenul L.C.R. arată o disociere albumino-citologică (dar un L.C.R. xantocromic şi hiperalbuminos trebuie să îndrepte diagnosticul totdeauna spre o compresie medulară).

Nevrozele pot da dureri localizate divers, dacă tabloul clinic este polimorf, nesistematizat şi lipsesc semnele obiective neurologice. S-au citat şi cazuri rare în care tabloul nevrotic era supraadăugat unei tumori medulare incipiente (tabelul XX).

După ce diagnosticul de tumoare medulară a fost pus, este util de precizat şi natura tumorii, lucru destul de dificil de făcut preoperator (tabelul LXXI). Trebuie precizat apoi sediul tumorii medulare: extradural, subdural sau intramedular (tabelul LXXII).

Evoluţia clinică a tumorilor medulare este de obicei lentă şi progresivă; rareori este rapidă sau intermitentă (cam 10% din cazuri). Durata evoluţiei clinice este în medie de 3 ani sau mai mulţi pentru glioamele intramedulare.

Scanned with OKEN Scanner

Diagnosticul diferențial al tumorilor medulare

Boala	Vîrstă. Sex. Debut	Evoluția simptomelor	Durerea	Tulburări obiective ale sensibilității	Tulburări motorii
Hernie de disc	Orice vîrstă. Ambele sexe Brutal (după un efort fizic)	Rapidă și continuă (puseuri separate de remisiuni)	Monoradiculară, de obicei unilaterală; dispare în repaus; în general caracter de lombosciatică	Hipoestezie discretă, mai rar anestezie monoradiculară	Tardive și de tip segmentar.
Tumori vertebrale	La bătrîni Ambele sexe Brutal	Rapidă și continuă spre agravare	Rahialgii, care precedă durerea radiculară, radiculalgie mono- sau plurisegmentară, continuă și de intensitate neobișnuită	Limită netă; în general discrete, dar interesînd toate modurile	Paraparezâ (destul de precoce). Paraplegie bruscă uneori prin fractură patologică.
Morb Pott	La tineri și la bătrîni Lent și progresiv	Lentă și progresivă cu alură inflamatoare	Monoradiculară, bilaterală, moderată; se calmează sau dispare în repaus	Hipoestezie globală discretă	Paraparezâ (tardiv). Paraplegie bruscă uneori, prin fractură patologică la bătrîni.
Arahnoidite spinale	La orice vîrstă Lent și progresiv	Lentă și progresivă, uneori în puseuri, separate de perioade de staționare	Pluriradiculară și bilaterală Uneori dureri cordonale Dispare în momentul în care se instalează paraplegia	Polimorfism Zone de hipo- alternînd cu zone anestezie sau chiar de sensibilitate normală (în mozaic).	Paraparezâ inegal distribuită (tardiv). Predomină asupra celor senzitive sau sfincteriene.
Siringomielia hidromielia	La orice vîrstă Lent și progresiv	Lentă și progresivă Uneori discontinuă, separată de perioade de remisiune	Pluriradiculară de la început. Fără orar fix Neinfluențată de eforturi	Disociere siringomielică Suspendate în bandă sau în pelerină	Tardive și discrete. Asimetrice.
Scleroza în plăci, forma dureroasă	La tineri mai ales Lent și progresiv	Lentă și progresivă (puseuri separate de remisiuni)	Pluriradiculară bilaterală fără orar fix și fără legătură cu eforturile	Absente în general.	Precoce, cu instalare rapidă.
Mielită hipertrofică	Acut	Rapidă și continuă cu alură infecțioasă	Pluriradiculară și bilaterală Dureri cordonale (uneori)	Marcate și globale Limita superioară variabilă și puțin netă.	Paraplegie flască sau flascospasmodică (precoce).
Neurolues radiculomedular	Lent și progresiv	Foarte lentă	Pluriradiculară Paroxisme dureroase	Disociere tabetică	Tardive și numai în formele combinate

Scanned with OKEN Scanner

cu compresiunile de altă origine și cu bolile înrudite

Tulburări trofice și sfincteriene	Radiografia simplă	Mielografia	L.C.R. și manometria	Alte examene
Tardive și discrete	Triada Barr Scolioză Hernii intraspongioase	Stop parțial Ancoșă laterală Cioc de flaut posterior	Normal Blocaj absent	—
Precoce și intense	De cele mai multe ori caracteristică	Stop total, cu imagine în cască sau molar (în general contraindicată și inutilă)	Blocaj total Hiperalbuminoză masivă (5 g‰)	Examen local uneori patognomonic Prezența altei tumori în organism Examene de laborator (V.S.H., urină, hemogramă, puncție sternală) concludente de obicei
Tardive și discrete Cînd sînt intense se însoțesc de paraplegie	Caracteristică chiar în faza de debut	Contraindicată	Blocaj parțial Albuminorahie normală sau foarte ușor crescută (în general contraindicată)	Impregnare tuberculoasă Prezența bacilului Koch Contractură segmentară și uneori gibus sau cifoscolioză
Tardive și discrete	Normală	Imagine caracteristică în picături sau treneuri suspendate	Xantocrómic Hiperalbuminoză Blocaj complet	Lipsește contractura și scolioză
Tardive și puțin pronunțate Alteori precoce și intense	Normală Cifoscolioză uneori Rahischizis rareori Osteopatii rareori	Imagine în două virgule laterale, ca în tumorile intramedulare	Blocaj incomplet Hiperalbuminoză moderată	
Precoce	Normală	Normală	Normal Absența blocajului	Fund de ochi caracteristic. Semne din partea nervilor cranieni Tulburări psihice (uneori)
Precoce și pronunțate	Normală	Stop total cu imagine ca în tumorile intramedulare	Blocaj complet Disociere albuminocitologică	Febră Examene de laborator concludente pentru un proces infecțios
Absente în formele recente.	Normală în majoritatea cazurilor	Normală	Reacția B-W pozitivă Curbă de neurolues	Antecedente Seroreacții pozitive pentru lues

Scanned with OKEN Scanner

Tumoarea	Vîrstă. Sex. Debut	Evoluția simptomelor	Durerea	Tulburările obiective ale sensibilității	Tulburări motorii
Meningiom	După 40 de ani La femei Lent și progresiv	Foarte lentă și progresivă uneori discontinuă	Monoradiculară, tardivă și rapid bilateralizată; influențată de repaus și de eforturi respiratorii Puseuri dureroase predominant nocturne	Hipoestezie globală cu limită netă (rar anestezie)	Parapareză cu instalare lentă și progresivă („în pată de ulei“)
Neurinom	După 45 de ani La bărbați, în special Lent și progresiv	Lentă, dar mai rapidă decît în meningiom	Monoradiculară și unilaterală multă vreme; continuă, neinfluențată de repaus și exacerbată de eforturi	Deseori zonă de anestezie radiculară Hipoestezie globală cu limită netă	Parapareză instalată tîrziu după faza radiculară Sindrom Brown-Séquard (deseori)
Expendinom al cozii de cal	În general la tineri Acut (în 24% din cazuri, după un traumatism vertebral)	Progresivă, discontinuă cu perioade de remisiune	Pluriradiculară de la început, cu caracter de sciatică uni- sau bilaterală Rahialgii frecvente și precoce	Hipoestezie; mai rar anestezie (uneori ambele alterează sau pot lipsi)	Tardive și de tip neuron periferic Semne piramidale discrete și tardive
Colestematom	La tineri Lent (uneori după un traumatism vertebral)	Foarte lentă, separată uneori de perioade staționare	Precoce și constantă, predominant nocturnă, exacerbată de eforturi Rahialgii constante	Hipoestezie discretă	Tardive și discrete
Chisturi sacrate	La tineri și copii Progresiv	Lentă, separată de puseuri	Pluriradiculară, paroxistică cu caracter de arsură Coccidinie	Hipoestezie în șa sau numai pe 2—3 rădăcini (în special S_1—S_3)	Discrete și uneori izolate
Angiom medular	Lent și progresiv	Lentă, în puseuri separate de perioade staționare și de exacerbare	Rahialgii și dureri cordonale constante Durere radiculară tardivă	Hipoestezie inegal distribuită, cu limita superioară puțin netă (uneori „în mozaic“)	Parapareză în puseuri urmată uneori de remisiune parțială Monopareză rareori

Scanned with OKEN Scanner

tumori extramedulare subdurale

TABELUL LXXI

Tulburări trofice și sfincteriene	Radiografia simplă	Mielografie	L.C.R. și manometria	Antecedente. Alte simptome
Tardive și discrete	Excepțional modificată (calcificări intrarahidiene la tomografie) Semnul Elsberg și Dyke prezent	Stop complet Distanță mică între limita superioară și inferioară Imagine caracteristică	Hiperalbuminoză pronunțată Blocaj total	
Tardive și discrete	Lărgirea găurilor de conjugare, eroziune unilaterală a pediculilor	Stop complet Distanță apreciabilă între limita superioară și inferioară Imagine caracteristică în dom sau umbelă	Blocaj total Deseori sindrom Froin-Nonne Cea mai mare hiperalbuminoză	Uneori tumoare palpabilă latero-cervicală sau în părțile moi lombare
Precoce și pronunțate	Adeseori modificată · Semnul Elsberg și Dyke prezent	Stop complet Distanță mare între limita superioară și inferioară Imagine cu marginea inferioară în pieptene	Blocaj total Uneori, puncție lombară albă, sindrom Froin-Nonne L.C.R. rozat uneori	Contractură toraco-lombară
Tardive	Normală de cele mai multe ori	Stop total Distanță mare între limita superioară și inferioară Imagine în dom	Blocaj incomplet Hiperalbuminoză moderată Colesterina crescută	Puseuri de meningită criptogenetică Contractură toraco-lombară
Precoce și pronunțate	Modificări ale sacrului destul de caracteristice	Caracteristică: pungi sacrate multiple și agminate în ciorchine	Frecvent puncție lombară albă Uneori proba Queckenstedt-Stookey inversată este pozitivă	Excepțional contractură lombară
Constante, dar discrete și tardive	Normală (de cele mai multe ori) Angiom vertebral asociat (uneori)	Stop parțial. Imagine caracteristică în mulaj (uneori)	L.C.R. sanguinolent Hiperalbuminoză moderată	Puseuri de meningită criptogenetică sau de hemoragie subarahnoidiană confirmată

Scanned with OKEN Scanner

Diagnosticul sediului tumorii față de măduvă TABELUL LXXII

Sediul tumorii	Debut	Evoluția simptomelor	Durerea	Tulburări obiective ale sensibilității	Tulburări motorii	Tulburări trofice și sfincteriene	Radiografia simplă	Mielografia	L.C.R. și manometria
Tumori intramedulare	Lent și progresiv	Lentă, uneori în puseuri separate de perioade staționare	Rahialgii frecvente Dureri pluriradiculare cu orar inconstant (excepțional nocturne) Neinfluențată de poziție, în general în paroxisme	În bandă suspendată Rareori, disociere siringomielică	Pronunțate dar de instalare tardivă	Tardive și de intensitate redusă	Normală în 99% din cazuri	Stop caracteristic în două virgule laterale Excepțional imagine în pieptene	Blocaj incomplet Hiperalbuminoză moderată
Tumori extramedulare	Lent și progresiv	Lentă	Durere radiculară difuză bilaterală și plurisegmentară	În general discrete Distanță mare între limita tulburărilor sensibilității și aceea a fenomenelor de automatism medular	Tardive Semnele de irigație precedă pe cele deficitare	În general precoce, dar reduse	Normală în majoritatea cazurilor, uneori modificată Semnul Elsberg și Dyke, lărgirea găurilor de conjugare, eroziuni ale pediculilor	Imagine cu marginea inferioară neregulată Uneori în două benzi laterale Stop total	Blocaj complet Hiperalbuminoză mai mare de 3 g‰
Tumori subdurale	Brutal de obicei	Lentă, uneori în puseuri	Rahialgii absente Dureri monoradiculare și unilaterale	Globale și cu limită netă	Importante și destul de precoce	Intense Tulburări trofice precoce	Normală în general Uneori modificări: semnul Elsberg și Dyke, calcificări (în meningioame), lărgirea găurilor de conjugare	Imagine caracteristică în dom sau în cască (stop total)	Blocaj complet Hiperalbuminoză peste 8 g‰ Sanguinolent uneori în angioame și ependimoame

Scanned with OKEN Scanner

Prognosticul într-o compresiune radiculo-medulară depinde de mai mulți factori și anume:

— Vîrsta bolnavului: tinerii se vindecă mai repede după înlăturarea compresiunii decît persoanele în vîrstă.

— Durata compresiunii: cu cît compresiunea este de durată mai recentă, cu atît vindecarea se face mai repede (faza clinică a compresiunii radiculo-medulare). Procesele compresive extirpate în faza radiculară sau în faza de sindrom Brown-Séquard duc mai repede la vindecare. Astfel, paraplegia în extensiune are un prognostic mai favorabil decît paraplegia în flexiune. Paraplegia flasco-spasmodică se ameliorează rareori, dar cere un timp îndelungat; paraplegia flască instalată de mai puțin de două săptămîni se mai poate ameliora, dat dacă a depășit acest termen, leziunile rămîn definitive.

O pierdere a motilității de 25% își revine în 3 luni, o pierdere de 50% în 6 luni, iar o pierdere de 75% își revine între 1 an și 1 an și jumătate. O pierdere totală a motilității cere 2 ani pînă să se repare, dacă leziunea măduvei nu a fost așa de gravă încît vindecarea să nu se mai poată face. După Sicard, trei semne ar arăta aproape totdeauna existența unei leziuni complete: priapismul precoce și persistent, edemele precoce ale membrelor inferioare și apariția rapidă a escarelor.

— Tipul anatomopatologic al tumorii. Tumorile benigne, care pot pi extirpate complet, duc la vindecări rapide; tumorile maligne sau cele care fiind infiltrante, nu pot fi extirpate total, duc la ameliorări de luni pînă la cîțiva ani.

Tumorile de consistență dură și rotunde lezează mai mult măduva decît tumorile alungite și moi sau chistice.

Tumorile benigne extirpabile (meningiom, neurinom) pot duce la vindecări complete.

Compresiunile benigne (hernia de disc, epiduritele nebacilare, eschilele osoase) sînt urmate frecvent de ameliorări sau chiar de vindecări.

Leziunile întinse, chiar benigne (de exemplu: arahnoiditele spinale), tumorile vasculare (angioame), tumorile intramedulare, tumorile maligne vertebro-durale, toate au un prognostic similar (rezervat).

Compresiunile din morbul Pott pot fi grave prin pahimeningita secundară.

Tratamentul. Ablația chirurgicală este astăzi singura metodă rațională de tratament a tumorilor medulare, indiferent de natura lor.

Tumoarea extramedulară se extirpă în întregime; la una intramedulară se face numai o laminectomie asociată sau nu după caz, cu încercarea de a extirpa tumoarea, continuînd apoi după operație cu radioterapie profundă.

Nu este recomandabil să se facă de la început radioterapie la orice bolnav cu compresiune medulară, deoarece nu are efect în tumorile extramedulare (meningiom, neurinom), iar în cele intramedulare este necesară o decompresiune prealabilă, dacă este blocaj. Indicația operatorie devine imperioasă în momentul în care s-a pus diagnosticul de tumoare medulară și s-a precizat sediul atît în raport cu măduva și învelișurile ei, cît și în înălțime.

Scanned with OKEN Scanner

Cele mai bune rezultate ale intervenției chirurgicale se obțin în faza radiculară.

În faza paraplegică, deși momentul chirurgical este trecut, se pot obține încă rezultate satisfăcătoare, dacă durata paraplegiei nu a fost prea lungă. Adson este de părere că o paraplegie devine incurabilă, dacă datează de peste 1 an. Majoritatea autorilor recomandă totuși intervenția și în aceste cazuri în scopul de a prelungi viața bolnavului.

Mortalitatea operatorie în tumorile medulare este minimă în tumorile extramedulare, (practic nulă), în tumorile intramedulare este sub 5% și maximă în tumorile măduvei cervicale superioare (5—8%).

Rezultatul operator depinde de mai mulți factori: precocitatea diagnosticului, sediul tumorii, întinderea leziunilor anatomice, starea generală a bolnavului și experiența chirurgului

Mortalitatea tardivă în tumorile extramedulare se produce în general în cazurile cu paraplegie definitivă și este produsă de escare, infecții urinare etc. Tumorile extramedulare, totdeauna limitate, nu invadează țesuturile vecine și nu recidivează, rezultatele operatorii fiind cele mai bune. În tumorile extramedulare circumscrise, vindecarea clinică este completă în 80—90% din cazuri. Restul bolnavilor rămîn cu sechele variabile datorită duratei și nivelului paraplegiei.

Mortalitatea tardivă în tumorile intramedulare (5% în primul an și 30% în următorii 10 ani de la operație) este dată de complicații: infecție urinară, escare, septicemie, pneumopatii etc.

Rezultatele funcționale tardive depind de gravitatea fenomenelor clinice și de durata lor pînă în momentul intervenției.

Majoritatea autorilor consideră recidivele în tumorile medulare ca un fapt excepțional, observîndu-se mai frecvent în tumorile intramedulare și în cele extramedulare în bisac. Nu trebuie confundate recidivele cu tulburările neurologice sechelare datorite arahnoiditei de la nivelul intervenției. Recidivele adevărate apar cam la 2 ani după operație, cifrele medii fiind de 3,8% (Elsberg), 4% (Adson) și 2,6% (Babcin).

Roententerapia profundă în doză antitumorală rămîne numai ca un adjuvant al chirurgiei medulare pentru cazurile de tumori inextirpabile sau de tumori maligne.

Se recomandă a se folosi pe scară largă aplicarea gimnasticii medicale postoperator, la bolnavii care prezintă tulburări motorii. Acest procedeu împiedică uneori instalarea redorilor articulare și reduce perioada de revenire a motilității după înlăturarea compresiunii.

În tumorile intramedulare după ablația chirurgicală totală, folosind o tehnică și un instrumentar special de microdisecție, Greenwood afirmă că a extirpat integral 10 tumori intramedulare (9 ependimoame și 1 teratom) fără radioterapie postoperatorie; cei 8 bolnavi care au supraviețuit au fost urmăriți între 2 și 21 de ani, prezentînd toți o ameliorare durabilă a tabloului neurologic (autorul trage concluzia că numai ependimomul și teratomul au indicație pentru extirpare totală).

Love și Rivers (1962) au relatat un caz de oligodendrogliom intramedular la nivel cervical extirpat chirurgical și care, revăzut după 31 de ani de la operație, nu a prezentat nici un fel de semn de recidivă.

Scanned with OKEN Scanner

Rezultatele funcționale în tumorile intrarahidiene la copii sînt mai slabe în tumorile intramedulare, mai bune în cele extramedulare subdurale și foarte bune în cele extradurale.

Meningioamele intraspinale pot recidiva uneori după un interval foarte lung (27 și 38 de ani), deși s-ar mai putea invoca explicația că este vorba de o altă tumoare care apare în vecinătatea primei însămînțări.

Leziunile cervicale dau o mortalitate mare și sechele mai mari. În leziunile vertebro-medulare dorsale și lombare mortalitatea este mai redusă, însă leziunile lombo-sacrate lasă sechele importante (escare, tulburări sfincteriene).

Aspectul macroscopic al măduvei la operație dă unele indicații asupra evoluției ulterioare a paraplegiei deoarece afară de suprimarea compresiunii măduvei, ameliorarea mai depinde de întinderea tulburărilor de circulație intramedulară, condiționate de tumoare și care uneori sînt vizibile cu ochiul liber. Dacă compresiunea produce obstrucția arterelor dorsale sau ventrale ale măduvei, paraplegia este definitivă. Compresiunea mai multor artere radiculare poate produce numai o mielomalacie circumscrisă.

Starea generală gravă a bolnavului, cu slăbire accentuată, escare, febră, constituie o contraindicație operatorie. Apariția unei infecții urinare întîrzie evoluția favorabilă a paraplegiei după operație.

Rezultatele postoperatorii sînt mai bune, iar sechelele mai mici, dacă chirurgul are o experiență mai mare.

BIBLIOGRAFIE

ARSENI C., SAMITCA D. C., BOTEZ M. — Elemente de diagnostic neurochirurgical, Ed. medicală, București, 1958.
ARSENI C., IONESCU S. — *J. Chirur.*, 1958, 75, 582—594.
ARSENI C., SIMIONESCU M., MIHĂILESCU N. — *Acta Neuroch.*, 1965, 12, 5.
ARSENI C., IONESCU S. — *Psych. Neurol. Neuroch.*, 1960, 63, 170—183.
ARSENI C., MARETSIS M. — *J. Neurosurg.*, 1967, 8, 225.
ARSENI C., SAMITCA D. — *J. Neurosurg.*, 1961, 18, 2, 135—138.
ARSENI C., SIMIONESCU M. — *Acta Psych. Neurol.*, 1958, 39, 1—9.
ARSENI C., SIMIONESCU M. — Patologia vertebro-medulară neurochirurgicală, Ed. medicală, 1968.
ARSENI C., CONSTANTINESCU A., MARETSIS M. — Semiologie neurochirurgicală, Ed. Academiei, 1977.
ARSENI C. — Compresiuni vertebro-medulare, din: Patologia chirurgicală, Ed. medicală, 1977, 459—535.
ARSENI C., PETROVICI I., NASH F. — Bolile vasculare ale creierului și ale măduvei spinării, Ed. medicală, 1965.
ARSENI C. — Tumorile sistemului nervos, din: Neurologia II, 817—819. Ed. medicală, București, 1957.
ARSENI C., SAMITCA D. C. — *Acta psychiat. scand.*, 1959, 34, 10.
ARSENI C., SAMITCA D. C. — *Rev. neurol.*, 1962, 106, 715.
ARSENI C., HORVATH LENKE, ILIESCU D. — *Psychiat. Neurol. Neurochir., (Amst.)*, 1967, *70*, 123.
ARSENI C., HORVATH LENKE, CIUREA A. V. — Probleme de diagnostic neurochirurgical în patologia infantilă, Ed. didactică și pedagogică, București, 1978.
ARSENI C., HORVATH LENKE, CIUREA A. V. — Patologia neurochirurgicală infantilă, Ed. Academiei R.S.R., București, 1980.
ARSENI C., HORVATH LENKE, CIUREA A. V. — Afecțiunile neurochirurgicale ale sugarului și copilului mic (0—3 ani), Edit. medicală, București, 1979.

Scanned with OKEN Scanner

BOGAERT VON L. — *Acta Neurol. belg.*, 1950, 50, 525.
BRION S., NETSKY M. G., ZIMMERMAN H. W. — *Arch. Neurol. Psychiat. (Chic.)*, 1952, 60, 339.
CORNIL L., MOSINGER M. — *Ann. Anat. path.*, 1932, 9, 995.
DEREYMAEKER A., VAN DEN BERGH R., STROCBANDT G. — *Acta neurochir.*, 1962, *10*, 501.
DJINGIAN — Les malformations arterio-veineuses de la moevelle epinière, 1976.
DODGE H. W. jr., KEITH H. M., COMPAGNA M. J. — *J. int. Coll. Surg.*, 1956, *26*, 199.
ELSBERG CH. A. — Tumours of the spinal cord, Ed. Lewis, Londra, 1925.
GALDOU H. L. — Contribution à l'étude des signes radiologiques des tumeurs médulaires de l'enfant, Thèse, Paris, 1956.
GLOBUS J., DOSHAX L. — *Surg. Gynec. Obstet.*, 1929, 48, 345.
GROSS G. D., RALSTON B. L. — *Surg. Gynec. Obstet.*, 1959, 108, 673.
GUILLAIN G., ALAJOUANINE T. — *J. Neurol. Psychiat.*, 1925, 25, 689.
HORVATH LENKE, DUMITRESCU L. — *Neurologie, Psihiatrie, Neurochirurgie*, 1965, *10*, 549.
HOUDART F., DJINDJIAN R., FAURE C., LEFÈBRE J., HURTH M. — *Rev. neurol.*, 1964, 110, 597.
KADYI H. — Ueber die Blutgefässe des menschlichen Rückenmanrkes. Ed. Gubrynowicz und Schmidt, Lemberg, 1889.
KLEIN M. R. — *Acta neurochir.*, 1960, *9*, 69.
KORDAS M., PARAICZ E., SZENASY J. — *Zbl. Neurochir.*, 1977, *38*, 331.
KUHLENDAHL H. — *Zbl. Neurochir.*, 1959, 19, 1/3, 198—203.
LEPINTRE J., SCHWEISGUTH O., LABRUNE M., LEMERLE J., TCHERNIA G. — Tumeurs d'origine sympathyque (neuroblastomes, ganglioneuromes), în: Les compressions medullaires non traumatiques de l'enfant (sub red.), J. Rougerie, Masson, Paris, 1973.
LOUIS-BAR, D. — *Mschr. Psychiat. Neurol.*, 1946, 111, 228.
MEYER O., KOHLER B. — *Frankfurt Z. Path.*, 1917, 30, 37.
PIA H. W. and DJINDJIAN R. — Spinal Angiomas, Springer, New York, 1978.
RICHARDSON F. L. — *Pediatrics*, 1960, *57*, 42.
RINALDI F. — *Acta neurol. belg.*, 1951, 6, 788.
SARTESCHI P., GIANNINI P. — La patologia vascolare del midollo spinale, Ed. Giardini, Pisa, 1960.
SCHÖPE M. — *Z. ges. Neurol. Psychiat.*, 1941, 171, 799.
STREETER J. — *Carnegie inst. Embryol.*, 1918, 8, 271.
THOMALSKE G., VOGELSANG H. G. — *Acta Neurochir. (Wien)*, 1961, 10, 92.
TURNER O. A., KERNOHAN J. W. — *Arch. Neurol. Psychiat. (Chic.)*, 1941, 46, 444.
WYBURN-MASSON, R. — Vascular abnormalities and tumors of the spinal cord and its membranes, Ed. Kimpton, London, 1943.

ARAHNOIDITELE SPINALE

Nosografia arahnoditelor spinale nu este încă fixată nici astăzi. Tendința generală este de a se împărți arahnoiditele spinale în 3 grupe: arahnoiditele primitive (criptogenetice), arahnoiditele secundare și arahnoiditele asociate (de însoțire).

Termenul de primitiv nu este prea fericit ales, deoarece nu conține în mod explicit factorul etiologic; ar fi poate mai bine folosit termenul de criptogenetic, care arată că nu se cunoaște cauza acestor fenomene.

Socotim că împărțirea în secundare și asociate nu are sens, deoarece și așa-zisele arahnoidite asociate sînt secundare unor procese vertebromedulare, de exemplu arahnoidita circumscrisă din vecinătatea unei hernii discale sau a unei tumori medulare subdurale.

Arahnoidita spinală se caracterizează printr-un sindrom de compresiune radiculo-medulară, consecutiv unui proces inflamator limitat sau

Scanned with OKEN Scanner

difuz al meningelor moi rahidiene, care se traduce clinic printr-un polimorfism de simptome variabile în cursul evoluției lor, dar totdeauna progresive. Leptomeningita spinală este procesul care cuprinde arahnoida și pia mater, iar arahnomielita cel care cuprinde și măduva.

Arahnoidita spinală apare la orice vîrstă, cu oarecare preferință pentru tineri, deoarece cauzele cele mai frecvente ale acestei afecțiuni (traumatismul și infecția) se întîlnesc mai frecvent la această vîrstă. Sexul masculin este ceva mai frecvent atins. Arahnoiditele spinale sînt mai frecvente la nivelul cozii de cal și în regiunea cervicală.

Etiopatogenie. În arahnoiditele spinale primitive se constată existența unui proces infecțios mai mult sau mai puțin evident. Uneori, infecția pleacă din vecinătate, arahnoidita dezvoltîndu-se consecutiv unei leziuni vertebrale în evoluție (osteită, osteomielită, artrită). De cele mai multe ori, însă, este imposibil de descoperit cauza acestei infecții, iar alteori arahnoidita trebuie pusă pe seama unei infecții generale sau locale, existentă în antecedentele bolnavului. În traumatismele vertebrale se pare că tot o infecție ar fi cauza localizării arahnoiditei în acest loc de minimă rezistență.



Fig. 644 — Piesă anatomică a măduvei spinării dorso-lombare, arhnoidită masivă adezivă încît nu se văd deloc măduva și rădăcinile.

Patogenia acestor procese nu este perfect clarificată nici astăzi. S-a incriminat acțiunea inflamatoare a unor agenți microbieni, care pătrund în spațiul subarahnoidian. Procesul arahnoidian însă apare după un interval foarte lung de la stingerea procesului inflamator microbian, ceea ce duce la admiterea a două mecanisme (unul precoce favorizant și altul tardiv declanșat).

Anatomie patologică. Macroscopic, arahnoiditele spinale se împart în difuze și circumscrise, iar cele circumscrise în fibro-adezive și chistice. În arahnoiditele difuze predomină reacția de tip clasic sau de tip trabecular, proces în care sînt prinse măduva și rădăcinile spinale (fig. 644). Arahnoiditele circumscrise adezive îmbracă același caracter macroscopic, cu deosebirea că întinderea lui este limitată și că are o limită netă cranial, caudal sau în ambele sensuri. Arahnoiditele chistice se pot prezenta fie sub forma unor chisturi multiple separate de septuri îngroșate provenite din arahnoidă, fie sub forma unui chist mare unic.

Lichidul din chist de obicei este xantocromic și hiperalbuminos. Măduva spinării, chiar dacă nu participă la procesul inflamator sau infecțios

inițial, este modificată mecanic (turtită, deplasată lateral sau chiar angulată, fiind împinsă de chisturi). Atrofia medulară circumscrisă se produce de regulă în formele care evoluează de mai multă vreme. Vasele superficiale sînt turgide în faza acută, datorită stazei venoase. Microscopic, procesul evoluează într-o etapă exsudativă (durează aproximativ 10 zile) și alta proliferativă (poate dura săptămîni și luni). În procesul de proliferare arahnoidiană, măduva spinării este interesată și, în majoritatea cazurilor, în special cordoanele posterioare, anterioare și pia mater spinală. Procesul de revascularizație neoformativă este sărac. Histopatologic predomină reacția arahnotelilor și fibroblaștilor.

Arahnoidita spinală adezivă circumscrisă este o formă particulară, deoarece tabloul clinic nu se deosebește de un proces expansiv medular și deoarece se însoțește de formare de chisturi. Etiologia acestor forme circumscrise este variată: substanțe de contrast pentru mielografie, rahianestezie, hemoragia subarahnoidiană, unele traumatisme vertebro-medulare, procese infecțioase diferite ca etiologie, dar care interesează și meningele spinale

Chisturile arahnoidiene spinale primitive, deși contestate, unii autori încearcă să le separe de cele secundare sau de însoțire.

Dezvoltarea procesului adeziv meningian subiacent unui focar de artrită vertebrală cronică, ca și prezența unei reacții limfocitare nespecifice, adesea discretă, dar constantă în L.C.R. l-au făcut pe Barré să conchidă că arahnoidita este o leziune inflamatoare subacută.

Arahnoiditele spinale pot fi consecința unei meningite cerebrospinale epidemice, a unei meningite meliococice, a unei meningite tuberculoase sau a administrării intempestive de streptomicină intrarahidian. Arahnoiditele secundare sînt de obicei arahnoidite de însoțire, consecutive unei mielite, ca de exemplu scleroza în plăci (cînd se găsesc bride discrete, difuze, arahnoidiene) sau în herniile de disc și în tumorile medulare. Acest grup de arahnoidite nu vor fi discutate aici, deoarece nu se comportă ca un factor compresiv, iar tabloul clinic este dominat de afecțiunea primară.

De cele mai multe ori leziunea este circumscrisă, dar poate fi difuză, cuprinzînd o mare întindere din lungimea măduvei. Localizarea de predilecție a infecției pe leptomeningele rahidian s-ar datori unor dispoziții anatomice speciale: abundenței traveelor conjunctive care unesc fețele endoteliale ale foițelor care limitează spațiul subarahnoidian (predispoziție pentru fixarea agentului infecțios) sau intumescențele medulare care reduc la minimum spațiul subarahnoidian (aceasta explică localizarea mai frecventă a leziunii la nivelul regiunii cervicale și dorsolombare ca și dezvoltarea unei arahnoidite localizate la nivelul unei fracturi sau unei luxații a coloanei vertebrale, leziune care micșorează dimensiunile canalului rahidian).

Simptomatologie. Arahnoidita spinală neavînd manifestări proprii, întreaga simptomatologie este de împrumut, de unde greutatea de a fi diagnosticată. Tabloul clinic variază după cum este o arahnoidită spinală primitivă sau una secundară. În arahnoidita primitivă, leziunile meningelor imprimă un tablou clinic special, în timp ce leziunea nevraxului este discretă, secundară și tardivă.

Scanned with OKEN Scanner

În arahnoidita spinală primară, care acționează ca un proces constrictiv asupra măduvei și rădăcinilor, se constată un sindrom radiculomedular, în care este dificil de apreciat ce revine factorului constrictiv și ce revine celui degenerativ. Tulburările radiculare sînt foarte accentuate, în timp ce tulburările medulare sînt minime sau chiar absente.

Într-un număr de afecțiuni medulare în evoluție, arahnoidita aderivă este secundară și constituie un epifenomen. În aceste cazuri, simptomatologia este vagă sau se confundă cu simptomatologia leziunilor nevraxiale pe care le însoțește.

Debutul arahnoiditei spinale circumscrise primitive este de cele mai multe ori lent și insidios. Prima manifestare clinică este durerea, care este discretă și intermitentă, apare și dispare fără vreo cauză evidentă, cu o durată variabilă de la cîteva ore la cîteva zile. Mai tîrziu, durerile iau un caracter radicular și sînt provocate de mișcări și de eforturi. Respirația, oboseala accentuează durerile, care devin paroxistice, mai ales noaptea, împiedicînd bolnavul să doarmă. Sînt localizate în membrele inferioare sau superioare, torace etc., după sediul leziunii. Uneori sînt difuzate de-a lungul întregii coloane vertebrale. Durerile pot fi simetrice sau nu, în funcție de topografia leziunii, însă progresiv durerea devine bilaterală. În acest moment apar primele tulburări motorii sub formă de greutate și oboseală în membrele inferioare. Bolnavul se plînge de diverse parestezii în regiunea interesată, uneori tulburările motorii sînt cele mai accentuate, cele de sensibilitate trecînd neobservate.

Obiectiv, în perioada dureroasă, se constată un sindrom radicular tipic, iar în zona respectivă se observă fasciculații musculare, hipotonie, abolirea reflexelor cutanate, tulburări de sensibilitate, diminuarea reflexului sudoral etc. În perioada de debut, evoluția este discontinuă cu puseuri succesive și rămîne staționară vreme îndelungată, regresînd uneori, iar alteori evoluția este continuă și progresivă. În perioada de stare, din cauza durerilor de tip radicular se produce o imobilizare antalgică a coloanei vertebrale pe mai multe segmente.

Tulburările de sensibilitate sînt variabile la început, se modifică zilnic, pot lua chiar un caracter migrator, cu toate că există mari tulburări de motilitate. Modificările de sensibilitate obiective se instalează foarte încet. Se constată zone de hipoestezie de întindere variabilă, circumscrise, alternînd cu zone în care sensibilitatea este normală. Tardiv, bolnavii prezintă o interesare accentuată a sensibilității (pînă la anestezie superficială și profundă) sau o disociere a tulburărilor de sensibilitate, care cu timpul poate interesa și sensibilitatea profundă (diminuează mai mult sensibilitatea osoasă decît cea musculară).

Mai rar apare paraplegia flască, mai ales paraplegia spastică, iar cel mai des paraplegia medulară mixtă (în același timp semne iritative și deficitare). Ca și tabloul sensibilității, tulburările motorii sînt foarte variabile, putîndu-se uneori ameliora spontan pentru un timp. Oboseala exagerează cîteodată tulburările motorii, dar, paradoxal, spasticitatea poate să se atenueze prin oboseala din timpul zilei, încît bolnavii merg seara mai bine decît în cursul zilei. Există o diferență între mersul voluntar și cel automat. Astfel, mersul pe jos este destul de dificil, iar mersul pe bicicletă este posibil. Obiectiv se constată semne de iritație piramidală,

Scanned with OKEN Scanner

dar alteori se poate observa o discordanță între semnul Babinski care este prezent și reflexele miotatice care sînt diminuate.

Procesul de arahnoidită produce tulburări vasculare, care determină paraplegia, adesea instalată după un efort. Discordanța între intensitatea tulburărilor de sensibilitate și manifestările motorii constituie un caracter clinic important al arahnoiditelor. Rareori s-au semnalat amiotrofii diverse și apariția unui sindrom Brown-Séquard, iar acestea nu fac parte din manifestările propriu-zise ale arahnoiditelor, ci traduc mai degrabă existența unui proces de scleroză medulară secundară.

Tulburările sfincteriene (la început disurie, apoi încontinență de urină și de materii fecale) sînt variabile, ca și cele senzitive sau motorii; nu rareori se constată regresia lor, în timp ce celelalte manifestări se agravează. Funcțiile genitale nu sînt tulburate la început, ulterior, însă, bolnavii pot prezenta impotență completă sau incompletă (erecțiuni neînsoțite de ejaculare). În mod obișnuit se admite că în arahnoidita spinală nu există tulburări trofice.

Puncția lombară este uneori utilă pentru stabilirea diagnosticului de arahnoidită; L.C.R. poate fi normal sau xantocromic, cu elementele normale sau crescute numeric, ca și albumina (pînă la 0,80 g‰). Disociația albumino-citologică (spre deosebire de tumorile medulare) nu se întîlnește decît excepțional în arahnoiditele spinale. Proba Queckenstedt-Stookey poate fi normală sau poate arăta un blocaj parțial, rareori complet.

Examene paraclinice. Radiografia simplă, mai puțin valoroasă decît mielografia, poate totuși arăta leziunea inițială care a generat arahnoidita: focare vechi de fracturi vertebrale, boala Kümmel-Verneuil, focare stinse de osteomielită vertebrală, blocuri vertebrale, morb Pott stabilizat etc.

Mielografia gazoasă nu arată imagini tipice pentru arahnoidite. Mielografia cu substanță de contrast dă imagini destul de caracteristice (uleiul iodat greu este astăzi înlocuit cu preparate fluide sau hidrosolubile, deoarece este foarte puțin miscibil cu L.C.R., avînd tendința de a se fragmenta în picături, dînd imagini neconcludente; în plus, lipiodolul este contraindicat, deoarece accentuează procesul de arahnoidită adezivă), arătînd existența unui blocaj subarahnoidian parțial sau total (fig. 645), întinderea lui în sens cranio-caudal și uneori cauza.

Aspectul limitei inferioare a substanței opace în caz de bloc subarahnoidian complet poate varia ca desen, avînd forme diferite (dinți de pieptene, penel, ciorchine, stalactite sau mătănii).

Defectele de umbre apar în formele circumscrise de arahnoidită spinală, în special în cele chistice sau în cele produse de o protruzie discală, mai ales în regiunea lombară, sub forma unor soluții de continuitate în banda opacă cu aspect de ancoșă sau de butonieră sau chiar deplasări laterale ale substanței opace.

Forme clinice. Arahnoidita circumscrisă primitivă se poate manifesta sub mai multe forme:

Forma radiculară (senzitivă). Simptomul dominant este durerea de tip radicular. Tulburările de sensibilitate și de motilitate sînt discrete, iar reflexele miotatice sînt diminuate și mai rar abolite.

Scanned with OKEN Scanner

Forma medulară (motorie). Tulburările de motilitate predomină, iar după un timp variabil duc la paraplegie spastică, cu tulburări senzitive discrete.

Forma radiculo-medulară (mixtă). Tulburările de sensibilitate și motorii sînt destul de manifeste. Durerile sînt mari, de tip radicular sau cordonal. Tulburările obiective superficiale ale sensibilității sînt prezente,

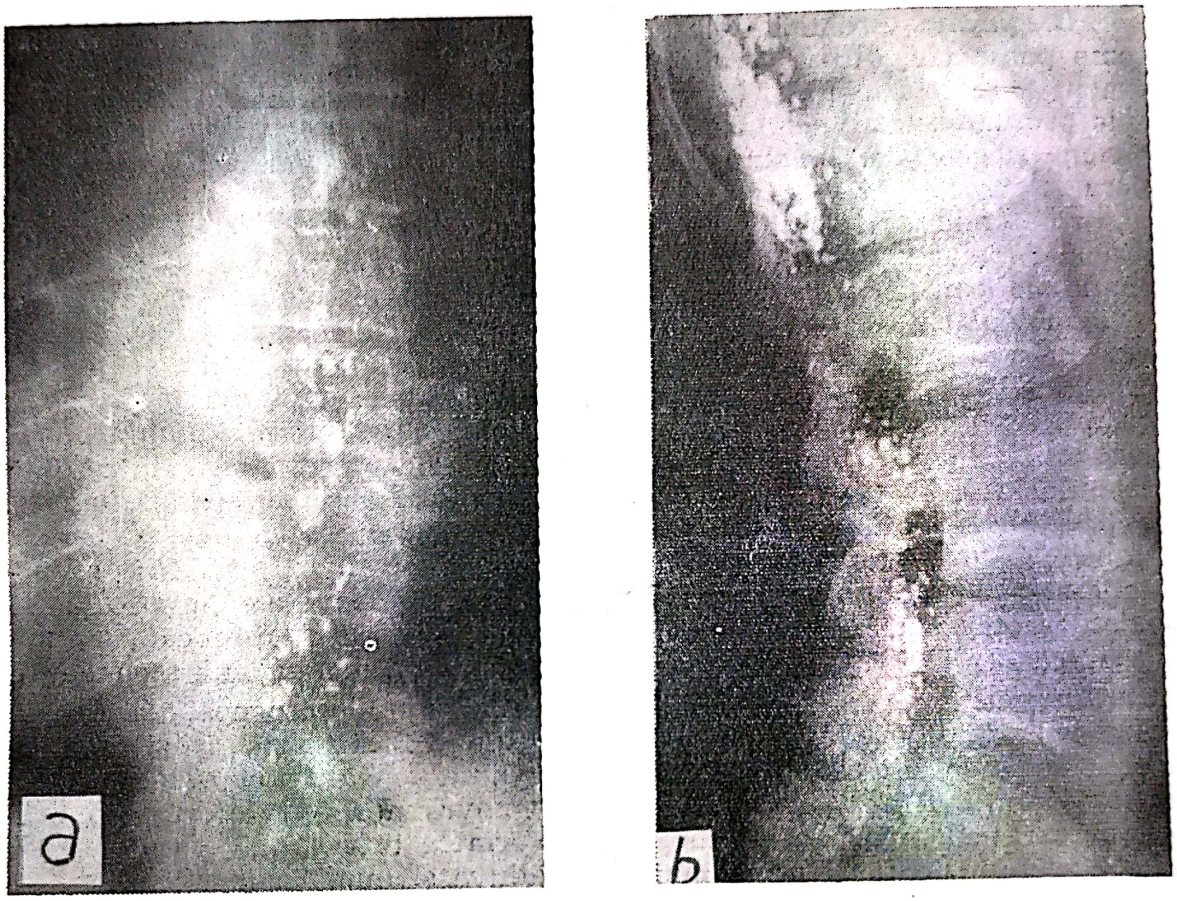

Fig. 645. —
a) Radiografia dorsală, vedere din față cu lipiodol: substanța de contrast este risipită în picături pe toată lungimea regiunii dorsale; *b)* radiografia lombară, vedere din profil: lipiodolul este împrăștiat pe toată coloana vertebrală oprindu-se mai mult la L_1—L_2, în rest sînt picături multiple.

dar discrete. Hipoestazia pe membrele inferioare, interesînd numai sensibilitatea tactilă și termică și excepțional noțiunea de poziție a membrelor. Alteori se observă hipoestezie superficială la nivelul toracelui, continuîndu-se pe abdomen într-o zonă de hiperestezie de tip radicular situată deasupra leziunii. Tulburările de motilitate sînt foarte pronunțate (totdeauna paraplegie spastică). Poate exista și o disociere între tulburările de reflexe miotatice și cele cutanate. Tulburările sfincteriene apar tîrziu.

Forma radiculo-cordonală posterioară sau ataxică este mai rară. Bolnavii prezintă semne radiculare și semne medulare limitate totdeauna la cordoanele posterioare. Obiectiv se observă abolirea sensibilității profunde, însoțită de anestezie tactilă. Toate aceste leziuni determină un

Scanned with OKEN Scanner

oarecare grad de ataxie spinală. Sensibilitatea termică și cea dureroasă rămîn conservate.

Topografic se deosebesc patru varietăți de arahnoidite spinale primitive: cervicală, dorsală, dorso-lombară și lombo-sacrată, fiecare avînd manifestări clinice în raport cu sediul leziunii.

Evolutiv se constată o formă acută și una lentă progresivă sau regresivă, care durează ani.

Diagnostic. Arahnoiditele spinale se caracterizează clinic prin simptome polimorfe, difuze și variabile și prin discordanță între tulburările senzitive și cele motorii, între tulburările de sensibilitate superficiale și cele profunde, între semnele motorii și reflexe și între tulburările sfinctoriene și genitale. Tulburările trofice lipsesc chiar cînd bolnavul devine paraplegic.

Anatomic, arahnoidita trece prin două etape: prima de radiculo-mielită și a doua de mielită marginală scleroasă. Ajunse în etapa a doua, simptomele nu mai regresează, leziunile nevraxiale devenind definitive.

Tabloul clinic al arahnoiditei se aseamănă pînă la un punct cu sindromul compresiv dat de tumorile medulare. Examenul clinic și mielografia indică însă natura leziunii. În favoarea arahnoiditei pledează în primul rînd marea variabilitate de simptome și în special tulburările de sensibilitate și de motilitate, ca și evoluția lor foarte lungă, întreruptă de remisiuni, la care însă se adaugă examenul L.C.R. și mielografia.

Arahnoidita mai poate fi confundată cu scleroza în plăci deoarece ambele au o evoluție lungă, cu remisiuni. Scleroza în plăci însă se întinde de cele mai multe ori la mai multe segmente ale nevraxului și există semne din partea nervilor cranieni, iar L.C.R. este caracteristic (scleroza în plăci poate fi însoțită și de o simfiză meningiană secundară).

Prognostic. Arahnoidita spinală adezivă are un prognostic rezervat, care depinde de gradul de organizare a leziunii meningiene, ca și de atingerea secundară a nevraxului. Formele limitate sînt mai severe, deoarece formînd o masă compactă în jurul nevraxului, ele interesează măduva, care cu timpul se sclerozează. Formele difuze mai puțin severe au o evoluție lentă și ating mai rar măduva și numai superficial.

Tratament. Tratamentul medical (în arahnoidele fruste cu simptomatologie redusă, cu blocaj subarahnoidian parțial și în cele difuze care depășesc limita operabilității) este etiologic, deci antiinfecțios (antibiotice), antiinflamator (salicilat de sodiu, cortizon, roentgenterapie antiinflamatoare etc.). Numai leziunile evolutive în care predomină factorul inflamator pot fi influențate de tratamentul medical. S-a mai întrebuințat și pneumorahisul pentru a rupe aderențele slabe de la începutul leziunii, însă a fost abandonat, întrucît n-a dat rezultate. Mai interesante sînt ameliorările în urma injecțiilor intrarahidiene cu lipiodol, acestea însă sînt eficace numai la începutul bolii, cînd procesul adeziv nu s-a organizat încă.

Tratamentul chirurgical se impune în formele vechi circumscrise, cicatriceale, cu blocaj subarahnoidian și puternic organizate (arahnoiditele inelare). Înaintea operației este bine ca leziunea să fie delimitată pentru a reduce laminectomia la un minimum de vertebre. Prin actul operator se urmărește eliberarea măduvei și rădăcinilor de aderențe și restabilirea (pe cît posibil) a permeabilității spațiului subarahnoidian.

Scanned with OKEN Scanner

Rezultatele laminectomiei sînt variabile și inegale, uneori s-a înregistrat recuperarea totală a funcțiilor medulare în 2—4 luni, alteori rezultatele sînt mai puțin evidente, iar în alte cazuri sînt nule sau operația poate chiar agrava starea bolnavului, ceea ce necesită o nouă intervenție și aceasta cu rezultate tot așa de nesigure. Rezultatele postoperatorii depind de starea măduvei, de aceea se recomandă practicarea precoce a operației, urmată de radioterapie postoperatorie (arahnoidita masivă cu evoluție lungă duce la o degenerescență secundară medulară, iar prognosticul, indiferent de tratament, este infaust).

BIBLIOGRAFIE

ARSENI C., SIMIONESCU M. — Patologia vertebro-medulară neurochirurgicală, Ed. Medicală, 1968.
KUHLENDAHL H. — *Zbl. Neurochir.*, 1959, 19, 1/3, 198—203.
METZGER D. — Essai sur l'arachnoïdite spinale, Ed. Doin, 1932.
PAULIAN D., TURNESCO I. — Arachnoidite spinale, Ed. Masson, 1932.
TERRANOVA R., NIÇOLA G. — Aracnoiditi spinali, Ed. Minerva Medica, 1959.

PROCESE INFLAMATOARE CHIRURGICALE ALE SPAȚIULUI EPIDURAL

EPIDURITELE SUPURATE

Epiduritele supurate sînt produse de germeni piogeni, au o evoluție de obicei acută și rapidă, au tendință de a forma puroi în spațiul epidural, prezintă semne grave de compresiune medulară și tendință de diseminare a infecției spre spațiul subarahnoidian și spre circulația generală.

Prin urgența cu care trebuie pus diagnosticul și făcută intervenția, această afecțiune ocupă un loc aparte în patologia spațiului epidural. Într-adevăr prognosticul vital, prevenirea instalării leziunilor medulare definitive sau retrocedarea lor, dacă s-au produs, sînt în funcție directă de precocitatea intervenției. Fiecare ceas pierdut poate precipita sfîrșitul letal sau poate produce leziuni medulare ireversibile.

Pînă astăzi sînt publicate aproximativ 500 de cazuri de epidurite supurate. Afecțiunea se întîlnește deopotrivă la ambele sexe, bărbații fiind mai frecvent atinși decît femeile (raport 2/1) și la orice vîrstă. Trebuie subliniat totuși faptul că dezvoltarea terapeuticii antimicrobiene din ultimii 15 ani, ducînd la o vindecare rapidă și completă a celor mai multe infecții, a făcut să scadă simțitor numărul cazurilor de abcese epidurale.

Etiologia este totdeauna infecțioasă. Afecțiunea urmează unui proces supurativ, undeva în organism, care trebuie cercetat cu grijă în anamneza bolnavilor, deoarece constituie elementul primordial în punerea diagnosticului. Uneori, sursa de infecție este manifestată, alteori însă este imposibil de pus în evidență existența unei infecții anterioare, deoarece a fost socotită fără importanță de bolnav și ca atare uitată.

Sursele de infecție sînt extrem de variate. Se pot găsi astfel: surse la distanță (furuncule, panariții, sinuzite, flegmoane subcutanate, afecțiuni acute ale tractului respirator, abcese peridentare, cistite, infecții uterine, flegmoane perianale etc.); surse de vecinătate (flegmoane retro-

Scanned with OKEN Scanner

faringiene, mediastinale, perirenale, pelviperitonite, plăgi supurate, sinusuri pilonidale sau dermale ale părților moi retrovertebrale); surse locale (osteită și osteomielită vertebrală a arcului posterior sau a corpului, cauză frecventă a abceselor epidurale).

Germenul cel mai frecvent întîlnit (90%) este stafilococul, urmat de treptococ, pneumococ, clibacil și meningococ.

Simptomatologie. Între momentul constituirii procesului infecțios primar și apariția primelor semne neurologice se scurge un interval de cîteva zile în cazurile acute, de 1—2 săptămîni în cele subacute de 1—3 luni în cele cronice. Debutul acut se întîlnește în majoritatea cazurilor.

Rahialgia este simptomul major cu care începe tabloul neurologic; excepțional este localizată cervical, rareori dorsal iar cel mai des este lombară, datorită tendinței de sedimentare a puroiului. În majoritatea cazurilor (80%), durerea rămîne un timp localizată la nivelul coloanei vertebrale (cîteva ore, zile sau luni), apoi începe să iradieze la distanță în teritoriul rădăcinilor respective sau ia un caracter cordonal, proiectîndu-se mult mai jos de-a lungul spatelui sau poate chiar cuprinde membrele inferioare. Excepțional, durerile prezintă de la început acest caracter radicular sau cordonal. Durerea are o intensitate neîntîlnită în procesele compresive radiculare (hernie de disc, tumori medulare, tumori vertebrale) se bilateralizează destul de rapid și este exacerbată de cele mai mici eforturi fizice sau respiratorii. Chiar și în repaus absolut, durerea persistă, deși cu o intensitate mai mică. Excepțional, afecțiunea începe prin tulburări sfincteriene.

După un interval de timp variabil (12 ore pînă la cîteva luni), episodul dureros este urmat de instalarea semnelor de suferință medulară: deficit motor, tulburări de sensibilitate, trofice și sfincteriene.

Tulburări motorii. Parapareza spastică de la început, devine rapid paraplegie flască. Uneori, paraplegia este flască de la început (leziuni medulare ireversibile). După instalarea paraplegiei, durerile pot dispărea (cordotomie spontană).

În formele incipiente sau cu tendință la evoluție lentă, tulburările medulare se traduc numai printr-o ușoară hiperreflexie miotatică cu semnul Babinski bilateral sau printr-o parapareză discretă cu tendință la hipertonie.

Tulburările de sensibilitate și sfincteriene nu se deosebesc de cele întîlnite în compresiunile medulare de altă natură.

Semnele locale se asociază în unele cazuri la durere și la semnele de compresiune medulară, completînd astfel triada simptomatică a epiduritelor spinale acute supurate. Cel mai des se constată durerea produsă la presiune și percuție, localizată la nivelul apofizelor spinoase supraiacente abcesului epidural. Alteori, sînt dureroase numai una sau două vertebre, situate deasupra limitei superioare a tulburărilor de sensibilitate.

Edemul, roșeața, tumefacția sau chiar fluctuența la nivelul părților moi vertebrale se întîlnesc uneori cînd procesul infecțios epidural a invadat părțile moi ieșind prin găurile de conjugare. Contractura paravertebrală este frecventă.

În majoritatea cazurilor (85%), însămînțarea microbiană a spațiului epidural se face hematogen. În acest proces, rolul principal revine plexu-

Scanned with OKEN Scanner

rilor venoase perivertebrale, care se anastomozează larg cu celelalte plexuri venoase tributare venelor lombare ascendente și venelor cave. Infecția directă hematogenă pe cale arterială este excepțională. În restul cazurilor, infecțiile epidurale reprezintă numai propagarea din aproape în aproape a unui proces supurativ din vecinătate, puroiul pătrunzînd în spațiul epidural prin găurile de conjugare. S-a afirmat că osteomielita vertebrală ar constitui prima etapă în propagarea infecției la spațiul epidural, care abia ulterior este invadat. S-au citat însă și cazuri de osteomielită vertebrală, confirmată radiologic, fără abces epidural. Macroscopic, rareori se găsește în părțile moi retrovertebrale o colecție supurată cu tendință la colectare și care comunică prin găurile de conjugare cu abcesul epidural. Aproape constant coloana vertebrală este sediul unui proces de osteomielită, localizat de preferință la nivelul arcurilor vertebrale și mai rar la nivelul corpurilor vertebrale. Ultima eventualitate se întîlnește de obicei în abcesele propagate din vecinătate (flegmoane retrofaringiene, mediastinale, perirenale etc.).

Examenele paraclinice pun în evidență prezența unui blocaj subarahnoidian în general complet, care nu se deosebește de cele întîlnite în alte compresiuni medulare. Mielografia este dispensabilă în majoritatea cazurilor, deși unii autori o recomandă.

Puncția lombară (chiar făcută în două etape: întîi puncționînd spațiul epidural și dacă nu se aspiră puroi introducîndu-se apoi acul și în spațiul subarahnoidian) trebuie evitată, deoarece datele pe care le poate furniza nu justifică riscurile unei meningite purulente generalizate, cu atît mai mult, cu cît dura mater oferă o barieră eficace împotriva pătrunderii puroiului, chiar în cazurile de abces epidural întins la mai multe vertebre. Diagnosticul pozitiv se poate face pe baza antecedentelor infecțioase (la internare), a triadei simptomatice (durere inițială, semne inflamatoare locale și semne de compresiune radiculo-medulară), completate de constatarea radiologică a unei osteomielite vertebrale. Hemograma și viteza de sedimentare sînt în general modificate chiar în cazurile acute.

Diagnosticul diferențial, ușor de făcut în formele supurate acute, devine ceva mai dificil în formele cronice, care uneori sînt foarte greu de deosebit de o tumoare extramedulară, subdurală sau extradurală.

Anatomie patologică. Chiar în cazurile în care nu coexistă un abces intramedular, microscopic se pune în evidență un edem care se întinde pe mai multe segmente, focare de ramolisment izolate sau confluente, focare de degenerescență mielinică, în special în cordoanele posterioare. Dacă puroiul se propagă la măduva spinării produce întîi meningită, apoi se localizează de preferință în coarnele posterioare, cel puțin la începutul evoluției bolii. Din aceste puncte, puroiul se extinde în sens cranio-caudal pe mai multe segmente sau în direcție antero-posterioară, ocupînd parțial sau chiar complet suprafața de secțiune medulară.

S-a afirmat că uneori puroiul din interiorul măduvei s-ar putea propaga prin venele spinale externe la spațiul epidural sau spre ventriculul al IV-lea prin canalul ependimar.

Tratamentul chirurgical este singurul indicat; timpul pierdut cu un tratament conservator întunecă prognosticul funcțional și mai ales pe cel vital.

Scanned with OKEN Scanner

Nivelul intervenției poate fi stabilit prin simplă puncție în spațiul epidural. Întinderea laminectomiei este bine să coincidă cu întinderea zonei de epidurită, pentru a grăbi vindecarea procesului printr-o evacuare masivă a puroiului și a fongozităților.

Uneori, întinderea procesului supurativ ar duce la o laminectomie pe un număr foarte mare de vertebre (peste 10), ceea ce nu este recomandabil. Drenajul plăgii este obligatoriu ca și al spațiului subarahnoidian (prin puncție lombară), pentru a combate meningita de însoțire.

În abcesele epidurale extinse la întreaga coloană, unii autori au practicat laminectomie pe cîte trei vertebre la nivel cervical, toracal și lombar.

O problemă care prezintă importanță practică este aceea a posibilității de a cunoaște intraoperatoriu prezența și a unui abces intramedular. S-a afirmat că în cazurile în care după ce s-a făcut curățirea spațiului epidural și s-a expus suprafața exterioară a durei mater, aceasta nu prezintă pulsații, atunci existența unui abces intramedular este sigură. Dispariția pulsațiilor poate fi datorită însă și unui edem medular, care însoțește aproape în toate cazurile infecțiile acute ale spațiului epidural.

Se pune întrebarea dacă este oportun de deschis spațiul subarahnoidian pentru a confirma sau nu existența unui abces intramedular. Împotriva acestei manevre pledează riscul propagării infecției la tot spațiul subarahnoidian cerebro-spinal, trasformînd astfel o simplă reacție meningiană de însoțire într-o meningită purulentă diseminată. Pentru deschiderea spațiului subarahnoidian pledează argumentul că tabloul neurologic nu are șanse să se remită dacă nu se deschide spațiul subarahnoidian. Într-adevăr, dacă există un edem medular, decompresiunea măduvei va cruța structurile nervoase de leziuni ireversibile, permițînd astfel o recuperare funcțională mai mult sau mai puțin completă. Dacă este un abces intramedular, recuperarea funcțională nu este posibilă pînă ce nu se deschide larg la nivelul șanțului median dorsal cavitatea abcesului pe toată lungimea ei, manevră care permite evacuarea puroiului și care face să înceteze compresiunea structurilor nervoase.

BIBLIOGRAFIE

DUS V. — *J. Neurosurg.*, 1960, 17, 6, 972—983.
WEBER W. — *Zbl. Neurochir.*, 1955, 15, 4, 226—232.

TUMORI VERTEBRALE

C. ARSENI

ASPECTE CLINICE

De la început trebuie accentuat faptul că semnele neurologice precedă cu mult timp semnele radiologice vertebrale, iar dintre semnele neurologice, tulburările subiective apar înaintea celor obiective.

Scanned with OKEN Scanner

Durerea. Apariția tulburărilor neurologice se face în două faze: prima pur subiectivă, urmată după un timp variabil, de faza a II-a, în care apar semne neurologice obiective. În prima fază, simptomul major este durerea. În general, durerile sînt spontane; uneori pot surveni și după mobilizarea sau în anumite poziții, cum ar fi decubitul dorsal, bolnavii preferînd să stea pe scaun sau să meargă decît să se culce. Efortul respirator, strănutul, jocul presei abdominale exacerbează durerea. Bolnavii cu greu își găsesc o poziție antalgică, în care să-și calmeze durerile, ceea ce permite întrucîtva să fie deosebite de durerile pottice sau de cele din hernia de disc. Aplicarea locală de căldură, care de cele mai multe ori calmează durerile de origine discală, exacerbează pe cele din tumorile vertebrale. Sedativele obișnuite au un efect slab și numai opiaceele produc calmarea lor. La început, durerile sînt subcontinue, predominînd oarecum noaptea; mai tîrziu devin permanente. Uneori, în special în metastazele vertebrale după cancer mamar, după o fază inițială mai mult sau mai puțin intensă, durerile dispar complet pentru o perioadă variabilă, pentru a reveni cu o intensitate crescută, devenind permanente.

Intensitatea durerilor crește progresiv, pe măsură ce timpul trece, atingînd intensități rar întîlnite în hernia discală sau în tumorile extramedulare. În ultima fază (de compresiune medulară), durerile diminuează treptat și dispar complet odată cu apariția paraplegiei (așa-zisa cordotomie spontană).

Localizarea durerilor variază după sediul tumorii vertebrale și după durata evoluției. Rareori, durerea este localizată într-un singur punct, la nivelul apofizei spinoase a vertebrei lezate sau mai des se proiectează într-un punct situat mai jos cu una sau două vertebre. Acest tip de durere se întîlnește mai des în tumorile vertebrale cu punct de plecare în părțile moi vecine și s-ar datori prinderii periostului. De cele mai multe ori, durerile au o distribuție radiculară, la început pe una, iar mai tîrziu pe mai multe rădăcini (uni- și apoi bilateral). Sediul cel mai frecvent este regiunea lombară superioară, durerile iradiind în centură sau numai în jumătate de centură, încît frecvent sînt luate drept semn de debut pentru o afecțiune abdominală. Urmează ca frecvență regiunea toracală, cînd durerile au caracter de nevralgie intercostală. Durerile cu sediul cervical pur sau cervico-brahial sînt mai rar întîlnite.

Într-o fază mai tardivă, durerea se întinde pe mai multe segmente, putînd lua un caracter troncular, astfel: durerile lombare încep să iradieze pe traiectul nervului crural sau mai des pe cel al sciaticului uni- sau bilateral. În regiunea cervicală, durerile pot difuza mult mai jos pînă în regiunea dorsală sau se pot proiecta și în membrele inferioare. În aceste cazuri, difuziunea durerii s-ar datori compresiunii pe cordoanele posterioare ale măduvei (dureri cordonale). Uneori, bolnavii au hiperestezie în teritoriul algic, declanșată de cea mai mică atingere.

În această fază, semnele neurologice obiective sînt puține și de minimă intensitate. Cel mai des se constată hipoestezie, iar rareori anestezie globală pe una sau mai multe rădăcini cu dispoziție în bandă în regiunea cervicală și toracală sau alteori dispusă în șa. Manevrele de elongație a plexului brahial sau sciaticului, ca și compresiunea trunchiurilor nervoase, produc durere, dar mult mai puțin violentă decît în hernia

Scanned with OKEN Scanner

discală. Reflexele osteo-tendinoase sînt diminuate sau chiar abolite în teritoriul afectat. Rareori, chiar în această fază apar discrete atrofii musculare, distribuite în același teritoriu cu zonele de anestezie. Reacțiile de degenerescență pot fi însă absente sau numai parțial modificate. Tulburările motorii lipsesc sau sînt minime și segmentare: ușor deficit din partea unor grupe musculare, cum ar fi cvadricepsul crural, tricepsul brahial și sural etc., datorite în această fază înglobării rădăcinilor anterioare corespunzătoare în procesul tumoral. Tulburări vegetative vasomotorii, sudorale etc. pot fi puse în evidență uneori, dar sînt necaracteristice.

Examenul local poate da, încă din această fază, prețioase indicii. Musculatura paravertebrală prezintă o contractură bilaterală, lordoza lombară se șterge, iar spatele devine drept și rigid. Pus să se aplece, bolnavul nu poate executa nici o mișcare din coloană, el folosindu-se numai de articulațiile coxo-femurale. Totuși, contractura este mai puțin marcată decît în morbul Pott sau în hernia discală, unde de altfel poate predomina unilateral. În regiunea cervicală, contractura poate lua aspect torticolis. Uneori se poate constata bombarea unilaterală a regiunii paravertebrale, dată de tumoarea care a invadat și părțile moi și care uneori poate fi palpată. De obicei, coloana nu prezintă deviații. Presiunea și percuția pe apofizele spinoase declanșează durere vie. De remarcat, faptul că apofiza spinoasă dureroasă nu corespunde totdeauna cu sediul tumorii, ci se află de obicei cu una sau două vertebre mai jos, fapt care are importanță în precizarea nivelului la care trebuie centrată radiografia. Deformările coloanei de obicei lipsesc; cînd sînt prezente, au aspectul unei cifoze ușoare, spre deosebire de morbul Pott.

După un timp variabil, de obicei scurt, apar tulburările fazei de compresiune medulară. Lent și progresiv se instalează parapareza sau paraplegia senzitivo-motorie cu contractură în extensiune și tulburări trofico-sfincteriene. Tulburările de sensibilitate se accentuează distal. Deficitul motor poate cuprinde deodată ambele membre inferioare sau se poate instala întîi într-unul, apoi în celălalt. Cînd tumoarea comprimă măduva numai într-o parte se constată sindrom Brown. Sèquard, mai mult sau mai puțin complet. Uneori apare contractură în flexiune, ceea ce ar traduce leziuni întinse ale măduvei. Pe măsură ce compresiunea progresează, la contractură se pot adăuga elemente de flacciditate, iar în stadiile terminale, paraplegia este complet flască, iar tulburările de sensibilitate și cele trofico-sfincteriene sînt totale.

În cazuri excepționale, fără nici o cauză sau uneori în urma unui efort fizic sau unei căderi, se instalează brusc, un sindrom acut de transsecțiune medulară, care ar fi datorit unei fracturi patologice acute sau care alteori este produs de tulburările vasculare intramedulare, ce duc la edem sau la hemoragii intramedulare.

Tabloul neurologic, în funcție de nivelul la care se exercită compresiunea, nu se deosebește de cel din tumorile medulare. Formele clinice după nivelul leziunii nu se deosebesc de cele din tumorile radiculomedulare cu aceeași localizare.

Semne de laborator. Viteza de sedimentare, hemograma și urina, rareori caracteristice, nu dau decît indicații prezumtive pentru existența unei neoplazii a coloanei vertebrale (tabelul LXXIII).

Scanned with OKEN Scanner

TABELUL LXXIII

Aspecte biochimice în unele afecțiuni vertebrale

	Calciu seric	Fosfataza serică	Fosfataza alcalină	Calciul urinar	Hemo-grama	V.S.H.	Proteinele serice
Osteo-poroza	Normală	Normală	Normală	Normal sau crescut	Normală	Normală	Normale
Osteo-malacia	Normal sau scăzut	Normală sau scăzută	Crescută	Scăzut	Normală	Normală	Normale sau scăzute
Mielom multiplu	Normal sau crescut	Normală	Normală	Crescut	Anemie	Crescută	Crescute
Metastaze verte-brale	Normal sau crescut	Normală	Normală sau crescută	Crescut	Anemie	Crescută	Normale

Lichidul L.C.R. dă indicații numai asupra gradului de compresiune medulară și deci a blocajului. Albuminorahia crește progresiv pe măsură ce compresiunea medulară se accentuează, atingînd valori cuprinse între 0,60 și 2 g‰ sau chiar mai mult în care caz apare și sindromul Froin-Nonne. Elementele sînt de obicei ușor crescute (10—200/mm^3), tendința generală fiind o disociere albumino-citologică. Excepțional s-au găsit celule neoplazice, atunci cînd tumoarea a produs efracția durei. Manometria subarahnoidiană făcută sub nivelul leziunii, completată cu manevra Queckenstedt, nu are valoare decît în cazurile de blocaj complet.

Forme clinice și evolutive. Forma latentă, complet asimptomatică din punct de vedere neurologic, subiectiv sau obiectiv, se exteriorizează numai prin tulburări minore și variate, simulînd afecțiuni ale viscerelor toraco-abdominale. O radiografie, făcută întîmplător, poate pune în evidență o distrugere, mai mult sau mai puțin întinsă, a corpului vertebral. Lipsa, de cele mai multe ori, a examenului neurologic și a unei anamneze amănunțite, în cazurile publicate pînă acum, ne silește să socotim existența acestei forme ca puțin probabilă sau în orice caz cu totul excepțională.

Forma dureroasă este cea mai des întîlnită. Durerea domină tabloul clinic, iar diagnosticul nu poate fi clarificat decît de constatarea radiografică a leziunilor vertebrale. Este comună majorității tumorilor vertebrale, primitive și metastazice, prinse într-o anumită fază a evoluției lor. Se întîlnește mai frecvent în hemangiomul vertebral și în metastazele cancerelor osteofile (mamelă, tiroidă, prostată, hipernefrom).

Forma cu fenomene de compresiune medulară urmează de obicei în timp formelor precedente. Rareori, fenomenele de compresiune medulară se pot instala brusc, fără semne premotorii diferența dintre o afecțiune mielopatică și un cancer vertebral făcîndu-se numai prin radiografie.

Scanned with OKEN Scanner

Fig. 646. — Piesă anatomică radiografiată, vedere din profil: vertebra C_1 este distrusă de o metastază pornită de la un cancer tiroidian.

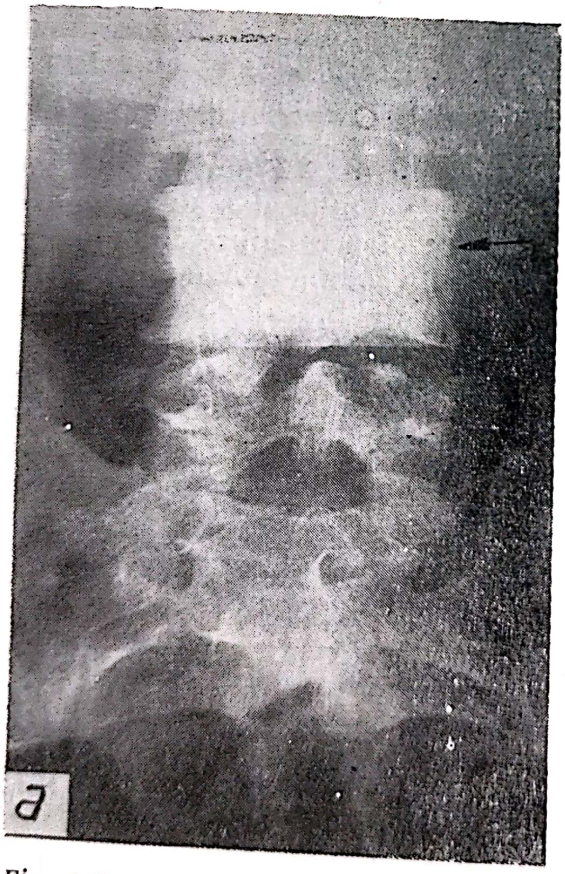

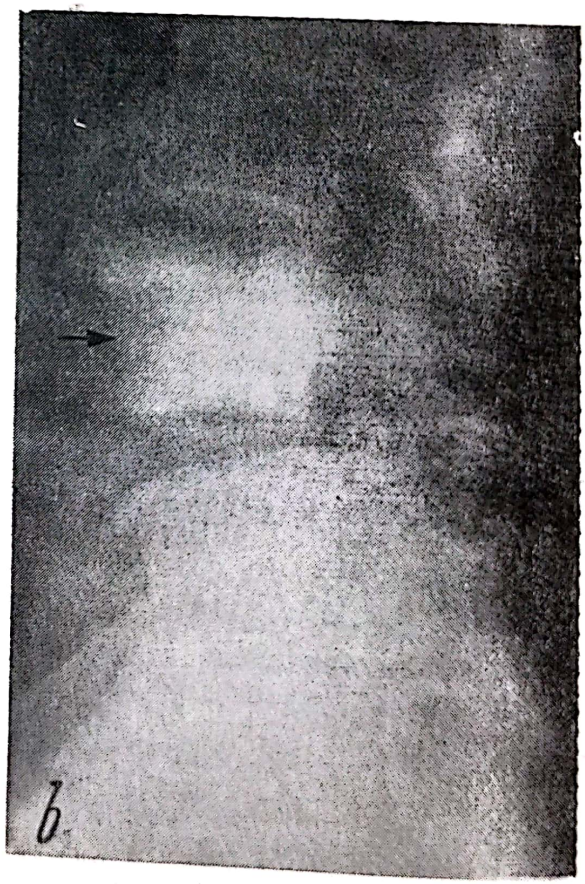

Fig. 647. — Vedere din față (*a*) și profil (*b*) a coloanei vertebrale lombare: apare o condensare vertebrală L_4 într-un caz de metastază cu punct de plecare de la un cancer de prostată.

Scanned with OKEN Scanner

Durata acestor forme, ca și a intervalului dintre ele nu are nimic constant, putînd să fie de 1—3 luni sau peste 1—5 ani. Evoluția afecțiunii duce cu timpul în mod fatal la exitus, prin evoluția neoplazei primitive și prin complicații (escare, embolii, infecție urinară etc.).

Diagnosticul pozitiv și diferențial. Examenul general somatic trebuie făcut cu deosebită grijă, pentru a depista tumoarea primitivă, care uneori nu se manifestă clinic.

Examenele multiple clinice, de laborator, radiologice sînt necesare pentru a decela existența unei tumori primitive sau a diferitelor metastaze în viscere și schelet. De această inventariere a întinderii neoplaziei depinde indicația terapeutică și prognosticul vital al bolnavilor.

Diagnosticul pozitiv al unei tumori vertebrale se pune pe baza anamnezei (operație anterioară pentru o tumoare sau tumoare diagnosticată în antecedentele personale) precum și pe datele culese din examenul obiectiv, somatic și neurologic, apoi pe caracterele durerii și discreția fenomenelor de compresiune medulară și, în sfîrșit, pe aspectele radiologice.

Aspectul radiologic al tumorilor vertebrale. Modificările radiologice generale ale vertebrelor sînt comune în tumorile primitive și în cele secundare. Tipul histopatologic al tumorii introduce pe acest fond comun unele aspecte particulare, mai mult sau mai puțin caracteristice.

Între momentul apariției primelor semne neurologice și cel al modificărilor radiologice trece de obicei un timp scurt (după o radiografie normală, o altă radiografie poate prezenta 1—2 luni alterări masive vertebrale). Excepțional, se constată radiologic modificări osoase în lipsa semnelor clinice. Întinderea leziunilor histopatologice nu este proporțională cu intensitatea modificărilor radiologice și nici cu caracterul lor (modificări macroscopice întinse vertebrale pot coexista cu aspecte radiologice normale).

În compresiunile de origine vertebrală, leziunile osoase care apar destul de tardiv, pot interesa corpul vertebral, lamele vertebrale, apofizele spinoase, pediculii vertebrali sau discul intervertebral. Adeseori, compresiunile medulare secundare de origine vertebrală vin din vecinătate, invadînd canalul vertebral prin găurile de conjugare și dînd o compresiune medulară fără modificări radiologice sau numai cu modificări discrete. Extinderea leziunilor vertebrale alterează în primul rînd încărcătura calcară a spongioasei și ca atare duce la modificări radiologice ale transparenței vertebrelor: osteoliză (fig. 646) sau osteocondensare (fig. 647).

În unele tumori vertebrale, modificările pot fi mixte (aspect de mozaic al corpului vertebral, denumit de autorii francezi vertebră în domino negru, vertebră înnorată etc.).

Conturul corpului vertebral și deci volumul rămîn cîtăva vreme normale, iar spațiile intervertebrale și discurile sînt integre, spre deosebire de morbul Pott.

În formele osteolitice, focarele pot conflua, vertebra golindu-se complet de spongioasă; apar atunci primele modificări ale conturului, de la simpla tasare la nivelul ecuatorului (fig. 648), pînă la aspectul de vertebră *„en galette“*, și, în acest caz, spațiile intervertebrale sînt integre.

Scanned with OKEN Scanner

Pe radiografia de profil, vertebra apare complet tasată, redusă uneori la o lamă triunghiulară, cu contururi mai mult sau mai puțin nete. Cînd tumoarea invadează două sau trei vertebre adiacente, spațiile intervertebrale sînt normale. În faza de cifoză, aspectele pot reaminti uneori morbul Pott, în care caz, diagnosticul este mai dificil, dar două caractere sînt importante: în morbul Pott, unghiul cifozei este format cel puțin din două vertebre, pe cînd în tumorile vertebrale, acest unghi este marcat, în general, de o singură vertebră, iar în cazurile în care tumoarea distruge 2—3 vertebre și apare cifoza, spațiile intervertebrale sînt normale, vertebrele nefiind sudate în bloc ca în morbul Pott (fig. 649).

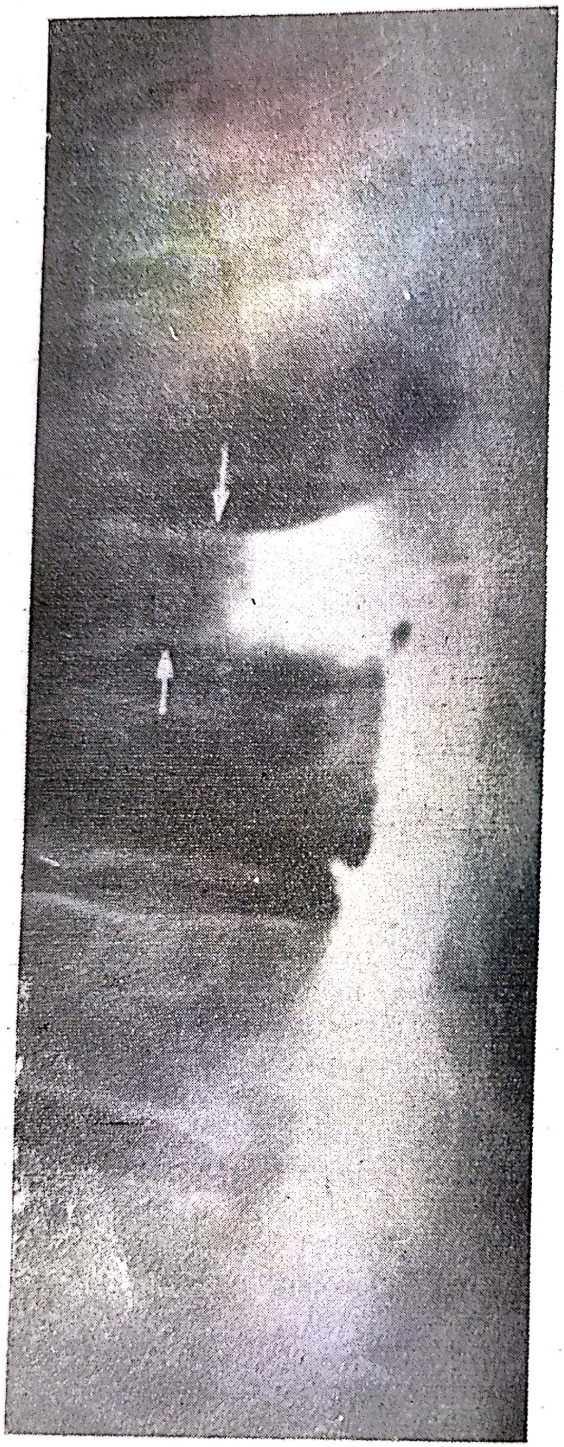

Fig. 648. — Tomografie vertebrală: se vede o tasare vertebrală ecuatorială a vertebrei, în plus se vede substanța opacă injectată prin flebografie care arată tumoarea.

Apofizele spinoase, articulare și cele transverse pot prezenta modificări de osteoliză în tumorile care invadează coloana vertebrală dinspre părțile mai moi, pe cînd în tumorile metastazice prezintă de obicei modificări de tip osteoplastic.

În cazurile de osteoză canceroasă difuză, aproape toată coloana vertebrală, ca de altfel și restul scheletului, poate arăta prezența tumorilor. Spațiile intervertebrale și discurile pot suferi cu timpul unele modificări (în sarcoamele infiltrante dispar odată cu invazia corpului vertebral și distrugerea marginilor vertebrale; în unele metastaze de la prostată, însoțite de condensare subperiostică, spațiile pot fi pensate). De asemenea nu trebuie uitată posibilitatea existenței focarelor multiple în coloana vertebrală, cît și în restul scheletului. În leziunile incipiente tomografia poate da uneori indicații mai precise.

Radioizotopii în diagnosticul tumorilor vertebrale au fost folosiți în special pentru a diferenția o tumoare vertebrală primitivă de una metastazică. Dintre radioizotopi, cei mai utili s-au dovedit galium (Ga) și stronțiu (St). În tumorile benigne sau în leziunile inflamatoare, fixarea izotopilor este normală; în cele ma-

Scanned with OKEN Scanner

ligne, fixarea este crescută. Tumorile iradiate în prealabil arată o fixare scăzută pentru radioizotopi.

Puncția biopsică, folosită în scopul diagnosticului histologic al tumorii vertebrale, comportă unele riscuri, fapt pentru care metoda nu s-a răspîndit.

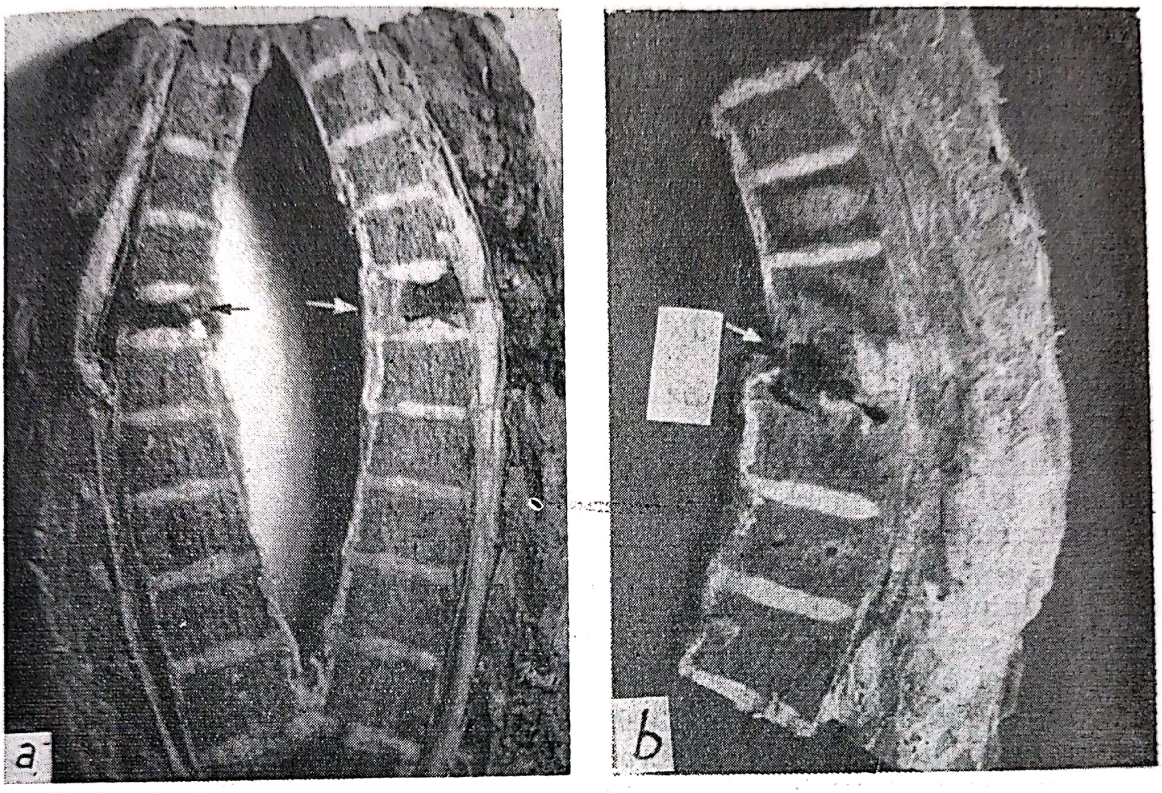

Fig. 649. —
a) Radiografia unei piese anatomice a coloanei vertebrale în care se vede o vertebră tasată de o tumoare, însă spațiile intervertebrale sînt integre; *b*) radiografia unei piese operatorii a coloanei dorsale în care se vede o metastază a două vertebre adiacente cu absența discului intervertebral care este complet distrus.

Diagnosticul tipului histologic sau al originii tumorii vertebrale după aspectul radiologic este foarte greu în majoritatea cazurilor. Într-adevăr, cu excepția angiomului, condromului, osteomului și mielomului multiplu (cînd se văd și celelalte leziuni ale scheletului, cu aspecte mai mult sau mai puțin caracteristice), în celelalte tumori vertebrale este foarte dificil să se precizeze originea lor.

Diagnosticul diferențial între tumorile vertebrale și alte afecțiuni ale rahisului trebuie făcut cu deosebită prudență, mai ales dacă s-a putut decela tumoarea primitivă viscerală, iar explorarea radiologică a restului scheletului nu arăta prezența și altor tumori. Vertebrografia cu substanțe de contrast este în aceste cazuri de mare folos.

Morbul Pott este cel mai des confundat clinic cu o tumoare vertebrală. Diagnosticul este mult ușurat dacă se ține seama că în peste 90% din tumorile vertebrale, spațiul intervertebral este respectat și că în peste 90% din cazurile de morb Pott, discul este mai mult sau mai puțin distrus. Cazurile mai dificile sînt reprezentate de cariile tuberculoase ver-

tebrale centrale cu spațiul intervertebral intact și care foarte greu pot fi deosebite de nodulii tumoriali centrali. Tomografia și evoluția ulterioară a afecțiunii, precum și explorarea restului scheletului coroborate cu datele examenului somatic și de laborator pot ajuta la elucidarea diagnosticului. Tuberculoza arcului posterior al vertebrei fiind excepțională, o distrugere a transversei și a lamei vertebrei vor pleda mai degrabă pentru o tumoare (plasmocitom sau tumoare cu mieloplaxe). Umbrele paravertebrale cu contur de fus din morbul Pott trebuie diferențiate de unele tumori voluminoase cu contur net dezvoltate latero- și prevertebral. De cele mai multe ori este foarte util examenul loco-regional și somatic general.

Hernia de disc, este a doua afecțiune mai des confundată cu tumorile vertebrale la început, în special cînd clinic se constată lombosciatică survenită după un efort fizic sau după un traumatism ușor al coloanei vertebrale. Confuzia este posibilă, deoarece există tumori vertebrale cu debut de hernie discală. Examenul local al coloanei, aspectul contracturii, caracterul și distribuția durerii permit de cele mai multe ori, încă din stadiul clinic, diferențierea acestor două afecțiuni. Aspectele radiografice sînt cu totul diferite și aproape caracteristice pentru fiecare afecțiune.

Reumatismul cronic vertebral, cu diferitele lui forme la bătrîni, poate pune probleme de diagnostic diferențial la examenul clinic. Aspectul radiografic însă elucidează diagnosticul.

Leucemia vertebrală poate prezenta uneori o transparență crescută, datorită hiperplaziei țesutului medular al spongioasei și chiar o tasare mai mult sau mai puțin marcată. Diferențierea se face prin examen hematologic și puncție sternală.

Osteita fibro-chistică von Recklinghausen și osteita deformată Paget pot prezenta și localizări vertebrale cu aspecte asemănătoare uneori cu cele din tumorile vertebrale. Numai explorarea radiografică a restului scheletului și examenului somatic amănunțit pot ajuta acest diagnostic diferențial.

Osteoporoza și osteomalacia din tezaurismoze pot pune uneori probleme de diagnostic diferențial, dar explorarea restului coloanei, examenele de laborator și cel somatic sînt suficiente pentru a le elimina.

Sifilisul vertebral, chisturile parazitare, sechelele după vechi traumatisme vertebrale prezintă de cele mai multe ori aspecte radiologice suficient de nete pentru a permite diferențierea destul de ușor de o tumoare vertebrală primitivă sau secundară.

Tumorile vertebrale primitive și cele metastazice se deosebesc relativ ușor, atunci cînd există dovezi de existența unei tumori în altă parte a organismului, cînd radiografia arată prezența și a altor tumori în schelet sau cînd există alte focare vertebrale. Acest diagnostic este însă foarte greu, dacă nu imposibil, atunci cînd cancerul primitiv nu poate fi decelat clinic. Unele indicii radiologice recomandate (tasarea mai multor vertebre, întinderea distrugerii vertebrale etc.) nu au decît o valoare relativă.

Tratament. Metodele terapeutice urmăresc oprirea sau cel puțin încetinirea evoluției neoplaziei vertebrale, prevenirea instalării leziunilor medulare ireversibile prin compresiunea exercitată de tumoare, combaterea durerii și ameliorarea stării generale a bolnavului.

Scanned with OKEN Scanner

Intervenția chirurgicală. Metoda este indicată în formele însoțite de fenomene de compresiune radiculo-medulară recentă, în formele cu localizare menovertebrală sau cu focare continue (2 vertebre adiacente). În tumorile limitate la arcul vertebral este suficientă laminectomia clasică pe 1—2 vertebre. În tumorile dezvoltate în corpul vertebral este indicată exereza largă a tumorii și a resturilor corpului vertebral (pe cale anterioară sau posterolaterală).

Rahisinteza cu grefon este indicată numai în cazurile de tumoare vertebrală benignă.

Ablația în întregime a tumorii și a corpului vertebral și folosirea unei proteze metalice cu șurub (Krayenbühl) este o metodă asupra căreia nu se poate face o apreciere definitivă, fiind prea recentă.

Radioterapia antitumorală. Clasică, pendulară sau rotatorie, metoda poate fi folosită singură sau asociată cu intervenția chirurgicală.

Deși acordul nu este perfect nici astăzi asupra radio sensibilității tumorilor cu localizare vertebrală se poate admite totuși schema lui Desjardins de la Clinica Mayo, care pare cea mai conformă cu rezultatele (tabelul LXXIV).

TABELUL LXXIV

Radiosensibilitatea tumorilor cu localizare vertebrală
(după Desjardins)

Tumori radiosensibile

Limfoblastoame	— Limfosarcom
	— Boala Hodgkin cu localizări vertebrale
	— Limfoepiteliom
	— Reticuloendoteliom difuz Ewing
	— Mieloame endoteliale
Metastaze ale carcinoamelor embrionare ale gonadelor	
Tumori cu celule gigante	— Mielom multiplu
	— Metastaze ale epiteliomului bazocelular
	— Metastaze ale carcinomului mucoid al tractului digestiv
	— Hemangioame

Tumori puțin radiosensibile

Metastaze ale carcinomului de col uterin și de tiroidă
Metastaze ale epiteliomului faringo-amigdalian
Metastaze ale carcinomului de sîn și rect
Metastaze ale epitelioamelor bronhice
Condrosarcoame

Tumori radiorezistente

Fibrosarcom
Metastaze ale carcinomului de esofag și gastric
Metastaze ale hipernefromului
Osteosarcomul osteogenetic
Melanoepiteliom
Mixosarcom
Tumori benigne (fibrom, lipom, mixom)

Radioterapia singură este indicată în primul rînd în unele tumori vertebrale benigne cu creștere foarte lentă, care sînt asimptomatice sau se află în faza de compresiune radiculară (de exemplu, angiomul vertebral). În tumorile vertebrale plurifocale sau în cele care reprezintă loca-

Scanned with OKEN Scanner

lizarea vertebrală a unui cancer generalizat, indicația radioterapiei este relativă, deoarece are numai un efect paliativ.

Radioterapia postoperatorie este indicată, bineînțeles dacă poate fi suportată de bolnav, în toate cazurile, chiar și în cele în care aparent tumoarea a putut fi scoasă în întregime.

Tehnic rămîn astăzi valabile următoarele principii: totdeauna două cîmpuri paravertebrale situate în unghi de 35—40° doza-tumoare pe serie este de 3500—5000 r, în funcție de caracterul tumorii. Doza totală poate atinge 1500 r, repartizată în 4 serii întinse în timp de 1—2 ani. Radioterapia supravoltată este periculoasă pentru măduvă, greu de suportat de bolnav, iar rezultatele nu sînt mai bune decît în cea convențională.

Împotriva fenomenelor clinice de iradiații (Roentgenkater) s-a preconizat terapia cu cortizon (150 mg/zi), hemisuccinat de hidrocortizon (60 mg/zi). În plus, corticoterapia poate servi la diferențierea tulburărilor produse de iradiație, care dispar după aplicarea ei, de tulburările date de noi însămînțări metastazice, care nu sînt influențate de acest tratament.

Tratamentul cu radioizotopi (p^{32}, Yt^{90}). Utilizarea radioizotopilor nu a dat rezultate net superioare radioterapiei. Totuși se pare că în cazurile de mielom multiplu, efectul asupra localizării vertebrale ar fi mai intens decît radioterapia.

Chimioterapia. În unele cazuri este de încercat chimioterapia continuă sau discontinuă în asociere cu celelalte metode, dar rezultatele nu au fost prea încurajatoare. Citostaticele de tipul E 39 au un efect puțin mulțumitor în boala Hodgkin iar în celelalte tumori nu produc decît o ameliorare ușoară și trecătoare a stării generale. Yperita este puțin eficace în boala Hodgkin cu localizări vertebrale.

Combaterea durerii. Cînd starea bolnavului nu permite nici un fel de intervenție antalgică, opiaceele sînt cele mai eficace pentru combaterea durerii. În formele cu dureri radiculare, Lucherini a folosit hidrocortizonul în injecții subarahnoidiene repetate, cu rezultate mulțumitoare, dar de scurtă durată.

Higgins, Thorn și Pearson; Dreyfus, Zara și Duchange (1955) și alții au folosit terapia cu cortizon în doze de 150 mg/zi, după schemele uzuale. Deși evoluția neoplaziei nu este influențată decît prea puțin, efectul antalgic este apreciabil, iar starea generală este ameliorată. Dozele de morfină administrate anterior pot fi reduse simțitor. Efectul corticoterapiei s-ar datori în special atenuării fenomenelor peritumorale inflamatoare. Este recomandabil însă să fie asociată cu administrarea de antibiotice, pentru a preîntîmpina apariția eventualelor fenomene infecțioase.

Alcoolizarea subarahnoidiană a rădăcinilor spinale după metoda Dogliotti-Horrax poate fi folosită numai în tumori care invadează o singură vertebră și numai pentru regiunea dorsală inferioară și lombară.

TUMORI VERTEBRALE PRIMITIVE (ASPECTE ANATOMOCLINICE PARTICULARE)

TUMORI MALIGNE

Mieloame. Mielomul solitar cu localizare vertebrală este excepțional (în 60% din cazuri, localizarea vertebrală coincide și cu alte localizări osoase). Printre tumorile maligne primitive ale coloanei vertebrale, mie-

Scanned with OKEN Scanner

loamele par să ocupe primul sau al doilea loc. Apare mai frecvent la bărbați după vîrsta de 45 de ani. Au fost publicate și cazuri destul de numeroase la copii, însă foarte probabil multe nu erau mieloame.

Debutul clinic este în general lent, putînd trece cîțiva ani pînă la apariția modificărilor vertebrale sau a modificărilor părților moi paravertebrale. După o fază variabilă ca durată, tradusă prin dureri necaracteristice cu iradiere în torace, abdomen sau membre, apar primele semne de tumoare vertebrală (de foarte multe ori fracturi spontane cu instalare brutală a fenomenelor de compresiune medulară). Aceste tumori arată o marcată tendință la deformări vertebrale (cifoză, gibus) ceea ce face posibilă confuzia cu morbul Pott. Examenele de laborator sînt de mare importanță în punerea diagnosticului. Se constată albumozurie Bence-Jones, a cărei eliminare zilnică crește progresiv. Proteidele și în special globulinele serice cresc foarte mult, ca și de altfel calciul și fosfatazele serului. Hemograma și puncția sternală ajută foarte mult în punerea diagnosticului.

Aspectele radiologice sînt destul de caracteristice (geode izolate sau osteoporoză întinsă la întreg corpul vertebral, respectînd multă vreme corticala). Alteori, întreaga vertebră este distrusă, încît conturul corpului vertebral apare complet șters, în special în regiunea cervicală, unde vertebrele sînt mai mici. Aspectele radiologice corespund în mare cu cele trei procese anatomopatologice, prin care tumoarea invadează vertebra. Localizarea plurivertebrală pe vertebre adiacente sau pe sărite este destul de frecventă în stadiile tardive.

Evoluția formelor vertebrale solitare este mai lentă decît a celor multiple. În general, supraviețuirea nu depășește 2 ani (s-au citat cazuri cu o supraviețuire pînă la 10 ani și mai mult, dar ne îndoim de exactitatea diagnosticului).

Plasmocitomul vertebral (4,4% din totalul tumorilor vertebrale). Media vîrstei în momentul internării este de 57,4 ani. Sediul de predilecție este regiunea toracală. Radiologic tumoarea poate fi limitată la arcul vertebral, dar de cele mai multe ori invadează și corpul vertebral pe care îl distruge pînă la tasare. Localizarea la mai multe vertebre este excepțională.

Localizările vertebrale în boala Hodgkin. În 60% din cazuri, localizarea vertebrală este primitivă și abia mai tîrziu este prins și sistemul ganglionar limfatic. Localizarea vertebrală nu se deosebește ca tablou clinic de celelalte tipuri de tumori primitive sau secundare, decît prin faptul că tasarea vertebrală are loc mai tîrziu decît în morbul Pott.

Sarcoamele vertebrale. Sarcomul Ewing. De obicei, coloana vertebrală este prinsă metastazic, dar se cunosc și forme cu localizare vertebrală primitivă. Apare mai ales la tineri și la bărbați. Localizarea cea mai frecventă este în regiunea dorsală și cu precădere pe mai multe vertebre adiacente. Vertebra este infiltrată difuz, iar tumoarea prezintă o tendință marcată de invazie, din aproape în aproape, a structurilor vecine paravertebrale (părți moi, coaste etc.). Histopatologic este un sarcom microcelular cu dispoziția celulelor predominant vasculară. Debutul clinic este isidios și nespecific. Fenomenele de compresiune medulară apar destul de rapid (2—6 luni), precedate de o fază dureroasă. Examenul local

Scanned with OKEN Scanner

arată, de cele mai multe ori, o tumefacție vizibilă a părților moi paravertebrale. Starea generală declină rapid. Hipertermia este obișnuită.

Semnele radiologice se aseamănă cu cele din mieloame, poate cu singura deosebire că distrugerea coastelor se face global în cazurile de sarcom Ewing.

Evoluția este în general fatală (1—2 ani). Cu toată radiosensibilitatea tumorii, numai 10% din cazuri se bucură de o supraviețuire de peste 2 ani.

Osteo- și condrosarcoamele. Osteosarcomul osteogenetic este o tumoare cu localizare vertebrală, predominant primitivă în 85% din cazuri (fig. 650). Frecvența atingerii vertebrale față de restul scheletului este cam de 6—8%. Vîrsta de predilecție este între 25 și 40 de ani.

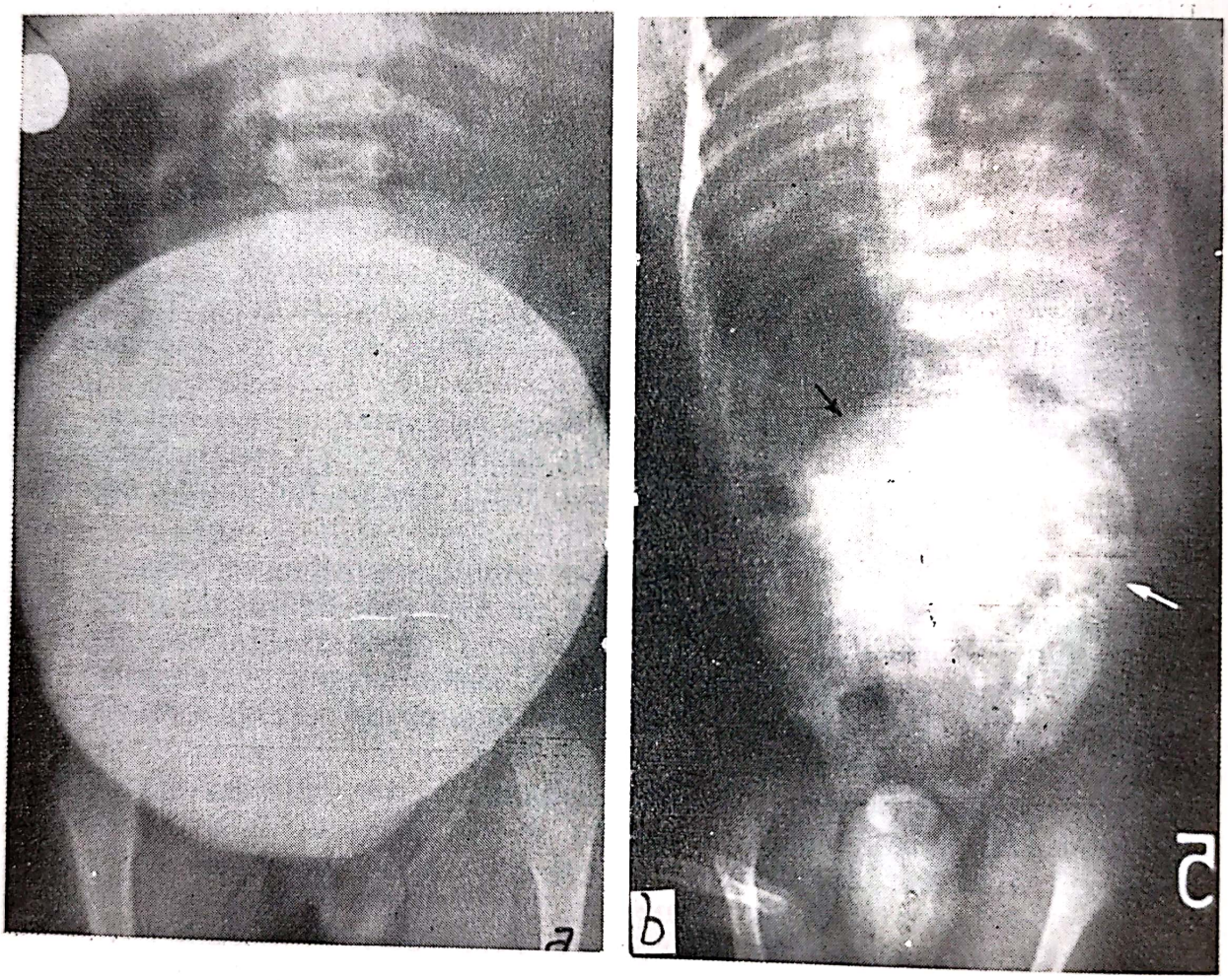

Fig. 650. — *a*) Radiografia coloanei lombo-sacrate: vedere din față: se observă o enormă umbră care este un osteosarcom sacrat; *b*) radiografia coloanei dorso-lombare în care se vede un osteosarcom lombar.

Se localizează de preferință dorso-lombar, iar punctul de plecare este constituit de obicei de corpul vertebral și mai rar de arcul posterior. Frecvent sînt atinse mai multe vertebre la rînd sau pe sărite. Localizarea la nivelul corpului poate îmbrăca două aspecte: tumoarea limitată la coloană, pe care o distruge complet, inclusiv spațiile intervertebrale, sau forma tumorală, în care predomină extinderea spre părțile moi.

Scanned with OKEN Scanner

Localizarea la arcul vertebral are tendință la exteriorizare spre părțile moi, manifestată de timpuriu, care predomină față de cea spre interiorul canalului rahidian (fenomenele de compresiune medulară sînt tardive sau pot lipsi complet pînă la sfîrșitul evoluției bolii).

Creșterea tumorii se face de obicei prin osteoliză și mai rar prin osteogeneză, ultimul proces fiind mai frecvent în tumorile care pleacă din arcul vertebral.

După o perioadă de debut dureros urmează foarte rapid o fază de compresiune medulară. Paraplegiile cu instalare acută se întîlnesc cel mai des în aceste tipuri de tumori. Alteori, după semnele de debut, urmează o fază de evoluție locală, cu apariția unei tumefacții decelabilă clinic și abia în stadiile finale se instalează paraplegia.

Condrosarcomul regiunii occipito-cervicale poate produce un sindrom Jackson, tradus prin paralizia perechilor a X-a, a XI-a, a XII-a de nervi, cu sau fără hemipareză.

Radiologic se văd cîteva aspecte care permit în unele cazuri un diagnostic destul de precis: dispariția spațiilor intervertebrale în formele distructive; apariția umbrelor paravertebrale cu contur net care depășesc leziunile osoase, întinzîndu-se pînă în dreptul vertebrelor sănătoase; distrugeri osoase limitate numai la o apofiză transversă și existența unor insule de condensare osoasă în plină zonă de osteoliză (fig. 116).

Evoluția clinică este polimorfă. Se cunosc cazuri cu evoluție neobișnuit de lungă de mai mulți ani (probabil că unele din aceste cazuri să fi fost greșit etichetate de sarcom osteogenetic fiind vorba mai de grabă de fibrosarcoame periostale, a căror evoluție este mult mai lentă).

Efectele radioterapiei sau ale intervențiilor operatorii sînt numai paliative.

Cordoamele vertebrale se dezvoltă din resturile notocordului primitiv, care în loc să sufere o transformare mezenchimală completă persistă sub formă de incluzii în corpul vertebral, putînd în orice moment să devină punctul de plecare al unei tumori evolutive. Apare mai ales la bărbați, după 50 de ani. Localizarea mai frecventă este cea cervicală, urmată de cea lombo-sacrată și dorsală.

Tumoarea infiltrează corpul vertebral și arată o marcată tendință spre evoluție extravertebrală, anterior spre peritoneu și pleură sau spre părțile moi latero- și retrovertebrale. Uneori este bine delimitată, se implantează pe coloană printr-un pedicul mai mult sau mai puțin întins. În 25% din cazuri există o tumefacție tumorală a părților moi, iar în 30% din cazuri, fenomene precoce de compresiune medulară. Radiografia arată zone de distrugere masivă, alterînd în interiorul lor cu resturi de os normal, aspect caracteristic pentru cordom.

Cordoamele sacro-coccigiene ocupă un loc aparte frecvența lor oscilînd în jur de 48% din totalul cordoamelor. Debutul are loc de obicei între 40 și 60 de ani, fiind o excepție la vîrstele extreme.

Macroscopic, tumoarea se dezvoltă în legătură imediată cu osul și evoluția ei locală se poate face în interiorul canalului sacrat sau retrosacrat. Poate atinge un volum considerabil și de aceea înglobează și împing înaintea lor structurile vecine, pe care numai excepțional le infil-

Scanned with OKEN Scanner

trează. Microscopic nu se deosebesc de cordoamele cranio-vertebrale. Benignitatea lor este variabilă, dat fiind procentajul mare de recidive.

Aspectul radiologic este caracteristic (zone întinse de osteoliză, intricate cu zone de os rămase încă intact), încît rareori se pune problema diagnosticului diferențial.

Tabloul clinic este sărac în formele joase sacro-coccigiene; durerea locală, semne rectale, deformarea regiunii coccigiene și fesiere. În formele înalte (vertebrele L_5—S_1) apar semnele sindromului cozii de cal.

Problemele chirurgicale terapeutice sînt însă mult mai importante decît cele clinice. Intervenția chirurgicală urmărește extirparea totală a tumorii, menținerea stabilității bazinului și păstrarea funcțiilor vezicii și rectului. Extirparea totală a tumorii nu este posibilă decît în cazurile în care tumoarea are o evoluție joasă sacro-coccigiană. În formele înalte (vertebrele L_5—S_1), extirparea totală nu este posibilă decît cu sacrificarea stabilității bazinului. Pentru a preveni tulburările sfincteriene se recomandă păstrarea primilor doi nervi sacrați bilateral, iar a nervului S_s și rușinos intern cel puțin de o parte. Intervenția este urmată fatal de recidive locale. Supraviețuirea este de obicei foarte scurtă.

Radioterapia este ineficace, iar recidivele sînt frecvente.

Tumori cu celule gigante (mieloplaxoame). Localizarea vertebrală a acestor tumori reprezintă cam 30% din totalul localizărilor din schelet. Apar mai ales la bărbați tineri (15—45 de ani), localizîndu-se în ordinea frecvenței: lombar, cervical, dorsal și sacrat. Se dezvoltă în majoritatea cazurilor în spongioasa corpului vertebral și excepțional în apofizele transverse sau în spinoase. De obicei ocupă o singură vertebră, dar se poate întinde și la mai multe vertebre vecine sau cu timpul poate infiltra și osul coxal (în localizarea lombosacrată).

La început, tumoarea se dezvoltă prin focare izolate în interiorul corpului vertebral, iar radiologic se traduce prin geode intraosoase limitate de o zonă de osteocondensare. În majoritatea cazurilor, tumoarea distruge rapid osul prin osteoliză, vertebra tasîndu-se destul de precoce însă tendința la expansiune spre părțile moi este redusă. Dacă se localizează pe mai multe vertebre sau pe arcul posterior, evoluția spre părțile moi se face mai timpuriu. Foarte frecvent, coloana suferă deformări (cifoză, gibozitate), fapt care face ușoară confuzia cu morbul Pott.

Radiologic se constată aspecte diverse, dintre care unul destul de caracteristic: zone de liză în plin corp vertebral evoluînd predominant într-o jumătate de vertebră.

Tendința acestor tumori de a se dezvolta într-o jumătate de vertebră explică de ce tabloul neurologic se traduce în general printr-un hemisindrom al cozii de cal sau printr-un sindrom Brown-Séquard.

Lipsa de substanță osoasă poate prezenta un contur net, alteori o umbră, fără contur net, situată paravertebral, sau poate circumscrie tumoarea. Masa tumorală se caracterizează printr-un aspect multilocular în fagure de miere, reamintind unele aspecte întîlnite în angioamele vertebrale.

Nu există criterii clinice și radiologice pentru a deosebi forma benignă de forma semimalignă a tumorilor vertebrale cu celule gigante, în sensul celor arătate de Jaffé și Lichtenstein.

Scanned with OKEN Scanner

Evoluția acestei tumori este destul de malignă, deși este radiosensibilă, deoarece intervențiile nu permit ablația totală a tumorii, iar recidivele sînt frecvente (precoce sau tardiv după operație). Radioterapia nu reușește decît să prelungească cu foarte puțin timp supraviețuirea.

ANGIOAMELE VERTEBRALE

Hemangiomul vertebral este de două feluri: hemangiom malformație și hemangiom boală. Hemangiomul malformație apare de la naștere, poate rămîne ca atare toată viața sau să devină datorită diferitelor cauze hemangiom boală. Hemangiomul malformație nu dă semne clinice iar radiologic se manifestă sub formă de fagure cu travee fine orientate simetric și nu cuprinde decît vertebra.

Hemangioamele, la nivelul vertebrelor, au o localizare exclusiv primitivă. Pe materialul de necropsie, frecvența ajunge pînă la 12% în timp ce în clinică nu depășesc 5%, dacă sînt raportate la restul tumorilor vertebrale primitive și metastazice. La necropsie se întîlnesc și angioamele malformative cazuri ce nu vin în clinică. Apar mai frecvent (60—70%) la femei între 25 și 50 de ani.

Clinic se manifestă sub două forme:

— forma dureroasă (dureri radiculare; este întîlnită mai des la bătrîni);

— forme cu fenomene de compresiune medulară (rară).

— forma zisă asimptomatică (leziunea vertebrală este descoperită incidental la radiografie sau la necropsie este de fapt hemangiomul malformație și nu e boală.

Traumatismele vertebrale intervin în cazul angioamelor, declarînd uneori evoluția clinică și apariția modificărilor radiologice, iar alteori producînd fracturi cu tasarea vertebrei, devenită mai fragilă prin dezvoltarea angiomului.

Localizarea se face de obicei în primele două-trei vertebre lombare, mai rar în regiunea toracală inferioară și excepțional cervical, unde frecvența semnelor de compresiune este mai mică decît în regiunea toracolombară. În general, atingerea este monovertebrală, dar în 10—15% din cazuri, localizarea se face pe mai multe vertebre, în acest caz crescînd considerabil frecvența cazurilor cu semne de compresiunea radiocolomedulară.

Uneori, la angiomul vertebral se asociază și unul epidural și altul medular, iar uneori angiomul osos este asociat cu nevi vasculari planicutanați, care pot fi situați chiar în dermatomul corespunzător cu nivelul localizării vertebrale. Excepțional, angiomul vertebral coexistă cu semnele bolii Rendu-Osler.

De obicei, tumoarea se localizează primitiv la nivelul corpului vertebral, invadînd abia mai tîrziu pediculii și arcul posterior. S-au semnalat angioame dezvoltate de la început în pediculi sau în arcul posterior. Extinderea tumorii se face de obicei spre canalul rahidian și excepțional spre structurile vecine (musculatura paravertebrală, coaste etc.).

Imaginea radiologică este aproape caracteristică: trabeculele orizontale ale spongioasei se șterg și dispar, iar cele verticale apar condensate

Scanned with OKEN Scanner

și dispuse paralel, formîndu-se astfel mai multe lacune de dimensiuni variabile (aspect caracteristic de „fagure de miere“ sau de „spumă de săpun“), acest aspect prinde lamele, apofizele, dau o hemoragie subperiostală și se vede la radiografie un fus paravertebral. Examenul radiologic permite uneori să se deosebească un hemangiom vertebral în evoluție de o malformație (stabilizat) (conservarea conturului general al vertebrei și prezența unei trabeculații orientate și intens mineralizate, fără prinderea lamelor vertebrale, fără fus paravertebral ar pleda pentru un hemangiom stabilizat.

Tratament. Dintre toate tumorile vertebrale primitive și secundare, în hemangiomul vertebral se obțin rezultate terapeutice destul de mulțumitoare. În formele dureroase, fără semne de compresiune medulară, radioterapia poate asigura o scleroză destul de importantă a tumorii și prevenirea instalării fenomenelor de compresiune medulară. În formele cu semne neurologice incipiente sau chiar avansate, laminectomia decompresivă largă, urmată de radioterapie profundă, poate asigura ameliorări de 50% din cazuri, care pot merge pînă la dispariția completă a fenomenelor neurologice, asigurînd astfel o supraviețuire importantă. În formele cu fenomene neurologice ireversibile, röntgenterapia fără operație mai poate da unele ameliorări.

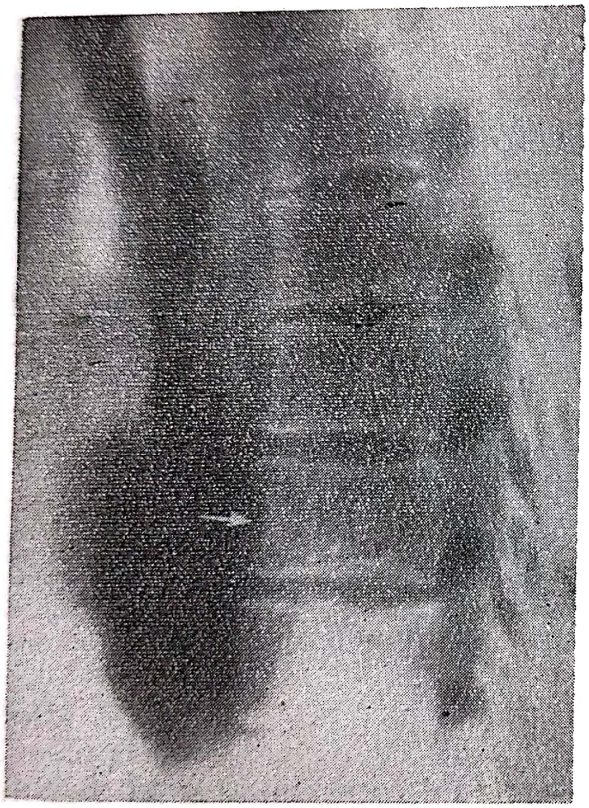

Fig. 651. — Angiom vertebral T_{10}, vedere din profil: se văd traveele osoase paralele verticale.

Radioterapia, pentru a putea fi eficientă, trebuie făcută în doze mari, iar curieterapia nu dă rezultate superioare röntgenterapiei, fiind mult mai nocivă pentru bolnav.

Condroamele vertebrale se localizează foarte rar vertebral (sub 1% din totalul tumorilor vertebrale). Apar mai des între 25 și 35 de ani, de preferință în regiunea dorsală și cervicală, dezvoltarea începînd în special în corpul vertebral și excepțional în apofizele vertebrale. De obicei este atinsă o singură vertebră, mai rar două și excepțional trei vertebre.

Tumoarea poate distruge în întregime sau numai parțial corpul vertebral; în ultimul caz, cea mai mare parte a tumorii se găsește în părțile moi paravertebrale. Condroamele arcului posterior sînt de obicei pediculate pe una sau două vertebre. Tumoarea, chiar cînd distruge puțin din corpul vertebral și evoluează mai mult spre părțile moi, prezintă o tendință marcată de a se insinua prin găurile de conjugare, dezvoltîndu-se apoi în interiorul canalului rahidian, de unde frecvența mare a cazurilor cu fenomene de compresiune medulară precoce (tumori în bisac).

Scanned with OKEN Scanner

Debutul clinic se face printr-o perioadă dureroasă, urmată după un timp destul de lung (luni și ani) de instalarea semnelor neurologice obiective sau de apariția unei tumori în părțile moi.

Aspectul radiologic este destul de caracteristic, permițînd adeseori diagnosticul naturii tumorii. Tumoarea apare cu un aspect multilocular, în care alternează zone clare cu zone mai opace, de unde un aspect general marmorat. Uneori cînd încărcătura calcară este suficientă, conturul tumorii apare net.

Evoluția tumorii este foarte lentă; bolnavul moare de obicei prin complicații neurologice secundare.

Tumoarea este radiorezistentă. Intervenția operatorie dă rezultatele cele mai bune cînd tumoarea este pediculată. Ablația incompletă a tumorii se poate însoți de recidive locale — eventualitatea cea mai frecventă — sau de degenerescența malignă a resturilor tumorii.

Osteoamele vertebrale sînt tumori excepțional de rare. Survin la orice vîrstă, în special la bărbați. Evoluția lor este extrem de lungă — ani — debutul făcîndu-se prin instalarea semnelor neurologice sau prin apariția unei tumefacții locale. Se localizează de preferință în regiunea cervicală și lombară. Anatomopatologic îmbracă trei aspecte: enosteomul vertebral fără semne clinice, osteomul osteoblastic și osteomul osteoid, descrise de Jaffé. Radiologic, enosteoamele se traduc prin simple opacifieri în interiorul corpului vertebral; osteoamele osteoblastice se dezvoltă pe seama apofizelor arcului posterior sau, mai rar, pe fețele nearticulate ale corpului vertebral; osteoamele osteoide interesează în special apofizele transverse detașîndu-se printr-o opacitate crescută față de osul normal și atingînd dimensiuni variabile.

Clinic, fenomenele de compresiune medulare sînt tardive și se datoresc îngustării canalului rahidian.

Intervenția chirurgicală cu ablația, mai mult sau mai puțin completă a tumorii are o indicație majoră, mai ales cînd există și fenomene neurologice, iar radioterapia inhibînd procesul de osteogeneză poate sprijini uneori rezultatele postoperatorii.

Tumori vertebrale benigne rare. Fibroamele și lipoamele vertebrale constituie un grup discutabil din punctul de vedere al originii lor primitive din vertebră. Se cunosc lipoame osteoperiostice inserîndu-se pe apofizele spinoase sau transverse și evoluînd spre părțile moi.

Lipomul se localizează de obicei în regiunea lombară, prezența lui traducîndu-se radiologic prin apariția unei zone clare, mai mult sau mai puțin circulare la nivelul corpului vertebral. Atît timp cît nu duce la tasarea corpului vertebral nu dă nici un semn clinic.

Chistul solitar osos vertebral nu a putut fi pus în evidență pînă astăzi cu certitudine.

Fibromul periostic adevărat se implantează primitiv pe periostul vertebral, de unde evoluează spre părțile moi sau se insinuează prin gaura de conjugare în canalul rahidian, dînd fenomene de compresiune medulară (fibrom în bisac).

Scanned with OKEN Scanner

Tumorile în bisac mediastino-vertebrale.

Durerile îmbracă de obicei tipul unei nevralgii intercostale pe mai multe segmente, rahialgii dorsale, cu iradiere cranio-caudală și mai rar dureri de tip radicular. Atingerea simpaticului toracal se manifestă prin sindromul Claude Bernard-Horner și prin tulburări vasomotorii și trofice în membrul superior corespunzător.

Sindromul de compresiune medulară apare brusc sau într-un răstimp foarte scurt, deoarece tumoarea mediastinală, înglobînd și vasele, produce în teritoriul arterei spinale anterioare o scădere a debitului de irigație, de unde apariția unor zone de ischemie radiculo-medulară. Semnele mediastinale (dispnee, tuse, răgușeală) apar la un interval variabil în cursul bolii. Marele sindrom de compresiune mediastinală se întîlnește excepțional.

Fig. 652. — Boala Jaffe-Lichtenstain care a prins vertebra L_3.

Semnele radiologice sînt aproape caracteristice dar cînd sînt complete permit un diagnostic precis. Radiografiile toracelui și mediastinului posterior pun în evidență o umbră latero-vertebrală cu contur șters, vag, sferic sau ovoidal. Rareori, în interiorul umbrei se constată clacificări și excepțional conturul acesteia apare calcificat. La acestea se adaugă lărgirea spațiilor intercostale, subluxația cranială a capetelor primelor 3 coaste de aceeași parte. La coloana toracală se constată lărgirea găurii de conjugare, erodarea pediculilor și a lamelor de aceeași parte și lărgirea canalului rahidian pe seama fetei posterioare a corpurilor vertebrale, care în radiografia de profil capătă un aspect concav.

Diagnosticul etiologic al tumorilor acestei regiuni este destul de greu de făcut înainte de biopsie, dar unele elemente permit un diagnostic etiologic prezumtiv.

Tumorile neurogene (simpatomul, ganglioneuromul) reprezintă 30—45% din toate tumorile mediastinului. Sînt tumori maligne și se întîlnesc la copii între 4 și 12 ani.

Tumorile care pleacă din nervii rahidieni îmbracă 2 aspecte: neurofibromatoza von Recklighausen și neurinomul solitar.

O altă grupă de tumori care se dezvoltă în această regiune este constituită din acelea care derivă din structurile vecine: țesut conjunctiv (fibroame, fibromixoame, lipoame, fibrosarcoame), os (osteosarcoame, reticulosarcoame), ganglioni limfatici (limfosarcoame). Un ultim grup mai

Scanned with OKEN Scanner

heterogen este alcătuit din tumorile disembrioplazice uni- sau pluriinsulare grup definit cu foarte puţină precizie.

Ganglioneuromul în bisac asociat cu boala von Recklinghausen a fost semnalat în literatură, dar excepţional, în total 22 cazuri.

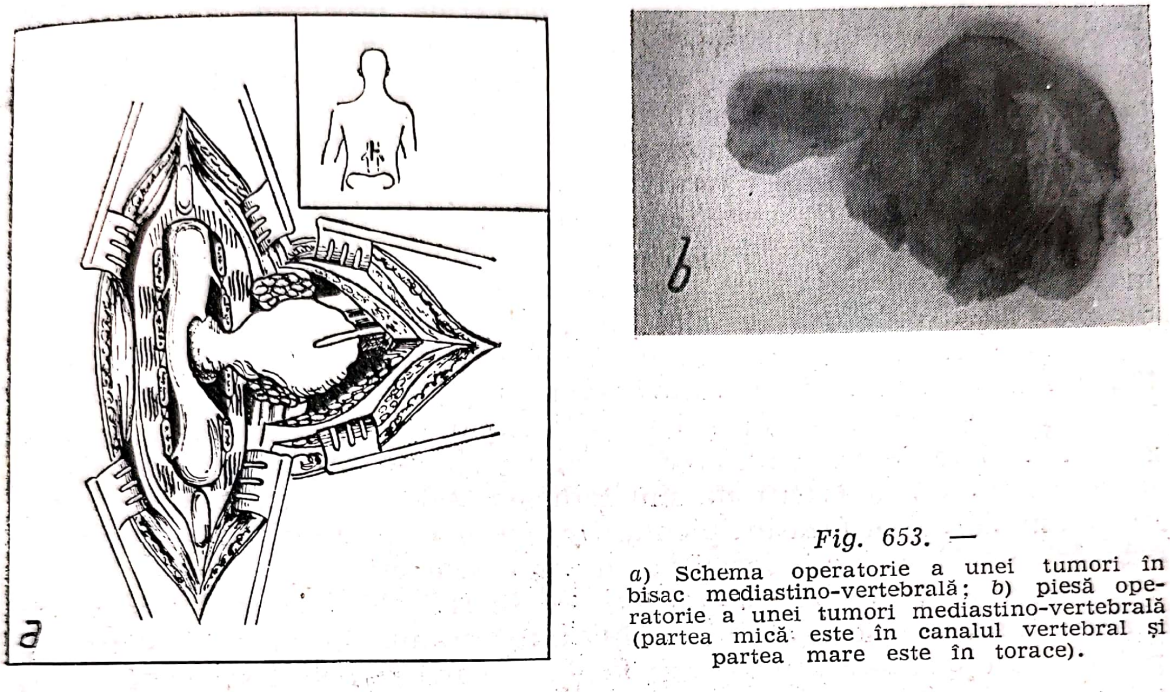

Fig. 653. —
a) Schema operatorie a unei tumori în bisac mediastino-vertebrală; *b*) piesă operatorie a unei tumori mediastino-vertebrală (partea mică este în canalul vertebral şi partea mare este în torace).

TUMORI VERTEBRALE METASTAZICE (ASPECTE PARTICULARE)

Frecvenţa cancerului vertebral metastazic este mult mai mare decît a tumorilor vertebrale primitive deoarece în afară de cancere primitive osteofile, care dau un mare procentaj în localizări vertebrale, orice cancer primitiv, oriunde ar fi situat poate mai devreme sau mai tîrziu să prezinte în evoluţia lui şi metastaze vertebrale.

Cancerele primitive ale organismului cu metastazare predominant osoasă sînt următoarele două puncte: cancerul sînului dă cel mai mare procent de metastaze vertebrale (cam 1/3 din cancerele sînului dau metastaze vertebrale). Se pare că frecvenţa localizărilor vertebrale ar fi ceva mai mare la bolnavele care nu au fost operate sau la care tumoarea mamară a fost incomplet extirpată, accentul terapeutic punîndu-se pe radioterapie.

Metastazele vertebrale plecate de la un cancer al sînului se pot întîlni la orice vîrstă. Între momentul apariţiei sau decelării cancerului sînului şi pînă la apariţia semnelor de metastaze vertebrale trec în medie trei—patru ani, timp care se poate prelungi uneori pînă la peste 10 ani. Această perioadă de latenţă este invers proporţională cu rapiditatea evoluţiei clinice a tumorii primitive.

Metastazele vertebrale de origine mamară se localizează de preferinţă dorso-lombar iar creşterea lor se face predominant osteolitic, formele osteoblastice fiind excepţionale. Localizări vertebrale multiple s-ar întîlni cam în 30% din cazuri fiind mai mult sau mai puţin decelabile radiografic.

Scanned with OKEN Scanner

Metastazele vertebrale, care apar după un răstimp foarte lung față de tumoarea primitivă, par să fie sensibile la radioterapia profundă de unde un număr de ameliorări mulțumitoare obținute de diverși autori, însă de durată variabilă.

Cancerul prostatei reprezintă la bărbat sursa cea mai frecventă de metastază vertebrală (30—90% din cancerele prostatei dau metastaze vertebrale într-un timp foarte scurt de la apariția lor). Aceste metastaze se caracterizează radiologic printr-o marcantă tendință la condensare osoasă, în special la marginea corpului vertebral, de unde o pensare destul de timpurie a spațiului intervertebral. Această modificare apare excepțional și numai în fazele tardive ale evoluției în cancerele vertebral primitive. Cam într-o zecime din cazuri se asociază și leziuni de tip osteolitic. Metastazele vertebrale prostatice sînt puțin sensibile la radioterapie însă reacționează destul de bine la tratamentul cu estrogeni (2—5 mg pe zi de dietilstilbestrol) asociat sau nu cu castrare.

Hipernefroamele, deși au o evoluție locală foarte lentă și foarte tîrziu aparentă, produc determinări vertebrale destul de precoce. Evoluția leziunilor vertebrale se face destul de rapid, adesea primele semne clinice fiind date de o fractură patologică a vertebrei. Metastazele vertebrale, plecate dintr-un hipernefrom, sînt radiosensibile astfel încît se pot obține unele ameliorări în faza incipientă. De cele mai multe ori localizările vertebrale coincid și cu alte localizări în restul scheletului.

Cancerul tiroidei, dă metastaze osoase (1/3 din cazuri), coloana vertebrală fiind prinsă în al doilea rînd după craniu. Localizările vertebrale pot fi unice, solitare sau diseminate în coloană și restul scheletului. Primele se întîlnesc în special în cancerele sclerogene ale tiroidei, iar secundele în epiteliomul tiroidian cu evoluție rapidă. Uneori chiar adenomul tiroidian poate da metastaze vertebrale.

Alte cancere primitive dau, într-o proporție mult mai greu de apreciat, metastaze vertebrale, asociate de cele mai multe ori cu localizări în restul scheletului (50% din cancerele bronhopulmonare cu generalizare osoasă prezintă și metastaze vertebrale, iar 10% din melanoamele maligne primitive dau metastaze în vertebre și schelet).

Xantomul vertebral solitar, excepțional de rar, apare în xantomatoza osoasă, localizîndu-se de obicei monovertebral în arcul posterior.

AFECTĂRI VERTEBRALE ÎN CADRUL BOLILOR DE SISTEM

Granulomul eozinofil (osteocondrita vertebrală infantilă Calvé- 1924) apare înainte de 20 de ani și numai excepțional sub vîrsta de 1 an sau peste 50 de ani. În 50% din cazuri, localizarea vertebrală este unică, rareori fiind prinse mai multe vertebre. Regiunea coloanei cervicale este mai frecvent atinsă, urmată apoi de coloana corsolombară.

Leziunea începe în corpul vertebral, care cu timpul se tasează și numai tîrziu prinde și arcul vertebral. Microscopic, predomină granulocitele eozinofile, urmate de limfocite și histocite încărcate cu grăsimi.

Rahialgia și durerea radiculară caracterizează faza de debut, la care se adaugă scolioza și contractura paravertebrală. În stadiul avansat, cînd vertebra se turtește, pot apărea semne de compresiune radiculomedulară. La semnele neurologice se adaugă și alte semne: febră (inconstantă),

Scanned with OKEN Scanner

uneori creşterea vitezei de sedimentare, eozinofilie sanguină (10—15%), hipercolesterolemie (2—3 g‰), a căror valoare pentru diagnostic creşte invers cu vîrsta bolnavului.

Radiologic se constată o zonă rotundă de liză, delimitată de un inel de condensare osoasă. La nivelul vertebrei, imaginea nu e atît de caracteristică ca în granulomul eozinofil cranian. În stadiul de localizare la nivelul arcului vertebral diagnosticul radiologic este mult îngreuiat, iar uneori semnele generale şi de laborator ajută la precizarea diagnosticului.

În boala Gaucher, spongioasa corpurilor vertebrale este invadată uneori de histiocite încărcate cu kerazină, proces care duce cu timpul la tasarea corpului vertebral şi la instalarea unui sindrom de compresiune medulară. Leziunile osoase ale coloanei sînt excepţional de rare în comparaţie cu restul scheletului.

În boala Paget compresiunile medulare sînt excepţionale. Se manifestă prin semne de compresiune, întîi radiculară, apoi şi medulară; cu timpul se instalează paraplegie spastică, cu blocajul spaţiului subarahnoidian.

Patogenia tulburărilor neurologice comportă doi factori: îngustarea canalului rahidian şi a găurilor intervertebrale şi tulburări ischemice, datorite primului factor.

Uneori, datorită îngroşării inegale a canalului rahidian s-a observat tabloul clinic al sindromului Brown-Séquard.

De cele mai multe ori, localizarea este plurivertebral şi preferă regiunea dorsolombară.

Radiologică, se constată reducerea diametrului vertical, contur cuneiform cu vîrf anterior, bascularea corpului vertebral, pensarea discurilor intervertebrale, aspect vătuit al desenului structural şi îngroşare, care duc la îngustarea canalului vertebral şi a găurilor de conjugare.

Tratamentul exclusiv chirurgical: laminectomia decompresivă la nivelul vertebrei sau vertebrelor atinse. Rezultatele postoperatorii sînt mulţumitoare numai în 50% din cazuri, din următoarele motive: necesitatea laminectomiei plurivertebrale (compromiterea statisticii vertebrale), insuficienţă cardiorespiratorie (prin lărgirea patului vascular).

BIBLIOGRAFIE

ARSENI C. — Tumori vertebrale primitive benigne, pag. 525—527 în vol. IV. Patologia chirurgicală, Ed. medicală, Bucureşti, 1977.

ARSENI C., SIMIONESCU M. — Patologia vertebro-medulară neurochirurgicală, Ed. medicală. 1968.

DAVID M., MESSIMY, ABOULAR J. — *Neuroch.*, 1961, 4, 1, 26—40.

PAILLAS J. E., SEVRATRIN G., LEGRÉ J. — Les tumeurs primitives du rachis, Ed. Masson, 1933.

SAIDMANN J. — Diagnostic et traitement des maladies de la colonne vertebrale II, Ed. Doin, 1948.

COMPRESIUNI VERTEBROMEDULARE DE ORIGINE PARAZITARĂ

Echinococoza vertebromedulară (hidatidoza vertebromedulară). Echinococoza medulară primară nu există. Echinococoza spinală secundară este dată mai rar de o echinococoză care s-a diseminat în spaţiul subarahnoidian; de obicei ea este situată extradural, datorită unei echinococoze

Scanned with OKEN Scanner

vertebrale. Echinococoza vertebrală medulară este o afecțiune care reprezintă 2—3% din compresiunile medulare.

Însămînțarea se face vertebral, mai rar în coaste sau masele musculare, de unde difuzează epidural, excepțional subdural. Apare la adulți (30—50 de ani); o treime din bolnavi prezintă localizări și în alte organe.

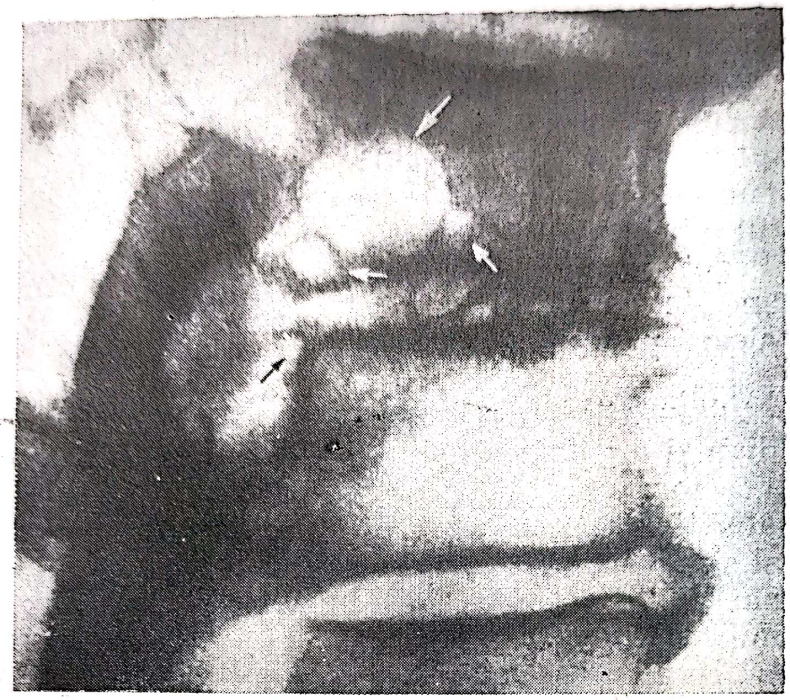

Fig. 654. — Radiografie dorso-lombară, vedere din profil se văd geode multiple în corpurile vertebrale datorită unei hidatidoze.

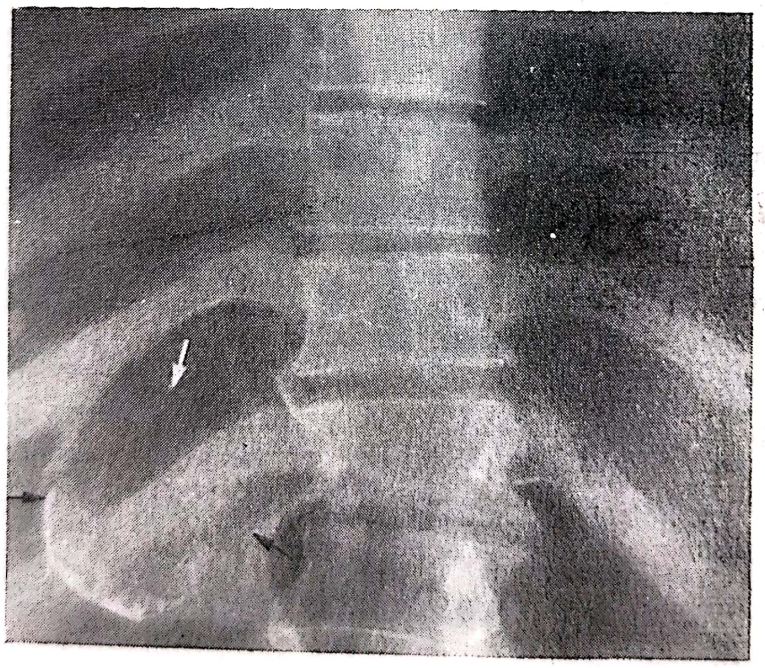

Fig. 655. — Se observă o puternică basculară T_{12}—L_1 prin ușoară prăbușire T_{12}, cu zone de osteoliză marginală dreaptă a vertebrei T_{12} — subecuatorial, moderată pensare T_{12}—L_1, ciocuri osteofitice T_{11}—T_{12} și L_1—L_2. Paravertebral apare o calcificare neregulată cu aspect ușor trilobat întinsă la nivelul ultimelor trei coaste.

Scanned with OKEN Scanner

Debutul este radicular, cu contractură paravertebrală şi deformarea regiunii. Ulterior, apare o lombosciatică şi tardiv o pareză.

Tot tardiv apar şi leziunile pe radiografia coloanei vertebrale (fig. 654, 655): se pot observa zone de liză şi condensare, corpul se tasează, şi pot exista umbre rotunde paravertebrale. Reacţiile în sînge şi L.C.R. pentru hidatidoză sînt rareori pozitive.

Diagnosticul pozitiv se face pe antecedente, pe prezenţa altor chisturi în organism, examen radiologic şi semne de compresiune medulară. Diagnosticul diferenţial se face cu hernia de disc, morbul Pott, tumori medulare sau vertebrale. Prognosticul este rezervat, deoarece recidivele apar într-un procent de peste 40%.

Tratamentul chirurgical, constînd din laminectomie şi evacuarea chisturilor.

BIBLIOGRAFIE

ARSENI C., SIMIONESCU M. — Patologia vertebro-medulară neurochirurgicală, Ed. medicală, 1967.

ARSENI C. — Parazitozele sistemului nervos în Neurologia II, Ed. medicală, 1957.

ARSENI C., CONSTANTINESCU A. I., MARETSIS M. — Sindromul parazitar în Neurochirurgie, pg. 325—328 din Semiologia neurochirurgicală, Ed. didactică, 1977.

ARSENI C. — Compresiuni vertebro-medulare de origine parazitară din Patologia chirurgicală IV, Rd. medicală, 1977.

ARSENI C., MARETSIS M. — Procesele expansive intracraniene de origine parazitară din Procesele expansive intracraniene II, Ed. Acad. R.S.R., 1974, pg. 441—484.

ARSENI C., SAMITCA D. — *Brit. med. J.*, 1957, 2, 294.

ARSENI C., SAMITCA D. C. — *Neurol. Psich. Neuroch.*, 1960, V, 129.

ARSENI C., SAMITCA D. — *Acta Neurol. Scand.*, 1957, 32, 389.

FILIPOV F. I. — *Vopr. neiroch.*, 1964, 23, 53.

MARINESCU V. — Hidatidoza cronică cerebrală şi vertebro-medulară, Teză I.M.F., Bucureşti, 1971.

HERNIA DE DISC

1. PARTEA GENERALĂ

Majoritatea nevralgiilor brahiale şi crurale sînt de origine vertebrală, discul vertebral fiind cauza cea mai frecventă. Această concepţie s-a dezvoltat încetul cu încetul, nefiind uşor acceptată de la început.

Lui Schmorl şi şcolii lui îi revine meritul de a fi atras atenţia încă din 1929 asupra rolului discului intervertebral în diverse afecţiuni radiculo-medulare.

Deşi se credea că diagnosticul clinic nu este posibil (în afara cazurilor cu calcifieri sau osificări vizibile pe radiografia simplă). Glorieux a susţinut, totuşi, că tabloul clinic şi radiologic sînt suficiente pentru diagnosticul clinic înainte de intervenţie. Uneori, tabloul radiologic este patologic pentru stabilirea diagnosticului.

Astăzi se admite ca 80% din cazurile de lombo-sciatică sînt hernii de disc, 10% de origine osoasă vertebrală, iar restul prin alte cauze. Discul

Scanned with OKEN Scanner

intervertebral reprezintă cauza principală a unor stări dureroase, nu numai din regiunea lombară, dar și din cea cervico-dorsală.

Există numeroase sinonime cu care hernia de disc a fost etichetată în literatura medicală: enacondroze, noduli cartilaginoși (Schmorl 1932), nodul fibro-cartilaginos al feței posterioare a discurilor intervertebrale, hernie nucleară intrarahidiană, disc protruzionat. Prin toți acești termeni se înțelege deplasarea posterioară a discului intervertebral în canalul spinal, care provoacă simptome și semne radiologice bine definite.

Noi preferăm termenul de discopatie vertebrală, deoarece leziunile depășesc discul intervertebral iar leziunile pot fi traumatice, inflamatorii, degenerative etc. Denumirea de hernie discală ar fi mai adecvată pentru herniile acute posttraumatice. Deoarece termenul de hernie discală este mai răspîndit îl vom folosi în cele ce urmează.

Hernia posterioară a discului intervertebral.

Deplasarea dorsală a unei porțiuni din discul intervertebral, proeminînd sau pătrunzînd în canalul vertebral, constituie o hernie posterioară

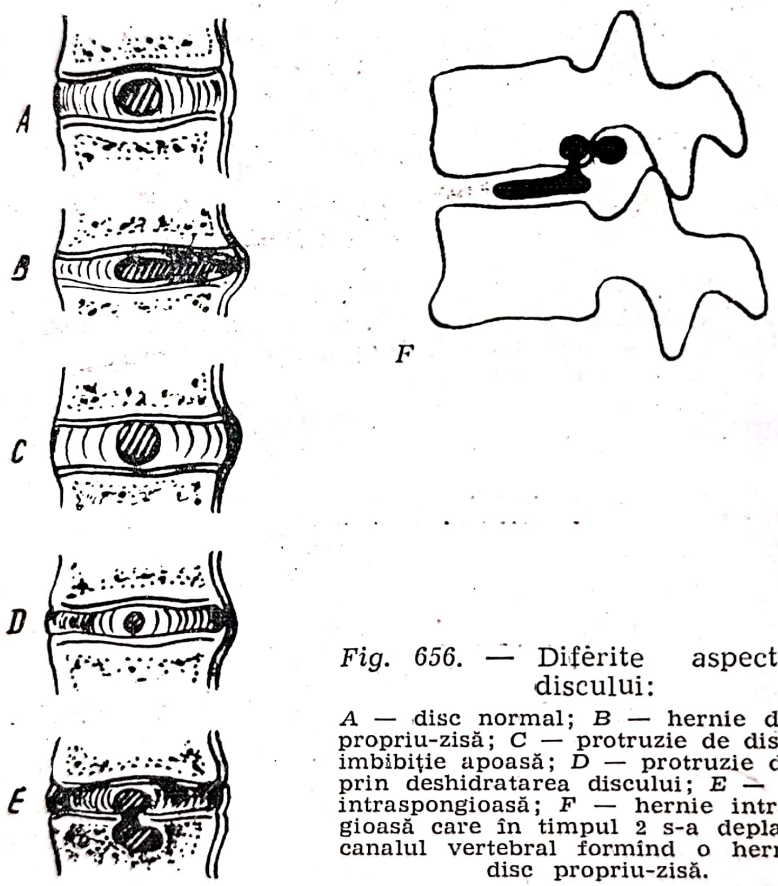

Fig. 656. — Diferite aspecte ale discului:

A — disc normal; *B* — hernie de disc propriu-zisă; *C* — protruzie de disc prin imbibiție apoasă; *D* — protruzie de disc prin deshidratarea discului; *E* — hernia intraspongioasă; *F* — hernie intraspongioasă care în timpul 2 s-a deplasat în canalul vertebral formînd o hernie de disc propriu-zisă.

a discului intervertebral. Unii autori fac deosebirea între protruzia discală și hernia de disc propriu-zisă.

Protruzia de disc este simpla proeminență în canalul vertebral a întregului inel fibros al discului, produsă de mărirea inelului fibros prin îmbibiție sau de o degenerare a nucleului pulpos prin deshidratare, cînd discul intervertebral pierde din înălțime și atunci inelul fibros începe să proemine pasiv în canalul vertebral (fig. 656).

Scanned with OKEN Scanner

Hernia de disc constituie deplasarea adevărată a unei porțiuni de disc în canalul vertebral, alcătuită totdeauna dintr-o porțiune din inelul fibros și nucleul polpos. Nu există niciodată o hernie de disc alcătuită numai din nucleul pulpos.

Hernia de disc intraspongioasă este formată de deplasarea unei porțiuni din discul intervertebral în corpul vertebral (fig. 656) care și ulterior la alt efort hernia intraspongioasă se deplasează spre canalul vertebral.

Clasificare (fig. 657). Clasificarea anatomică: hernia de disc simplă, în care ligamentul vertebral dorsal nu este rupt.

— Hernia de disc intraspinală, în care ligamentul vertebral dorsal este rupt și o porțiune mai mică sau mai mare din disc și din nucleul pulpos proemina în canalul rahidian este de două feluri: a) hernia de disc liberă (prin efracție: conținutul discal trece prin ligamentul vertebral dorsal, dar rămîne încă parțial fixat în zonele din discul intervertebral, încă neherniat, sau de platonul vertebral corespunzător); b) hernia migratoare (nu mai are nici o legătură cu spațiul intervertebral ci se mișcă liberă în canalul rahidian).

— Hernia de disc intermitentă ține de solicitarea mecanică neobișnuit de puternică sau de o hipertensiune puternică a coloanei, retrăgîndu-se după dispariția hipersolicitării deși nucleul pulpos poate rămîne definitiv luxat.

Clasificarea topografică (fig. 658).

— Hernia de disc intraspinală este situată în întregime în canalul vertebral și provine din porțiunea mediană a discului. Această hernie poate ocupa trei porțiuni: a) dorso-mediană [grupa I, după Stookey (fig. 658 A), determină o compresiune medulară (fig. 658 A) sau a cozii de cal (fig. 658 A′)]; b) paramediană (grupa a II-a, după Stookey (fig. 658 B) produce o compresiune medulară uni- sau bilaterală); c) dorso-laterală (grupa a III-a, după Stookey (fig. 658 C) comprimă măduva sau rădăcinile nervoase intraspinal (fig. 658 C′) sau pe partea laterală a lamei vertebrale (fig. 658 C″) uni- sau bilateral; este cea mai frecventă, deoarece la acest nivel există în disc un punct slab, ligamentul vertebral dorsal fiind redus la cîteva fibre în părțile lui laterale).

— Hernia de disc intraforaminală (fig. 658 D) provine din porțiunea externă a discului și comprimă rădăcina corespunzătoare pe procesul articular.

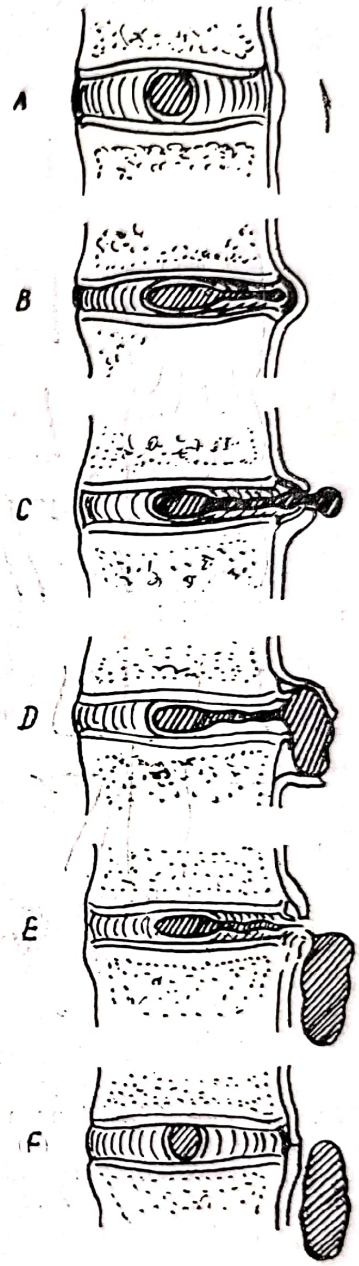

Fig. 657. — Diferite stadii în formarea herniei de disc:

A — disc normal; *B* — hernie imatură; protruzie; *C* — hernie care a rupt ligamentul vertebral; *D* — hernie intrarahidiană mare; *E* — hernie liberă în canalul rahidian; *F* — hernie migratoare care a ajuns în dreptul unui disc normal.

Scanned with OKEN Scanner

— Hernia de disc laterală provine din porţiunea cea mai laterală a discului şi poate provoca simptome numai dacă este situată în regiunea cervicală inferioară, putînd comprima la acest nivel artera şi nervul vertebral.

— Hernia de disc vertebrală, care provine din marginea vertebrală a discului, nu dă simptome şi deci este lipsită de interes.

Uneori se combină două sau mai multe tipuri de hernie de disc.

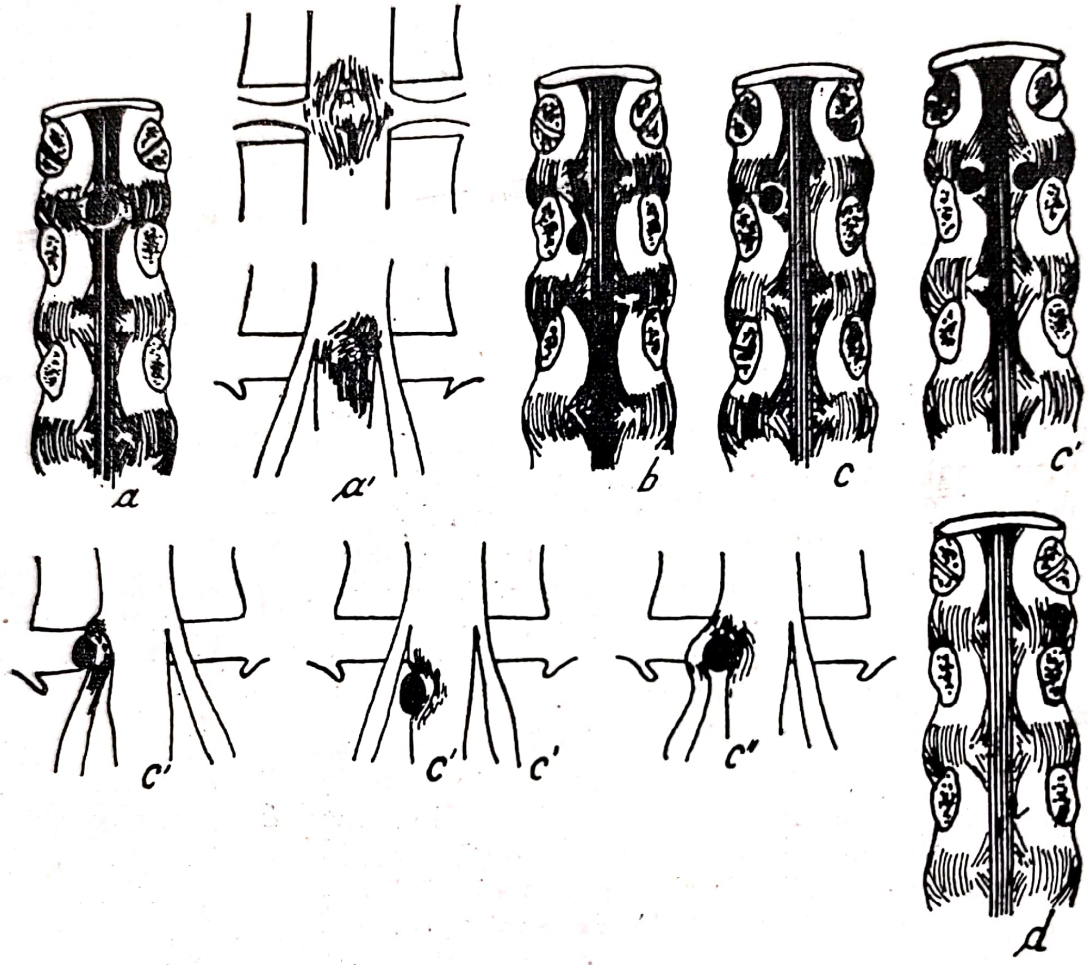

Fig. 658. — Clasificarea topografică a herniilor de disc: hernie dorso-mediană comprimînd măduva (*a*); sau coada de cal (*a'*); hernie paramediană (*b*); hernie dorsolaterală comprimînd măduva (*c*), fie intraspinal (*c'*), fie pe partea laterală a lamei vertebrale (*c''*); hernie de disc intraforaminală (*d*).

ETIOPATOGENIE

Vîrsta de predilecţie este între 30 şi 45 de ani. La copii nu se produc hernii de disc, deoarece discul nu este degenerat. Rezistenţa discului intervertebral infantil sau juvenil permite să suporte fără urmări atît traumatismele, cît şi uzura funcţională a regiunii lombo-sacrate. Excepţional se observă hernii de disc la copii şi mai ales sub 10 ani. Bătrînii, nefăcînd eforturi prea mari, nu prezintă hernii de disc atît de frecvente ca adulţii, care fac eforturi mari, iar pe de altă parte, la bătrîni discul suferă un proces de involuţie.

Scanned with OKEN Scanner

Sex. Hernia de disc este mai frecventă la bărbaţi (raport aproape 2 : 1).

Număr. De obicei este unică, dar poate fi multiplă în aceeaşi regiune sau în diferite regiuni ale coloanei vertebrale (1%). Prezenţa mai multor hernii în aceeaşi regiune explică persistenţa durerilor după operaţie.

Profesie. Aproximativ 70% din herniile de disc apar la cei care depun eforturi fizice mari (35% muncitori manuali şi meseriaşi; 25% femei de serviciu şi gospodine; 20% funcţionari; 10% intelectuali; 10% ţărani).

Sediu. Cel mai frecvent apare în regiunea lombară, apoi în cea cervicală şi rareori în cea dorsală. Se pot găsi la acelaşi bolnav hernii lombare şi cervicale.

Regiunea lombară şi mai ales ultimele două discuri lombare reprezintă sediul de predilecţie al herniei posterioare de disc, din următoarele cauze: şocurile traumatice sînt transmise mai ales în segmentul lombar; ligamentul vertebral dorsal, îngust în regiunea lombară şi redus la o bandă subţire situată pe linia mediană, este mai slab dezvoltat la L_4—L_5 şi într-un contact slab cu corpurile vertebrate; discurile lombare au aici înălţimea maximă şi un nucleu pulpos voluminos, iar fibrele inelului fibros sînt lungi şi subţiri; coloana vertebrală prezintă o lordoză mare şi o mobilitate deosebită. Între 95 şi 98%, herniile de disc sînt localizate în regiunea lombară, iar dintre acestea 50% sînt la L_4 şi 40% la L_5 (hernii multiple lombare 3%).

Herniile de disc cervicale se produc la C_6—C_7 (50%), la C_5—C_6 (30%), şi niciodată la C_1 şi C_2; în 5% din cazuri sînt hernii multiple. Cauzele acestor hernii cervicale sînt: mobilitatea mare a acestei regiuni; curbura fiziologică mare; eforturile care fac ca tracţiunile şi tensiunile să fie mai mari la acest nivel. Rădăcinile cervicale sînt întinse şi nu se lasă deplasate ca acelea din regiunea lombară.

În regiunea toracală, herniile de disc se produc foarte rar (1—2%), deoarece discurile sînt subţiri, iar nucleul este redus de volum. Fibrele inelului fibros sînt scurte, groase şi rezistente (fig. 659).

Hernia de disc este situată cel mai frecvent lateral (65%), mai rar median (33%), şi excepţional bilateral (2%) (fig. 660).

Hernia de disc lombară este mai frecventă de partea stîngă, aceasta explicîndu-se prin faptul că dreptacii în cursul mişcărilor obişnuite fac flexiunea coloanei spre dreapta şi tracţiunile cele mai mari le suportă muşchii vertebrali şi segmentul lombar în stînga. Hernia de disc cervicală este mai frecventă la dreapta pentru aceleaşi motive.

Frecvenţa. Hernia de disc este o afecţiune destul de frecventă: 80% (Grossmann şi Keschner) pînă la 92% (de Sèze şi Guillaume) din lombosciatice sînt de origine discală.

Hernia de disc cervicală este o afecţiune rară în raport cu cea lombară, reprezentînd o proporţie de 1—1,5% faţă de herniile de disc lombare.

Modificările anatomopatologice ale discului se împart în 4 stadii (după de Sèze). În primul stadiu există o dezorganizare a structurii discului intervertebral atît al nucleului pulpos (dezomonizarea şi fragmentare), cît şi a inelului fibros şi crearea de fisuri). În al II-lea stadiu se observă o migrare posterioară a fragmentelor nucleului pulpos prin fi-

Scanned with OKEN Scanner

surile inelului fibros, iar în al III-lea stadiu se produce o adevărată herniere a unei porțiuni de disc în canalul vertebral, constituind hernia de disc posterioară. Ultimul stadiu, stadiul al IV-lea, constă dintr-o deteriorare discală intensă, leziuni degenerative ale platourilor vertebrale, cu formarea de osteofite.

Originea osteofitelor este multiplă. Osteofitele pot fi date prin tracțiunea fibrelor periferice ale inelului fibros destins asupra perirahismului sau pot reprezenta un proces de atrofie marginală vertebrală, datorită presiunii inelului fibros deplasat și umflat (Schmitzer, Arseni). Prin dez-

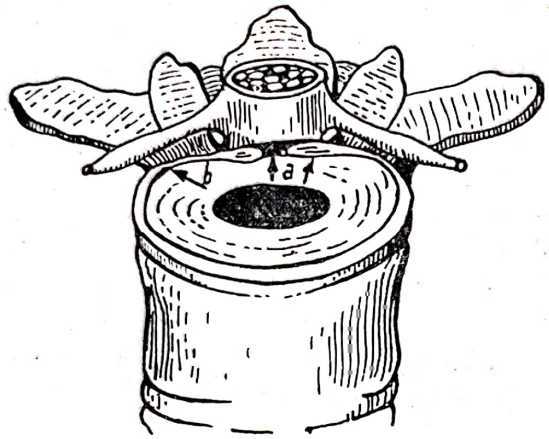

Fig. 659. — Schemă care arată punctele slabe ale discului: punct slab posterior (*a*) și altul posterolateral (*b*).

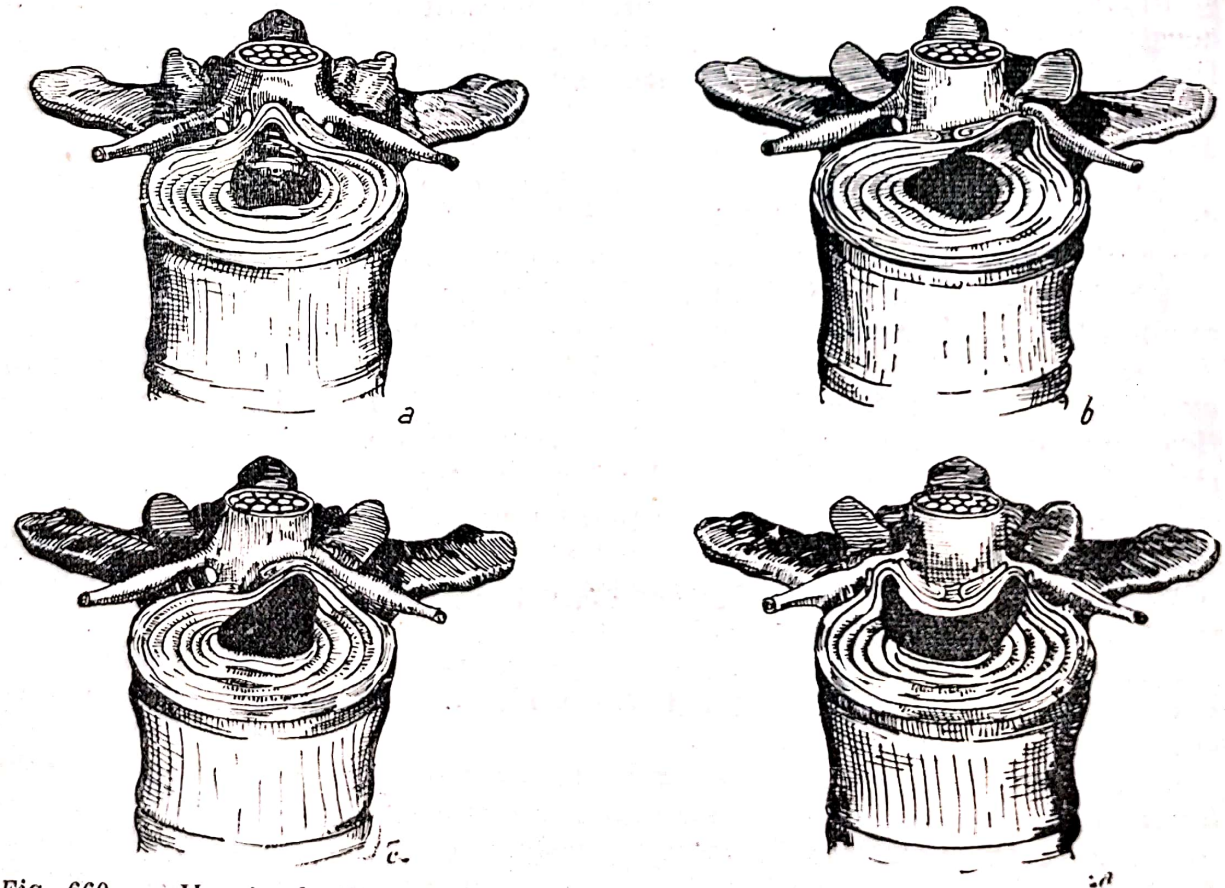

Fig. 660. — Hernie de disc lombară mediană (*a*), laterală (*b*), paramediană (*c*) și bilaterală (*d*).

agregarea nucleului pulpos se pune în libertate acid hialuronic, care ajungînd la periferia discului, vine în contact cu celulele conjunctive subligamentare și exercită asupra celulelor o acțiune stimulantă, ajungînd să formeze osteofite.

Aceste patru stadii anatomice ale discului au un echivalent clinic. În faza I, cînd există fisuri în disc, se produce în timpul mișcărilor o iritare a fibrelor nervoase ale discului și apare astfel o durere locală (injectarea unei substanțe opace într-un disc alterat produce dureri asemănătoare cu cele din discopatie).

În faza a II-a a bolii, fragmente din nucleu ajung spre periferia discului prin fisuri, producînd o iritație a fibrelor nervoase ale discului și astfel apar dureri locale. Într-o mișcare însoțită de senzație de pocnitură, aceasta este produsă de migrarea în disc a unui fragment de substanță nucleară și de angajarea lui bruscă într-o fisură a inelului fibros. Se produce o destindere a discului și a fibrelor ligamentului vertebral și astfel apare durerea, durerea care produce o contractură musculară reflexă; contractura la rîndul său agravează sau completează blocajul, închide drumul de reîntoarcere; spontan sau la o mișcare se poate face brusc o deblocare cu revenire la loc a fragmentului de nucleu deplasat și astfel, spontan și brusc, se poate produce o vindecare rapidă. Durerile vii, contractura, poziția antalgică și dispariția lor se înțeleg ușor, dacă se ține seama de bogata intervenție senzitivă ligamentară și a discului și extrema sensibilitate dureroasă a țesutului fibro-ligamentar la distensiune.

În faza a III-a și a IV-a, în afară de semnele locale descrise mai sus, există și tulburări date de suferința rădăcinilor sau a măduvei. În producerea acestor simptome contribuie un factor mecanic și unul congestiv.

Patogenic. Se disting 3 feluri de factori.

Factorii predispozitivi sînt: a) anormali congenitale (sacralizări, lombalizări, spina bifida, spate drept-dispariția lordozei; de obicei, hernia de disc este la discul supraiacent vertebrei sacralizate); b) constituția individului (oamenii musculoși, obișnuiți cu eforturi mari, fac mai rar hernii; obezii, cei cu viață sedentară și cei neobișnuiți cu eforturile fac hernii de disc la eforturi mici); c) insuficiența țesutului conjunctiv de susținere (normal ligamentul vertebral dorsal este slab reprezentat în regiunea lombară, unde aderă slab de disc; la acest nivel, fibrele inelului fibros sînt lungi, subțiri, deci opun o slabă rezistență).

Factorii favorizanți sînt: modificările fiziologice și patologice ale discului, herniile imature, puncția lombară, sarcina și nașterea, anumite poziții ocupaționale ale individului.

Puncția lombară ar favoriza producerea herniei de disc, deoarece puncționîndu-se uneori inelul fibros se creează un loc de minimă rezistență, iar eforturile ulterioare pot determina hernia la acest nivel. Noi credem că la această înțepare a discului contribuie și efortul sau mișcările bruște involuntare pe care le face bolnavul în poziția în care se află cînd i se face puncția.

Sarcina produce accentuarea lordozei lombare, cu micșorarea spațiilor vertebrale lombare în partea posterioară (tasarea discului în partea posterioară), la care dacă se adaugă factorii predispozanți (insuficiența țesu-

Scanned with OKEN Scanner

tului conjunctiv de susținere) și factorul determinant (traumatisme sau eforturi prelungite în cursul travaliului), se formează hernia de disc.

Poziția în timpul lucrului și poziția în timpul somnului sînt factori favorizanți, de care trebuie să se țină seama, mai ales în herniile de disc cervicale.

Factorii determinanți. Traumatismul joacă un rol important în producerea herniei de disc (în 70% din cazuri există un traumatism în antecedente). Traumatismul poate fi puternic și aplicat direct pe coloana vertebrală (cădere, săritură, ridicarea unei greutăți mari, mișcare greșită de hiperflexiune asociată cu torsiunea trunchiului, eforturi în timpul nașterii) sau poate fi mai slab, dar repetat (tuse, strănut, mișcări greșite). Traumatismele mici și repetate asupra coloanei vertebrale produc procese degenerative indirecte posttraumatice ale discului; la un efort ulterior, chiar neînsemnat, apare hernia.

Teoria propusă de Glorieux este mai aproape de adevăr, deoarece privește lucrurile așa cum se întîmplă pe viu, adică ține seama mai ales de influența jocului mușchilor agoniști și antagoniști asupra rahisului. Este valabilă pentru herniile prin efort și pentru cele consecutive traumatismelor vertebrale. Orice traumatism exercitat vertical asupra rahisului are drept consecință exagerarea curburilor coloanei; el se repartizează spre diferitele segmente ale rahisului, prin componente de flexiune sau extensiune, în funcție de regiune sau după poziția individului în momentul traumatismului.

Ori de cîte ori se produce o flexiune sau o extensiune fiziologică liberă (neînsoțită de o contracție a mușchilor antagoniști), nucleul, departe de a suporta o presiune exagerată, se deplasează și astfel se eliberează de presiunea corpului situat deasupra lui, jucînd rolul lui fiziologic de rulment. Dimpotrivă, dacă o forță de flexiune sau de extensiune acționează asupra unei coloane cu mușchii antagoniști contractați, aceștia nu permit nucleului nici o mișcare. Din punct de vedere mecanic se realizează adevărate pîrghii, în care rezistența se află la nivelul nucleului pulpos, care este menținut între pereții care îl cuprind și nu se poate elibera de presiune decît herniind. Astfel, într-o flexiune exercitată asupra unui rahis cu extensorii contractați, nucleul tinde să fie împins înapoi, iar partea anterioară a discului se micșorează. Nucleul, nefiind compresibil, herniază prin pereții care îl înconjoară sau împinge țesutul discal în canalul rahidian (fig. 661).

Pentru a înțelege aceste mecanisme, trebuie să se țină seama de efectele flexiunii și extensiunii libere ale coloanei vertebrale, iar pe de altă parte, de flexiunea și extensiunea denumite contrare; contrare, prin antagoniștii care se opun mișcării normale (Glorieux). Astfel, extensiunea contrară survine atunci cînd individul poartă o povară pe umeri.

Aceste două mecanisme joacă un rol în șocurile care se exercită asupra rahisului, fiind în raport cu starea de contractură reflexă a diferitelor grupe musculare în timpul accidentului. Patogenia mecanică a herniei discale formulată de Glorieux explică herniile discale prin traumatism direct sau prin efort.

În hernia de disc cervicală, traumatismele craniovertebrale (cădere cu capul în jos, în picioare, în șezut) sau ale membrelor superioare (căderea în mîini, tracțiunea de un membru superior, purtarea unei greutăți

Scanned with OKEN Scanner

în mînă) joacă un rol important în dezvoltarea imediată sau tardivă a simptomelor.

O hernie de disc este de origine traumatică atunci cînd, imediat sau după un interval liber de cîteva ore sau zile după traumatism au apărut simptomele clinice ale herniei de disc, pînă la acest traumatism, bolnavul neprezentînd nici un simptom de suferință a discului (lumbago etc.), iar la operație sau pe radiografii găsim fragmente mici de os din marginea vertebrei.

Funcționarea normală a discului intervertebral este rezultanta a două forțe mecanice care se opun reciproc: pe de o parte, rezistența aparatului de contenție reprezentat de inelul fibros, iar pe de altă parte, presiunea la care nucleul pulpos este supus în inel. Un proces degenerativ care atinge inelul sau cartilajul articular duce la slăbirea aparatului de contenție, iar nucleul pulpos iese din aparatul de contenție într-un loc care coincide cu zona unde alterările acestuia sînt maxime. Astfel, dacă leziunile predomină în zona centrală a cartilajului se realizează hernia intraspongioasă, dacă leziunea se produce în partea posterioară a discului, nucleul herniază posterior — oblic în sus sau oblic în jos sau direct, după rezistența pe care o întîlnește. În felul acesta se explică de ce se poate găsi o hernie nu la nivelul discului, ci la nivelul corpului vertebral supra- sau subiacent discului. Momentul mecanic care declanșează hernierea

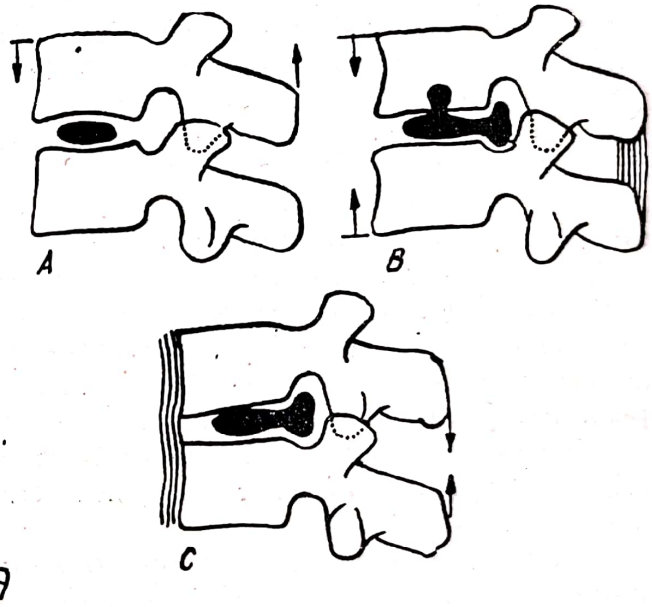

Fig. 661 a. — Mecanismul producerii unei hernii de disc, datorită jocului mușchilor agoniști și antagoniști:

A — mușchii agoniști și antagoniști funcționează sinergic, echilibrîndu-se fapt defavorabil pentru producerea unei hernii; *B* — extensorii se contractă brusc, iar flexorii se contractă nesinergic, în acest caz se poate produce o hernie intraspongioasă sau intrarahidiană; *C* — flexorii sînt contractați și brusc se contractă și extensorii; rezultatul este producerea unei hernii de disc dorsale.

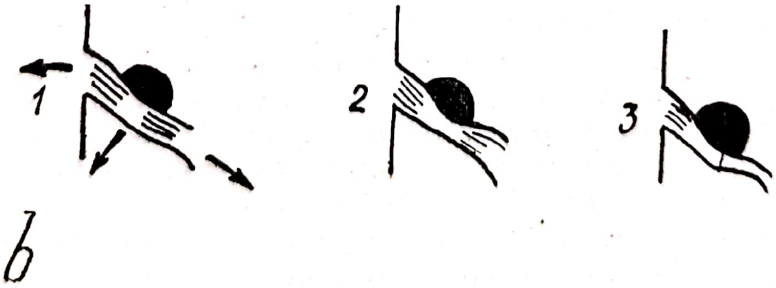

Fig. 661 b. — Efectul herniei de disc asupra rădăcinii în stadiul de iritație (1), compresiune (2) și întreruperea antomică (3) (după Scagllieti).

nucleului îl constituie o mişcare de flexiune bruscă a coloanei vertebrale. Factorii amintiţi nu pot realiza hernia distală decît dacă nucleul îşi păstrează structura normală. Dacă nucleul suferă şi el fenomene de degenerescenţă (desicaţie, scleroză) atunci, deşi toate condiţiile mecanice sînt realizate pentru producerea unei hernii, nucleul nu mai poate ieşi. Ligamentul vertebral dorsal, dacă este integru, se opune un timp la hernierea nucleului; cînd rezistenţa acestui ligament slăbeşte, nucleul iese complet afară, realizînd astfel hernia de disc liberă. Din cauza herniei de disc se produc multe modificări anatomopatologice secundare în defileul interdiscoligamentar (congestie intraforaminală, inflamaţia ţesutului periradicular, torsiunea rădăcinilor în herniile intraforaminale, fibroză peri- şi intraradiculară, osteoperiostită, osteofite etc.), care contribuie la accentuarea manifestărilor clinice.

Mecanismul acţiunii discului migrat asupra sacului dural şi rădăcinilor. În funcţie de sediu, hernia comprimă sacul dural (hernia mediană, care dă dureri locale, lombalgii), sau rădăcina (hernie posterolaterală, care dă dureri radiculare sciatice). Ultima eventualitate este cea mai frecventă.

În herniile mediane, acţiunea compresivă se exercită în primul rînd asupra sacului dural şi ulterior asupra cozii de cal sau a măduvei, pe cînd în herniile laterale se exercită de la început asupra unei singure rădăcini. Efectul nociv al herniei asupra rădăcinilor şi asupra sacului dural rezultă dintr-o acţiune simultană de compresiune şi distensiune. Hernia de disc comprimă rădăcina care iese din sacul dural în vecinătatea discului, înainte ca aceasta să intre în gaura de conjugare, deci în traiectul ei prin defileul interdisco-ligamentar.

Uneori, rădăcina poate fi comprimată de un osteofit al marginii posterioare a corpului vertebral care pătrunde în canalul vertebral. Înapoi, rădăcina poate fi comprimată de o hipertrofie a ligamentului galben, de o artrită interapofizară (Putti) sau de o artrită marginală posterioară (Williams). Rădăcinile nervoase lombare sînt situate pe faţa laterală a canalului rahidian şi au un traiect oblic de la sacul dural pînă la gaura intervertebrală. În special, rădăcinile lombare inferioare şi cele sacrate au un lung parcurs intraspinal prin sulcus lateralis unde sînt expuse compresiuni de către discul herniat.

S-a stabilit că fiecărui disc îi corespunde rădăcina care poartă numele vertebrei subiacente discului herniat (astfel, rădăcina L_5 corespunde discului L_4—L_5).

Hernia comprimă de obicei o singură rădăcină, rareori două rădăcini în acelaşi timp. Hernia discului L_4—L_5 comprimă rădăcina L_5 şi mai puţin rădăcina S_1. Herniile lombo-sacrate juxtamediane pot comprima pe lîngă rădăcina S_1 şi rădăcinile S_2—S_3.

Rădăcinile sînt fixate la cele două extremităţi ale lor pe de o parte la nivelul punctului de emergenţă din sacul dural, iar pe de altă parte la nivelul găurii de conjugare. Rădăcina nu se poate alungi sub efectul compresiunii. Hernia comprimă rădăcina, îşi sapă pe suprafaţa ei un mic godeu, iar mai tîrziu, rădăcina se incurbează, fibrele radiculare fiind supuse la o distensiune cu atît mai mare, cu cît sînt situate mai departe de hernie (pe partea opusă herniei) (fig. 661).

Suferinţa rădăcinii sub compresiunea şi tracţiunea herniei trece prin trei stadii (fig. 661): stadiul I (sindromul de iritaţie; parestezii şi dureri);

Scanned with OKEN Scanner

stadiul al II-lea (sindromul de compresiune; semne deficitare în teritoriul rădăcinii comprimate; anestezie, modificări de reflexe etc.); stadiul al III-lea (sindromul de întrerupere sau de paralizie radiculară; ultima fază de leziune radiculară; paralizia teritoriului muscular periferic al rădăcinii atinse).

Mecanismul compresiunii radiculare depinde de localizarea, volumul și consistența herniei (moale, dură), de unghiulația și situația rădăcinii în foramen. Herniile cervicale și cele de la L_5 dau mai frecvent dureri radiculare, deoarece în cele cervicale, cel mai des laterale, posibilitățile ca rădăcina să evite compresiunea în foramenul intervertebral sînt mai reduse, iar în herniile de la L_5, din cauza situației anatomice a discului, rădăcina este în contact strîns cu discul pe o porțiune destul de întinsă.

Mecanismul apariției simptomelor neurologice. Factorul mecanic direct. O mică deplasare posterioară a discului cu compresiune pe ligamentul vertebral dorsal dă dureri discrete locale (lombalgie), prin iritația nervoasă de la nivelul discului și ligamentului. O deplasare mai mare a discului produce o compresiune moderată pe rădăcini; în acest caz apare o contractură lombară foarte accentuată, uni- sau bilaterală, cu dispariția lordozei și imobilizarea acestei regiuni.

Factorul vascular joacă un rol destul de eficient în mecanismul durerii. Hernia de disc produce congestie radiculară în dura mater și în formațiunile anatomice peridurale, care dă staza în venele mari epidurale și perimedulare; de asemenea, comprimă artera radiculară și astfel se produc tulburări circulatorii pe rădăcini și chiar în conul terminal. În consecință, durerile radiculare se accentuează și apar simptome neurologice date de suferința teritoriilor care prezintă tulburări vasculare. Din cauza radiculitei de stază, durerile sciatice pot persista multă vreme după operație.

Dacă hernia de disc evoluează de multă vreme, se produce arahnoidită traumatică aseptică, care accentuează durerea și uneori o face chiar să devină continuă și să persiste după operație. Procesul congestiv dural produce o îngroșare a ligamentului galben, care contribuie la accentuarea durerii. Prin procesul congestiv din jurul herniei de disc se produce un proces artritic, o periostită, o strîmtare la nivelul găurii de conjugare, care accentuează durerea, iar aceasta mărește tulburările circulatorii. După extirparea herniei, persistența durerii este datorită acestor modificări locale, care se tratează medical.

Intermitența durerilor este dată de tulburările vasculare, de poziția discului și de integritatea rădăcinii senzitive. Există un plex venos intra- și extradural al rădăcinilor. O hernie este tolerată atît timp, cît circulația arterială și venoasă a rădăcinii este normală. Staționea bipedă prelungită, frigul, umezeala, pot determina o congestie în aceste plexuri venoase. Congestia produce un edem în disc, care brusc poate provoca o strangulare a rădăcinii. Căldura și repausul diminuează congestia și astfel dispare durerea. Discul poate să proemine mai mult sau mai puțin în canalul vertebral, în raport cu statica vertebrală (o hernie mică proemină mai mult, dacă se produce o extensiune a coloanei vertebrale).

Dispariția durerilor se poate explica prin faptul că hernia mare, cu timpul, își face un pat în corpul vertebral (fig. 662), își micșorează volumul și astfel simptomele de compresiune cedează, rămînînd o redoare a

Scanned with OKEN Scanner

coloanei vertebrale, care diminuează progresiv. Dispariţia sau ameliorarea durerilor în hernia de disc este dată de o revenire a discului la loc, în parte în spaţiul intervertebral sau discul se micşorează, deci edemul discal şi radicular dispare. Durerea poate să dispară dacă compresiunea a

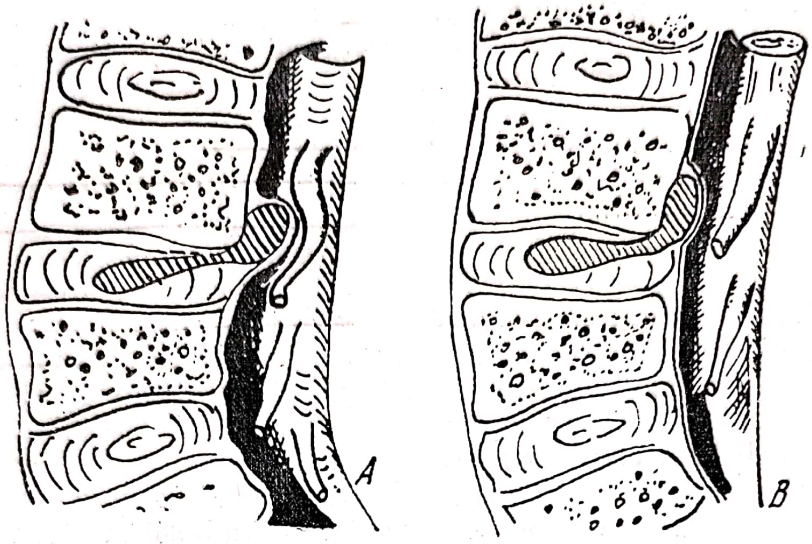

Fig. 662.

A — Schema unei hernii de disc; *B* — hernia şi-a făcut pat în corpul vertebral şi astfel ea nu mai comprimă rădăcina şi deci dispare durerea.

produs o întrerupere anatomică sau funcţională a rădăcinii senzitive (dar apar pareze şi anestezia rădăcinii interesate).

Modificările anatomopatologice ale discului se împart în 4 stadii (după de Sèze). În primul stadiu există o dezorganizare a structurii discului intervertebral atît a nucleului pulpos (dezomogenizare şi fragmentare), cît şi a inelului fibros (dezorganizarea şi ruperea unui număr de lame ale inelului fibros şi crearea de fisuri). În al II-lea stadiu se observă o migrare posterioară a fragmentelor nucleului pulpos prin fisurile inelului fibros, iar în al III-lea stadiu se produce o adevărată herniere a unei porţiuni de disc în canalul vertebral, constituind hernia de disc posterioară. Ultimul stadiu, stadiul al IV-lea, constă dintr-o deteriorare discală intensă, leziuni degenerative ale platourilor vertebrale, cu formarea de osteofite.

Originea osteofitelor este multiplă. Osteofitele pot fi date prin tracţiunea fibrelor periferice ale inelului fibros destins asupra perirahisului sau pot reprezenta un proces de atrofie marginală vertebrală, datorită presiunii inelului fibros deplasat şi umflat (Schmitzer, Arseni) (fig. 663). Prin dezagregarea nucleului pulpos se pune în libertate acid hialuronic, care ajungînd la periferia discului, vine în contact cu celulele conjunctive subligamentare şi exercită asupra acestor celule o acţiune stimulantă, ajungînd să formeze osteofite.

Aceste patru stadii anatomice ale discului au un echivalent clinic.

În faza I, cînd există fisuri în disc, se produce în timpul mişcărilor o iritare a fibrelor nervoase ale discului şi apare astfel o durere locală (injectarea unei substanţe opace într-un disc alterat produce dureri asemănătoare cu cele din discopatie).

Scanned with OKEN Scanner

În faza a II-a a bolii, fragmente din nucleu ajung spre periferia discului prin fisuri, producînd o iritație a fibrelor nervoase ale discului și astfel apar dureri locale. Într-o mișcare însoțită de senzație de pocnitură, aceasta este produsă de migrarea în disc a unui fragment de substanță nucleară și de angajarea lui bruscă într-o fisură a inelului fibros. Se produce o destindere a discului și a fibrelor ligamentului vertebral și astfel apare durerea, durere care produce o contractură musculară reflexă; contractura la rîndul său agravează sau completează blocajul, închide drumul de reîntoarcere; spontan sau la o mișcare se poate face brusc o deblocare cu revenire la loc a fragmentului de nucleu deplasat și astfel, spontan și brusc, se poate produce o vindecare rapidă. Durerile vii, contractura, poziția antalgică și dispariția lor se înțeleg ușor, dacă se ține seama de bogata inervație senzitivă ligamentară și a discului și extrema sensibilitate dureroasă a țesutului fibro-ligamentar la distensiune.

În faza a III-a și a IV-a, în afară de semnele locale descrise mai sus, există și tulburări date de suferința rădăcinilor sau a măduvei. În producerea acestor simptome contribuie un factor mecanic și unul congestiv.

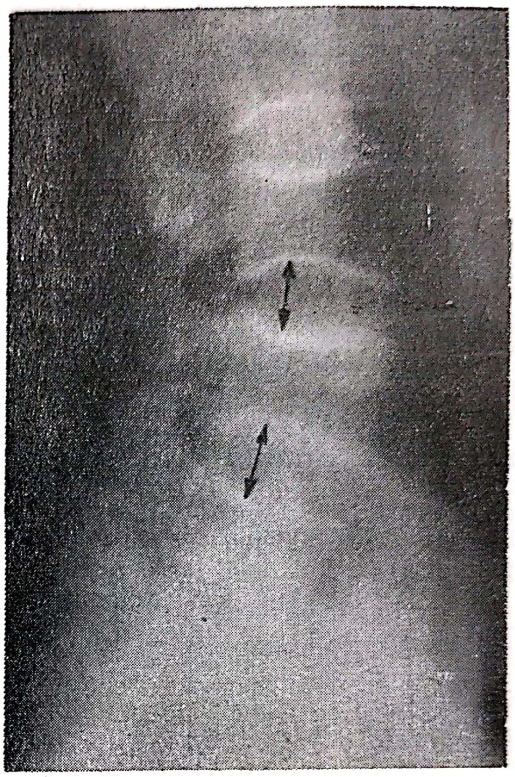

Fig. 663. — Radiografia coloanei vertebrale lombare, vedere din profil: vertebrele L_3 și L_4 sînt atrofiate în treimea posterioară datorită presiunii discurilor vertebrale umflate.

SIMPTOMATOLOGIE

Simptome la distanță. Discul edematiat dă tulburări de circulație în rădăcina respectivă și tulburări supraiacente corespunzătoare vaselor comprimate pe rădăcină; congestie venoasă și ischemie arterială în partea superioară a rădăcinii comprimate și în segmentul medular corespunzător explică apariția simptomelor respective. Pot să apară simptome la distanță prin tulburări vasculare reflexe la distanță. Astfel, într-o hernie cervicală pot să apară tulburări de sensibilitate superficială de la C_2 în jos și tetraplegie și se pot găsi chiar tulburări în teritoriul trigemenului, datorite interesării tractului descendent din măduva cervicală superioară; într-o hernie la L_4 și L_5 se poate constata diminuarea sau exagerarea reflexului rotulian sau ahilian uni- sau bilateral, semnul Babinski uni- sau bilateral, tulburări de sensibilitate pe tot membrul inferior pînă la plica inghinală.

Corelații anatomoclinice. Discopatiile de gradul I și al II-lea dau simptome locale, cele de gradul al III-lea dau sindrom de compresiune

Scanned with OKEN Scanner

Clasificare	Aspect anatomopatologic	Aspect clinic
Faza I (faza dureroasă) Insuficiență discală dureroasă (De Sèze)	Dezorganizarea și fragmentarea nucleului pulpos; dezorganizarea și ruperea unui număr de lame ale inelului fibros; fisuri	Debut insidios la 20—30 de ani, cu dureri localizate, spontane la mișcările coloanei și la apăsare
Faza a II-a (faza de blocaj a segmentului cu discopatie vertebrală)	Migrarea spre periferia discului a fragmentelor nucleului pulpos prin fisurile inelului fibros; discul poate proemina discret în canalul vertebral (protruzia de disc)	Debut de la 25 pînă la 30 de ani, cu dureri vii locale; blocaj al segmentului vertebral; contractura mușchilor paravertebrali
Faza a III-a (faza neurologică) Faza radiculomedulară (hernia de disc propriu-zisă)	Proeminența discului în canalul vertebral (hernia de disc) stadiile I, II, III	Debut la 35—45 de ani. Semne radiculo-medulare: stadiul I: sindrom de iritație radiculară (stadiu algic); stadiul al II-lea, sindrom de compresiune (semne deficitare); stadiul al III-lea: sindrom de întrerupere (semne de paralizie). Hernia de disc este de două feluri: boală și traumatică
Faza a IV-a (faza de artroză menisco-vertebrală) Faza de deteriorare discală cu osteofitoză; faza de stenoză de canal vertebral	Deteriorarea discului vertebral; leziuni degenerative ale platourilor vertebrale; osteofite	Debut de la 45 pînă la 60 de ani. Dureri difuze locale și iradiate de intensitate variabilă; tulburări discrete neurologice (de iritație sau deficitare); clinic se constată: sindrom Barre-Liéou; sindrom de fibroză de teacă radiculară (radiculopatie vertebrală); mielopatie vertebrală; boală Scheuermann; stenoză de canal vertebral

radiculară sau medulară, iar cele de gradul al IV-lea produc în regiunea cervicală un sindrom simpatic cervical posterior și mielopatie vertebrală; în regiunea cervico-dorsală sindromul de fibroză de teacă radiculară, în regiunea dorsală boala Scheuermann și mielopatia vertebrală, iar în regiunea lombară stenoza de canal rahidian.

Cervicobrahialgiile îmbracă următoarele aspecte: sindromul radicular C_6 (discul C_5); sindromul radicular C_7 (discul C_6); sindromul radicular C_8 (discul C_7); herniile mediane dau sindromul de compresiune medulară cu nivelul respectiv.

Scanned with OKEN Scanner

vertebrale

Aspect radiologic	Diagnostic pozitiv	Diagnostic diferențial	Tratament
Aspect normal al discurilor vertebrale; blocajul regiunii la examenul funcțional; fisuri în disc la discografie		Compresiuni vertebrale medulare în faza incipientă	Conservator: fizioterapic, balnear, medical, ortopedic
Blocaj vertebral; pensarea discului, fisuri în disc la discografie	Se face bazat pe: a) istoricul bolii b) examenul neurologic c) examenele paraclinice	1. Se va examina dacă durerea semnalată este radiculară sau nu 2. Se va vedea dacă durerea este de origine discală sau este dată de o compresiune vertebrală, intrarahidiană etc.	Stadiul I: tratament conservator Stadiul al II-lea și al III-lea: tratament neurochirurgical
Triada Barr completă sau incompletă			
Discartroza vertebrală localizată sau difuză		Compresiunile vertebrale și medulare	Conservator în faza iritativă; neurochirurgical+medical în faza deficitară

Herniile lombare determină următoarele sindroame: compresiunea conului terminal (hernia discului L_1); compresiunea cozii de cal de la L_3 în jos (hernie mediană la L_2); compresiunea cozii de cal de la L_4 în jos (hernie mediană la L_3); compresiunea cozii de cal de la L_5 în jos (hernie mediană la L_4 sau L_5), lombocruralgia la L_3 sau L_4 sau la ambele, prin compresiune la L_2 sau L_3; lombosciatica unilaterală la L_3 prin compresiune la L_4 sau alteori lombosciatică la L_5—S_1; lombosciatică unilaterală la S_1, prin compresiune la L_5.

Tabloul clinic al discopatiei vertebrale depinde de faza anatomopatologică în care se află (tabelul LXXV).

Scanned with OKEN Scanner

Faza I sau faza dureroasă a discopatiei vertebrale este denumită și insuficiență discală dureroasă (de Sèze). Debutul este adesea lent, progresiv, fără cauză evidentă; rareori este brusc după un traumatism ușor sau după un proces congestiv de cauză generală (gripă, expunere la frig etc.). Simptomele apar între 20 și 30 de ani, adică atunci cînd începe deteriorarea fiziologică a discului.

De obicei, prima manifestare este o durere strict localizată la o vertebră, care apare dimineața la mișcare, mers, oboseală, efort, la flexiunea și extensiunea coloanei vertebrale. Rareori, percuția locală semnalează o durere vie la acest nivel; în rest, examenul neurologic este negativ. Evoluția este cronică, în puseuri de cîteva zile, cu pauze de durată variabilă, de luni și chiar de ani. Examenul radiologic este de obicei normal, rareori apare o pensare discretă a discului intervertebral situat la nivelul durerii. Radiografiile din față, din profil, oblice sau în diferite înclinații ale coloanei pot arăta o fixitate, un blocaj al regiunii, iar discografia arată fisuri în disc.

Faza a II-a sau faza de blocaj a segmentului cu discopatie vertebrală survine la 25—35 de ani. În general, această fază se instalează după mai multe puseuri de durere locală; rareori, durerile survin brusc, fără un trecut dureros. Dacă debutează după mai multe puseuri date de faza I a discopatiei, durerea apare spontan, după o mișcare bruscă, după o redresare a coloanei vertebrale. Durerea poate apărea brusc, după un efort, fără să fi avut ceva în antecedente în acest sens; deodată, bolnavul simte ceva care a trosnit, s-a rupt, are o senzație de deplasare. În ambele eventualități apare o durere vie, cu un blocaj acut, dureros, al mișcărilor segmentului unde este discopatic. Bolnavul șade imobilizat la pat, este incapabil cîteva ore pînă la cîteva săptămîni să facă orice mișcare. De obicei există tendință la ameliorare, iar contractura dispare complet sau rămîne numai o jenă; mai tîrziu însă poate recidiva. Durerea cedează lent, uneori însă poate trece brusc. Evoluția este benignă. Alteori, durerea poate apărea lent, bolnavul simte o jenă după un mic efort, după o mișcare greșită; își vede de ocupație, iar în zilele următoare apare lent o durere la mișcare și apoi îl imobilizează la pat. Aceste crize dureroase devin din ce în ce mai frecvente, survenind cu ocazia eforturilor din ce în ce mai mici, la o simplă mișcare bruscă sau după o ședere în frig, iar mai tîrziu, aceste crize acute se produc fără cauze, apărînd pe un fond de durere continuă.

Durerea, imobilizarea, contractura musculară, deformarea antalgică și blocajul vertebral sînt caracteristicile fazei a II-a a discopatiei vertebrale.

Faza a III-a sau faza neurologică a discopatiei vertebrale (faza radiculo-medulară) sau hernia de disc propriu-zisă apare între 35 și 45 de ani, de cele mai multe ori după mai multe puseuri de discopatie vertebrală de gradul I sau al II-lea; alteori apare brusc după un traumatism forte vertebral (în acest caz este hernie de disc traumatică pură). În această fază apar semne radiculo-medulare. Crizele dureroase radiculare din stadiul I durează săptămîni, luni și chiar ani. Se ameliorează parțial sau se vindecă, pentru ca după cîteva zile, săptămîni, luni sau chiar ani să reapară; perioadele de acalmie devin din ce în ce mai mici și fazele dureroase din ce în ce mai lungi. Cauzele care declanșează durerea sînt din

Scanned with OKEN Scanner

ce în ce mai discrete, iar crizele pot apărea chiar fără cauză. Semnele radiculare din stadiile al II-lea și al III-lea, de asemenea cele medulare o dată instalate nu mai dispar decît după ablația herniei.

Faza a IV-a se instalează după crize repetate de dureri din fazele I, a II-a sau a III-a. Boala este cronică; debutul apare între 45 și 60 de ani, sub formă de dureri locale continue, jenă care se exacerbează la mers, mișcări, după răceală, gripă sau procese congestive. Examenul neurologic arată ușoară contractură musculară lombară, cu limitarea mișcărilor, dureri radiculare de tip iritativ, cu discrete semne neurologice (modificări discrete de reflexe, dureri la elongația nervului, la tuse, atrofie musculară). Aspectul radiologic este caracteristic; discartroză avansată, întinsă, cu osteofite, iar aerografia arată multiple discuri protruzionate, cu aspect de mătănii, canalul vertebral fiind îngustat.

În această fază, discopatia vertebrală cervicală produce sindromul simpatic cervical posterior, fibroza de teacă radiculară a plexului brahial și mielopatie vertebrală cervicală; discopatia vertebrală toracică se manifestă prin mielopatia vertebrală și boala Scheuermann; discopatia lombară produce stenoză de canal rahidian lombo-sacrat.

Examenele paraclinice sînt:

Examenul radiologic simplu se face obligatoriu din față și din profil. Radiografiile în incidențe funcționale arată comportarea coloanei vertebrale în realitate.

Examenul radiologic simplu poate arăta următoarele modificări în hernia de disc.

2. HERNIA DE DISC CERVICALĂ

La coloana cervicală se constată, cam la 1/3 din cei trecuți de 50 de ani, artroze localizate iar la 2/3, artroze difuze, fără ca acestea să constituie hernii de disc propriu-zise.

În cazurile recente de hernii de disc cervicale nu apar modificări radiologice. În cazuri vechi, se pot găsi pe radiografia din profil modificări ale curburii coloanei cervicale: diminuarea unghiulației normale a coloanei cervicală (coloană dreaptă), pensarea discurilor intervertebrale, lipsa de aliniere a marginii dorsale a corpurilor intervertebrale, semne radiologice de spondiloză cervicală limitată sau generalizată (discartroză, fibrozarea ligamentelor vertebrale ale nivelului discului), osteopatii locale secundare herniei de disc.

Pe radiografia din față, în incidență oblică ascendentă, se vede bine fanta unco-vertebrală. Normal, uncusul este ascuțit, dar poate apărea deformat, mărit de volum sau condensat. Alteori se adaugă un osteofit sau o condensare și a vertebrelor adiacente încît fanta unco-vertebrală se îngustează. Pe radiografiile din trei sferturi de ambele părți (dreapta și stînga) se poate vedea gaura de conjugare, care prezintă micșorarea concentrică a lumenului, de obicei secundară osteofitelor aflate pe fața dorsală a circulației unco-vertebrale. Uneori se pot vedea osteofite, care se dezvoltă din articulațiile vertebrale dorsale și care proemină în gaura de conjugare.

Scanned with OKEN Scanner

În mielopatia vertebrală, radiografia simplă a coloanei cervicale dă indicații prețioase, furnizînd în același timp și cîteva explicații patogenice. Diametrul antero-posterior al canalului cervical variază între 7 și 12 mm, jocul măduvei cervicale în interiorul sacului dural variind în limite foarte strînse, ceea ce explică de ce un proces expansiv, care evoluează spre interiorul canalului cervical, dă semne neurologice mai precoce și mai grave în cazurile în care acest canal este mai îngust (mielopatia vertebrală cervicală se întîlnește mai ales la bolnavii cu un canal cervical îngust). Pe lîngă îngustarea canalului cervical mai intervine plicaturarea peretelui posterior al sacului dural și a ligamentelor galbene, care exercită o compresiune asupra fețeI posterioare a măduvei cervicale atunci cînd capul este în extensiune maximă. La aceasta se adaugă un retrolistezis al vertebrei de deasupra discului protruzionat pe vertebra subiacentă ei. Astfel, măduva cervicală este comprimată și angulată, între corpul vertebrei alunecate și arcul posterior al vertebrei subiacente. Se înțelege că efectul compresiv al vertebrei alunecate este mai mare în poziția de extensiune maximă a capului. Tomografia sagitală a coloanei cervicale furnizează date importante asupra prezenței unei hernii de disc.

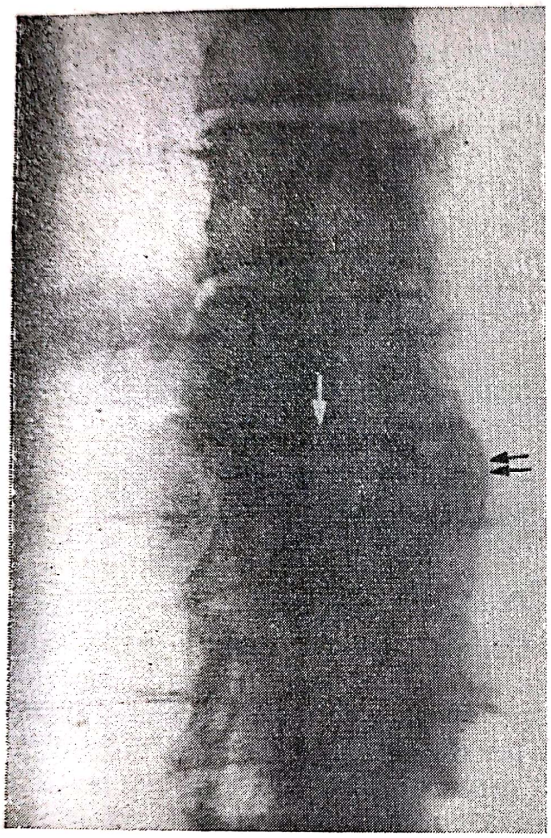

Fig. 664. — Radiografie din față dorso-lombară: se vede o calcificare a discului D_{11}—D_{12} și osteofitoză difuză.

3. HERNIA DE DISC TORACICĂ

Radiografia simplă arată de obicei un aspect normal și numai rareori procese degenerative sau spondilitice. Calcificarea discului în hernia toracică este excepțională (fig. 664). Am întîlnit însă în cîteva cazuri calcificarea discului, asociată cu o tumoare medulară subiacentă, fapt care are deci importanță în diagnosticul diferențial.

4. HERNIA DE DISC LOMBARĂ

Se vor face radiografii simple, din față și din profil, a întregii coloane vertebrale lombare centrate însă pe L_4—L_5 de partea durerii pentru a elimina în mod cert unele afecțiuni ale coloanei vertebrale și eventual a confirma diagnosticul. Identificarea vertebrelor și a discurilor se face luînd în considerație eventualele anomalii vertebrale (sacralizarea vertebrei L_5, lombalizarea primei vertebre sacrate, existența coastei a 13-a), care pot face să se considere, din greșeală, prima vertebră lombară drept

Scanned with OKEN Scanner

a XII-a toracală. Neluînd în considerație aceste fapte, se face o localizare greșită și se fac explorări zadarnice la un nivel, hernia aflîndu-se mai sus sau mai jos.

De multe ori, examenul radiologic simplu arată modificări care indică o hernie de disc; astfel, scolioza, dispariția curburii lombare și pen-

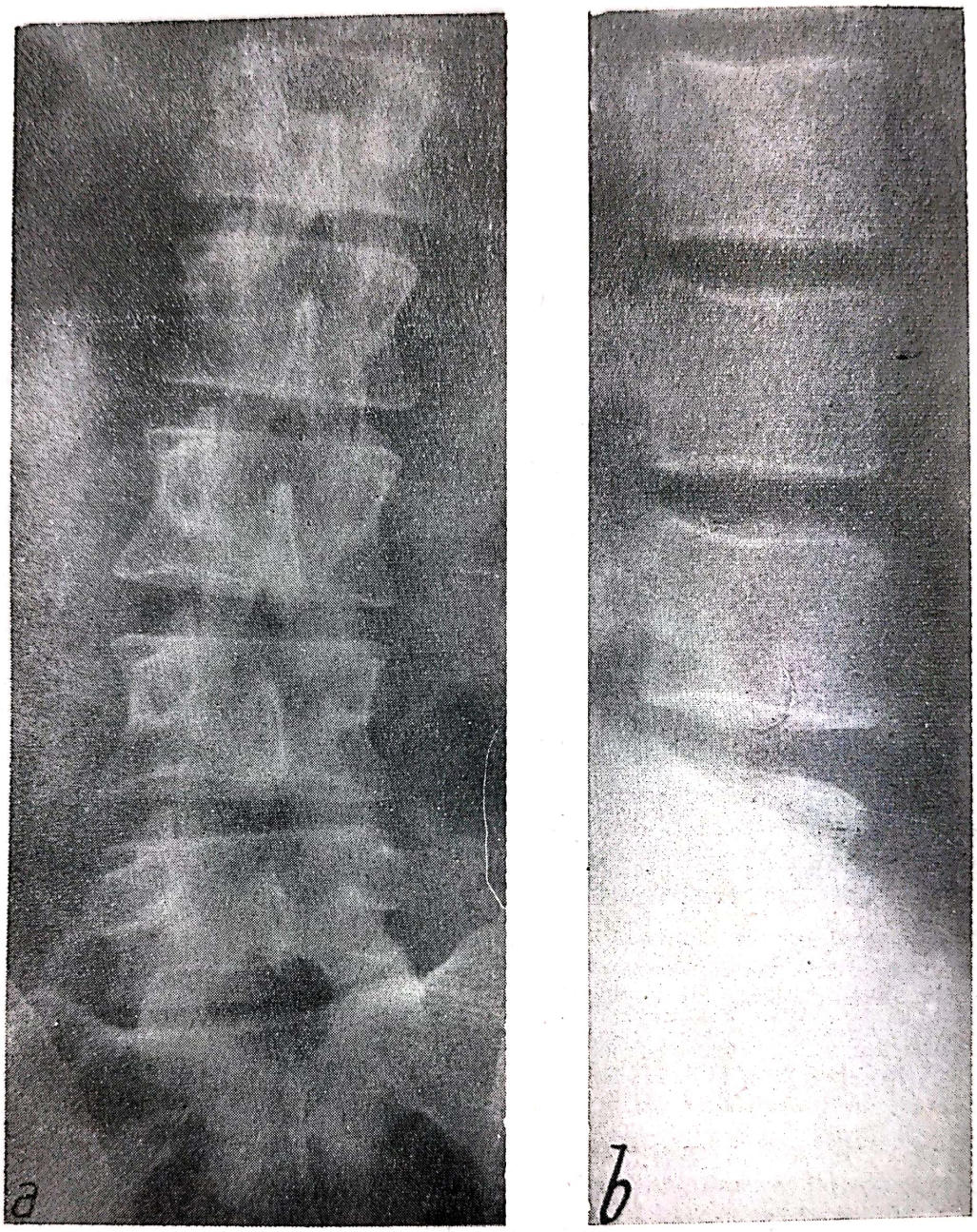

Fig. 665. — Triada Barr: radiografia coloanei vertebrale din față (*a*) arată o scolioză și pensare unilaterală L_4—L_5, radiografia din profil (*b*) arată o coloană lombară rectilinie.

sarea globală a discului intervertebral constituie triada Barr, care în forma completă se întîlnește mai rar (maximum 15%); în această eventualitate, diagnosticul radiologic de hernie este aproape sigur. De obicei, semnele care alcătuiesc triada se întîlnesc fie izolate, fie asociate

cîte două. La această triadă trebuie să se mai adauge și modificările reactive osoase vertebrale adiacente herniei.

Demineralizarea spongioasei și atrofia unghiului posterior al vertebrelor adiacente discului herniat pot fi puse în evidență radiografic în 18% din cazuri înaintea apariției semnelor neurologice de hernie discală (Schmitzer, Arseni și Grancea). Între 18 și 56% din herniile discale prezintă un spațiu intervertebral normal și numai 34—47% din herniile discale se asociază cu modificări ale spațiului intervertebral. În aproximativ 23% din cazuri, sediul herniei discale nu coincide cu sediul discului modificat radiologic.

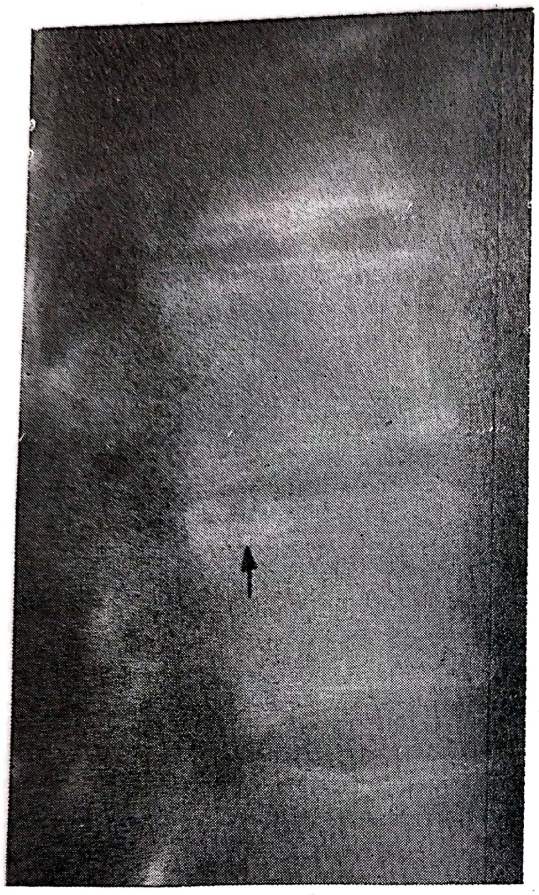

Fig. 666. — Radiografia coloanei vertebrale lombare din profil: se vede o pensare a discului L_3L_4 cu o reacție de condensare în treimea posterioară a fetei superioare a discului în caz de hernie de disc.

O condiție ca pensarea discului să fie vizibilă este ca radiografiile (de față și de profil) să fie exact contrate pe discul respectiv.

Pensarea discului intervertebral este foarte frecventă; de cele mai multe ori este globală, uneori este numai unilaterală (de partea herniei), din cauza scoliozei, alteori există pensări multiple, cu o hernie unică, iar rareori se constată numai pensări multiple ale discurilor vecine, spațiul intervertebral de la nivelul herniei de disc fiind normal. Vertebrele adiacente pot apărea normale sau modificate în ceea ce privește conturul.

Pensarea discului intervertebral, însoțită de modificări ale vertebrelor adiacente, poate indica o ruptură a discului dar acest semn nu arată dacă hernia se află în corpul vertebral sau în canalul vertebral. Pensarea discului poate fi însoțită și de alte semne: osteofite pe marginea dorsală a vertebrelor, margini neregulate ale interliniei articulare datorite unei rupturi provocate de hernie, fractura parțială a marginii dorsale a vertebrei cu un fragment osos împins în canalul vertebral și calcificări ale herniei. Pensarea discului intervertebral poate fi asociată cu imaginile caracteristice ale nodulilor Schmorl (fig. 667).

Aceste imagini particulare ale corpului vertebral nu exclud existența unei hernii de disc. Absența pensării discului nu exclude hernia de disc, deoarece, dacă hernia este mică, spațiul poate fi normal, iar pensarea discului nu este patognomonică pentru hernia de disc, avînd numai valoarea unui indiciu.

Adesea trebuie să se facă un diagnostic diferenţial radiologic între hernia de disc, morbul Pott şi cancerul vertebral, mai ales că aceste boli se pot manifesta printr-o simptomatologie clinică identică, în primul rînd prin lombosciatică. În morbul Pott, radiografia simplă (faţă şi profil) a rahisului arată dispariţia spaţiului intervertebral, cu modificarea imaginii corpului vertebral (aspecte distructive, decalcificări), de cele mai multe ori fiind prinse două sau mai multe vertebre, pensări multiple şi, eventual, prezenţa unui fus pottic. În morbul Pott, discul intervertebral este

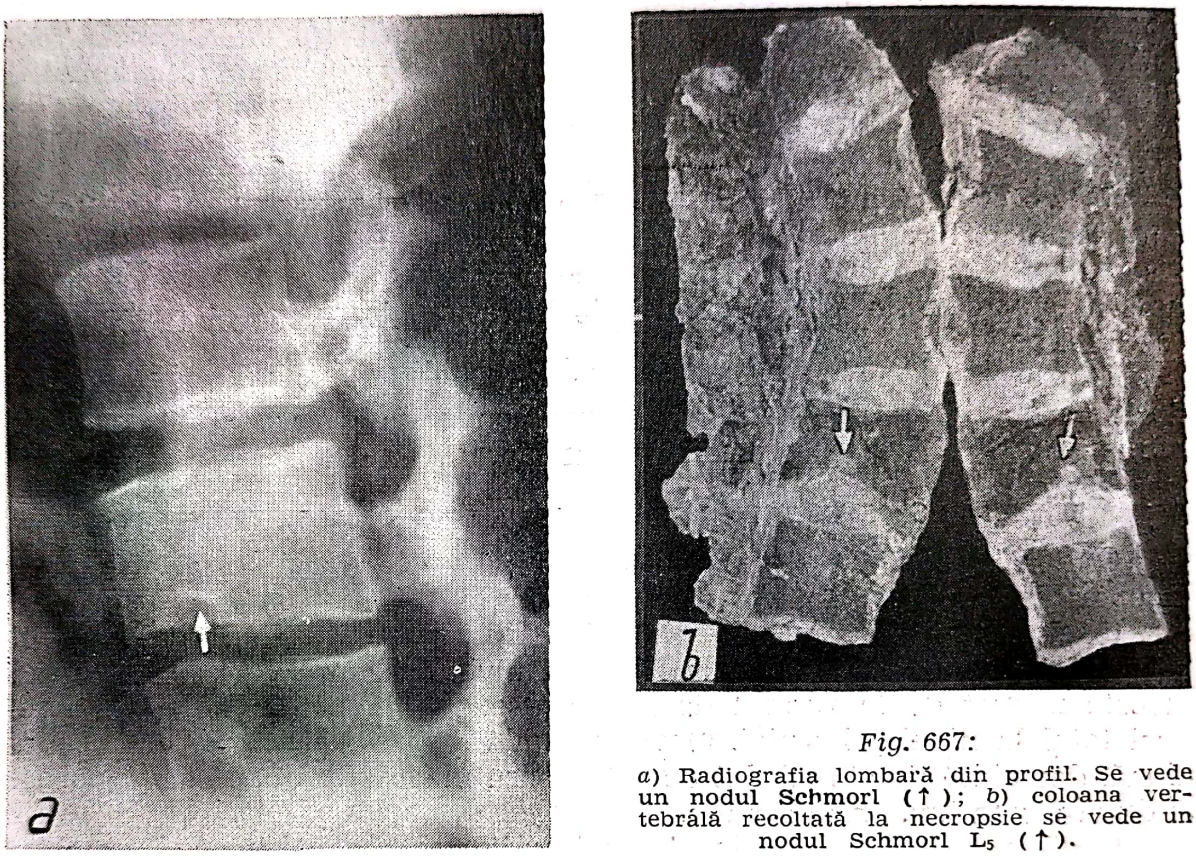

Fig. 667:
a) Radiografia lombară din profil. Se vede un nodul Schmorl (↑); *b*) coloana vertebrală recoltată la necropsie se vede un nodul Schmorl L_5 (↑).

precoce şi frecvent lezat, pensarea este asimetrică, în vreme ce în hernia de disc, pensarea este de cele mai multe ori globală şi abia mai tîrziu apar modificările vertebrale. Se întîlnesc rareori cazuri de tuberculoză vertebrală, neînsoţite de modificări radiologice la început, atunci cînd leziunea vertebrală este laterală şi este determinată de o tuberculoză a ganglionilor paravertebrali. Examenele clinice şi radiologice repetate vor preciza diagnosticul.

Diagnosticul diferenţial cu tumorile vertebrale este destul de uşor, deoarece în tumori, leziunea este totdeauna vertebrală, vertebra este turtită, iar discul rămîne respectat chiar într-o fază avansată.

Semne radiologice asociate. Examenul radiologic simplu poate arăta diverse modificări vertebrale care din greşeală pot face să se excludă o hernie de disc; adesea, aceste modificări sînt considerate drept cauza durerilor pe care le acuză bolnavul. Se întîlnesc următoarele modificări: a) sacralizarea uni- sau bilaterală (uneori cea unilaterală este de partea opusă herniei); b) osteofite ale feţei dorsale ale marginilor vertebrale;

c) modificări în cadrul reumatismului vertebral; d) artrite şi artroze; e) contururi neregulate ale marginilor vertebrale (prin ruptură provocată de hernie); f) spina bifida; g) lombalizare; h) fracturi vertebrale (fractura parţială a marginii dorsale a vertebrei cu un fragment osos împins în canalul vertebral, în herniile însoţite de fractura corpului vertebral; i) hernii intraspongioase, hernii calcificate; j) pseudospondilolistezis. Aceste modificări asociate se întîlnesc cam în 80% din cazuri. Îngustarea canalului spinal lombar a fost descrisă în compresiunile radiculare.

Osteofitele marginale pot fi mai mult sau mai puţin localizate sau pot afecta întreaga circumferinţă a vertebrei. Alt tip de osteofite formează arcade, care se dezvoltă ventral în relaţie cu ligamentul longitudinal ventral. Osteofitele marginale formează totdeauna o parte integrantă dintr-o protruzie discală şi de obicei numai o parte minoră din masa totală a discului.

Într-o sciatică gravă, recidivantă, rebelă la tratamentele obişnuite, în care examenul radiologic arată o sacralizare, spina bifida, spondilolistezis, osteofite sau modificări de tip reumatismal, nu se va conchide că acestea sînt cauzele sciaticii. Herniile intraspongioase indică probabilitatea unei boli generale a discurilor intervertebrale.

Din aceste semne asociate, unele sînt accidentale, iar altele nu fac decît să scoată în evidenţă anomaliile congenitale, care arată locul de minimă rezistenţă a segmentului lombo-sacrat.

EXPLORĂRI CU SUBSTANŢE DE CONTRAST A DISCOPATIILOR VERTEBRALE

O hernie poate provoca o oprire totală, o oprire parţială, imagini lacunare şi amputaţii radiculare ale substanţei opace.

Oprirea totală se face la nivelul discului herniat. Uneori, lipiodolul este în fundul de sac fără a se opri la nivelul herniei, însă atunci cînd el este migrat de la fundul de sac spre extremitatea craniană se poate opri total la nivelul herniei. Oprirea totală denotă o hernie mare şi mediană, deosebită de stopul dat de o tumoare medulară, după sediul opririi şi după forma imaginii craniale.

Oprirea parţială se întîlneşte în herniile care nu obstruează complet spaţiul subarahnoidian. Lipiodolul în parte rămîne suspendat deasupra herniei, iar în parte cade în fundul de sac.

Imaginile lacunare sînt aspectele cele mai caracteristice întîlnite în hernia de disc. Marginile substanţei opace delimitează marginile herniei de disc. Aceste imagini lacunare variază după sediul herniei (laterală, mediană, bilaterală sau multiplă), după regiunea în care se află (lombară, toracică, cervicală) şi după dimensiunile herniei.

În herniile laterale apare un defect de umplere lacunar situat lateral, cu contur regulat şi conturînd hernia. Dacă hernia este mică şi foarte laterală apare o amputaţie a rădăcinii, care poate fi uşor deplasată înspre partea opusă herniei, fără a prezenta o imagine lacunară.

În herniile mediane mici apare o imagine în insulă sau în butonieră (migrarea se va face în strat subţire); hernia este vizibilă mai ales la începutul şi sfîrşitul migrării lipiodolului.

În herniile mediane mari se observă opriri totale, parţiale sau în ceas de nisip (lipiodolul trece median, deoarece la acest nivel diametrul antero-posterior este mai mare).

Scanned with OKEN Scanner

Imaginile în ceas de nisip sînt date de o dublă hernie sau de o hernie mare mediană, care se întinde transversal, blocînd părţile laterale ale canalului vertebral şi parţial, partea mijlocie a acestuia (diametrul antero-posterior este mai mare la acest nivel).

În herniile multiple, modificările se întîlnesc la mai multe niveluri; dacă sînt localizate de aceeaşi parte a discului dau imagini lacunare multiple homolaterale, în herniile multiple alterne, iar în herniile multiple mediane se observă imagini de mătănii, substanţa opacă prezentînd strangulare la nivelul mai multor discuri (fig. 668). Herniile multiple pot fi combinaţii cu o hernie laterală sau între mai multe hernii laterale etc. şi pot fi localizate în aceeaşi regiune a coloanei vertebrale (mai frecvent lombar) sau în regiuni deosebite ale rahisului (cervical, toracal, lombar).

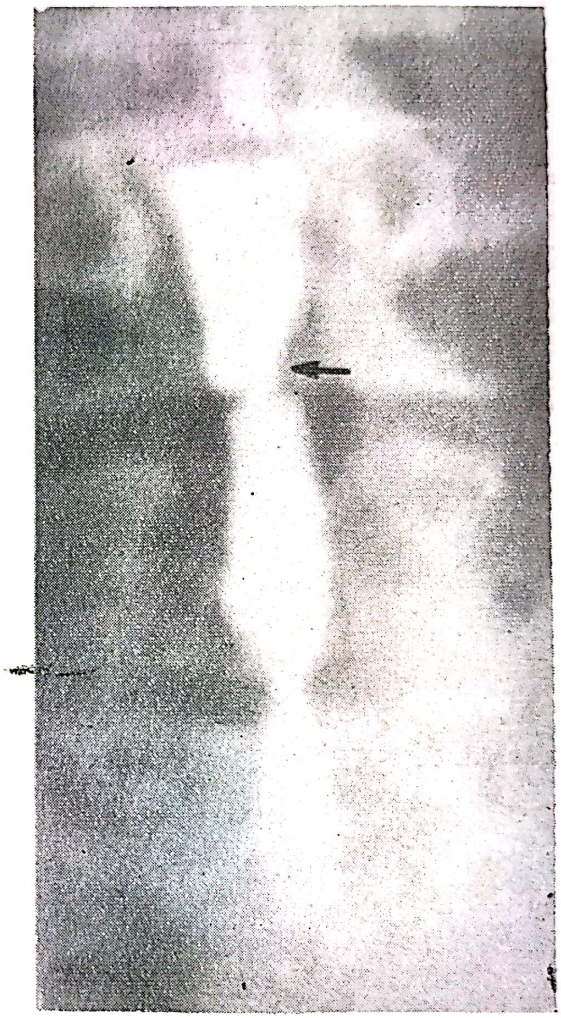

Fig. 668. — Radiografia lombară din faţă, banda de lipiodol prezintă un stop la L_4L_5, L_5S_1.

În regiunea cervicală, modificările radiologice sînt vizibile mai ales pe radiografiile antero-posterioare cu bolnavul în poziţie ventrală; examenele laterale nu sînt concludente. Cînd există hernie de disc laterală şi lipiodolul curge în spaţiul premedular sub forma unei coloane, la nivelul herniei se produce o deviere a substanţei opace (spre dreapta sau spre stînga), pe cînd o hernie mediană poate determina un stop total (imagine în dom asemănătoare cu imaginile din tumorile antemedulare), un stop parţial sau în butonieră.

Dacă lipiodolul curge în şanţurile laterale sub forma a două coloane, iar hernia este unilaterală, lipiodolul trece dintr-o parte în alta conturînd obstacolul; dacă hernia este mediană, substanţa opacă va forma o imagine în insulă.

Mielografia este normală în caz de hernie de disc intraforaminală.

Diagnosticul herniilor de disc localizate în regiunea toracală este mai dificil; această dificultate este în legătură cu anatomia canalului vertebral toracal. Aspectul este în raport cu volumul şi situaţia herniei; astfel apare un deficit de umplere, stop parţial sau total în herniile mediane (fig. 669); defectul radiologic este minim sau discret în herniile laterale. Diagnosticul herniilor localizate în segmentul toracal se bazează mai mult pe date mieloscopice decît pe cele obţinute prin mielografie.

Scanned with OKEN Scanner

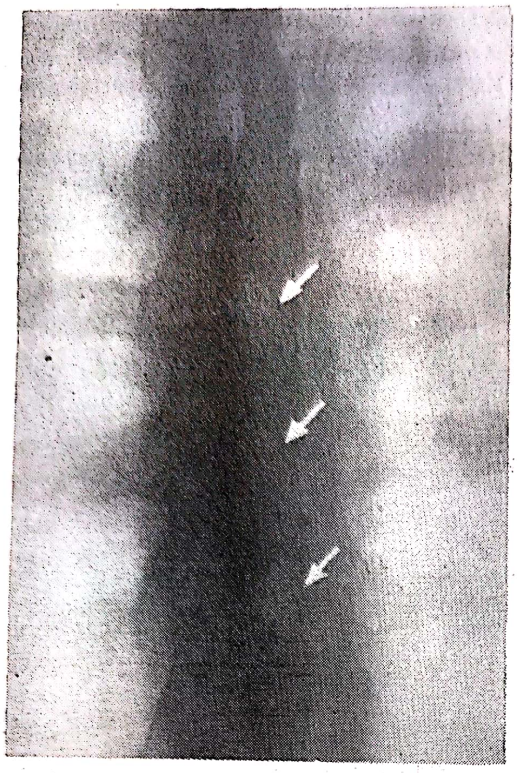

Fig. 669. — Migrarea lipiodolului în regiunea toracică arată imagini multiple în buton la nivelul discurilor datorită unor hernii multiple toracice.

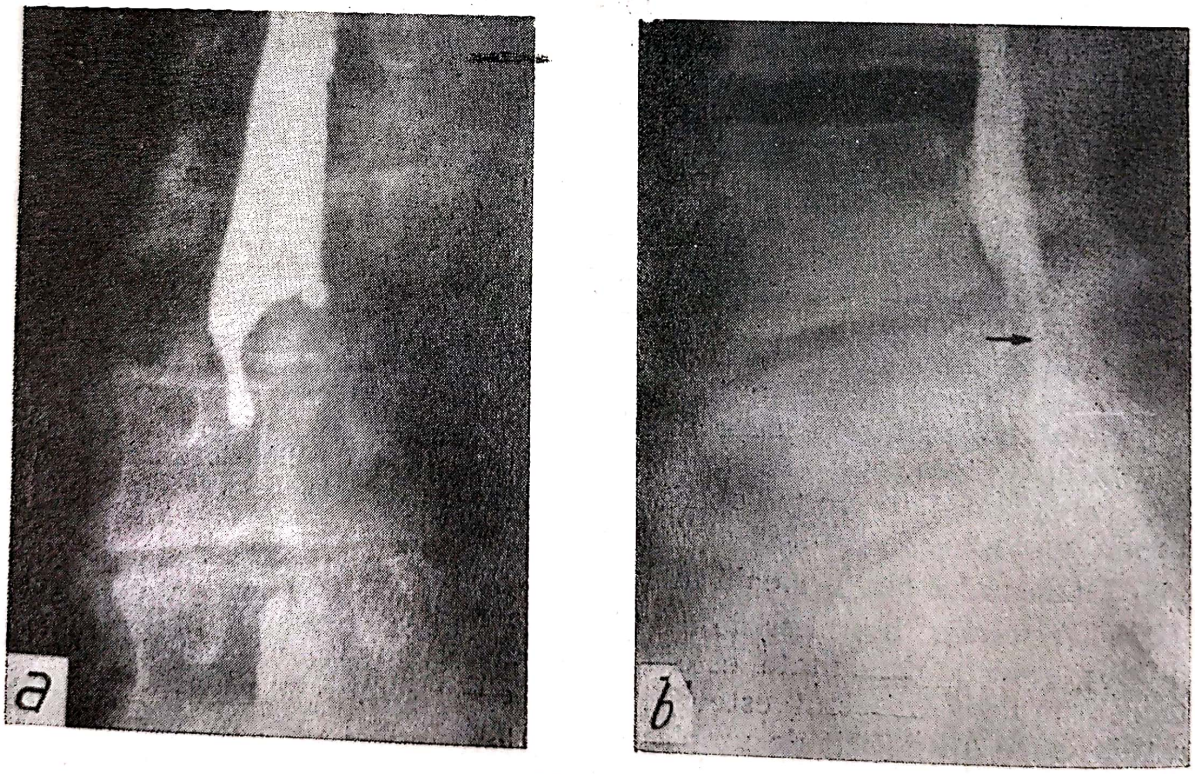

Fig. 670:
a) Lipiodolul s-a oprit temporar la L_4L_5 a migrat lateral în stînga şi o parte a trecut în fundul de sac; *b*) vedere din profil, se observă banda de lipiodol care este efilată la L_4 şi este împinsă înapoi de o hernie de disc.

Herniile de disc în regiunea lombară dau imagini caracteristice. Herniile lombare laterale produc un defect de umplere a sacului dural. Defectul este cu atît mai mare, cu cît hernia este mai voluminoasă. Într-o hernie mare, lipiodolul migrează numai pe latura canalului rahidian opusă herniei, luînd un aspect filiform (fig. 670). Cu cît hernia este mai mică, cu atît defectul este şi el mai mic, iar banda de lipiodol apare mai lată, apropiindu-se de dimensiunile normale. Într-o hernie mică, sacul dural poate fi deplasat în totalitate de partea opusă, fără a prezenta un defect propriu-zis de umplere, fapt care poate scăpa unui examen rapid; se poate vedea cel mult o amputaţie radiculară. Credem că astfel de cazuri au fost trecute cu vederea de către autorii străini, atunci cînd au descris hernii de disc neînsoţite de modificări radiologice. Migrarea poate fi normală, cînd hernia este laterală şi canalul vertebral este larg. Caracteristice pentru herniile de disc lombare sînt imaginile care se pot obţine prin radiografie (amputaţii radiculare sau deplasarea rădăcinii).

În herniile de disc lombare mediane, aspectul lipiodolului depinde de mărimea herniei; stop total (hernie mare), în ceas de nisip sau în butonieră (hernie mică) (fig. 671).

În herniile lombare bilaterale se obţine o imagine în ceas de nisip, iar în cele multiple se obţine o imagine în mătănii. Pe radiografiile din profil, în hernii lombare cu diferite sedii, se poate observa oprirea completă a substanţei opace sau deplasarea dorsală la nivelul discului herniat.

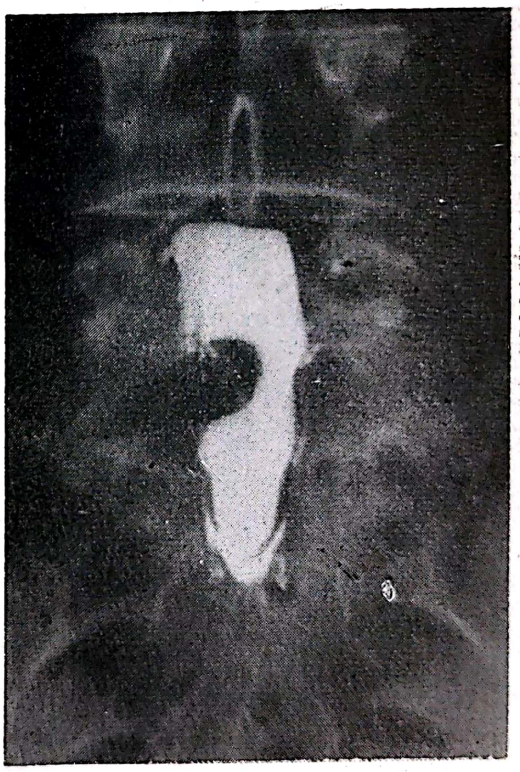

Fig. 671. — Lipiodolul a făcut o ancoşă la nivelul L_4L_5 într-un caz de hernie de disc.

Amputaţia radiculară. Radiculografia poate evidenţia herniile foarte laterale care scapă metodelor mielografice obişnuite. O hernie a discului, oricît de mică, comprimînd rădăcina, produce o amputaţie pe radiografie sau o deplasare a rădăcinii. Dacă pe lîngă amputaţia rădăcinii există şi o imagine lacunară, diagnosticul de hernie de disc este indiscutabil.

Pentru explorarea spaţiului L_5—S_1 cu ajutorul mielografiei este util uneori să se folosească o incidenţă posteroanterioară, raza centrală fiind înclinată caudal cu 15—25°.

Uneori, cînd imaginea mielografică este neconcludentă pentru o protruzie sau hernie discală, se recomandă executarea unui clişeu cu bolnavul în decubit ventral, cu şoldul de partea sănătoasă ridicat cu cîţiva centimetri deasupra planului mesei, iar cu fasciculul de raze Röntgen orizontal şi central pe discul afectat. Substanţa de contrast se adună astfel în cantitate mai mare la nivelul defectului.

Astăzi nu se mai face examenul cu lipiodol decît foarte rar, în caz de hernie discală şi numai în cazurile îndoielnice. Lipiodolul măreşte procesul iritativ, provocînd dureri mari în membrele inferioare, care pot persista luni şi ani, accentuează procesul de arahnoidită şi în consecinţă face să se amelioreze sindromul dureros după operaţie. Erorile de diagnostic cu lipiodol sînt 12—18% deoarece spaţiul epidural L_5—S_1 fiind destul de larg, se poate ca o hernie de disc mică şi laterală să nu fie vizibilă, pe cînd erorile de diagnostic clinic sînt între 2 şi 4%. Din aceste motive, dacă s-a făcut radiografia cu lipiodol, este recomandabil ca bolnavul să fie operat cît mai repede, evacuîndu-se neapărat substanţa de contrast. În cazurile îndoielnice sau în recidive noi preferăm mielografia gazoasă.

Erorile de diagnostic în mielografia de contrast cu iod se întîlnesc pînă la 20% şi se datoresc: unei cantităţi insuficiente de substanţă de contrast, prezenţei herniilor intraforaminale, herniilor mici laterale dezvoltate într-un spaţiu epidural larg, cum se întîmplă în regiunea cervicală şi la nivelul discului L5 sau prezenţei unui sac dural îngust şi depărtat mult de disc.

Fig. 672. — Aerografie, vedere a regiunii lombare din profil. Aerul este împins înapoi la nivelul L_4L_5 (↑).

Mielografia cu aer este mai avantajoasă, deoarece nu prezintă inconvenientele mielografiei iodate. Ea se poate utiliza în orice localizare a herniei; în hernia lombară, imaginile pozitive sînt în proporţie de 98% (Arseni, Maretsis) (fig. 672), iar herniile cervicale foraminale se pot vizualiza bine. În herniile toracice mici şi laterale, vizualizarea este mai puţin evidentă.

DISCOGRAFIA LOMBARĂ

În 1948, Lindblom publică primele discografii lombare. Metoda constă în introducerea în centrul unuia din discurile L_3, L_4, L_5 a unei mici cantităţi de substanţă de contrast, a cărei răspîndire în interiorul şi în sfera discului este vizibilă pe radiografii.

Discografic se pot întîlni trei aspecte: disc normal, hernie discală sau disc degenerat (protruzie discală).

Epidurografia oferă imagini mai puţin concludente, datorită răspîndirii neregulate a substanţei iodate, ca şi faptului că existenţa unui ţesut epidural poate da false imagini lacunare.

Examenul lichidului cefalorahidian este de mai puţin folos atît pentru diagnosticul pozitiv, cît şi pentru cel diferenţial, deoarece, în general permeabilitatea şi chimismul sînt adesea normale. În cazurile de hiperalbuminorahie sau xantocromie acestea nu denotă decît o compresiune

Scanned with OKEN Scanner

accentuată radiculomedulară, indiferent de etiologia ei. Totuși, în faza unei albuminorahii masive asociate cu o marcată jenă în scurgerea lichidului cefalorahidian, sîntem obligați să recurgem la mielografia cu mijloace de contrast, chiar dacă tabloul clinicoradiologic pledează pentru hernie discală în scopul de a evita astfel erorile de diagnostic diferențial cu alte procese compresive medulare.

Pentru diagnosticul manometric herniilor de disc lombar se execută proba Queckemstedt inversată. Aceasta constă din examenul manometric al spațiului subarahnoidian lombar, luînd ca bază variațiile tensiunii L.C.R. după o injecție epidurală joasă. Bolnavul fiind în decubitul lateral, se introduce un ac în hiatusul sacrat inferior (nu trebuie să pătrundă într-un sac sau în fundul de sac dural, situat uneori mai jos decît în mod normal). Un alt ac se introduce pe cale lombară, în spațiul subarahnoidian deasupra nivelului presupus al compresiunii, la care se adaptează un manometru. Se injectează prin acul introdus în spațiul epidural 10 ml dintr-o soluție de clorhidrat de procaină 1%, care normal comprimă fundul de sac dural și produce o creștere progresivă a tensiunii L.C.R. Se injectează apoi în trei reprize cîte 10 ml din soluția amintită (în total 40 ml). Dacă o tumoare sau un disc herniat obstruează fundul de sac, manometrul nu înregistrează nici o creștere a tensiunii. În sciaticile care nu sînt provocate printr-o compresiune tumorală sau discală, durerea este exagerată de la prima injecție și diminuează după următoarele. Cînd compresiunea este determinată de o tumoare sau de o hernie de disc, durerea devine de nesuportat, încît injecția trebuie întreruptă. Atît această probă cît și proba clasică Queckenstedt nu sînt demonstrative decît în blocajele complete ale spațiului subarahnoidian. Proba Queckenstedt modificată (Kaplan și Kennedy, 1950) este utilă și dă rezultate destul de concludente în hernia de disc cervicală (după manometrie în decubit lateral, cu capul ușor flectat ventral, se imprimă capului o mișcare de extensiune forțată, urmată de compresiunea jugularelor, cînd apar semnele de blocaj, deoarece capul în extensiune mărește protruzia discului). În hernia intraforaminală, proba este normală. În tumori sau în alte compresiuni, mișcările capului nu influențează variațiile de presiune sau, dimpotrivă, chiar le accentuează.

Electromiografia, cu toate că este limitată dacă o folosim singură pentru a preciza diagnosticul de hernie de disc, prezintă totuși următoarele avantaje certe: poate prezenta modificări în absența oricăror semne neurologice; poate arăta interesare radiculară la un singur nivel, în timp ce examenul cliniconeurologic sugerează leziuni la două niveluri; poate prezenta modificări în prezența unei mielografii normale, întărind, în acest fel, concluzia neurologică și contribuind la decizia operatorie; modificările electromielografiei se remit considerabil după intervenția chirurgicală și reapariția lor constituie un indiciu de valoare în depistarea recidivelor. Aceasta în contrast cu unele semne neurologice (modificări de reflexe hipoestezii) care pot persista luni sau ani postoperator (tabelul 3-VII).

Diagnosticul pozitiv se face pe baza antecedentelor, a evoluției simptomelor și starea prezentă.

Tratament. În stadiul I, hernia boală sau hernia simptomatică se tratează conservator, ortopedic sau fizioterapic, metode asociate cu re-

Scanned with OKEN Scanner

paus. În stadiile al II-lea și al III-lea, hernia de disc boală se tratează chirurgical, iar cea simptomatică se tratează chirurgical și apoi medical și fizioterapic. Hernia de disc la bătrîni nu se operează, deoarece există osteofite și artroze; de asemenea, persoanele care duc viață sedentară și timpul permite tratament conservator nu se operează. Hernia de disc se operează cît mai rapid la cei care muncesc, ca și la cei care nu mai pot sta mult timp imobilizați.

Tratamentul chirurgical trebuie să fie precoce, deoarece în cazurile vechi prezența osteofitelor și fibrozărilor din regiunea rupturii fac intervenția dificilă, iar dispariția simptomelor dureroase după intervenție nu se face în totalitate. În cazurile acute trebuie operați cei cu dureri mari, însoțite de tulburări motorii și senzitive, care nu cedează în primele 2—3 săptămîni prin tratament conservator; vîrsta și starea generală nu constituie o contraindicație.

Ablația herniei se face prin laminectomie, hemilaminectomie, hemifațetectomie (ridicarea a două jumătăți adiacente a proceselor articulare) sau prin abord anterior al coloanei. Metodele operatorii depind de sediul herniei și de faptul dacă este sau nu asociată cu o fibroză a tecii radiculare.

Rezultatele depind de precocitatea diagnosticului și de forma herniei de disc (simplă sau asociată cu osteofite, fibroză de teacă și radiculară etc.). În herniile de disc boală, situate dorsolateral, se obțin vindecări în 10%; în protruziile de disc intraforaminale în 60%; în protruziile discale intraforaminale, cu fibroză de teacă radiculară secundară, se obțin vindecări în 50%; în 75% durerea dispare, în 10% persistă sau chiar se accentuează; tulburările senzitive dispar în 2/3 din cazuri, în rest persistă sau se accentuează; pareza sau atrofia se ameliorează în 50% din cazuri.

Nu există complicații postoperatorii, iar mortalitatea este nulă.

Hernia de disc cervicală (faza a III-a a discopatiei vertebrale cervicale).

Simptomatologia. Simptomele apar imediat după acțiunea factorului determinant sau după un interval liber. Tabloul neurologic este variabil, după nivelul compresiunii (radiculară, medulară sau mixtă). Debutul poate fi acut sau insidios, cu simptome radiculare, eventual și cu simptome medulare.

În perioada de stare se pot observa: a) durere monoradiculară cervicală sau brahială (simptomele implicînd zona de distribuție a unei singure rădăcini cervicale); b) dureri distribuite pe mai multe rădăcini, în regiunea nucală și la unul din membrele superioare; c) simptome radiculare, localizate la unul sau ambele membre superioare asociate cu simptome medulare în segmentele subiacente; d) semne de leziune a măduvei cervicale asociate sau nu cu simptome din partea simpaticului cervical.

În herniile de disc cervical, afară de hernia propriu-zisă, simptomele neurologice sînt date de osteofite, de fibroza de teacă radiculară și de procesele congestive periradiculare.

Durerea este totdeauna prezentă, precoce, se exacerbează la eforturi și mișcări, este localizată în regiunea nucală, în spațiul interscapular, la umăr și braț, rareori se întinde distal pînă la mînă. Herniile de disc

Scanned with OKEN Scanner

cervicale pot da, prin compresiune radiculară, două tipuri de dureri: durere de tip nevralgic și durere de tip mialgic. Durerea mialgică domină adesea tabloul și este de obicei prima manifestare dureroasă.

În regiunea cervicală, hernia de disc intraforaminală poate produce uneori o compresiune selectivă a rădăcinii ventrale, lăsînd rădăcina dorsală mai mult sau mai puțin intactă. În această eventualitate apare durerea de tip mialgic. Orice compresiune pe o rădăcină cervicală inferioară poate da durere în regiunea pectorală, manifestîndu-se ca o pseudoangină pectorală, în caz că este localizată în stînga. Durerea precordială poate fi dată de hernia discului C_6—C_7; acest disc comprimă rădăcina, care formează nervul toracic anterior medial (C_8 și T_1) sau nervul toracic antero-latreal (C_6 și C_7); acestea inervează marele și micul pectoral și astfel bolnavul poate avea o durere localizată precardiac.

Manevrele pentru producerea durerilor sau accentuarea lor sînt unele poziții ale capului, gîtului și brațelor, cum ar fi întoarcerea capului de partea dureroasă; întoarcerea capului spre partea dureroasă și aplicarea presiunii pe vertex; hiperextensiunea coloanei cervicale; flexiunea coloanei cervicale; compresiunea exercitată asupra gîtului; percuția apofizelor spinoase sau percuția paravertebrală la nivelul leziunii; aplicarea presiunii digitale pe trunchiurile plexului brahial (durerea sau parestezиile sînt percepute în aria dermatomului respectiv sau pe întreaga arie); aplicarea presiunii pe mușchiul scalen. În leziunile plexului, caracteristic este faptul că simptomele sînt intensificate de mișcările și pozițiile umărului și brațului. Dar și în leziunile radiculare, mișcările membrului afectat și în special ale brațului (de exemplu, îmbrăcatul sau pieptănatul) declanșează dureri; pentru acest motiv, bolnavul își limitează aceste mișcări, fapt care se datorește unei contracturi a mușchilor scapulohumerali și nu tracțiunii pe trunchiurile plexului. Mișcările umărului nu au nici o influență asupra poziției rădăcinilor. Aceasta explică de ce unii bolnavi pot să miște membrul afectat, cu toate durerile pe care le au. Aplicarea tracțiunii pe brațul afectat, acesta fiind în abducție și supinație, cu capul întors contralateral (echivalentul semnului Lasègue) declanșează dureri în membrul superior respectiv. Aplicarea presiunii pe punctele mialgice declanșează dureri focale, iar compresiunea radiculară provoacă hiperalgezia mușchilor. Punctele mialgice dureroase sînt localizate acolo unde ramurile nervoase periferice ating sau perforează fascia. Durerea este reflectată și extinsă larg în aria segmentară interesată; ea dispare după infiltrații locale cu novocaină sau prin secționarea rădăcinilor dorsale. Vindecarea durerii prin infiltrațiile locale cu novocaină în punctele dureroase arată că punctele dureroase sînt sursele primare ale excitației.

Unele poziții ale capului, gîtului sau ale membrelor superioare atenuează durerea. Din acest motiv, în herniile de disc cu simptomatologie radiculară se observă unele poziții anormale ale extremității cefalice; capul poate lua o poziție vicioasă și imobilă (chiar redoare de ceafă); alteori, bolnavul nu mișcă umărul. Declanșarea sau accentuarea durerilor prin diverse metode depind de poziția herniei de disc. În hernia de disc intraforaminală, hiperextensiunea coloanei cervicale sau flexiunea laterală de partea opusă herniei mărește durerea, din cauză că această poziție micșorează gaura de conjugare. În fibroza tecii radiculare

Scanned with OKEN Scanner

cu angulație mare a rădăcinilor, flexiunea coloanei cervicale mărește durerea, deoarece porțiunea intrameningiană a rădăcinii este în tensiune foarte mare în această poziție, ea relaxîndu-se abia în hiperextensiune. Din această cauză, acești bolnavi preferă să doarmă numai cu o mică pernă sub cap și încearcă să nu facă nici un fel de mișcare, care ar necesita o poziție de repaus sau de flexiune a coloanei vertebrale.

Tulburările motorii, de tip radicular, medular sau mixt, datorite unei compresiuni radiculare sînt localizate la membrul superior respectiv. Au o valoare localizatoare mai mică decît tulburările de sensibilitate, deoarece fiecare mușchi este inervat de mai multe rădăcini. Se poate constata o slăbire a forței musculare, atrofii, flaciditate, fibrilații. Cînd sînt discrete, aceste simptome sînt produse prin compresiunea arterelor spinale anterioare care irigă mai ales coarnele anterioare sau prin tracțiunea tractului cortico-spinal prin intermediul împingerii ligamentului dințat. Examenul E.M.G. poate arăta precis grupele musculare interesate.

O slăbire a forței musculare, atrofii și fibrilații în biceps și deltoid apar frecvent în cazurile de compresiune a rădăcinilor C_6—C_7, separat sau împreună, pe cînd un triceps slab cu un biceps normal indică o leziune a rădăcinii C_7. Pareza și atrofia mușchilor intrinseci ai mîinii sînt întîlnite de obicei în leziunile C_7—C_8; opozantul policelui este inervat de C_6 și C_7. În rest, mușchii mîinii primesc interveția lor principală din două pînă la trei segmente inferioare ale plexului brahial. La mînă există trei tipuri caracteristice de pareză: primul afectînd extensorii degetelor 4 și 5; al doilea interesînd adductorii și abductorii, iar al treilea musculatura radială a mîinii. Primele două tipuri pot fi considerate ca patognomonice pentru leziunile de la nivelul C_8. Slăbirea părții radiale a mîinii se pare că nu are o valoare localizatoare deosebită.

Afară de această pareză limitată la membrele superioare pot exista uneori deficite motorii piramidale discrete la membrele inferioare. Într-o compresiune medulară se constată hemi- sau tetrapareză, hemi- sau tetraplegie.

Într-o compresiune mixtă (radiculară și medulară) se observă, pe lîngă sindromul de compresiune radiculară la membrele superioare, și un sindrom de compresiune medulară.

Contractura mușchilor paravertebrali și scapulari este aproape constantă în tabloul clinic de compresiune a rădăcinilor cervicale, fiind un semn cu valoare de diferențiere între aceste leziuni și leziunile care interesează plexul brahial sau nervii periferici. Redoarea musculaturii profunde este mai frecventă la umăr decît pareza și atrofia; invers se întîmplă la antebraț și mînă. Uneori, redoarea precedă pareze. Nu există corelație între ariile de redoare profundă și tulburările de sensibilitate în dermatoamele rădăcinilor interesate. În hernia de disc cervicală se pot întîlni miokimii manifestate prin secuse localizate în mușchii regiunii nucale, produse de iritarea rădăcinilor ventrale. Din cauza miokimiilor pot apărea poziții anormale ale capului, gîtului și membrelor superioare (umăr, cot, pumn).

Contractura mușchilor scapulo-humerali produce o imobilizare a umărului și poate simula o periartrită care nu trebuie confundată cu periartrita secundară (cu crepitații) care constituie un rezultat al imo-

Scanned with OKEN Scanner

bilizării reflexe a membrului din cauza durerii. Se poate observa o contractură localizată numai la mînă, care produce o lipsă de abilitate în executarea mișcărilor repezi și de finețe. Bolnavii au impresia că degetele sînt umflate; nu pot executa alternativ flexiunea și extensiunea lor. Cauza poate fi o iritație a fibrelor motorii, o tulburare de sensibilitate profundă sau o iritație a fibrelor simpatice. Pot apărea, de asemenea, crampe în mînă, similare cu cele care apar în tetanie (prin pareza extensorilor sau creșterea tonusului flexorilor) spasm al mușchilor interosoși cu o atitudine tipică de „mînă de mamoș". Un alt simptom este „umărul înghețat", care nu este dat de o periartrită, ci de leziunile radiculare. Bolnavii mai pot prezenta o stare pseudomiotonică și crize de claudicație intermitentă de tip medular.

Tulburările reflexelor miotatice nu au valoare localizatoare absolută. Hernia de disc la C_5 (interesînd rădăcina C_6) produce diminuarea sau abolirea reflexului bicipital; hernia discului C_6 (comprimînd rădăcina C_7) produce diminuarea sau abolirea reflexului tricipital.

Tulburările de sensibilitate se manifestă prin parestezii cu sau fără tulburări obiective de sensibilitate. Parestezile din police arată o interesare a rădăcinii C_5, parestezile din degetele 2 și 3 arată o leziune a rădăcinii C_7, iar parestezile din degetele 4 și 5 arată o interesare a rădăcinii C_8. Apariția parestezilor denotă o compresiune serioasă și pericolul iminent de instalare a parezei, avînd o semnificație mai gravă decît durerea.

În caz de compresiune rediculară se poate constata obiectiv hipoestezie sau hiperestezie. Hiperestezia precedă hipoestezia. Tulburările obiective de sensibilitate variază de la bolnav la bolnav, deoarece variațiile dermatoamelor în domeniul rădăcinilor cervicale inferioare sînt

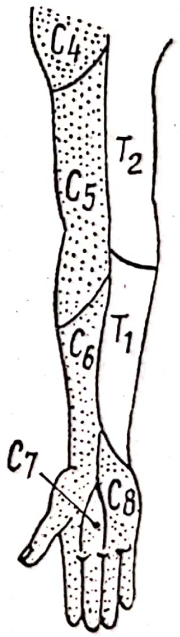

Fig. 673. — Tulburările de sensibilitate în cazul de hernie de disc cervicală (zona punctată).

foarte mari; astfel sînt bolnavi cu pierderi întinse de sensibilitate, avînd o leziune uniradiculară, iar alții cu tulburări de sensibilitate în arii limitate, deși sînt interesate două rădăcini. Tulburările de sensibilitate încep totdeauna periferic, dar se pot extinde proximal pînă la linia mediană dorsală sau ventrală (fig. 673).

Scanned with OKEN Scanner

Sensibilitatea superficială tactilă este foarte puțin atinsă sau de loc, celelalte feluri de sensibilitate prezintă, dimpotrivă, modificări importante. Sensibilitatea profundă vibratoare este cea mai atinsă. Cele mai multe cazuri de compresiune radiculară prezintă frecvent parestezii sau hipoestezie, ceea ce denotă că rădăcina este interesată numai parțial. În compresiunea pe rădăcina dorsală din regiunea cervicală, tulburările de sensibilitate cele mai constante la început și mai bine definite interesează totdeauna mîna și mai puțin extremitatea proximală a membrului. Tulburările de sensibilitate descresc în părțile proximale ale membrului. Tulburările de sensibilitate cu topografie medulară au un nivel situat mai jos decît nivelul compresiunii, deoarece hernia de disc comprimă fibrele spinotalamice situate cel mai extern. Pot fi prezentate și tulburări sfincteriene și de potență sexuală.

Simptomele din partea simpaticului se datoresc compresiunii fibrelor simpatice care merg prin rădăcinile anterioare C_7—C_8 (prin exostoză sau contractură secundară a mușchiului scalen), producînd tulburări vegetative în membrul superior respectiv. Compresiunea nervului vertebral (hernie de disc cervicală laterală sau osteofite) dă naștere la tulburări de ordin simpatic în extremitatea cefalică.

Tulburările din partea simpaticului, în membrul superior sînt următoarele: paloare, roșeață, cianoză, senzație de cald și rece, temperatura redusă a tegumentelor, atrofie cutanată, edem, decalcifierea oaselor mîinii, osteoporoză incipientă a capului humeral cu depuneri calcare.

Tulburările din partea simpaticului, reflectate pe extremitatea cefalică, sînt următoarele: simptome care seamănă cu unele elemente din sindromul Barré-Liéou (iritația nervului vertebral: hemicranie, amețeli, greață, țîrîituri în ureche, parestezii sau dureri occipitale și uneori frontale) și sindromul Claude Bernard-Horner (iritația simpaticului cervical).

Tulburările neurologice deasupra nivelului leziunii sînt datorite tulburărilor vasculare. Se poate constata tetraplegie cu tulburări de sensibilitate pînă la C_2—C_3, prinderea facialului, a trigemenului, a nervului stetacustic (nistagmus, tulburări de echilibru).

Faza a IV-a a discopatiei vertebrale cervicale. Ea se poate manifesta prin sindromul simpatic cervical posterior, prin fibroza de teacă radiculară și prin mielopatia vertebrală cervicală.

Sindromul simpatic cervical posterior are trei tipuri clinice principale: vertiginos, facial și faringian.

În 1925 Barré și Liéou în 1928 arată că nervul vertebral poate fi comprimat în regiunea cervicală inferioară de exostoze laterale, dînd naștere la sindromul simpatic Claude Bernard-Horner, care se caracterizează prin următoarele simptome: durere de cap (localizată în spatele gîtului, vîrful capului, frunte sau tîmple); vertij de tip rotator (la 2/3 din bolnavi); vîjîituri (sincrone cu pulsul, cu caracter de fluerat continuu sau sub formă de zgomot similar cu cel al unui motor), etalgie, tulburări de vedere (arsuri sau scotoame scînteietoare), aculalgie (în formă de durere orbitală proximală); durere facială (dispare dacă se presează pe ramurile externe ale trigemenului), tulburări vasomotorii la față (paroxistice cu durată de 5—10 minute, manifestîndu-se prin înroșirea feței); parestezii faringiene, atacuri de răgușeală paroxistice.

Scanned with OKEN Scanner

Mielopatia vertebrală este o afecțiune a măduvei spinării, determinată de un proces degenerativ cronic al discurilor intervertebrale (discartroză vertebrală), dar nu de o hernie de disc veritabilă. Procesul de discartroză vertebrală, prin proeminența micilor osteofite marginale (așa-zisele „hernii de disc dure"), determină suferință măduvei prin mecanisme variate, dintre care cel mai important este de ordin vascular.

În 1925, Barré a semnalat asocierea discartrozei vertebrale cervicale cu paraplegia, invocînd existența unor tulburări vasculare în determinarea simptomatologiei neurologice. Russell Brain (1948) susține că semnele de suferință medulară din cursul spondilozei cervicale sînt provocate de obstrucția continuă sau intermitentă a arterei spinale anterioare sau a vaselor radiculare; ulterior, autorul confirmă necropsic aceste date și propune termenul de „mielopatie prin spondiloză cervicală". Mair și Druckman au arătat că leziunile medulare sînt situate în coarnele anterioare, cordoanele laterale și în partea centrală a cordoanelor posterioare.

Cercetînd mecanismul de instalare a leziunilor medulare, Spurling consideră că osteofitele pot comprima plexul venos aflat între dura mater și ligamentul longitudinal posterior, provocînd o stază care se transmite rețelei venoase intramedulare, cu producerea unui edem care interesează mai ales cordoanele laterale și coarnele anterioare. Într-un caz, Guidetti a găsit un osteofit care proemina în gaura de conjugare și care comprima artera radiculară, determinînd astfel fenomene de ischemie medulară.

Confruntînd opiniile diferiților autori reiese că mecanismul producerii mielopatiei vertebrale este complex. Esențial este factorul traumatic compresiv intermitent, datorit mișcărilor de flexiune-extensiune ale coloanei. Hiperextensiunea coloanei cervicale determină, prin protruzia discală, o micșorare pînă la 30% a diametrului antero-posterior al canalului spinal. Dacă această diminuare a diametrului se repetă frecvent sau persistă, pot apărea leziuni ireversibile ale măduvei, prin următoarele modalități: a) procesul de discartroză, prin micile proeminențe dure, comprimă artera spinală anterioară sau colateralele acesteia; b) osteofitoza marginală comprimă artera radiculară, producînd tulburări de irigație medulară; c) remanieri locale de tipul arahnoiditei plastice, ca o consecință a traumatismelor mici și repetate, rezultate din mișcările coloanei vertebrale cu proces de discartroză; d) comprimarea măduvei de osteofite în mișcările de flexiune-extensiune ale coloanei, fiind fixate de dură prin ligamentele dințate, în sens antero-posterior producîndu-se tulburări ischemice, mai ales în cordoanele laterale; e) compresiune directă asupra fasciculelor piramidale exercitată mai rar de osteofitoza vertebrală.

Afecțiunea apare între 35 și 70 de ani, cu maximum de frecvență în jurul vîrstei de 50 de ani și este mai frecventă la bărbați.

Deoarece osteofitoza marginală este difuză, pe mai multe segmente și cu localizări multiple la același nivel (median și paramedian), tulburarea de irigație medulară nu este sistematizată, iar simptomatologia reflectă, în grade diferite, suferința cordoanelor laterale (semne piramidale și tulburări de sensibilitate cordonale), a coarnelor anterioare

Scanned with OKEN Scanner

(semne de neuron motor periferic), a rădăcinilor nervoase (semne radiculare).

Polimorfismul clinic poate fi schematizat în patru grupe:

1. Tetrapareză cu deficit motor de tip periferic la membrele superioare și parapareză spastică cu tulburări de sensibilitate.

2. Tripareză cu deficit motor în ambele membre superioare și sindrom Brown-Séquard în segmentele inferioare sau deficit motor într-un singur membru superior și parapareză spastică.

3. Hemiplegie spinală, realizînd sindrom Brown-Séquard.

4. Parapareză spastică cu tulburări de sensibilitate, membrele superioare fiind respectate sau dipareză brahială cu forța musculară și sensibilitatea intacte la membrele inferioare, dar cu mici semne piramidale.

La aceste tablouri clinice se pot asocia, de la caz la caz și în proporții diferite, și alte semne (dureri radiculare de parestezii și tulburări obiective de sensibilitate la membrele superioare, tulburări sfincteriene, tulburări sexuale, nistagmus, sindrom Claude Bernard-Horner, tulburări vasomotorii).

Evoluția este de obicei lentă, reflectînd suferința cronică a măduvei. În cazurile cu accentuare bruscă a simptomelor există protruzii discale multiple care, cu ocazia unui factor ocazional (traumatism vertebral, proces congestiv), fac fenomene de edem și comprimă un vas important rezultînd o paralizie masivă, cu tulburări accentuate de sensibilitate.

Radiografia simplă a coloanei cervicale arată imagini de discartroză vertebrală (spații pensate, osteofitoză marginală difuză, modificări la nivelul găurii de conjugare). Mielografia cu substanțe opace arată întîrzierea, oprirea sau devierea substanței de contrast.

Proba Kaplan este adesea pozitivă. În L.C.R. se poate întîlni o disociere albumino-citologică.

Diagnosticul mielopatiei vertebrale prezintă adesea dificultăți. Cadrul clinic constă, în mod esențial, în instalarea lentă și progresivă a unor tulburări mixte de motilitate și de sensibilitate de tip radicular la membrele superioare și a unei parapareze cu tulburări de sensibilitate de tip cordonal la membrele inferioare.

Adesea, afecțiunea se confundă cu scleroza laterală amiotrofică, compresiunile tumorale ale măduvei, degenerescența combinată subacută a măduvei, scleroza în plăci. Cu fiecare din aceste afecțiuni trebuie făcut un diagnostic diferențial amănunțit. Mai pot intra în discuție pahimeningita cervicală hipertrofică, siringomielia, sindromul de coastă supranumerară sau de scalen anterior.

Tratamentul este în primul rînd conservator, deoarece afecțiunea apare la o vîrstă înaintată, are o evoluție lungă, iar leziunile sînt diseminate. Mijloacele terapeutice constau în imobilizare, roentgenterapie, administrare de vitamine, corticozi, testosteron. Cînd există indicație chirurgicală (evoluție rapidă, fenomene compresive accentuate) se practică laminectomie, cu secționarea ligamentului dințat; dacă este posibil se extirpă osteofitele marginale, extirpare eventual combinată cu imobilizarea coloanei cervicale, prin osteosinteză vertebrală anterioară sau posterioară. Se obțin ameliorări în 30—50% din cazuri; acestea depind de durata bolii, de gravitatea semnelor neurologice, de existența unei

Scanned with OKEN Scanner

compresiuni unice sau multiple, de vîrsta bolnavului și de tehnica operatorie. Mai recent dacă mielopatia vertebrală este localizată se face un abord vertebral anterior și se extirpă protruziile și osteofitele cu rezultate foarte bune.

Diagnostic. Pentru precizarea diagnosticului de hernie de disc cervicală trebuie să se țină seama de antecedente (traumatisme, debut brusc) și de evoluția simptomelor.

Simptomatologia herniilor de disc cuprinde un mănunchi de simptome radiculare și medulare caracteristice segmentului vertebral la nivelul căruia există hernia de disc. Simptomele sînt agravate prin mișcările și pozițiile capului și gîtului și prin manoperele care măresc tensiunea sau presiunea pe rădăcinile nervoase. Rădăcinile fiind deseori incomplet interesate, simptomele nu corespund totdeauna cu aria de distribuție a fibrelor radiculare. Durerea poate fi de tip mialgic sau nevralgic. Redoarea musculară apare de obicei în mușchii umărului și brațului. Pareza și atrofia sînt de obicei mai evidente în antebrat și mînă. Tulburările senzitive încep periferic și se pot extinde proximal uneori pînă la linia mediană, dorsală sau ventrală. Aceste simptome pot să fie însoțite de contracturi, miokimii, stare pseudomiotonică, modificări de reflexe, tulburări vasomotorii, hemicranie. Nivelul leziunii se stabilește în funcție de tulburările senzitive și de distribuția durerii în degete, care au o mare valoare diagnostică.

Diagnosticul diferențial al herniei de disc cervicale se face cu următoarele afecțiuni:

— Fibroza tecii radiculare prin discartroză vertebrală cu osteofitoză prezintă o îngustare progresivă a foramenului intervertebral (gaura de conjugare), care poate duce la o compresiune și o torsiune a rădăcinii. De obicei, cu toate acestea, rădăcina se adaptează la spațiul restrîns și funcțiile ei nu sînt tulburate decît foarte tîrziu și numai parțial. Lipsa de compresiune la începutul bolii se datorește probabil faptului că rădăcinile sînt solidare cu marginile osoase care delimitează foramenele și, astfel, ele nu sînt comprimate în timpul mișcărilor obișnuite ale umărului și brațului sau ale capului și gîtului. Cînd apar simptome radiculare, cauza imediată este de obicei fibroza tecii radiculare care apare ca o consecință a discartrozei vertebrale cu osteofitoză.

În mod normal, rădăcinile au unele puncte critice — acolo unde își schimbă direcția — fiind în plus supuse la o tracțiune continuă în timpul mișcărilor capului și gîtului. Cînd există o fibroză a tecii radiculare, rădăcinile devin mai unghiulate și mai strangulate, din această cauză fiind supuse la compresiuni mai mari.

În discartroza vertebrală cu osteofitoză și cu simptome radiculare, nivelul leziunii radiculare poate să nu concorde cu nivelul leziunilor osoase vizibile pe radiografie, deoarece poate exista o fibroză a tecii radiculare și la alte niveluri decît la cele demonstrate radiologic. Marea frecvență a discartrozei vertebrale cu osteofitoză asimptomatică a făcut pe mulți autori să creadă că compresiunea rădăcinii se datorește unui alt factor capabil să producă simptome radiculare: o componentă inflamatoare, congestia venoasă intraforaminală, „celulita“ spațiului epidural. Totuși, factorul esențial este cel mecanic. Fibroza tecii radiculare în

Scanned with OKEN Scanner

unele cazuri poate fi unicul factor răspunzător pentru producerea simptomelor radiculare.

Pe de altă parte, fibroza tecii radiculare poate fi secundară unei hernii de disc, unei discartroze vertebrale sau unui traumatism al umărului; aşadar poate fi asociată şi cu aceste afecţiuni; diagnosticul diferenţial, în aceste cazuri, este foarte dificil, în vederea stabilirii faptului dacă este vorba de o fibroză radiculară simplă sau combinată cu o hernie de disc, discartroză vertebrală sau luxaţie de umăr.

Antecedentele, evoluţia bolii şi examenul neurologic, completat cu cel radiologic, vor arăta cauza. Cînd tracţiunea joacă un rol important, se va suspecta o fibroză periradiculară.

Fibroza tecii radiculare poate afecta numai rădăcina ventrală, în timp ce rădăcina dorsală corespunzătoare rămîne intactă. În asemenea cazuri, durerea de tip mialgic şi pareza domină tabloul clinic; durerea de tip nevralgic şi tulburările senzitive sînt absente sau de intensitate foarte mică.

— Tumorile primitive şi metastazice ale coloanei cervicale se deosebesc după debut, evoluţie, antecedente, examen clinic şi radiologic, care arată natura şi sediul leziunii.

— Sindromul de coastă cervicală se manifestă prin dureri fulgurante, înţepături, arsuri, parestezii localizate la membrele superioare, care se pot exagera cu ocazia mişcărilor, în sforţări, în mişcările respiratorii. Tulburările de sensibilitate obiectivă lipsesc de cele mai multe ori. Uneori apar tulburări de sensibilitate de tip radicular C_8—T_1 care nu se întind pînă la linia mediană dorsală, deoarece această arie este inervată de ramurile posterioare, care scapă de compresiune. Mişcările degetelor pot fi limitate; adesea bolnavii se plîng că nu pot îndeplini mişcări izolate fine (cusut, scris, cîntat la pian). Paralizia şi atrofia muşchilor mici ai mîinii pot completa tabloul clinic, la care se pot adăuga tulburări circulatorii caracterizate prin hipotermie, cianoză, puls radial diminuat, indice oscilometric micşorat.

Sindromul dat de hipertrofia apofizei transverse C_7 (megapofiza transversă C_7) cuprinde tulburări motorii, senzitive şi trofice în teritoriul plexului brahial inferior (C_7—C_8—T_1); atrofii ale eminenţelor tenare şi hipotenare, sindrom Claude Bernard-Horner. Sindromul de coastă cervicală lungă este caracterizat prin tulburări în domeniul plexului brahial (C_5—C_7), amiotrofie periscapulară, atrofia deltoidului, a bicepsului, abolirea reflexului radial etc.

— Bolile articulaţiei humero-scapulare (artrita, periartrita, peritendinita, ruptura tendonului muşchiului supraspinos) prezintă limitarea mişcărilor umărului şi durere locală, care de obicei poate cuprinde cel mult jumătatea superioară a braţului. De asemenea poate apărea o contractură dureroasă, ca un simptom al iritaţiei radiculare. În aceste cazuri, diagnosticul diferenţial poate fi dificil.

— Sarcomul scapulo-humeral debutează cu dureri şi poate da simptome asemănătoare celor din hernia de disc cervicală; radiografia umărului şi evoluţia bolii precizează diagnosticul.

— Nevrita acută a umărului are un debut tipic şi o evoluţie clinică particulară; o durere puternică în umăr, urmată la cîteva zile de pareză în muşchii inervaţi de C_5 şi C_6, de obicei asociată cu tulburări senzitive.

Scanned with OKEN Scanner

— Sindromul umăr-mînă poate fi luat în discuție. Antecedentele, starea prezentă, examenul clinic arată net deosebirea față de hernia de disc cervicală.

— Tumoarea glomusului, epicondilita, bursita pot da o durere reflectată, dar extinderea durerii este mult mai vagă decît în cazurile de compresiune radiculară.

— Bolile viscerale, care pot da naștere la durere în umăr și braț, sînt: ocluzia coronariană, carcinomul de esofag, hernia diafragmatică, tumorile vîrfului plămînului, afecțiunile ficatului sau colecistului, periarterita nodoasă etc.

— Acroparesteziile apar de obicei la femeile de vîrstă medie, caracterizate prin senzații nocturne de furnicătură neplăcută în degete, ambele mîini fiind interesate în mod egal. Simptomele pot să se propage gradat în sus și pot cuprinde întreg membrul superior, persistînd în tot timpul zilei.

Tratament. În stadiul I, discopatia boală sau simptomatică se tratează conservator sau ortopedic sau fizioterapic, asociate cu repaus. În stadiile al II-lea și al III-lea, discopatii boală se tratează chirurgical. Discopatie de disc simptomatică, în stadiile al III-lea se tratează chirurgical și apoi medical și fizioterapic.

Hernia de disc la bătrîni nu se operează, deoarece există osteofite și artroze, de asemenea herniile celor ce duc o viață sedentară și au timp pentru tratament conservator.

Hernia de disc se operează cît mai rapid la cei care muncesc, deci atunci cînd recidivele sînt frecvente, ca și la cei care nu pot sta mult timp imobilizați.

Tratamentul medical. Cele mai multe brahialgii fiind de origine radiculară se vindecă spontan în cîteva zile sau prin tratament conservator, lucru explicabil dacă se ia în considerație patogenia leziunilor radiculare în hernia de disc. Un foramen intervertebral micșorat (prin hernia de disc sau discartroză cu osteofitoză, însoțită de fibroza tecii radiculare) este compatibil cu o funcție normală a rădăcinii. Dacă spațiul se micșorează și mai mult, prin edem radicular, pot apărea simptome radiculare; un tratament conservator face să cedeze edemul și, în consecință, cauza iritativă. Tratamentul conservator constă în imobilizare, fizioterapie și medicamente. Acest tratament urmărește imobilizarea rădăcinilor nervoase lezate; imobilizarea se face în corset gipsat, timp de 40—60 de zile. Poziția de preferat este aceea care dă cel mai mare confort, variind după natura leziunii. Hernia de disc intraforaminală se ameliorează cînd coloana este ușor în flexiune; cazurile cronice, în care există și fibroza tecii radiculare, pentru lărgirea foramenului este nevoie de o poziție în ușoară extensiune, poziție care micșorează presiunea în porțiunea intrameningiană a rădăcinilor nervoase. După scoaterea corsetului gipsat se face un tratament local cu căldură și masaj. Cînd mișcările umărului sînt limitate și dureroase, datorită contracturii musculare, fixarea membrului în abducție prin atele aduce ameliorări. Tracțiunea lentă a capului și masajele sau reducerea herniei prin extensiunea coloanei urmată de imobilizare pot fi de un real folos în cursul unei hernii mici, recente, fără semne obiective, neurologice. În hernii vechi, unde există o micșorare a foramenului intervertebral și fibroza

Scanned with OKEN Scanner

tecii radiculare, cu sau fără semne obiective, asemenea măsuri nu aduc nici o ameliorare. Fizioterapia (roentgenterapie, ultrasonoterapie, raze ultrascurte, diatermie etc.) are rolul de a reduce procesul congestiv.

Hidrocortizonul şi preparate iodo-salicilice administrate parenteral, ca şi acetatul de hidrocortizon introdus intrarahidian (Lucherini) sau în disc dau rezultate bune, dar de durată scurtă.

Infiltraţia punctelor dureroase musculare cu novocaină 1% poate da ameliorări temporare, dacă contractura musculară şi durerea de tip mialgic domină tabloul clinic. Cînd există tulburări mari de tip simpatic se fac infiltraţii cu novocaină 1% în ganglionul stelat. Tratamentul conservator, deşi este paleativ, dă rezultate mulţumitoare; ameliorarea subiectivă este de cele mai multe ori completă, însă semnele neurologice (paraliziile, atrofia musculară) se vindecă cu defect; ele persistă într-un grad variabil, dar sînt mai puţin pronunţate decît înainte de tratament; de asemenea, semnele radiologice pot diminua, mergînd pînă la normalizare. Tratamentul conservator dă ameliorări în aproximativ 50% din cazuri.

Tratamentul chirurgical trebuie să fie precoce, deoarece în cazurile vechi prezenţa osteofitelor şi fibrozărilor din regiunea rupturii discului fac intervenţia dificilă, iar dispariţia simptomelor dureroase după intervenţie este mai puţin completă.

În cazurile acute trebuie operaţi cei cu dureri mari însoţite de tulburări motorii şi senzitive, care nu cedează în primele 2—3 săptămîni prin tratament conservator; vîrsta şi starea generală nu constituie o contraindicaţie. Accentuarea tulburărilor senzitive şi a atrofiei musculare impune intervenţia chirurgicală, chiar dacă durerea a dispărut; în caz contrar pot apărea leziuni nervoase radiculare ireparabile. Ameliorarea durerii în timpul tratamentului conservator nu implică îmbunătăţirea stării patologice, deoarece durerea poate dispărea şi spontan dacă se produce o întrerupere anatomică totală a rădăcinii dorsale. Tulburările senzitive se restabilesc mai prompt după operaţie decît atrofia musculară, deci, dacă atrofiile devin manifeste, operaţia trebuie făcută cît mai grabnic. Cazurile acute, numai cu simptome dureroase, dar fără tulburări neurologice obiective, nu sînt operate decît după ce tratamentul conservator se dovedeşte ineficace.

În cazurile cronice, după un atac acut de brahialgie tratat conservator unii bolnavi par că s-ar fi vindecat complet, însă orice încercare de a relua lucrul este urmată de reapariţia durerii, care persistă şi dispare după cîteva ore de repaus; astfel de bolnavi sînt de obicei suspectaţi de simulare (cauza durerii este de obicei fibroza tecii radiculare). Mişcările provoacă o iritaţie prin fricţiuni între rădăcinile nervoase unghiulate. Aceste cazuri se operează, dacă examenul arată net nivelul leziunii, făcîndu-se debridarea tecii radiculare chiar dacă lipsesc tulburările neurologice evidente. Cînd durerea este exclusiv de tip mialgic, rebele la tratament medical iar examenul neurologic este negativ, se operează. Cazurile cronice cu durere moderată sau fără durere, în care tulburarea principală este cea de sensibilitate obiectivă, trebuie operate, deoarece există unele şanse de ameliorare. Cazurile cronice cu pareze localizate, combinate cu atrofie, pot fi operate, dar şansele de ameliorare sînt mici.

Ablația herniei se face astăzi exclusiv, hemilaminectomie, prin abord anterior al coloanei. Metodele operatorii depind de sediul herniei și de faptul dacă este sau nu asociată cu o fibroză a tecii radiculare.

Rezultatele operatorii și gradul capacității de muncă depind de gravitatea simptomelor, de gradul de leziune a rădăcinii, de alte boli preexistente operației (afecțiuni pulmonare sau cardiace).

Rezultatele depind de precocitatea diagnosticului și de forma herniei de disc (simple sau asociate cu osteofite, fibroză a tecii radiculare etc.). În herniile de disc dorso-laterale se obțin vindecări în 100% din cazuri; în protruziile de disc intraforaminale sînt vindecări în 60% din cazuri; în protruziile discale intraforaminale cu fibroză de teacă radiculară secundară se obțin vindecări în 50% din cazuri. În fibroza tecii radiculare fără protruzie, vindecările sînt de 25%. În protruziile intraforaminale asociate cu fibroza tecii radiculare secundare la două niveluri, vindecările sînt incomplete, iar bolnavul nu poate lucra multă vreme. Fibroza tecii radiculare simplă sau combinată cu fibroza periradiculară duce la ameliorare tranzitorie, căci procesul constrictiv progresează.

În 75% din cazurile de hernie de disc, durerea dispare, în 10% persistă sau chiar se accentuează; tulburările senzitive dispar în 2/3 din cazuri, în rest persistă sau se accentuează. Pareza sau atrofia se ameliorează în 50% din cazuri. Nu există complicații postoperatorii iar mortalitatea este nulă prin abordamentări.

HERNIA DE DISC TORACICĂ

Hernia de disc toracică se poate întîlni la orice nivel, însă regiunea toracală inferioară este mai frecvent atinsă din cauza mobilității mai mari și deoarece boala degenerativă a discului este mai des întîlnită la acest nivel. Hernia poate fi centrală, centro-laterală sau laterală. Se întîlnesc mai frecvent herniile laterale, localizate în special de partea dreaptă. Hernia de disc dorsală este rară (cam 1,5%). Vîrsta, sexul sau ocupația nu au importanță.

Simptomele apar imediat după un efort, de obicei de tip radicular; semnele compresiunii medulare apar lent și progresiv în cîteva săptămîni. Simptomatologia acestor hernii variază, după cum hernia este situată lateral sau median. În cele laterale predomină simptomele radiculare. Durerea radiculară este simptomul major, apărînd de timpuriu. De obicei este unilaterală și poate fi însoțită de mici tulburări de sensibilitate obiectivă. Există și o rahialgie localizată la nivelul herniei, agravată prin mișcările coloanei, inspirație profundă, tuse și însoțită de o contractură a mușchilor paravertebrali. În herniile laterale, simptomele de compresiune a măduvei sînt minime sau absente la început, iar cînd apar sînt reversibile.

În hernia de disc dorsală mediană sau paramediană situată superior, se constată simptome neurologice radiculare sau coordonale sau mixte, datînd de săptămîni sau de cîțiva ani. Durerea este situată în umăr, braț, spate, torace, abdomen. Hernia dorsală inferioară (D_{11}—D_{12}), comprimă conul medular și coada de cal și dă frecvent dureri radiculare la D_{11}—D_{12}, L_1—L_2, cu tulburări de sensibilitate la acest nivel, care

Scanned with OKEN Scanner

apar precoce, cu pierderea controlului sfincterelor și tulburări de motilitate la nivelul coapselor. Examenul L.C.R. și proba Queckenstedt-Stookey pot fi normale sau nu, în raport cu gradul compresiunii.

Radiografia simplă a coloanei vertebrale este de obicei normală. Rareori arată procese degenerative sau osteoartritice, iar uneori calcificări ale discului. Mielografia sau osografia are o valoare mare, dacă este interpretată la justa ei valoare. Aspectul variază în raport cu volumul și situația herniei, putînd arăta în herniile mediane un deficit de umplere, un stop parțial sau un stop total, iar în herniile laterale un defect minim sau aspect normal.

Diagnosticul de hernie de disc dorsală se face pe baza antecedentelor și evoluției bolii, a examenului radiologic sau poate constitui o surpriză operatorie. Se poate asocia cu o fractură vertebrală, care poate fi responsabilă total sau parțial de simptomele existente. Durerile din boala Kumnal-Verneuil de fapt este dată de o hernie de disc posttraumatică.

Diagnosticul diferențial se face cu compresiunile de origine medulară sau vertebrală, cu nevralgia intercostală, cu angina pectorală și cu alte afecțiuni toracice sau abdominale pentru care bolnavii sînt foarte frecvent tratați și chiar operați inutil.

Tratament. Hernia de disc dorsală trebuie operată totdeauna din faza radiculară, deoarece oricînd se poate instala paraplegia. Astăzi se face un abord lateral pentru a se extirpa nodulul herniat, extradural dacă este posibil pentru a nu da leziuni medulare, care și așa este destul de fragile. Cînd există și dureri radiculare se face și radicotomie posterioară.

Rezultatele sînt bune dacă se operează precoce în faza radiculară, sînt mediocre dacă se operează în faza de pareză și nule dacă paraplegia datează de multă vreme. Amînarea operației face ca rezultatele să fie slabe, deoarece se produc alterări degenerative avansate și ireversibile în măduvă și rădăcină. Cînd aceste leziuni grave s-au constituit, măduva devine foarte vulnerabilă la orice manipulare, chiar ușoară, mai ales cînd hernia este mediană sau paramediană.

HERNIA DE DISC LOMBARĂ

Durerea lombară poate fi mediană sau laterală (în regiunea sacrolombară sau lombo-sacro-iliacă). Intensitatea este variabilă: de la o simplă jenă pînă la dureri insuportabile. Lombalgia poate fi singura manifestare a unei hernii de disc (hernia se află la vertebrele lombare superioare). Mai tîrziu, lombalgia se poate însoți de dureri radiculare la L_2—L_3.

Alteori la o lombalgie se adaugă și o sciatică, în caz de hernie la L_4—L_5. Trecerea de la lombalgie la lombosciatica se poate face în cîteva zile pînă la cîțiva ani. De obicei, după un efort apare o criză de lombalgie, la intensitate variabilă, care ține cîteva zile sau mai mult. După mai multe crize separate prin intervale din ce în ce mai scurte, în care durerile au o durată și o intensitate din ce în ce mai mare, apare după un mic efort o nouă criză de lombalgie, urmată imediat sau la cîteva zile de o sciatică. Rareori, lombalgia dispare, lăsînd locul

Scanned with OKEN Scanner

sciaticii. Sciatologia este durerea iradiată în membrul inferior (compresiunea uneia sau mai multor rădăcini ale sciaticului).

Durerea crește din zi în zi, întinzîndu-se în jos spre regiunea fesieră, apoi pe toată fața posterioară a membrului inferior, pînă la extremitatea lui distală. Predomină în regiunea fesieră și la coapsă. După această fază extensivă urmează faza regresivă, în care durerea se retrage, fixîndu-se în teritoriul superior sau inferior al sciaticului.

Traiectul durerii este diferit, după sediul herniei: dacă iradiază în partea anterioară a coapsei, oprindu-se pe fața internă deasupra genunchiului (mai rar trece puțin și pe fața internă și superioară a gambei), iar uneori iradiază în plica inghinală și scrot; aceasta pledează pentru o hernie la L_2—L_3, mai ales dacă există și diminuarea reflexului rotulian.

Durerea iradiată în regiunea sacro-iliacă, în fesa și pe fața posterioară a membrului inferior care caracterizează pentru herniile ultimelor două discuri (L_4—L_5) mai ales dacă reflexul ahilian este diminuat. Modul cum durerea iradiază în plantă depinde de sediul herniei: în herniile de la L_4—L_5, durerea se localizează pe partea externă a gambei, pe regiunea externă a piciorului și pe fața dorsală a acestuia pînă în dreptul primului spațiu interosos; în herniile de la L_5—S_1, durerea este localizată pe fața posterioară a gambei, în plantă si în călcîi.

Durerile pot avea o intensitate variabilă, pot fi continui (hernie mare) sau intermitente (hernie mică). Durerea intermitentă are caracter de fulger, iar cea continuă este lancinantă constrictivă. Alteori are caracterul unei senzații de amorțeală dureroasă, proiectată mai ales în plante și în degete. În timpul crizei, bolnavul poate percepe o durere surdă continuă, peste care uneori se suprapun dureri vii, în crize.

O serie de factori pot reactualiza sau pot accentua durerile din cursul herniei de disc. Orice mișcare se accentuează; eforturile, tusea, strănutul de asemenea exacerbează durerile. Durerea este rebelă la tratamentul conservator.

Un caracter al herniei de disc lombare îl constituie tocmai această evoluție a sindromului dureros în două etape: lombalgie și apoi sciatic (simptomatologie bipolară) (de Sèze).

Intermitența durerilor este un alt caracter al herniei de disc lombare. Cînd există numai dureri lombare, fazele de acalmie sînt scurte, crizele dureroase se prelungesc și apoi devin continui. Declanșarea crizelor nu se poate atribui totdeauna unei singure cauze. Uneori se găsește cauza, dar alteori nu se poate pune în evidență.

Un alt caracter al durerii în hernia de disc lombară este modificarea ei în anumite poziții ale corpului, în faza incipientă. Mersul, staționea prelungită, poziția șezînd, decubitul dorsal sau ventral, schimbarea de poziție accentuează durerile, căci se accentuează protruzia discului. Din această cauză unii bolnavi stau în picioare sau în fotoliu nemișcați. Decubitul lateral în cocoș de pușcă și poziția de supra-repaus fac ca coloana lombară să devină cifotică și să amelioreze durerea. Staționea în picioare provoacă dureri, deoarece în această poziție greutatea corpului se transmite aproape integral ultimelor discuri lombare (*fig. 154*). În hernia de disc lombară, această poziție a corpului tinde să mărească hernia discului, comprimă și mai mult rădăcinile și astfel durerea se accentuează. În poziția șezînd prelungită, greutatea corpului se transmite în special

Scanned with OKEN Scanner

asupra ultimelor discuri lombare. Cînd bolnavul încearcă să se ridice, el tinde să pună coloana lombară în lordoză, ceea ce duce la accentuarea pensării posterioare a discului. Decubitul ventral poate da uneori dureri, deoarece în această poziție, lordoza lombară se exagerează la maximum, fapt care accentuează hernierea discului și deci compresiunea pe rădăcină. Durerile în raport cu unele mișcări sau cu poziția corpului variază, după cum est evorba de o hernie în faza de iritație radiculară, de compresiune radiculară sau complicată cu arahnoidita (tabelul LXXVI).

TABELUL LXXVI

Apariția durerii în raport cu unele mișcări sau cu poziția corpului în hernia de disc lombară

Mișcări în poziția corpului	Hernie de disc în faza de iritație radiculară	Hernie de disc în faza de compresiune radiculară	Hernie de disc complicată cu arahnoidită
Flexiunea în ortostatism	Dureroasă (tracțiune pe rădăcini)	Dureroasă	Dureroasă (aderențele sînt întinse)
Flexiunea stînd pe scaun	Nedureroasă	Dureroasă	Nedureroasă (cu înclinare de partea sănătoasă)
Extensiunea	Mărește durerea (accentuează hernia)	Nedureroasă	Nedureroasă (relaxează aderențele)
Flexiunea cu deviere de partea sănătoasă	Nedureroasă	Nedureroasă	Dureroasă
Lateroflexiunea de partea sănătoasă	Micșorează durerea	Micșorează durerea	Nu influențează durerea
Lateroflexiunea de partea dureroasă	Mărește durerea (accentuează iritația radiculară)	Mărește durerea (accentuează compresiunea radiculară)	Mărește durerea (accentuează tracțiunea asupra rădăcinii)

Poziția de supra-repaus (decubitul dorsal cu gambele flectate, perna sub genunchi, capul și umerii sprijiniți pe altă pernă, pentru a produce cifoza lombară), scoate ultimele vertebre de sub greutatea corpului, aduce coloana lombară în poziție de repaus complet și produce o cifoză moderată; din această cauză, spațiile intervertebrale se îngustează în partea lor posterioară și în consecință hernia se reduce spontan (se produce astfel ameliorarea rapidă, dar puțin durabilă, a durerilor).

Mecanismul influenței poziției corpului asupra durerilor nu este pe deplin lămurit. Este probabil ca diferitelor poziții, pe lîngă modifică-

Scanned with OKEN Scanner

rile pur mecanice, pot avea influență asupra circulației venoase la nivelul discurilor și spațiului epidural, durerile fiind direct influențate.

Parasteziile traduc un proces de compresiune rediculară și constituie un simptom precursor parezei; apariția lor indică urgența intervenției chirurgicale. Ca și durerile paresteziile (furnicături și amorțeli) localizate în gambe și plante, indică localizarea topografică a herniei. În compresiunea rădăcinii L_5, paresteziile se proiectează pe fața dorsală a piciorului și iradiază spre primul spațiu interosos. În compresiunile rădăcinii S_1, paresteziile sînt net localizate în regiunea plantară și iradiază spre ultimele degete.

Durerea provocată. Durerea poate fi provocată sau accentuată prin presiunea și percuția vertebrală și paravertebrală, prin presiunea sau percuția pe anumite puncte de pe traiectul nervului, prin diverse manevre pentru alungirea nervului (hiperflexiunea coloanei vertebrale sau a membrelor inferioare).

Limitarea dureroasă a mișcărilor rahisului. Mobilizarea coloanei lombosacrate provoacă dureri. Forestier a încercat asupra blocajului segmentului lombar inferior în cursul sciaticii. Mișcările de anteflexiune și de hiperextensiune provoacă o durere vie lombară sau lombosacrată. Înclinările laterale ale rahisului pot provoca dureri în membrul inferior. Aceste mișcări exagerează compresiunea pe care o exercită hernia asupra rădăcinii în spațiul interdiscoligamentar și astfel accentuează durerile.

Contractura mușchilor paravertebrali asociată cu limitarea dureroasă a mișcărilor rahisului poate fi uni- sau bilaterală. Se evidențiază cel mai bine atunci cînd bolnavul își flectează ventral coloana.

Durerea la presiunea apofizelor spinoase. Percuția sau presiunea apofizelor spinoase ale vertebrelor L_4—L_5 pot determina, cînd masele musculare lombare sînt necontractate, o durere locală sau o durere iradiată în membrul inferior. În herniile de disc intraspongioase apar, de asemenea, dureri localizate în dreptul vertebrei respective. Uneori, punctele dureroase prin presiune sau percuție sînt localizate în regiunea latero-vertebrală.

Punctele dureroase prin presiune prin traiectul nervului au fost descrise de Valleix în 1845. Localizarea punctelor Valleix este următoarea: punctul lombar (unghiul sacro-vertebral); punctul sacro-iliac (la nivelul articulației sacro-iliace); punctul fesier (la nivelul incizurii sciatice); punctul trohanterian (în șanțul interischio-trohanterian); punctul iliac (la mijlocul crestei iliace); punctele femurale (pe fața posterioară a coapsei); punctul rotulian (pe partea externă a genunchiului); punctul peroneo-tibian (la nivelul capului peronier); punctul maleolar extern; au mai fost descrise punctele: plantar, calcanear, ahilian, medio-plantar etc.

Zonele cele mai frecvente dureroase sînt punctele fesiere, punctele femurale, punctul situat înapoia capului poronier, punctul ahilian, punctul medio-plantar. Durerea provocată prin presiunea punctelor dureroase Valleix nu trebuie atribuită, cum s-a crezut, numai compresiunii nervului și ramurilor sale pe planul osos subiacent, ci ar fi în legătură atît cu nervul, cît și cu țesuturile, care sînt sediul unei hiperalgezii provocate printr-o hiperexcitabilitate nervoasă.

Durerea produsă prin elongația nervului. Manevra Lasègue. Elongația nervului se poate obține prin flexiunea pe trunchi a membrului inferior,

Scanned with OKEN Scanner

extins în prealabil (semnul Lasègue; Bonnet; Charnley) sau prin flexiunea capului (semnul Kernig) sau a trunchiului, membrele inferioare fiind în extensiune (semnul Neri). Semnul Lasègue poate fi uni- sau bilateral. Manevra Lasègue se execută astfel, bolnavul fiind culcat în decubit dorsal se ridică membrul inferior deasupra planului orizontal, avînd grijă ca gamba să fie extinsă pe coapsă; bolnavul acuză o durere vie în regiunea fesieră, iar mușchii se contractă, oprindu-se la continuarea mișcării. Semnul Lasègue are prin urmare două rezultate: durerea și contractura reflexă, care blochează mișcările.

Teoria elongației nervului nu este suficientă pentru a explica durerea în astfel de cazuri, care este provocată prin următorul mecanism: tracțiunea exercitată asupra rădăcinilor nervului, ca și imobilizarea sacului dural au răsunet asupra rădăcinii comprimate de hernie. Din această cauză fie că tracțiunea se face pe partea dureroasă, fie că se face pe partea sănătoasă, rezultatul uneori va fi același.

Semnul Lasègue controlateral. Uneori apare durere în regiunea fesieră sau în coapsa de partea bolnavă, prin executarea manevrei Lasègue pe partea sănătoasă. Această manevră, cunoscută și sub numele de semnul Bechterew, se întîlnește în herniile mediane și în herniile duble sau în cele laterale, care au depășit linia mediană. Prezența acestui semn indică urgența operației.

Semnul Lasègue bilateral. O hernie de disc poate să producă o sciatică bilaterală, o sciatică basculară. Cînd semnul Lasègue este bilateral, chiar dacă mielografia arată numai un defect unilateral, trebuie efectuată o laminectomie și controlat discul și de partea opusă, deoarece adesea se poate găsi o hernie dublă.

Semnul Bonnet constă în limitarea adducției coapsei, gamba fiind flectată pe coapsă (durerea apare retrotrohanterian, localizată în regiunea fesieră sau lombară).

Testul ridicării membrului inferior extins, semn nou descris de Charnley, constă în ridicarea spontană a membrului inferior în poziția extinsă, calculîndu-se limita mișcării în grade, luînd ca plan de coordonare nivelul patului. Charnley a găsit acest semn prezent în hernia de disc în 92% din cazuri. Semnul este pozitiv, atunci cînd bolnavul nu poate ridica membrul inferior decît la 30—40°, ceea ce după părerea autorului înseamn că sciaticul (rădăcinile de origine) se mișcă în fața unui disc herniat. Dacă bolnavul ridică membrul inferior la 70—80°, durerea este cauzată de producerea unei tensiuni ridicate la nivelul rădăcinii, nefiind vorba de o hernie de disc.

Semnul Neri (dureri în regiunea lombară și în membrul inferior la anteflexiunea capului), semnul Naffzier (dureri lombare și în membrul inferior la compresiunea jugularelor) ca și semnul Wassermann (limitarea extensiunii, bolnavul fiind în decubit ventral, întîlnit în herniile L_2—L_3) pot fi întîlnite în hernia de disc.

Atitudinea antalgică este manifestarea comună a tuturor articulațiilor bolnave, avînd valoarea unei poziții de apărare contra durerilor,

dar și a unui mecanism fiziopatologic cu caracter general și propriu artropatiilor (fig. 674, 675).

De cele mai multe ori se observă scolioza. În terminologia ortopedică se denumește semnul scoliozei după semnul convexității. Astfel, cînd coloana lombară se înclină pe partea opusă sciaticii, adică atunci cînd convexitatea se află pe partea sciaticii, în limbaj ortopedic este o scolioză directă. Cînd convexitatea este orientată de partea opusă membrului bolnav, în limbaj ortopedic este o scolioză încrucișată.

Noi folosim pentru primul caz terminologia de scolioză încrucișată, iar pentru al doilea caz termenul scolioză directă.

Înflexiunea lombară directă prezintă înclinația rahisului lombar spre partea bolnavă, curbura avînd convexitatea spre partea sănătoasă. Deasupra acestei înclinări joase, bolnavul poate prezenta inflexiunea rahisului superior și dorsal de sens invers alcătuind o atitudine de compensație statică.

Uneori, la același individ, scoliozele pot fi variabile în cursul evoluției bolii sau chiar în cursul aceleiași zile.

Inflexiunea lombară încrucișată prezintă înclinația laterală a trunchiului spre partea sănătoasă, curbura avînd convexitatea spre partea bolnavă.

Partizanii sciaticii prin funiculita reumatismală sau prin artrita găurii de conjugare au atribuit acest fapt scopului de a deschide gaura de con-

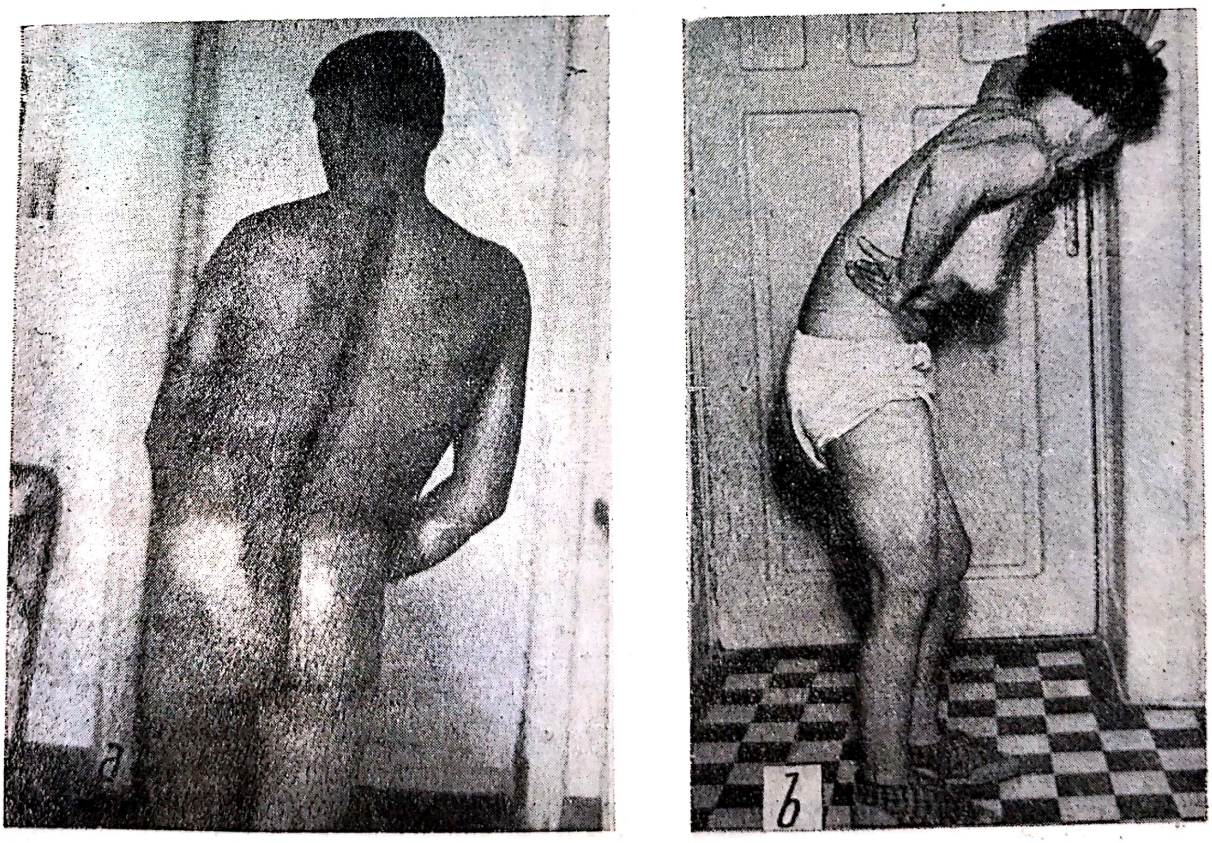

Fig. 674. — Diverse atitudini antalgice în hernia de disc lombară (*a*, *b*). Raportul dintre dura și poziția corpului în diferite stadii ale herniei de disc:

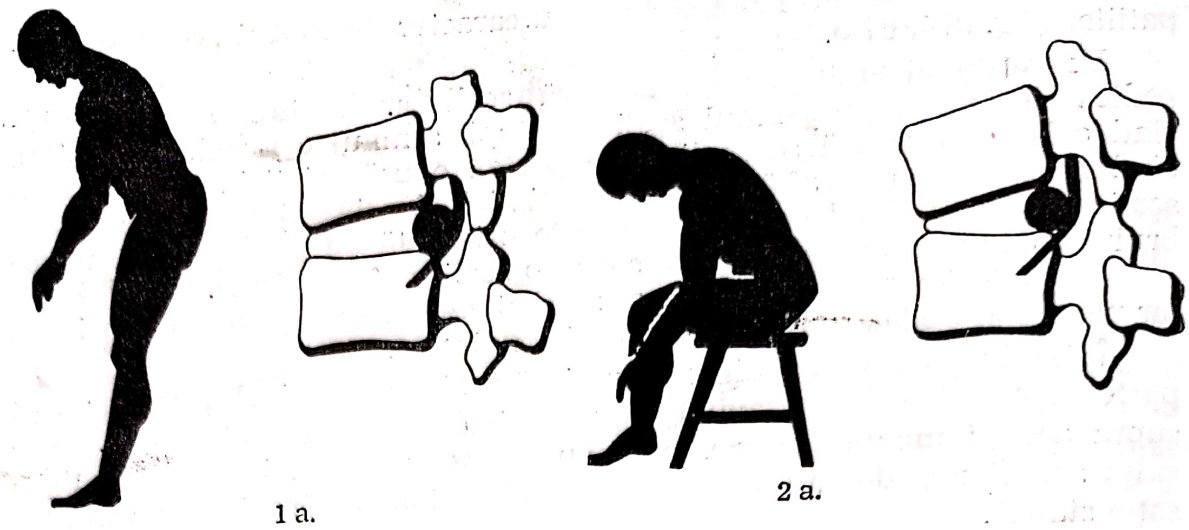

1 a. 2 a.

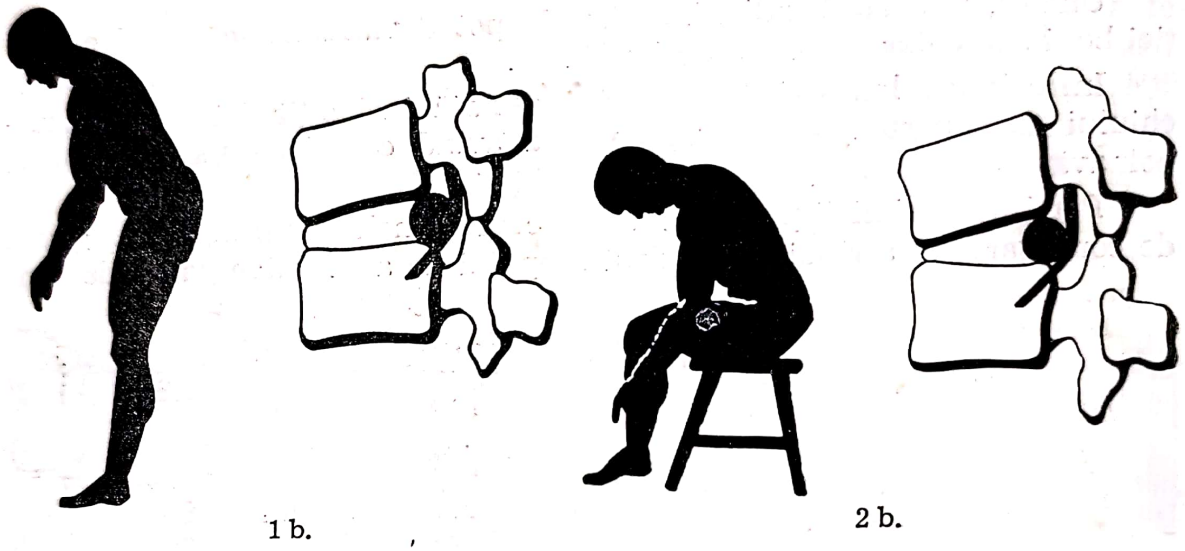

1 b. 2 b.

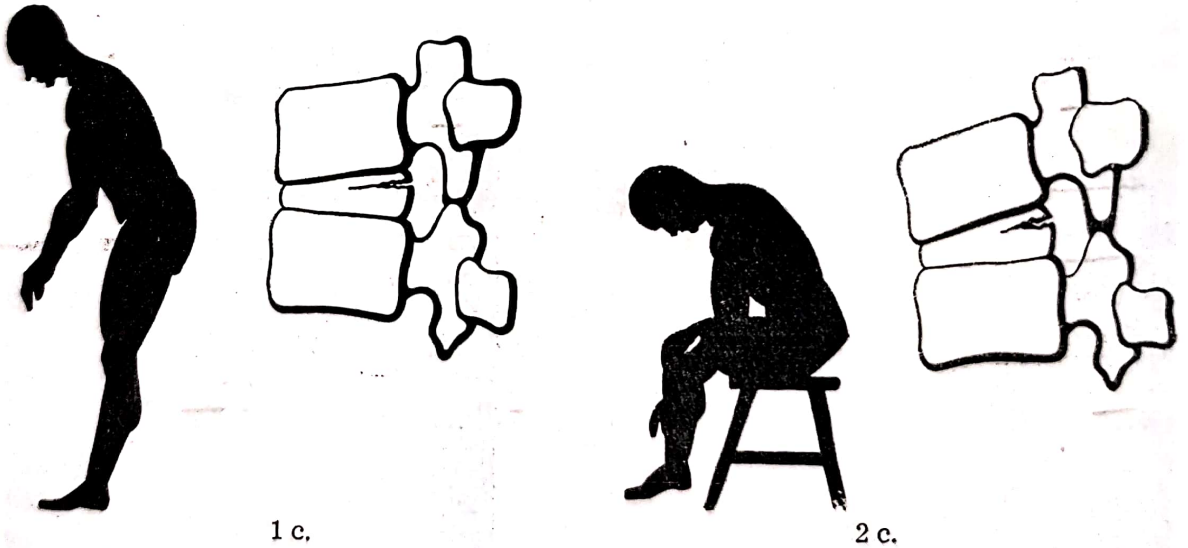

1 c. 2 c.

1 a) stadiul I flexiunea este dureroasă prin tracțiunea rădăcinii; *1 b*) în stadiul II flexiunea este dureroasă prin compresiunea rădăcinii; *1 c*) flexiunea este dureroasă prin întinderea aderențelor, hernia de disc fiind complicată cu arhnoidită. Flexiunea stînd pe scaun nu este dureroasă în stadiul I (2 a); ea este dureroasă în stadiul II (2 b); flexiunea este dureroasă cu înclinarea corpului în partea sănătoasă în stadiul herniei de disc complicată cu arahnoidită (2 c). Flexiunea stînd în picioare cu devierea corpului de partea sănătoasă nu este dureroasă în stadiul I și II

Scanned with OKEN Scanner

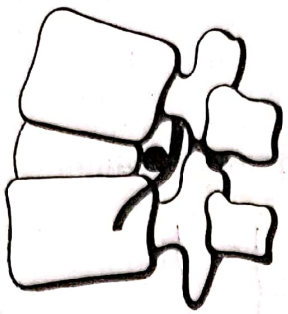

3 a.

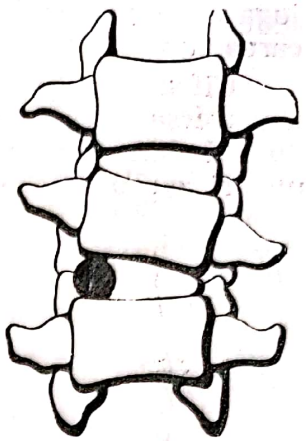

4 a.

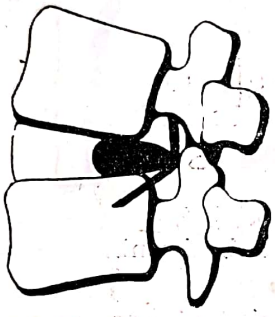

3 b.

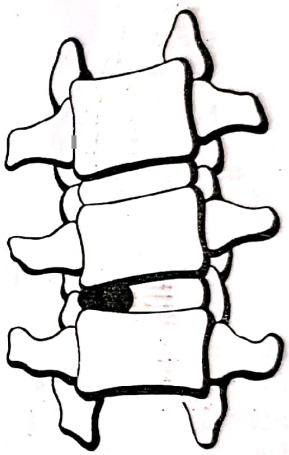

4 b.

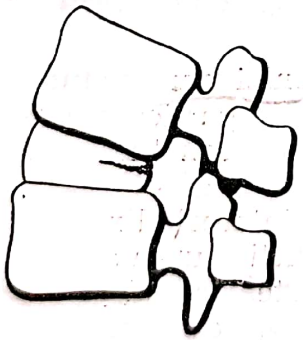

3 c.

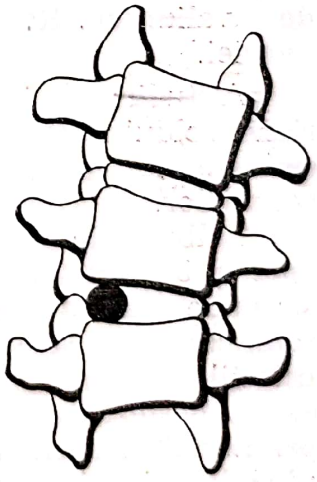

4 c.

(3 a, 3 b). Ea este dureroasă chiar dacă se face devierea de partea sănătoasă în caz cînd este complicată cu arahnoidită (3 c). Extensia este dureroasă în stadiul I (4 a). Nu este dureroasă (relaxarea rădăcinii şi aderenţelor în stadiul II şi III (4 b, 4 c); extensia de partea dureroasă accentuează durerea prin mărirea compresiunii stadiului I şi II şi prin tracţiunea aderenţelor stadiul III.

Scanned with OKEN Scanner

jugare de partea bolnavă şi evitînd astfel în staţiune sau în mers frecarea funiculului de pereţii conductului osos.

Cifoza lombară antalgică. Pe lîngă modificările rahisului în sens transversal, există modificări ale curburilor în sens antero-posterior. Lordoza lombară se poate şterge, fiind înlocuită cu un spate drept sau uneori cu o cifoză lombară. Ştergerea lordozei diminuează presiunea

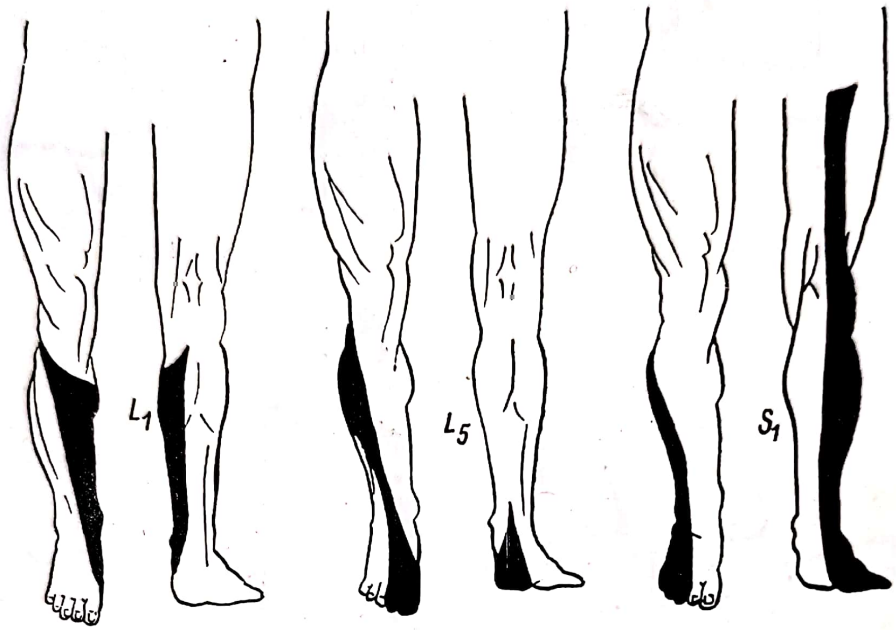

Fig. 675. — Tulburările de sensibilitate în herniile de disc lombare.

exercitată pe partea posterioară a discului şi are ca rezultat decomprimarea rădăcinii prin mărirea defileului interdisco-ligamentar. Aceste atitudini se însoţesc des de contractura paravertebrală, simptom destul de frecvent întîlnit în herniile lombare, asociate în limitarea dureroasă a mişcărilor rahisului. În anteflexiune, această contractură iese bine în evidenţă. Contractura paravertebrală poate fi uni- sau bilaterală. Redoarea coloanei lombare este importantă, deoarece constituie un factor de invaliditate. Redoarea, ca şi scolioza dispar de obicei după extinderea herniei.

Atitudinea şoldului. Din cauza hipotoniei musculaturii pelvitrohanteriene, şoldul poate prezenta uneori atitudini particulare, părînd mai proeminent de partea bolnavă, ceea ce accentuează tulburările de mers ale bolnavilor.

Tulburările de sensibilitate obiectivă interesînd rădăcina comprimată, apar în 50—60% din cazuri şi ne dau indicii asupra segmentului topografic unde are loc compresiunea. Sensibilitatea tactilă este frecvent interesată, cea termică poate fi conservată, iar cea dureroasă, exagerată. Hipoesteziile sînt mai ales distale, la gambă şi plantă, după rădăcina interesată. Anestezia apare rareori. Hiperestezia, excepţional întîlnită, poate cuprinde faţa externă a plantei, dar alteori interesează tot membrul inferior, pînă la plica inghinală. Sensibilitatea vibratorie este diminuată pînă la maleola inervată de rădăcina comprimată, indiferent de mărimea şi po-

Scanned with OKEN Scanner

ziţia ei (Zervopoulos), fapt care nu a fost încă confirmat în cazurile noastre. Schemele de sensibilitate, în general, respectă incomplet dermatoamele clasice, existînd mai multe variante.

Tulburări de reflexe. Reflexele ahilian şi rotulian sînt diminuate sau abolite în funcţie de rădăcina comprimată. Reflexul medioplantar (Guillain-Barrè) poate fi uneori în sciatică diminuarea reflexului cutanat plantar. Reflexul rotulian este modificat în herniile de disc L_2—L_3, iar reflexul ahilian este modificat în hernia L_5. Uneori, reflexul rotulian este mai viu de partea bolnavă (prin hipotonia masculară a flexorilor genunchiului); alteori, acest fenomen se explică prin aceea că la membrul inferior respectiv ar exista o hiperexcitabilitate musculară reflexă crescută din cauza durerilor. Alteori, acest reflex este exagerat de partea opusă (prin tulburări circulatorii).

Tulburările de motilitate sînt destul de frecvente. S-a insistat mult, în ultima vreme, asupra deficitului motor frecvent al muşchilor scurţi extensori ai piciorului şi mai puţin al lungilor extensori. Frecvent se observă scăderea forţei segmentare a halucelui. Pareza flexorilor apare în herniile discului L_5. În hernia la L_5 trebuie cercetate reacţiile electrice ale muşchiului extensor lung al halucelui şi ale lungului peronier şi ale gastrocnemianului. Examenul electric pentru herniile la L_4 se face la muşchiul tibial anterior, iar pentru herniile L_2—L_3 la cvadricepsul femural.

Tulburările de tonus muscular. Se poate observa hipotonia fesei, coapsei şi gambei. Plica fesieră este mai coborîtă pe partea bolnavă. La gambă, tendonul ahilian apare lăţit, iar şanţurile retromaleolare sînt şterse. Din cauza hipotoniei musculare, articulaţia coxo-femurală prezintă o mobilitate exagerată, astfel că şoldul pare mai proeminent de partea bolnavă. Hipotonia poate fi aşa de mare, mai ales în muşchii fesieri, încît bolnavul dacă umblă poate face o luxaţie coxo-femurală. Există şi cazuri cu hipertonie musculară, durere, pareză, contractura muşchilor periarticulari ai şoldului, scolioza omoloagă, exagerarea reflexelor rotuliene şi clonus. Atrofiile musculare, în membrele inferioare se întîlnesc mai ales la gambe şi plante.

Tulburările sfincteriene, rare sub herniile de disc lombare, sînt produse de herniile mediane sau paramediane, care comprimă rădăcinile sacrate inferioare.

Tulburările potenţiei sexuale sînt de asemenea rare, întîlnindu-se mai ales în herniile de disc lombare joase.

Tulburările vegetative pot fi vasomotorii (paloare, cianoză, roşeaţă) şi termice (hipotermie cutanată) în domeniul membrului respectiv şi mai ales la extremitatea distală. Pielea poate fi lucioasă, întinsă, uscată sau umedă. Indicele oscilometric poate fi diminuat. Hipotermia poate fi produsă de un reflex vasoconstrictor superficial, dat de durere. Asemenea cazuri se pot confunda cu sindromul de claudicaţie intermitentă, deşi aici există debutul dureros lombar, apoi lombosciatic cu durere frustă şi predomină fenomenele vegetative, care la început sînt mai mici şi apoi regresează parţial. Din cauza durerilor, unii bolnavi stau în picioare sau în fotolii şi fac edeme ale membrelor inferioare.

Se mai pot observa mioclonii sau mioritmii. S-au descris de asemenea crampe dureroase în muşchii gambei şi coapsei, prin iritaţia mecanică a rădăcinii motorii, comprimată de hernia de disc.

Scanned with OKEN Scanner

Simptome la distanță pot să apară uneori, denotînd o suferință și deasupra leziunii. Asfel se poate întîlni semnul Babinski uni- sau bilateral; tulburări de sensibilitate pînă la plica inghinală; reflexul ahilian diminuat sau exagerat uni- sau bilateral în herniile L_5; sindrom Brown-Séquard etc.

FORME CLINICE

Hernia de disc clasică. La un individ tînăr, în plină sănătate, după un traumatism al coloanei vertebrale, apare imediat sau la scurt interval, un lumbago acut cu contractură musculară paravertebrală, care durează de la cîteva ore pînă la cîteva zile, cu intensități variabile, de la o durere surdă pînă la imobilizare absolută la pat, intensitate care depinde de gradul herniei discului, deci de intensitatea traumatismului. Durerea cedează la repaus, calmante, căldură și infiltrații locale cu novocaină. Cînd intervine un nou factor mecanic sau congestiv, lombalgia se poate repeta, la intervale de luni sau de ani, cu intensitate și durată din ce în ce mai mare. De obicei, după al doilea, al treilea sau al patrulea puseu se adaugă și o sciatică care poate însoți toate crizele în același membru, bilateral sau alternativ. De obicei, după mai multe crize, în perioada de așa-zisă acalmie, persistă o jenă lombară și chiar o durere în membrul inferior.

Emergența rădăcinilor L_5—S_1 în 10% din cazuri se face mai sus decît de obicei și deci se poate întîlni o sciatică cu compresiune pe rădăcina L_5 printr-o hernie la L_3—L_4 și o radiculalgie S_1 printr-o hernie la L_4—L_5. De asemenea, lombocruralgie L_3—L_4, asociată cu lombosciatică L_5. În hernia de disc L_2—L_3 se întîlnesc sindroame pluriradiculare mixte, de tipul cruralgiei și sciaticii.

Hernia de disc cu sciatică alternantă sau basculantă prezintă în evoluție crize dureroase de sciatică alternantă, caracteristice pentru hernia de disc.

Hernia de disc cu sciatică bilaterală de la început mai întîi unilaterală și apoi se bilateralizează. Se constată manifestări pluriradiculare bilaterale, uneori cu predominanță de o parte (se observă frecvent atrofie musculară, tulburări de sensibilitate, cu modificări de reflexe). Această formă se întîlnește în herniile mediane sau juxtamediane la L_3 și L_4.

Sciatica bilaterală sau basculantă denotă totdeauna o compresiune intrarahidiană și niciodată nu este de origine reumatismală.

Hernia de disc sub rădăcină dă uneori scolioză, fără semne neurologice (reflexele miotatice și sensibilitatea sînt normale) iar uneori nu există nici măcar o contractură, durerile dominînd tabloul clinic.

Hernia de disc cu sciatică paralizantă. În cursul bolii se poate instala pareza, care poate fi monoradiculară (cea mai frecventă este a rădăcinii L_5) sau poate prinde două sau chiar mai multe rădăcini. În această eventualitate, pareza este mai gravă.

Clinic, sciatica paralizantă din cursul herniilor de disc, are o primă etapă (dureri cu sediu lombar, iradiate în membrul inferior și parestezii) și o a doua etapă, caracterizată prin dispariția sau ameliorarea marcată a durerilor și instalarea paraliziei. Dacă ulterior, într-o sciatică paralizantă durerile reapar, înseamnă că s-a format la un alt nivel o a doua hernie

Scanned with OKEN Scanner

de disc. În acest stadiu sciatica paralizantă se confundă clinic cu paralizia nervului sciatic popliteu extern.

Semnul Froment pune în evidenţă paraliza nervului sciatic popliteu extern; semnul constă din a observa jocul tendoanelor de la gîtul piciorului, cînd bolnavul stă într-un picior, celălalt membru executînd mişcări pendulare. Cînd staţiunea se face pe piciorul bolnav şi există o paralizie a nervului peronier, tendoanele gambierului anterior, ale lungului peronier lateral şi ale extensorilor degetelor nu ies în evidenţă.

Acest tablou se poate completa cu paralizia nervului sciatic popliteu intern, cînd mişcările de flexiune ale piciorului şi ale degetelor sînt abolite sau limitate, reflexul ahilian este abolit, iar tulburările de sensibilitate sînt localizate pe faţa posterioară a gambei şi în regiunea plantară.

Acest tablou clinic survine adesea după un efort şi este caracterizat, în primul stadiu, prin dureri accentuate (lombalgie, sciatalgie), ceea ce îl deosebeşte de alte tablouri asemănătoare, de etiologie diferită (compresiune directă pe traiectul nervului etc.). Posibilitatea evoluţiei spre paralizie nu poate fi prevăzută, ci numai bănuită, în cazul în care există parestezii. Dacă după apariţia paraliziei durerea cedează înseamnă că hernia a rupt rădăcina, iar paralizia este definitivă. Dacă după instalarea paraliziei durerea persistă aceasta denotă o tulburare vasculară pe rădăcină iar paralizia îşi va reveni.

Paralizia izolată a rădăcinii L_5 se manifestă prin paralizia halucelui şi degetelor (imposibilitate de extensiune), ca şi paralizia fesierului mare (bolnavul nu se poate sprijini pe şold). Din cauza paraliziei muşchilor antero-externi ai gambei constată limitarea sau absenţa flexiunii dorsale a gambei (bolnavul nu poate ţine planta ridicată din cauza stepajului). Dacă planta este aplicată pe sol, bolnavul nu poate bate măsura cu piciorul şi nu poate duce planta în afară (pareza lungului peronier lateral). De asemenea nu poate face extensiunea degetelor lor; în poziţia culcat, planta cade în axul gambei. De obicei, paralizia predomină în extensorul propriu şi extensorul comun al degetelor. Prinderea gambierului anterior este discretă, iar reflexul tibial este dispărut. Paralizia este flască, însoţită de amiotrofie. Examenul E.M.G. arată exact muşchii paralizaţi. Tulburările de sensibilitate obiectivă ocupă dermatomul respectiv.

Paralizia izolată a rădăcini S_1, este mai rară, deoarece miotomul S_1 este inervat şi de S_2. Se observă paralizia muşchilor lojei posterioare a gambei, stepaj incomplet; flexiunea piciorului pe gambă nu se poate face sau este limitată, bolnavul nu se poate ţine pe vîrful piciorului (semnul Chiray); dacă stă în picioare nu poate detaşa călcîiul de pe planul solului, adducţia directă a piciorului (gambierul anterior) şi flexiunea degetelor (interosoşi) sînt imposibile; reflexele ahilian şi medioplantar sînt abolite.

Paralizia biradiculară L_5—S_1. Nici mişcarea de flexiune, nici cea de extensiune a piciorului nu sînt posibile. Există un stepaj complet. Apare de obicei în herniile mediane sau în herniile laterale multiple.

Forma paraplegică. După o fază algică iniţială, se instalează uneori o fază paralitică, caracterizată prin paraplegie, tulburări sfincteriene, anestezie de tip radicular. În faza paralitică, durerile trec pe al doilea plan

Scanned with OKEN Scanner

sau chiar pot dispărea. La început, această formă se manifestă printr-un sindrom discret de coadă de cal, care se poate instala deodată sau progresiv. Două forme clinice se pot întîlni: sindromul de coadă de cal cu predominanţă senzitivă şi sindromul de coadă de cal cu tulburări sfincteriene. În prima nu se constată pareză, dar bolnavul se plînge de dureri şi prezintă tulburări de sensibilitate în şa; în a doua tulburările sfincteriene trec pe primul plan, manifestîndu-se prin retenţie sau incontinenţă de urină şi uneori şi de materii fecale.

Hernia de disc asociată cu alte afecţiuni vertebro-medulare. S-a observat coexistenţa herniei de disc cu tumori medulare, chisturi hidatice vertebrale, tabes, scleroză în plăci, angiom vertebral, tumori vertebrale.

Din cauza afecţiunii primare, care modifică statica vertebrală, poate surveni în cursul evoluţiei şi o hernie de disc. Astfel am întîlnit cazuri de miopatie, de sechele postpoliomielitice, de membru amputat, care modificînd statica vertebrală au determinat ulterior o hernie discală.

EXAMENE PARACLINICE

Lichidul cefalorahidian obţinut prin puncţie lombară între L_5—S_1, este adesea normal (85%), deoarece obstacolul este mic şi lateral. Rareori se constată hiperalbuminoză moderată şi excepţional un sindrom Froin-Nonne (într-o compresiune mare şi mediană). Creşterea moderată a proteinelor, asociată cu o pleiocitoză, ar arăta existenţa unei radiculite sau a unei arahnoidite.

Deoarece obstacolul este mic, incomplet şi lateral, manometria lombară este de obicei normală. Numai în 3% din cazuri se constată blocaj parţial sau total prin proba directă sau prin proba Queckenstedt inversată.

Examenul radiologic simplu trebuie practicat în toate cazurile de sciatică sau de lombalgii cronice rebele şi recidivante, deoarece scoate în evidenţă două categorii de modificări: modificări care pot coexista cu hernia de disc (sacralizări, spina bifida, spondilolistezia etc. care nu pot elimina posibilitatea existenţei unei hernii de disc) şi semne de prezumţie (scolioză, dispariţia curburii lombare, pensarea globală a discului paravertebral (Triada Barr) care pledează pentru o hernie intrarahidiană). Absenţa acestor madificări nu elimină însă posibilitatea unei hernii de disc. În acelaşi timp, acest examen ajută să se elimine morbul Pott sau cancerul vertebral, care adesea se manifestă clinic printr-o sciatică sau printr-o lombalgie, care pot fi confundate cu o hernie de disc.

Examenul radiologic cu ajutorul substanţelor de contrast (mielografia şi radiculografia) furnizează, în cazul herniilor de disc, semne de certitudine, care în acelaşi timp permit şi localizarea leziunii. Modificările substanţei opace trebuie să apară la mai multe încercări de migrare şi pe radiografiile făcute în mai multe poziţii.

DIAGNOSTIC

Diagnostic pozitiv. Acest diagnostic se pune pe baza datelor culese din anamneză (eforturi fizice), evoluţia în două etape (lumbago, apoi sciatică), apoi în crize, modificarea durerilor în raport cu poziţia corpului.

Scanned with OKEN Scanner

Diagnosticul de localizare se face pe baza semnelor clinice obiective, la care se asociază examenele complementare (radiografia coloanei vertebrale, E.M.G. etc..), iar unele examene speciale (discografia, mielografia, examenul L.C.R.), vor fi rezervate unor cazuri care prezintă circumstanţe speciale (tabelul LXXVII).

TABELUL LXXVII

Simptomele principale în hernia de disc L_4—L_5 şi L_5—S_1

Simptome	Hernia discului L_4 comprimă rădăcina L_5	Hernia discului L_5 comprimă rădăcina S_1
Atitudine antalgică	Inflexiunea lombară încrucişată	Inflexiunea lombară homolaterală
Traiectul durerii	Pe faţa externă a gambei, faţa externă a piciorului, regiunea dorsală a piciorului şi degetului mare	Pe faţa posterioară a gambei, la nivelul tendonului Ahile şi la ultimele trei degete
Caracterul durerii	Radiculalgie lombo-sciatică sau sciatică; predomină mai ales lombalgia	Durerea predomină mai mult la membrul inferior
Pareza	Uşoară pareză a extensorilor halucelui sau tibialului anterior	Uşoară pareză a grupului muşchilor posteriori ai gambei
Sensibilitatea obiectivă	Modificată pe faţa internă a gambei, a plantei şi la ultimele trei degete	Modificări în regiunea plantară
Reflexul ahilian	Normal sau uşor diminuat	Frecvent este abolit sau diminuat
Tulburări sfincteriene	Absente	Uneori
Hipotonie musculară	Inconstantă	Mai frecventă
Aspectul mielogramei	Imagine lacunară	Mai frecvent amputaţie radiculară

Diagnostic diferenţial. Bazat pe date clinice şi radiologice se vor elimina: sindromul sciatic, dat de diverse alte afecţiuni (medulare, vertebrale, sciatice sau parasciatice) şi durerile localizate în membrul inferior, date de o pseudosciatică şi de algii simulate.

Afecţiunile medulare dau dureri mai mari noaptea şi în decubit; din această cauză bolnavul preferă să stea în picioare să umble sau să doar-

Scanned with OKEN Scanner

mă în fotoliu (durerile nocturne nu se întîlnesc decît excepţional în herniile de disc). Evoluţia lentă şi progresivă a simptomelor, absenţa modificărilor radiologice caracteristice pentru hernie, durerile în decubit, care se ameliorează cînd bolnavul merge, blocajul subarahnoidian, disocierea albuminocitologică, oprirea lipiodolului la nivelul corpului vertebral, sînt elemente pe care se poate pune diagnosticul de tumoare medulară.

Tumorile spaţiului epidural (angioame, sarcoame şi lipiome, cancere primitive sau secundare) infiltrate prin gaura de conjugare din vecinătate, produc dureri şi simptome medulare cu evoluţia progresivă.

Varicele venelor epidurale sau uneori simptome de lombosciatică iritativă în puseuri.

Epidurita spinală cronică prin abces epidural cronic sau pahimeningită hipertrofică produce dureri lombosciatice continui şi fenomene neurologice ca într-o compresune extramedulară.

Granuloamele spaţiului epidural (tuberculoză, bruceloză etc.) se deosebesc uşor de herniile de disc prin evoluţia bolii, alterarea stării generale; toate aceste afecţiuni au o origine infecţioasă.

Arahnoiditele simple au evoluţia lentă, progresivă cu dureri radiculare sau cordonale, manifestate printr-o sciatică continuă. Există în plus tulburări de sensibilitate, pareze, tulburări sfincteriene, care dau un tablou clinic de compresiune. Lipseşte contractura musculară, ca şi scolioza

Radiografia simplă a coloanei este normală, lipiodolul arată o oprire fragmentată (de-a lungul coloanei picături de forme diferite şi pe întindere variabilă). Este dificil diagnosticul între arahnoidita cozii de cal şi arahnoidita secundară unei hernii de disc.

Hematomielia apare după un traumatism vertebral, o cădere sau un efort mare. Semnele neurologice apar rapid (pareză, tulburări de sensibilitate disociate) iar în L.C.R. se poate găsi sînge.

Scleroza în plăci, în forma dureroasă, prezintă dureri radiculare în membrele inferioare, asociate cu contractura musculaturii lombare şi limitarea mişcărilor. În evoluţia bolii se pot întîlni perioade de remisiune. Absenţa traumatismului iniţial, prezenţa altor semne discrete neurologice (nistagmus, abolirea reflexelor abdominale, sindromul cerebelos etc.) uşurează diagnosticul. Uneori, din cauza eforturilor, un bolnav de scleroză în plăci poate face în plus şi o hernie de disc.

Tabesul dorsal dă dureri fulgurante în unul sau în ambele membre inferioare. Infecţia specifică în antecedente, modificările neurologice, semnul Argyll-Robertson, reflexele ahiliene abolite, reacţia Bordet-Wassermann pozitivă în L.C.R., absenţa traumatismului şi a contracturii muşchilor paravertebrali sînt elemente care arată originea bolii.

Periradiculita cronică sau fibroza tecii radiculare, datorită unor procese inflamatoare, degenerative sau vasculare, prezintă aceleaşi simptome ca şi hernia de disc în puseuri, dar totdeauna dă numai simptome iritative şi niciodată de compresiune.

Afecţiunile vertebrale. Cancerul vertebral lombar, primitiv sau secundar, apare după 40 de ani, evoluează rapid şi progresiv, întîi cu dureri lombare şi lombosciatice unilaterale, apoi bilaterale, iar în cele din urmă se instalează un sindrom tipic de coadă de cal. Evoluţia durează cîteva săptămîni şi de obicei nu depăşeşte 6 luni. Poate debuta după un

Scanned with OKEN Scanner

traumatism, după accident vertebral tasîndu-se şi dînd simptome de compresiune Durerea este intensă, continuă şi progresivă, nu cedează la repaus şi nici la calmante. Starea generală declină rapid, apare anemie, inapetenţă, slăbire generală, viteza de sedimentare este crescută, iar radiografia coloanei vertebrale arată modificarea corpului vertebral (condensare sau rarefiere), apoi turtirea vertebrei cu spaţiile intervertebrale conservate. În antecedentele bolnavului se poate decela existenţa unei tumori, care a fost sau nu operată.

Morbul Pott lombar incipient sau oligosimptomatic se poate manifesta cu dureri lombare sau lombosciatică uni- sau bilaterală. Se asociază cu contractura musculaturii lombare şi dispariţia lordozei. Pentru diagnosticul de morb Pott pledează antecedentele (infecţie tuberculoasă), vîrsta (tineri), viteza de sedimentare crescută, cedarea sau calmarea durerii în repaus şi radiografia coloanei vertebrale (apare destul de precoce pensarea simplă a discului intervertebral, adesea asimetrică, şi modificări ale corpurilor vecine discului, iar mai tîrziu corpurile vertebrale sînt tasate, cu sau fără prezenţa unui abces osifluent). Rareori, morbul Pott, din cauza deformării coloanei vertebrale, se poate asocia cu o hernie de disc.

Tuberculoza ganglionară paravertebrală lombară se poate propaga la defileul interdisco-ligamentar şi poate cuprinde rădăcina, dînd o lombosciatică, la început fără semne radiologice. Mai tîrziu, însă, apar modificări caracteristice morbului Pott.

Boala Kümmel-Verneuil (spondiloza traumatică) survine la tineri după un traumatism vertebral moderat cu discrete dureri locale, trecătoare (1—2 săptămîni), urmate de un interval de 6—12 luni (chiar cîţiva ani), după care apar dureri radiculare uni- sau bilaterale şi cifoză, iar ulterior chiar un sindrom de compresiune medulară. Debutul dureros poate persista şi se poate confunda cu o lombosciatică prin hernia de disc. Radiografia arată o vertebră cuneiformă, tasată anterior, cu discurile conservate; uneori există şi osteofite însoţite chiar de pensarea sau ştergerea discului.

Sacralizarea vertebrei L_5. Există o sacralizare (boală) cu simptome clinice: dureri uni- sau bilaterale surde, continui, uneori exacerbate, localizate paravertebral, iradiate în fesă, rareori de-a lungul sciaticului. Acestea nu se datoresc sacralizării ca atare, ci consecinţelor anatomice pe care le antrenează în statica coloanei vertebrale (artroza), care la rîndul lor îngustează gaura de conjugare, producînd fenomene discrete şi continui de sciatică iritativă. Sacralizarea este un factor predispozant important în formarea unei hernii de disc astfel încît ori de cîte ori o sciatică cronică, intermitentă, este rebelă la tratament şi este asociată cu o sacralizare trebuie să se suspecteze o hernie de disc.

Spondilolistezia. Se manifestă prin dureri lombare sau lombosciatică uni- sau bilaterală, fără teritoriu precis, localizate mai ales în fesă şi pe faţa posterioară a coapsei. Muşchii paravertebrali sînt contractaţi şi există hiperlordoza lombară, însoţită de antepulsia toracelui şi de depresiunea mediană lombară deasupra vertebrei L_5. Pe linia mediană există un şanţ în locul crestelor apofizelor spinoase ale vertebrelor L_4 şi L_5; există dureri la presiunea apofizelor spinoase de la nivelul alunecării. Mişcările rahisului, în special de anteflexiune, sînt limitate şi provoacă dureri.

Scanned with OKEN Scanner

Radiografia arată alunecarea vertebrelor, pensarea discului subiacent; se poate vedea leziunea istmică sau articulară, care a produs alunecarea. Diagnosticul este mai dificil cînd se asociază cu o hernie de disc.

Spondilartroza lombară are o evoluţie ciclică, durează mulţi ani, prezintă dureri fără deficit neurologic; cedează la tratament conservator. Radiologic se constată o artroză intersomatică.

Lombartrita Putti determină fenomene de lombosciatică în stadiul de iritaţie radiculară, fără a ajunge la compresiunea sau întreruperea rădăcinii, ca în hernia de disc. Lipsesc tulburările trofice şi modificările reflexelor. Evoluţia este lungă, cu numeroase puseuri. Substratul anatomic este o modificare a găurilor de conjugare, rădăcina fiind comprimată de exostozele şi reacţiile inflamatoare periradiculare de la acest nivel. Mai devreme sau mai tîrziu poate determina şi o hernie de disc.

Discopatia degenerativă Putti are evoluţie lungă, în puseuri, separate de intervale libere; se pot abserva şi semne de deficit radicular. Cedează la tratamentul conservator. Este o degenerescenţă primitivă şi izolată a unuia din ultimele discuri lombare, care duce la iritaţia rădăcinii la nivelul găurii de conjugare. Radiografia arată exostoze pe marginile vertebrale adiacente discului degenerat. Această discopatie trebuie considerată astăzi ca o formă de hernie de disc.

Spondilita lombară dă rareori lombosciatică, produsă prin fenomene inflamatoare în jurul rădăcinilor, de celulita epidurală, de inflamaţia tecii durale radiculare sau prin distrugerea discului datorită procesului infecţios.

Sacroileita tuberculoasă, luetică etc. Puseul infecţios prinde plexul lombo-sacrat şi poate da o lombosciatică. Examenul clinic şi radiologic lămureşte diagnosticul în cele mai multe cazuri.

Hernia nucleară intraspongioasă. Radiografic, la început procesul nu poate fi pus în evidenţă, deoarece prolapsul este mic şi nu determină modificări radiologice în aspectul corpului vertebral, iar pierderea de ţesut din discul intervertebral nu este atît de importantă pentru a determina modificări în înălţimea discului. Calcificările (Schmorl) sînt interpretate de autorii americani drept fragmente de vertebră fracturată. Nodulii (descrişi de Schmorl) se pot întîlni în mai multe vertebre, fapt care pledează pentru o boală generală a discurilor intervertebrale. Böhming, care a studiat vascularizaţia discală la tineri şi evoluţia acestei vascularizaţii în timpul creşterii, crede că cicatricele vasculare, rămase în urma involuţiei pe care le suferă vasele discului la nivelul lamelor cartilagioase pot alcătui locuri de minimă rezistenţă, pe unde herniază ţesutul discal.

În afară de aceste modificări, legate de evoluţie, în producerea rupturilor lamelor cartilaginoase mai joacă un rol important, în special la persoanele în vîrstă, şi modificările degenerative Dar posibilitatea de a se produce rupturi în lamele cartilaginoase există şi în cazurile în care are loc un proces patologic oarecare în corpul vertebral, proces care scade rezistenţa corpului vertebral. În aceste cazuri, prin faptul că suportul rezistent al lamelor cartilaginoase este slăbit, presiunea din nucleul pulpos poate determina un prolaps al discului intervertebral. În plus se poate întîmpla ca un proces de distrugere vertebrală (tuberculoză, alte

Scanned with OKEN Scanner

infecții, fracturi, metastaze osteoclazice) să roadă dinspre corpul vertebral lamele cartilaginoase și astfel rezistența acestora să fie diminuată.

În osteoporozele accentuate și în mieloame se poate întîmpla ca boltiturile pe care le formează discul înspre vertebrele învecinate — cu rezistența scăzută — să fie atît de accentuate, încît se pot produce rupturi în lamele cartilaginoase, și prin acest mecanism discul să poată pătrunde în corpul vertebral. Cînd există astfel de modificări, eforturi fizice sau traumatisme minime pot determina rupturi în lamele cartilaginoase și secundar prolabarea discului în corpul vertebral. În traumatisme grave, astfel de prolabări se pot produce chiar dacă lamele cartilaginoase nu au fost deloc lezate pînă la traumatism.

Formarea nodurilor Schmorl în urma traumatismelor este încă o problemă neclară. Recunoașterea acestora pe radiografii este posibilă numai în cazurile în care aceștia au o anumită mărime, sînt înconjurați de o reacție osoasă sau cînd sînt calcificați. Pentru ca aceste modificări să devină vizibile radiologic, este necesar ca de la traumatism să treacă mai multe săptămîni sau mai multe luni. Din acest motiv, atunci cînd acești noduli există pe radiografia făcută imediat după traumatism, se poate afirma că nu sînt determinați de acest traumatism recent și că existau dinainte (Schmorl). Un raport sigur între acești noduli și traumatism se poate stabili atunci cînd o radiografie făcută imediat după traumatism este negativă, iar pe radiografiile următoare se evidențiază acești noduli. Nodulii Schmorl pot exista și în afara unui traumatism evident.

Clinic s-a remarcat adesea că indivizii la care apar pe radiografi, noduli cartilaginoși la nivelul vertebrelor lombare, se plîng de lombalgii. Narrenstein insistă asupra legăturilor care există între lombalgii și nodulii Schmorl la copii, la care pot apărea dureri locale spontane sau dureri la percuția vertebrelor, însoțite uneori de limitări ale mișcărilor coloanei vertebrale.

Stenoza canalului vertebral apare după 50 de ani, determinînd dureri lombare, contractură discretă, dureri sciatice uni- sau bilaterale, fără fenomene de compresiune a cozii de cal. Radiografic apar ciocuri osteofitice, pensare de disc, iar lipiodolul arată o bandă îngustă de aspect moniliform, care migrează foarte încet. Toate formațiunile vertebro-medulare participă la micșorarea canalului și a defileului interdisco-ligamento-apofizar.

Compresiunile radiculare de origine ligamentară sînt datorite îngroșării sau cutării ligamentelor galbene care formează limita posterioară a defileului interdisco-ligamento-apofizar orice proces care produce o îngroșare sau o cudare a lui determină compresiunea rădăcinii în șanțul lateral sau în gaura intervertebrală. Această hipertrofie a ligamentelor galbene își are originea în rupturile lor traumatice. Fractura arcului vertebral poate fi însoțită și de o smulgere intinsă a unei părți din ligament, de o subluxație a apofizelor articulare. Favorizat de mobilitatea anormală a discului se poate produce o ruptură a ligamentului sau o cudare a lui. Artrita deformantă a articulației interapofizare sau deformarea corpului vertebral face ca ligamentul galben să se hipertrofieze sau să se cudeze și astfel comprimă rădăcina. Discul intervertebral, dacă are o mobilitate prea mare, produce rupturi în inelul fibros și în conse-

Scanned with OKEN Scanner

cinţă se dezvoltă o fibroză în jurul ligamentului galben. Îngroşarea acestuia poate fi o leziune secundară şi tardivă a unei hernii de disc sau se poate asocia de la început cu o hernie de disc. Durerea apărută imediat după traumatism înseamnă cudarea ligamentului galben, din care s-a rupt un fragment mare, care s-a deplasat şi care comprimă rădăcina. Durerea apărută tîrziu şi lent înseamnă că după traumatism s-a format o cicatrice fibroasă, care creşte treptat şi devine hipertrofică.

Clinic se constată dureri lombare, lombosciatică, contractură musculară, tulburări de sensibilitate, modificări de reflexe, pareze şi atrofii, ca şi în hernia de disc. Evoluţia intermitentă este dată de tulburările congestive de la nivelul cicatricei sau de evoluţia cicatricei. După ruptură apar dureri, care apoi cedează, deoarece cicatricea se atrofiază şi se sclerozează, iar mai tîrziu apar din nou dureri, deoarece cicatricea începe să se îngroaşe.

Radiologic se poate observa subluxaţie apofizară cu disc integru sau alteori pensat, iar lipiodolul arată o îngustare postero-anterioară a benzii opace (vizibilă din profil) şi aspect lacunar posterior (invers ca în hernia de disc).

Algiile membrului inferior. Sciatica prin leziune primară în nerv (sciatică intrinsecă) poate avea următoarele cauze: infecţii (sifilis, tuberculoză, paludism, gripă, febră tifoidă etc.), intoxicaţii exogene (alcool, oxid de carbon, arsenic, plumb), autointoxicaţii (gută, diabet), tulburări circulatorii (sciatică varicoasă), leziuni directe ale nervului (glonte, schijă, secţiuni, injecţii cu soluţii medicamentoase caustice sau necrozante), tumori ale nervului etc. Sciatica nevritică, entitate clinică mai puţin frecventă decît cea prin hernia de disc are evoluţie acută şi se vindecă cu tratament medical. Antecedentele, examenul neurologic, examenul L.C.R. şi cel radiologic arată natura leziunii. O sciatică cronică, gravă, recidivantă, rebelă la tratamentul medical şi balnear nu este o sciatică nevritică, ci este provocată de cauze neurovertebrale şi în special de o hernie de disc.

Sciatica prin infecţie de focar. Concepţia infecţiei de focar care ar provoca leziuni ale nervului sciatic a fost mult exagerată. Multe sciatice s-au tratat şi se mai tratează încă şi astăzi după această concepţie. Vindecarea este produsă de repausul impus de convalescenţă (amigdalită, extracţii dentare etc.).

Sciatica reumatismală. Frecvent se pune acest diagnostic, înlocuind vechea nomenclatură de sciatiă esenţială, idiopatică sau criptogenetică, pe baza faptului că sindromul dureros apare sau se accentuează ca şi durerile reumatismale, o dată cu schimbările timpului (frig, umiditate). Acest fapt nu constituie un argument valabil în favoarea originii reumatismale a sciaticii deoarece sensibilitatea la variaţiile climatice şi higrometrice este comună algiilor de natură foarte deosebită. Sciatica reumatismală pură este excepţional de rară

Sciatica reflexă de origine statică sau sciatica ortopedică (concepţie susţinută de autorii scandinavi) apare ca o manifestare secundară, reflexă, datorită unor stări patologice funcţionale în grupele musculare, care iau parte la funcţia mersului (musculatura lombară, fesieră etc.). Stările de excitaţie mialgică ce există în aceste cazuri determină o nevralgie sciatică. Durerile nu ar fi decît fenomene de iradiaţie, care traduc modifi-

Scanned with OKEN Scanner

cări patologice cu localizare diversă. Sciatica ortopedică ar avea drept cauze principale piciorul plat, genu valgum, genu recurvatum, artritele şoldului, luxaţia congenitală etc.

Parasciatica (sciatica simptomatică extrinsecă) cuprinde toate procesele patologice situate în jurul nervului şi care comprimă sau irită nervul în orice punct de pe traiectul său. În vecinătatea unei rădăcini sau a funiculului se poate găsi pahimeningită luetică sau tuberculoasă. Iritaţiile intrarahidiene pot fi date de morbul Pott, cancerul vertebral, fracturi, spondilite etc.

În vecinătatea plexului lombosciatic, la nivelul bazinului, se pot întîlni metastazele sacrate, metastazele de la distanţă sau din vecinătate (cancer uterin latent), osteosarcoamele cu punct de plecare din bazin, tumori şi abcese în psoas, anevrisme de arteră iliacă, perianexită, tumori utero-ovariene, sarcină, traumatisme obstetricale, neoplasm de rect sau abcese ischiorectale.

În vecinătatea trunchiului şi a ramurilor se pot găsi: tumori, fracturi, anevrisme, care se dezvoltă la nivelul coapsei sau gambei.

Pseudosciatica poate fi produsă de o serie de afecţiuni dureroase ale membrului inferior, care nu au nici un raport cu sciatica, cu care este adesea confundată. Durerile sînt articulare, osoase, musculare sau vasculare şi nu au o cauză în sistemul nervos.

Artrita sacro-iliacă dă dureri parafesiere la nivelul articulaţiei respective, iradiate posterioare în coapse şi fesă. Flexiunea coloanei vertebrale este limitată, cu modificări radiologice la acest nivel.

Artrita coxo-femurală dă dureri localizate pe faţa posterioară a coapsei, în genunchi, limitează mişcările pasive în articulaţia coxo-femurală, cu modificări radiologice ale articulaţiei.

Hematoamele posttraumatice ale fosei iliace pot da dureri şi pareze în mebrul inferior.

Miozita scurtă, psoita pot da dureri în membrul inferior cu dificultate în flexiunea trunchiului.

Algii ale membrului inferior pot fi produse de diferite leziuni ale sistemului nervos, în afara unor leziuni ale sciaticului.

Meralgia parestezică (nevralgia nervului femurocutanat) dă dureri pe faţa antero-externă a coapsei, arsuri, parestezii, hipoestezie. Afecţiunea se poate întîlni de altfel şi în herniile de disc.

Nevralgia crurală dă dureri pe faţa antero-internă a coapsei, în genunchi şi pe faţa internă a gambei, iradiind pînă în călcîi Se constată hipoestezie în acelaşi teritoriu, reflexul rotulian diminuat sau abolit, deficit motor şi limitarea flexiunii gambei. La apăsarea nervului sau prin elongaţia lui (flexiunea gambei pe coapsă în decubit ventral) se produc dureri. Sindromul poate apărea în urma unui efort.

Algiile simulate se pot deosebi prin examene clinice şi radiologice, care dau date normale.

Diagnosticul este mai dificil cînd un individ purtător de sciatică, cu semne discrete neurologice, le exagerează.

*

Scanned with OKEN Scanner

În rezumat, în prezența unei dureri în membrul inferior se pun următoarele întrebări, în vederea confirmării existenței unei hernii de disc: 1. Este vorba de o sciatică? 2. Sciatica este radiculară? 3. Sciatica radiculară este de origine discală?

Sciatica este ușor de recunoscut după traiectul durerii spontane, prin caracterul durerilor obiective puse în evidență prin semnul Neri, Lasègue sau Bonnet, prin semnul Charnley, prin prezența punctelor dureroase Valleix, prin semnul Roger etc.

Sciatica de origine radiculară se recunoaște după următoarele aspecte: prezența semnului Naffziger, topografia tulburărilor de sensibilitate, motorii și a reflexelor, examenul E.M.G. etc.

Sciatica prin hernia de disc se recunoaște prin următoarele aspecte: evoluția în doi timpi (lumbago-sciatică), cu caracter cronic; radiculalgie rebelă și recidivantă; variații în intensitatea durerilor, în funcție de diferite atitudini; declanșarea durerilor prin percuția apofizelor spinoase sau prin percuția paravertebrală; tulburări de sensibilitate de tip radicular; pareze monoradiculare; atitudini antalgice (scolioză, contractură musculară). Examenul radiologic simplu și cu substanțe de contrast arată sediul și natura leziunii.

TRATAMENT

Tabloul clinic de hernie de disc trebuie încadrat în una din aceste două grupe nosografice: hernia de disc simptomatică și hernia de disc boală. Această încadrare este un fapt de mare importanță în ceea ce privește tratamentul și prognosticul; după noi, acestea constituie două grupe cu totul diferite.

Hernia de disc boală reprezintă forma clasică, în care traumatismul are un rol declanșator predominant, iar hernia la rîndul ei are rolul determinant în manifestarea clinică. Leziunile de la nivelul regiunii interdisco-ligamento-apofizare sînt secundare și minore. La radiografia coloanei vertebrale se constată de cele mai multe ori o coloană normală, cel mult triada Barr. Se poate vedea o pensare, cu o discartroză secundară, ciocuri osteofitice uni- sau bilaterale la nivelul herniei. Toate aceste hernii de disc trebuie operate, iar rezultatele sînt excelente (avem vindecări în 95% din cazuri).

Hernia de disc simptomatică sau artrodiscopatia vertebrală este o manifestare secundară, în cadrul unor leziuni situate în defileul interdisco-ligamento-apofizar sau care pot cuprinde întreaga coloană vertebrală. Leziunile pot fi de natură inflamatoare, degenerativă sau circulatorie. La începutul bolii, simptomele de lombosciatică sînt iritative, fiind o consecință a procesului anatomopatologic situat în regiunea interdisco-ligamento-apofizară. Discul intervertebral, deși suferă un proces de involuție, poate face față funcției sale, dar apariția leziunilor la nivelul regiunii interdisco-ligamento-apofizare duce la o deteriorare accentuată a discului și la orice mic efort fizic se produce o hernie de disc, care dă simptome de compresiune. Prin urmare, simptomele de compresiune sau deficit radicular sînt un efect al procesului inflamator din zona interdisco-ligamento-apofizară, combinat cu o hernie de disc secundară.

Scanned with OKEN Scanner

Hernia de disc simptomatică se bănuieşte atunci cînd traumatismul lipseşte sau este minim şi cînd există deteriorarea marcată a discurilor intervertebrale. Fiind vorba de o artropatie pe primul plan se va trata aceasta. Numai cînd tratamentul conservator este ineficace sau fenomenele de compresiune şi de deficit sînt nete se va opera.

Ablaţia porţiunii de disc herniat face să cedeze unele simptome (cele de compresiune radiculară), dar durerile şi fenomenele de iritaţie radiculară nu cedează, deoarece sînt produse de leziunea primară anatomopatologică de la nivelul defileului interdisco-ligamentar. După operaţie, această leziune primară anatomopatologică se poate extinde sau poate lua chiar o alură acută şi aşa se explică de ce unii bolnavi au dureri şi mai mari în perioada postoperatorie. În asemenea cazuri, tratamentul operator se completează cu un tratament postoperator medical şi fizioterapic, care trebuie să fie corect, intens şi de lungă durată. Aşa se explică de ce şi rezultatele postoperatorii sînt mult mai slabe în herniile de disc simptomatice (vindecări în mai puţin de 50% din cazuri).

În unele forme de hernie de disc simptomatică, în faza iritativă, care nu cedează după un tratament medical corect şi susţinut, iar bolnavul este invalid prin aceasta suferinţă, se poate face laminectomie decompresivă (ridicarea lamelor vertebrale, extirparea ligamentului galben, coagularea vaselor etc.), care întrerupe unele arcuri reflexe şi astfel este posibil ca durerea să cedeze.

Tulburările de circulaţie de la nivelul cicatricei operatorii din regiunea interdisco-ligamento-apofizară sînt responsabile de crizele de lombosciatică iritativă care apar după efort, frig etc., la bolnavii operaţi de hernie de disc cu luni şi ani înainte. Tratamentul herniilor de disc lombare este medical sau medico-chirurgical, depinzînd de faza în care se găseşte boala şi modul ei de evoluţie (dacă progresează, este staţionară sau regresează). La instituirea tratamentului se va avea în vedere cînd datează penultima criză şi cît a durat.

Tratamentul conversator. Indicaţiile acestui tratament sînt: hernia de disc în faza de lombalgie; hernia de disc în faza de lombosciatică, la primele 3—4 puseuri, cînd nu sînt tulburări de sensibilitate sau de motilitate, iar puseul este recent (sub 2 luni), în timp ce puseul anterior a fost de scurtă durată şi intervalul dintre acestea a fost mare (luni sau ani).

Tratamentul medical cel mai raţional, mai eficace şi mai rapid este rahianestezia. Cînd acest tratament este indicat, se face o rahianestezie (1,5 ml novocaină 8% pentru adult) şi repaus absolut pe pat tare timp de 3 zile, în poziţie de relaxare musculară completă Rahianestezia face să dispară contractura lombară, cedarea edemului rădăcini şi a discului, ameliorează tulburările vasculare. Criza poate trece complet, parţial sau poate persista neinfluenţată. Dacă unele simptome persistă se aşteaptă cîteva zile în repaus, deoarece acestea pot ceda treptat. Dacă o parte din simptome persistă, se recomandă poziţia de suprarepaus (cu genunchii flectaţi), adică în poziţia de lordoză minimă sau chiar de cifoză lombară. Aceasta este o poziţie cu o relaxare maximă a muşchilor lombari şi o deschidere a spaţiilor lombosacrate. Pentru a obţine dispariţia contracturii musculare, se fac infiltraţii paravertebrale cu novocaină (40—100 ml, soluţie 1%) de 2—3 ori/săptămînă sau 10 ml novocaină soluţie 1% în

Scanned with OKEN Scanner

rădăcina suspectată de compresiune la 2 zile (în total 4—6 injecții); injecțiile se fac cu multă atenție, pentru a nu difuza în spațiul subarahnoidian. Novocaina se poate asocia cu iod și sulf (Thyiodocain). Injecțiile paravertebrale cu novocaină au drept scop blocajul fibrelor nervoase. Se mai administrează: aspirină (1 g/zi timp de 4—6 zile); antinevralgice, vitamina B_1 200 mg. Se aplică căldură. De asemenea se administrează hidrocortizon intramuscular epidural sau în disc.

Tratament fizioterapic. În cazurile în care căldura aplicată (pernă electrică, băi de lumină, băi calde) influențează în bine durerile, se pot face 12 ședințe de raze ultrascurte sau 6 ședințe de radioterapie în doză antiinflamatoare (o ședință la 2 zile; la femei sub 45 de ani nu se face radioterapie), diatermie, ionizări cu histamină, ultrasonoterapie radiculară. Se pot face și băi termale.

Tratament ortopedic. În hernia de disc fără semne neurologice, în primele trei puseuri și care durează de scurtă vreme, se poate face vertebroterapie. Vertebroterapia precoce se face prin tracțiuni lente intermitente (în axul corpului), pe o masă specială, pentru a extinde numai un segment vertebral, reglementînd forța și viteza de tracțiune. Tracțiunea este progresivă pentru ca în 10 minute să se ajungă la 250 kg. Se va menține această greutate timp de 10 minute și apoi se va relaxa lent în decurs de alte 10 minute. Nu se face niciodată o redresare brutală pe cale ortopedică sub rahianestezie Manipulările vertebrale vor fi repetate. Se renunță la vertebroterapie, dacă bolnavul prezintă dureri în timpul acestei manopere sau dacă după prima ședință nu s-a obținut nici o ameliorare. Vertebroterapia se mai poate face continuu progresiv pe pat înclinat. După extensiune se pune un corset gipsat sau un lombostat, care va fi purtat 3 luni, dacă bolnavul nu mai are dureri. Centura ortopedică are ca scop limitarea mișcărilor segmentului lombo-sacrat și corectarea hiperlordozei lombare. Nu se face extensiune în cazurile vechi, deoarece nu dau rezultate bune; de altfel aceste manopere sînt contraindicate în herniile de disc cu semne neurologice.

După cedarea durerilor, bolnavul poate părăsi patul și poate sta într-un fotoliu; ulterior i se permite să meargă, dar va mai sta în repaus încă 4—6 săptămîni (după profesie), în care timp va evita mișcările bruște ale coloanei vertebrale, frigul, umezeala, trepidațiile. Efortul fizic mare trebuie evitat timp de 6 luni. Activitatea profesională va fi reluată lent și progresiv. În caz de dureri suportabile, fără a se ivi complicații neurologice, tratamentul medical se poate prelungi 2—3 luni.

Tratamentul chirurgical. Indicația intervenției chirurgicale se pune atunci cînd bolnavul este invalid prin suferința sa. Indicațiile operatorii absolute sînt: herniile de disc acute sau cronice cu semne de compresiune sau de întrerupere uni- sau pluriradiculare, deci cu semne neurologice mari (sindrom de hemi- sau de coadă de cal, sindrom motor, senzitiv, mixt); hernia de disc cu tulburări sfincteriene; hernia de disc cu parestezii în plante; hernia de disc cu semnul Lasègue controlateral; hernia de disc cu sindrom de iritație radiculară, cu dureri mari, contracturi și cu imobilizarea coloanei, scolioză, dar fără semne neurologice.

Indicațiile operatorii relative sînt: hernia de disc după 3—4 puseuri dureroase (ultimul puseu durînd de peste 2—3 luni, în care timp s-a făcut tratament medical și la care intervalul dintre penultima și ultima criză

Scanned with OKEN Scanner

a fost scurt, de cîteva săptămîni, deci în cazuri de sciatică recidivantă cronică, veche, care nu cedează la tratamente medicale); hernia de disc în faza de lombalgie cu contractură, fără alte semne neurologice, care rezistă la tratament şi redoarea a persistat după un puseu accentuat de lombosciatică.

Contraindicaţiile sînt de ordin general (ca în orice alte operaţii) şi de ordin special (nu se operează herniile de disc cu leziuni anatomice vechi, ireversibile, deficit motor, atrofie musculară, tulburări sfincteriene) care datează de multă vreme.

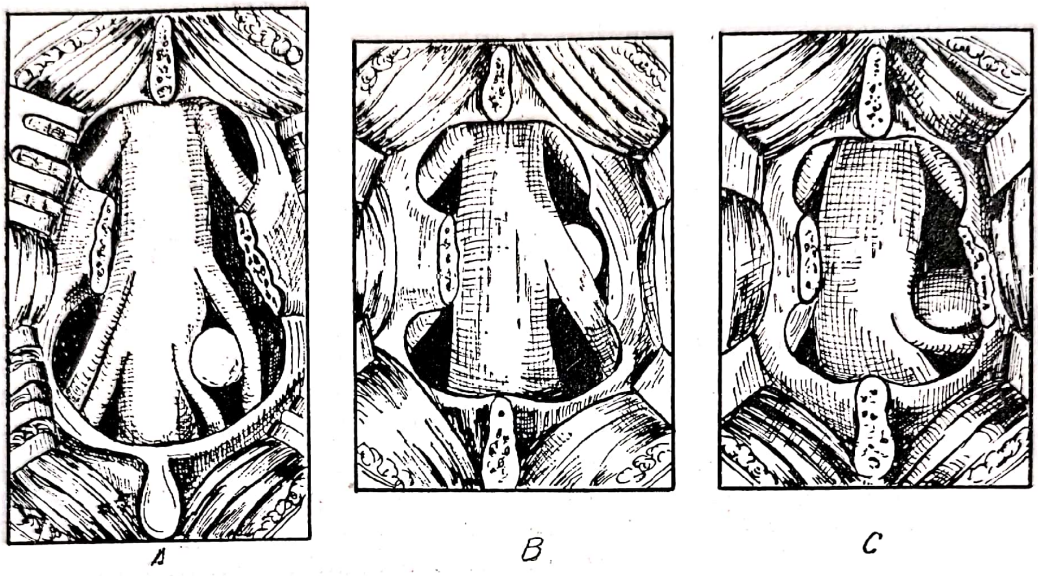

Fig. 676. — Aspectul operator al herniei de disc lombare: laminectomie se vede prezenţa discului herniant: printre două rădăcini (*A*) deasupra rădăcinii (*B*) sub rădăcină (*C*) hernia comprimă în jos şi posterior rădăcina.

Metoda operatorie a fost în parte discreditată, deoarece s-a operat prea mult. Scopul intervenţiei chirurgicale este de a elibera complet rădăcinile comprimate prin hernierea discului în canalul vertebral (fig. 676).

Începînd după 3 săptămîni de la operaţie şi timp de o lună, bolnavul începe să facă mişcări din coloana vertebrală, a căror amplitudine se va limita atunci cînd apare o senzaţie de jenă.

Bolnavul trebuie să facă mişcări pentru a evita redoarea coloanei care ulterior produce dureri lombare După 3 luni, bolnavul poate relua munca de birou, dacă nu are dureri, dar nu va ridica greutăţi timp de un an.

Postoperator unii autori recomandă un aparat gipsat timp de 3—6 luni. Noi nu sîntem pentru tratamentul ortopedic şi nici pentru imobilizarea postoperatorie.

Unii autori fac într-un al II-lea timp o sinostoză vertebrală, dacă durerile lombare persistă. Rezultatele nu sînt mai bune prin sinostază imediată sau secundară. După operaţie, bolnavul va sta în repaus 3—6 luni, în care timp face tratament medical pentru procesele inflamatoare şi congestive din jurul herniei.

Complicațiile postoperatorii sînt minime. Mortalitatea operatorie este nulă.

Rezultate îndepărtate. Vindecările în hernia de disc boală sînt peste 95%. În hernia de disc simptomatică sînt de 50%, ameliorările de 30%, 15% rămîn staționare iar 5% se agravează. Capacitatea de muncă este redusă între 64,4% și 85,6% (Spurling). Rezultatele operatorii se vor lua în considerație după cel puțin 2 ani de la operație.

Rezultatele postoperatorii depind de: a) vîrsta bolnavului (rezultate bune în 60% din cazuri sub 40 de ani și în 30% din cazuri peste 50 de ani); b) sexul (la femeile în climacterium se obțin rezultate mai slabe); c) durata bolii (rezultate foarte slabe dacă debutul este recent sub 1 an, deoarece sînt simptome congestive și inflamatoare mari, sau peste 10 ani în formele cronice cînd sînt leziuni de vecinătate, care persistă și după extirparea herniei); d) forma clinică (rezultate foarte slabe în forma de lombalgie; în forma de sciatică rezultatele sînt bune); e) leziunile anatomopatologice (herniile mari sau sub rădăcină, libere sau nu, dau rezultate bune; herniile multiple, calcificate, cu arahnoidită secundară, dau rezultate slabe); f) sediul herniei (rezultatele operatorii la L_4 sînt mai ales slabe față de L_5, din cauza insuficientei ablații a herniei, în care caz rămîn fragmente din hernie sub rădăcină. Prin procedeul de mobilizare a rădăcinii cu spatula se desprind fragmente din discul hernial, care rămîn aderente de rădăcină, ceea ce face ca o lombosciatică să persiste după operație, cu toate că s-a extirpat hernia).

Rezultatele postoperatorii sînt foarte bune în formele de hernie de disc traumatică fără fenomene de compresiune radiculară; de asemenea sînt bune în formele simptomatice, dar abia după un interval de 2—3 ani de la operație, adică după ce s-a făcut un tratament al bolii primare. Parezele din hernia de disc se vindecă greu și incomplet, din cauza duratei compresiunii. O pareză recentă (1—4 săptămîni) se poate vindeca, o pareză care datează sub trei luni se poate ameliora, o pareză care datează de peste 3 luni nu mai poate fi recuperată.

Radiografiile făcute după operație, la intervale de 1—2 ani arată discrete semne de spondilartroză, iar dacă în spațiul intervertebral s-au depus fragmente de os de la hemilaminectomie se va realiza un bloc osos.

Rezultatele postoperatorii nesatisfăcătoare au cel mai frecvent următoarele cauze: persistența radiculitei, din cauza compresiunii îndelungate; prezența de hernii de disc multiple sau calcificate; arahnoidita secundară traumatică; epiduritele septice și aseptice postoperatorii; procesele artritice locale din hernia de disc simptomatică; miozita maselor musculare provocate prin imobilizarea îndelungată sau din cauza radioterapiei; durata prea lungă a bolii; laminectomii prea întinse, din care cauză se instalează o oboseală a segmentului lombo-sacrat; arahnoidita care uneori apare după deschiderea durei sau din cauza prezenței lipiodolului; modificări ale psihismului bolnavului survenite în cursul unei suferințe care se traduc prin fixarea noțiunii de durere în mintea bolnavului de care va fi cu greu dezobișnuit; tulburările endocrine (premenopauza) îngroșarea durei, aderențele rădăcinii sau nervului spinal la formațiile adiacente din canalul rahidian; restul de cartilaj la nivelul operației (sau osteofite care comprimă sau irită rădăcina)

Scanned with OKEN Scanner

Pentru a evita insuccesele trebuie să se extirpe radicular hernia, operația să fie precoce și economicoasă, să se facă o explorare completă a spațiului L_4—L_5, să se evite mielografia. Recidivele apar în 5—10% din cazuri.

Reapariția durerii după operație are următoarele cauze: arahnoidită traumatică aseptică sau nevrită secundară (durere de aceeași parte); hernie la același nivel, dar de partea cealaltă (durere de partea opusă). Hernie nouă (bolnavul s-a simțit bine timp de luni sau ani și brusc, după un efort, face din nou o durere în același membru sau în membrul opus); fibroza cicatricelor și congestia rădăcinii (simptome similare după efort, frig etc., care dispar prin repaus).

Tratamentul recidivelor. În recidive, tratamentul este același ca în hernia primară. Există bolnavi (10—15%), în special femei, care după operație, timp de 6 luni pînă la 1 an, au dureri medio-dorsale destul de supărătoare sau uneori dureri cervico-dorsale, care iradiază într-un membru superior, din cauza unei discopatii dorsale sau cervicale, produsă de schimbarea postoperatorie a staticii vertebrale. În aceste cazuri se aplică un tratament conservator, repaus, radioterapie, diatermie, injecții locale și tratament etiologic.

După operație, bolnavii pot avea în timpul zilei, dar mai ales noaptea, crampe musculare localizate în special în gambe, produse de un proces vechi de nevrită; sînt mai frecvente la cei cărora li s-a făcut radicotomie posterioară. Acestea se tratează cu chinină 0,25 g după amiază (dacă are crampe noaptea), timp de 3—5 zile consecutiv, apoi timp de o săptămînă la 2 zile, apoi o altă săptămînă la 3 zile. Dacă durerile apar și ziua se va administra la început aceeași cantitate și dimineața.

Sarcina și hernia de disc. O bolnavă cu hernie de disc în faza de iritație radiculară poate păstra sarcina. În faza de compresiune sau de ruptură radiculară, întreruperea sarcinii poate fi discutată. Se poate opera de hernie de disc o femeie gravidă pînă la luna a V-a. Cînd fenomenele herniei de disc apar spre sfîrșitul sarcinii se recurge la operație cezariană.

CONSIDERAȚII MEDICO-LEGALE ȘI MEDICO-SOCIALE

Traumatismul este recunoscut în prezent ca unul din factorii etiologici cei mai importanți în producerea herniei de disc. Sciatica rezultată trebuie considerată ca un accident de muncă, dacă survine după o cădere sau după eforturi marcate de a ridica diferite poveri în timpul serviciului și trebuie considerată ca o boală profesională în cazurile în care, în afara unei cauze provocatoare evidente, profesiunea supune pe individ la eforturi, dacă nu violente, cel puțin repetate. Astfel, ținînd seama de condițiile în care apare sciatica, se poate afirma că această afecțiune reprezintă o problemă medico-socială și medico-legală importantă.

Deși s-a observat de multă vreme că sciatica este foarte frecventă printre muncitori, s-a crezut că ar fi datorită umidității în care cei mai mulți sînt obligați să-și exercite meseria. Astăzi, rolul traumatismelor profesionale sau accidentale (traumatisme mari sau mici și repetate) și a eforturilor fizice în provocarea acestui sindrom este unanim recunoscut.

Scanned with OKEN Scanner

Problema se complică atunci cînd bolnavul prezintă malformaţii congenitale ale coloanei lombo-sacrate (sacralizări, lombalizări etc.). O invaliditate permanentă de peste 10% alcătuieşte o clasare minimă în cazurile de hernie de disc însoţită de simptome nervoase.

În sciatica paralizantă, atunci cînd tulburările motorii sînt ireversibile se acordă, după caz, o proporţie de 20—40%. Cînd bolnavul prezintă un sindrom de coadă de cal se acordă, după gravitatea simptomelor (paraplegie, tulburări sfincteriene etc.), o proporţie între 60 şi 80% sau chiar 100% (tulburări definitive).

Un muncitor supus la eforturi mari nu îşi va recîştiga capacitatea de muncă anterioară. Cînd nu mai poate fi deloc folosit pentru munca pe care o depunea înainte de traumatism, se recomandă schimbarea profesiunii.

În general, în clasarea cazurilor de hernie de disc se ţine seama de o serie întreagă de factori: localizarea herniei (hernia cervicală şi toracală sînt mai grave decît cele lombare); coexistenţa leziunilor osoase (pot fi asociate cu facturi ale corpurilor vertebrale); coexistenţa tulburărilor nervoase (pot să apară numai în cursul eforturilor) şi de felul de muncă al bolnavului.

Atît în cazul accidentelor de muncă în timp de pace, cît şi în cazul accidentelor de război trebuie să se ţină seama că bolnavii pot exagera simptomele. În aceste cazuri trebuie făcută o analiză amănunţită a simptomelor de care se plînge bolnavul.

BIBLIOGRAFIE

ARMSTRONG R. G. — Lumbar disc lesions Ed. E. şi S. Livingstone, Edinburgh şi Londra, L.T.D., 1965.

ARMSTRONG J. R. — *J. Bone J. Surg.*, 1951, 33, 31.

ARSENI C., SIMIONESCU M. — Patologia vertebro-medulară neurochirurgicală, Ed. Medicală, Bucureşti, 1968.

ARSENI C., IACOB T. — Sciatica vertebrală, Ed. H. Welther, Sibiu, 1948.

ARSENI C., HORVATH L., MARINESCU V. — *Acta neurol. belg.*, 1959, 59, 8, 984.

ARSENI C., HORVATH L., MARINESCU V., — *Stud. Cercet. Neurol.*, 1959, IV, 2, 267.

ARSENI C., SIMIONESCU M., MIHĂILESCU N., LE XUAN TRUNG. — *Acta neurochir. (Wien)*, 1965, XII, 5, 661—677.

ARSENI C., MARETSIS M., SAVU C., — *Presse, méd.*, 1968, 76, 41.

ARSENI C. — *Neurol. Psich. Neurochir.*, 1957, II, 104—121.

ARSENI C., — *Neurol. Psich. Neurochir.*, 1957, II, 4, 394—395.

ARSENI C., MARETSIS M. — *Neurol. Psichiat. Neurochir.*, 1969, XIV, 2, 97—100.

ARSENI C., STANCIU M. — *Viaţa med.*, 1968, XV, 5, 317—322.

ARSENI C., IONESCU A., PICIORUŞ MARIA — *Neurol. Psichiat. Neurochir.*, 1960, V, 4, 337—341.

ARSENI C., — *Viaţa med.*, VI., 9, 369—381.

ARSENI C., NASH F. — *J. Neurosurg.*, 1960, 17, 3, 418—430.

ARSENI C., NASH F. — *Acta Neurochir.*, 1963, 11, 1, 3—33.

ARSENI C., STANCIU M. — Disopatiile vertebro-lombare, Ed. Medicală, 1970.

ARSENI C., STANCIU M. — *Neurol. Psichiat. Neurochir.*, 1968, XIII, 5, 385—391.

ARSENI C. — *Acta Neuropsiquiat. argent.*, 1957, III, 3, 234—336.

ARSENI C., MARETSIS M. — *Neurol-Psichiat. Neurochir.*, 1967, XII, 4, 335—339.

ARSENI C. — *Med. interna (Buc.)*, 1964, XIII, 11, 1281—1293.

ARSENI C., IONESCU SOFIA — *J. Chir. (Paris)*, 1958, 75, 5, 582—594.

ARSENI C., MARINESCU V., NICOLAU S. — *Neurol. Psichiat. Neurochir.*, 1968, XIII, 2, 131—139.

Scanned with OKEN Scanner

IV

CONSECINŢELE NEUROPSIHICE DUPĂ TRAUMATISMELE CRANIOCEREBRALE

Privire critică — clasificare

C. ARSENI şi AURELIA GONŢEA

CONSIDERAŢII GENERALE. PRIVIRE CRITICĂ. CLASIFICARE.

Trebuie de la început să facem cîteva remarci importante*:

1. Diagnosticul de traumatism craniocerebral (nu mai vorbim de diagnosticul de traumatism cranian care este şi inadmisibil) este complet greşit. În toată patologia medicală, diagnosticul este clinic: se spune difterie şi nu boala lui Loefer, se spune lepră şi nu boala lui Hansen etc. deci nu punem diagnosticul după cauza care a determinat-o. În faţa unui pacient care a suferit un traumatism craniocerebral, avem de a face cu anumite simptome care sînt consecinţa traumatismului şi pe acestea le tratăm. În consecinţă nu vom pune diagnosticul de traumatism craniocerebral şi cu atît mai puţin de traumatism cranian căci aceste etichete nu spun absolut nimic. Trebuie să punem un diagnostic care precizează starea neurologică şi starea generală care arată prognosticul şi tratamentul. Mai mult, diagnosticul urmează să încadreze într-o clasificare care trebuie să fie universală pentru că atunci cînd se face o publicaţie să poată să fie comparate diagnosticile cu cele din literatură, căci numai astfel se pot vedea rezultatele şi se pot echivala. Dacă spunem că avem o mortalitate de x%, sechele de y% punînd diagnosticul de „traumatism craniocerebral", chiar dacă se notează că este grav, tot nu pot fi comparate deoarece gravitatea are mai multe grade, iar rezultatele sînt în raport cu vîrsta, timpul de la accident pînă la internare etc. Deci în primul rînd vom examina consecinţele neurologice după traumatismul craniocerebral căci acestea sînt singurele manifestări care indică gravitatea, prognosticul şi tratamentul. În al doilea rînd aceste simptome le vom grupa, deci trebuie să fie clasificate pentru a şti în ce categorie intră accidentatul. Prin urmare, trebuie să avem o clasificare a acestor efecte produse de traumatismele cranio-cerebrale.

* Toate aceste date sînt consecinţa unor experienţe de 45 ani şi a unor examinări a 40 500 de accidentaţi craniocerebrali (1935—1980).

În clasificare socotim că noţiunea de traumatism deschis sau închis trebuie să aibă un rol secundar şi nu o noţiune fundamentală, cum există pînă în prezent în clasificările făcute. Pînă la ora actuală traumatismele craniocerebrale s-au împărţit în două mari grupe: închise şi deschise. Traumatismele închise s-a zis că sînt predispuse infecţiei, sînt rar chirurgicale şi au leziuni difuze, iar traumatismele deschise sînt toate chirurgicale, sînt supuse infecţiei şi au leziuni delimitate. Aceste fundamentale noţiuni la ora actuală nu mai corespund în cea mai mare parte. Nu există o delimitare netă, clară în ceea ce priveşte definiţia de traumatism craniocerebral deschis şi închis. De exemplu, 0,5—1% dintre traumatismele craniocerebrale zise închise sînt susceptibile de complicaţii septice, şi acest procentaj creşte atunci cînd deşi nu avem plagă, sinusurile osoase frontale sînt fisurate şi uneori chiar numai tabla internă. Cu toate că aceste tipuri de traumatisme sînt considerate ca închise, ele trebuiesc tratate ca traumatisme deschise. Sînt cazuri de traumatisme zise închise care la cîteva săptămîni, 1—2—3 luni fac o meningoencefalită, fără a putea detecta o fistulă LCR sau o fractură de sinusuri aeriene frontale, aceste cazuri totuşi probabil au avut o fistulă LCR dar pacientul fiind în comă, fistula discretă s-a închis şi astfel a fost imposibil de a o detecta iar noi, pe pacienţi, i-am tratat drept traumatisme craniocerebrale închise cînd de fapt ele au fost deschise. De asemenea, pacienţi cu fistule de lichid LCR (fără plagă) se încadrau în trecut în grupa traumatismelor închise, cînd de fapt ele erau deschise, şi trebuie tratat ca atare deoarece sînt supuse infecţiei. Mai mult ca atît, fistulele de LCR mici se tratează conservator medical, căci se vindecă neoperate. Invers, sînt traumatisme craniocerebrale deschise care în primul moment, datorită gravităţii lor, se suturează plaga cutanată, se supraveghează, plaga se vindecă, ulterior apar semne de compresiune cerebrală şi se tratează din acest moment drept un traumatism închis. Iată deci numai cîteva exemple care arată că aceste 2 noţiuni (deschis şi închis) pînă acum fundamentale în traumatologia craniocerebrală nu-şi justifică la ora actuală existenţa.

Dar pentru a face o clasificare trebuie înainte de toate să facem unele precizări de termen şi noţiuni utilizate pînă în prezent cu privire la problema traumatismelor craniocerebrale.

O clasificare a traumatismelor craniocerebrale a fost întotdeauna dificilă datorită pe de o parte complexităţii acestora şi caracterului lor evolutiv, iar pe de altă parte autorii au interpretat variat unii termeni sau importanţa unor simptome a fost valorificată diferit. Astfel, la un moment dat s-a ajuns ca aproape fiecare caz să prezinte o individualitate neurotraumatologică destul de dificil de a fi just plasat într-o anumită clasificare.

Există mai multe motive pentru care o clasificare a consecinţelor traumatice craniocerebrale este necesară. Cele mai importante dintre acestea ar fi: 1) necesitatea unui diagnostic corect şi complet în raport cu o terminologie şi o clasificare precisă, după care să se poată stabili prognosticul, principii şi metode terapeutice adecvate; 2) posibilitatea de a compara rezultatele obţinute în diferite instituţii neurochirurgicale (Arseni şi colab., 1977).

Scanned with OKEN Scanner

Clasificarea consecințelor neurologice după traumatismele cranio

Efecte traumatice primare	Efecte secundare traumatice
Comoția cerebrală	
Contuzie* cerebrală — Minoră**	— Hematom subdural — Hematom extradural, subarahnoidian, intraparenchimatos (acut, subacut), rar subdural — Meningită seroasă
Contuzie* cerebrală — Medie	— Hematom extradural, subarahnoidian, intraparenchimatos, supraacut (frecvent), rar acut, subacut — Meningită seroasă rar
Contuzie* cerebrală — Severă comă gr. I—IV — Hemisfer cerebral — difuză	
Contuzie* cerebrală — Severă comă gr. I—IV — Hemisfer cerebral — temporo rinencefalică	— Hematom intraparenchimatos temporal (supraacut, acut și subacut)
Contuzie* cerebrală — Severă comă gr. I—IV — Trunchi cerebral	
Dilacerare cerebrală (cu sau fără comă) — Directă*	— Fistulă de lcr prin plagă — Hematom intraparenchimatos
Dilacerare cerebrală (cu sau fără comă) — Indirectă	— Hematom subarahnoidian
EFECTELE NEUROLOGICE ÎNDEPĂRTATE DUPĂ TRAUMATISMELE CRANIOCEREBRALE	
Encefalopatia posttraumatică	— Scleroza atrofică a creierului — Cicatricea meningocerebrală
Sechele posttraumatice	— Afazie posttraumatică — Hemiplegie posttraumatică — Lipsă de os posttraumatic etc.

cerebrale. Efectele neurologice recente posttraumatice

Efecte traumatice subsecvente	OBSERVAȚII	
	Prin definiție manifestările neurologice sînt total reversibile prin urmare nu există sindrom postcomoțional	
— Edem cerebral — Colaps cerebro-ventricular	* Poate fi acompaniat de plăgi ale scalpului cu sau fără fracturi craniene (cu topografie și aspect variat); sau numai de fracturi ale craniului. Aceasta reprezintă grupa cunoscută în genere sub denumirea „plăgi nepenetrante ale craniului" sau „grupul plăgilor scalpului"	În cazul politraumatismelor acestea se pot asocia cu leziuni ale coloanei vertebrale toracelui, pulmonare, abdominale, faciale.
— Edem cerebral — Dilacerare cerebrală secundară, hematom subarahnoidian	** Leziunea în general este compensabilă s-a zis inpropriu sindrom postcontuzional și în trecut impropriu sindrom postcomoțional	
— Colaps cerebro-ventricular — Edem cerebral perifocal sau de hemisfer cerebral — Edem cerebral	Complicații infecțioase { — meningoencefalită; — abcese cerebrale recente; — fongus cerebral	* Cunoscute în general sub denumirile: — plăgi craniocerebrale. — plăgi penetrante ale craniului.
	Complicații îndepărtate { — epilepsie posttraumatică; — abces cerebral tardiv	

Etiologia este unică, fizio-patologia este mai curînd de interes teoretic, iar caracterul descriptiv este util numai pentru motive medico-legale şi eventual pentru traumatismele de război.

Clasificarea descriptivă pe care şi noi am adoptat-o la un moment dat era greoaie şi dificilă, din care cauză o comparare a cazurilor din statistici nu se poate face.

După părerea noastră nici noţiunile de acut, subacut sau cronic, ori de traumatism recent sau tardiv nu pot reprezenta un criteriu de clasificare. Prin adevărata natură a traumatismului, impactul este acut iar evoluţia ulterioară este greu de prevăzut. De aceea, un diagnostic corect al unei entităţi neurotraumatologice nu poate fi decît unul retrospectiv, după ce a fost realizată evoluţia efectului traumatic. Unui pacient internat imediat după accident i se pune diagnosticul de traumatism acut, ulterior făcînd complicaţii, se pune diagnosticul de traumatism subacut sau chiar tardiv, cronic, deci avem două diagnostice diferite. Din această cauză se pot produce confuzii în criteriile de clasificare. Un exemplu este cazul în care un traumatism este considerat de „subacut" din punct de vedere al evoluţiei dar în care existenţa unui hematom subdural tardiv încapsulat îl face să fie denumit clasic ca fiind „cronic", ceea ce este o inadvertenţă terminologică şi o dificultate nozologică, punînd diagnosticul de „traumatism subacut cu hematom cronic subdural" (Arseni şi colab., 1972).

Noţiunea de boală traumatică a creierului nu este plauzibilă deoarece în patologie traumatizatul nu este socotit drept un bolnav; traumatismele recente — acute sau subacute — nu pot fi puse în aceeaşi grupă cu traumatismele tardive deoarece fiecare grupă are altă patologie, alte mecanisme, alt tratament.

Noţiunea de traumatism craniocerebral cronic în sensul publicaţiilor din trecut are o noţiune confuză deoarece în această grupă intră toate traumatismele mai vechi de 6 luni cu sau fără manifestări clinice; la ora actuală nu vom utiliza acest termen deoarece este complet greşit şi nu spune nimic precis. Noţiunea „cronic" indică o boală cu evoluţie lentă, torpidă, dar noi ştim că traumatismele vechi unele nu evoluează.

Clasificările făcute pînă în prezent reprezintă de fapt una a traumatismelor înseşi, care reprezintă numai un factor etiologic de natură fizico-mecanică.

Drept criterii pentru o clasificare neurotraumatologică am propus să se ţină seamă de natura efectelor traumatice induse care rezultă din sumaţia factorilor fizico-mecanici şi a celor biologici asupra structurilor capului (creier, meninge, vase, os, scalp).

Unele dintre aceste efecte sînt imediate, altele se dezvoltă ulterior după impact.

De fapt pentru o decizie terapeutică şi pentru o apreciere prognostică este mai puţin interesant de a cunoaşte natura mecanismelor traumatice, dar este de o importanţă decisivă de a şti dacă efectul traumatic imediat este unul primar (comoţie, contuzie, dilacerare) sau unul secundar (revărsat sanguin sau lichidian intracranian) ori unul subsecvent (edem cerebral sau colaps cerebro-ventricular). Pentru aceste motive, noi credem că o clasificare bazată pe efectele traumatice este mai utilă şi mai practică (*tabelul*

Scanned with OKEN Scanner

LXXVIII) decît una etiologică ori una exclusiv fiziopatologică sau decît o clasificare descriptivă.

Efectele traumatice imediate pot fi primare, ceea ce indică că apar imediat şi obligatoriu după impact. Alte efecte traumatice ulterioare sînt secundare şi acestea nu se dezvoltă în mod obligatoriu dar cînd survin, ele sînt consecinţa efectelor primare. O a treia categorie este cea a efectelor traumatice subsecvente, leziuni sau perturbări de acompaniament a efectelor traumatice primare sau secundare şi care nu au un caracter de sine stătător.

Efectele traumatice cerebrale tardive pot să aibă un caracter evolutiv (encefalopatia posttraumatică) sau unul sechelar (hemiplegie, afazie etc.).

EFECTELE TRAUMATICE CEREBRALE IMEDIATE

EFECTELE TRAUMATICE PRIMARE

Comoţia cerebrală se manifestă clinic printr-o scurtă abolire a stării de conştienţă şi nu are un substrat lezional cerebral. Fenomenul se datorează unor tulburări funcţionale care constă dintr-o abruptă depolarizare a membranei neuronilor din formaţia reticulată a trunchiului cerebral. Efectul este tranzitoriu, total reversibil şi în consecinţă fără repercusiuni ori subsecvente imediate sau tardive. Conform definiţiei neavînd nici o consecinţă, vechea noţiune de sindrom postcomoţional nu mai există. Deci după comoţie pacientul îşi revine complet. Publicaţiile în care se arată persoane decedate după comoţie cerebrală denotă o greşită interpretare a fenomenului traumatic deoarece de fapt a fost o contuzie. Publicaţiile care au descris leziuni patologice în creier, în trunchiul cerebral postcomoţie azi se interpretează că de fapt au fost o contuzie cerebrală sau leziunile descrise au fost preexistente fără semnificaţii de cauză. Leziunile anatomopatologice găsite la autopsie la unele animale de experienţă care au fost supuse la un traumatism care de fapt trebuia să determine o comoţie, sînt leziuni în realitate de contuzie şi probabil datorită predispoziţiilor animalului leziunea a fost mai intensă şi întinsă (ca în contuzie) în opoziţie cu acelaşi mecanism traumatic aplicat la alte animale care a dat numai o comoţie. Cefalee, astenie, apărută după aşa zisa comoţie cerebrală ori nu a fost comoţie ori aceste simptome au existat de cele mai multe ori şi înaintea accidentului, traumatismul desigur a pus în evidenţă aceste simptome sau chiar le-a evidenţiat datorită tulburărilor de circulaţie, reflexă, sau pacientul poate are un oarecare interes în acest sens.

Contuzia cerebrală se manifestă clinic cu o alterare a stării de conştienţă care poate să evolueze spre comă, de durată şi intensitate variate, cu semne neurologice mai mult sau mai puţin accentuate ca o consecinţă a leziunii cerebrale. Efectul lezional traumatic este indus de perturbări vasomotorii directe sau reflexe la distanţă (vasodilataţie, vasoparalizie) care la rîndul lor induc variate grade de extravazare în parenchim a ionilor şi a hematiilor, determinînd hipoxie şi leziuni parenchimatoase (hematoame). Leziunile pot să determine şi perturbări biochimice. Contuzia cerebrală poate fi de 3 grade:

Scanned with OKEN Scanner

Contuzia cerebrală minoră. Se manifestă cu alterare a stării de conștiență (comă) avînd o durată de mai puțin de 1 oră cu semne neurologice discrete sau care pot lipsi; toate acestea au un caracter remisiv.

Contuzie cerebrală medie. Poate fi difuză sau predominantă de un hemisfer sau de un lob cerebral. Abolirea stării de conștiență cu durata de mai multe ore sau zile se asociază cu evidente semne neurologice, și care este urmată de o remisiune neurologică parțială.

Contuzia cerebrală gravă. Poate avea predominență hemisferică sau în trunchiul cerebral. În prima eventualitate manifestarea clinică este cu comă de diferite grade, persistînd cîteva ore sau zile și se asociază cu marcată simptomatologie neurologică. O formă particulară este cea cu localizare predominînd în ariile orbito-temporale, reprezentînd entitatea anatomoclinică de „contuzie temporo rinenecefalică". Clasificarea acestei forme ca o entitate separată este justificată de o simptomatologie caracteristică (comă sau stare de agitație cu tendință la violență, marcate tulburări vegetative, hemipareză controlaterală), printr-o semiologie angiografică particulară și un prognostic sever. În unele cazuri se dezvoltă un hematom intracerebral și uneori creșterea de volum a acestuia produce o dilacerare corticală secundară prin care revărsatul sanguin ajunge în spațiile subarahnoidiene unde determină de asemenea un hematom subsecvent. Tratamenul chirurgical este indicat în toate aceste eventualități cît mai urgent. Contuzia gravă predominentă în trunchiul cerebral se manifestă clinic prin comă gravă asociată cu fenomene de rigiditate decerebrată și care are un prognostic infaust. Uneori în contuzia gravă de hemisfer cerebral fără interesarea trunchiului cerebral putem avea fenomene ca de rigiditate decerebrată (Arseni și colab., 1960) datorită compresiunii directe a trunchiului cerebral prin conul de presiune temporal sau suferința trunchiului cerebral prin tulburări vasculare date de venele în jurul trunchiului ca o consecință reflexă. În aceste cazuri sindromul de rigiditate decerebrată (Arseni și col. 1966) este mai moderat, bolnavul nu este într-o comă profundă ci într-o comă gr. 1, 2 traseele EEG sînt mai puțin grave, nu arată cointeresarea trunchiului cerebral; acești pacienți pot să-și revină (Arseni, 1966, Gonțea și colab., 1975). Toți traumatizații descriși în literatură cu fenomene de rigiditate decerebrată și care s-au vindecat au avut leziuni supratentoriale cu compresie gravă asupra trunchiului cerebral și nu au avut leziuni primare de trunchi (Arseni și colab., 1966, 1972).

Contuzia cerebrală medie și gravă poate fi asociată cu plăgi ale scalpului cu sau fără fisură sau fractură craniană. Acestea sînt uzual denumite „plăgi nepenetrante ale capului". Leziunea cerebrală are importanță în prognosticul și tratamentul acestor cazuri, prin urmare la un pacient accidentele lezionale cerebrale au prioritate, pe cînd leziunile scalpului și ale osului au importanță secundară în prognostic și tratament. Pe acestea totuși le vom nota căci ele au un rol medico-judiciar.

Dilacerarea cerebrală este un efect lezional parenchimatos destructiv caracterizat printr-o lipsă de continuitate a substanței corticale sau corticosubcorticale. Aproximativ 50% din cei cu astfel de plăgi nu-și pierd cunoștința. Clinic se manifestă cu sau fără abolire a stării de conștiență dar cu semne neurologice focale. Dilacerarea cerebrală poate fi directă sau indirectă. Dilacerarea directă este produsă prin corpi străini penetranți, cu mare viteză (arme de foc, arme albe), fie prin fragmente osoase

Scanned with OKEN Scanner

penetrante cu sau fără plagă a capului (prin fractura tablei interne a osului). Plăgile capului datorită corpilor străini penetranți, ori fragmentelor osoase producînd dilacerarea cerebrală sînt uzual cunoscute ca „plăgi craniocerebrale" sau ca „plăgi penetrante ale capului". După aspectul lor, aceste plăgi pot fi punctiforme (prin schijă), orificiale (prin armă de foc) liniare sau contuze, iar după modul de penetrație a agentului vulnerant ele pot fi tangențiale, oarbe, transfixiante sau prin ricoșare. Dilacerarea cerebrală indirectă nu este produsă de corpi penetranți ci de proiectarea masei cerebrale pe reliefurile dure, tăioase endocraniene (aripă de sfenoid). Leziunea cea mai frecventă este la nivelul polului temporal și implică de regulă structurile rinencefalice, astfel încît este în general cunoscută sub denumirea de „dilacerare tempororinencefalică", dilacerarea în aceste arii constituie o entitate anatomoclinică, angiografică, prognostică și terapeutică. În multe cazuri, dilacerarea tempororinencefalică poate sîngera mai mult și astfel se produce un hematom subarahnoidian. În dilacerarea temporoinencefalică nu există niciodată un hematom intracerebral deoarece sîngerarea migrează în spațiul subarahnoidian. Dilacerarea cerebrală cu hemtom subarahnoidian deși este dată de un traumatism grav, are un prognostic mai favorabil decît contuzia cu hematom subarahnoidian unde traumatismul este mai puțin intens, gravitatea însă în această ultimă eventualitate este dată de prezența hematomului intraparenchimatos.

EFECTELE TRAUMATICE SECUNDARE

Comoția cerebrală prin însăși definiție nu poate fi asociată simultan sau subsecvent cu vreun alt efect traumatic.

Contuziei cerebrale minore îi poate fi asociat ca efect traumatic secundar un hematom subdural.

În *contuzia cerebrală medie sau gravă* pot exista mai multe tipuri de efecte secundare traumatice: revărsate sanguine intracraniene (hematoame), sau revărsatele lichidiene (meningite seroase). Hematoamele pot fi, subarahnoidiene sau intracerebrale, iar după modul de dezvoltare ele pot fi apreciate ca supraacute (în special în contuzia cerebrală gravă) acute sau subacute (în cazurile de contuzie medie sau gravă). Un aspect particular de efect traumatic secundar este cel din contuzia cerebrală gravă a lobilor temporali și orbitari care pot produce hematoame supraacute sau acute intracerebrale și subsecvent disrupție parenchimatoasă (dilacerare) și hematoame subarahnoidiene (supraacute, acute sau subacute).

Efectele *traumatice secundare dilacerării cerebrale* directe (în care există plagă craniocerebrală) pot fi: hematom intracerebral dezvoltîndu-se în aria de dilacerare sau mai rar o pierdere de lichid cefalorahidian prin plagă. Hematoamele subarahnoidiene acute sau supraacute pot de asemenea să apară în cazul de dilacerare cerebrală indirectă. Complicații infecțioase se pot de asemenea dezvolta (meningoencefalită, abcese cerebrale recente, fongus cerebral).

Scanned with OKEN Scanner

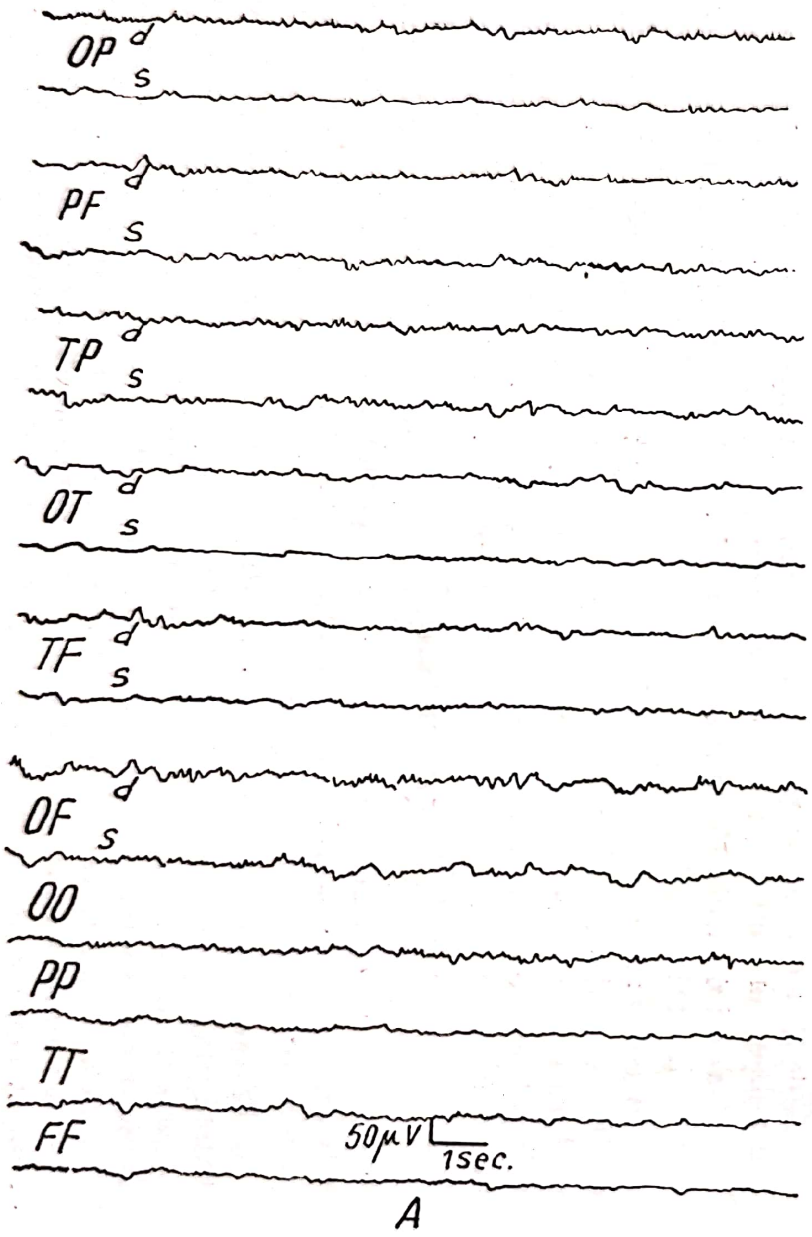

A

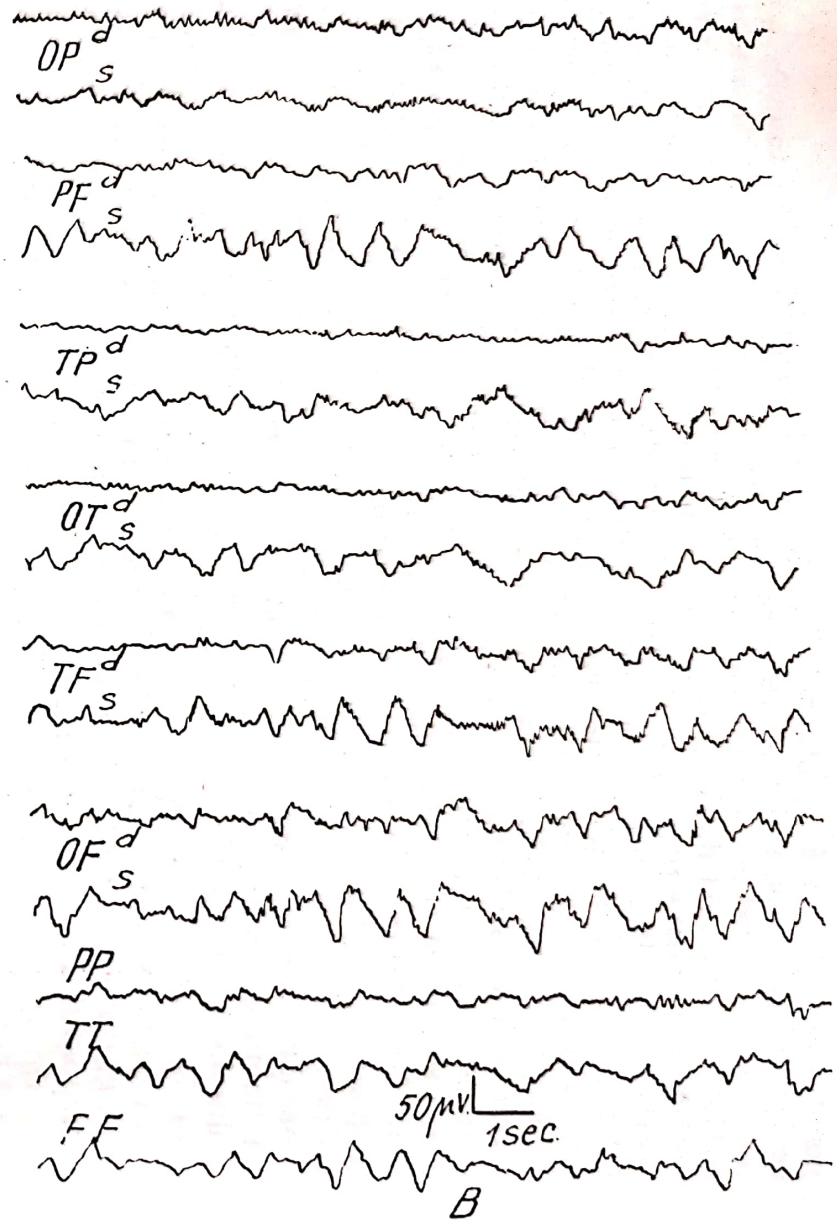

B

Scanned with OKEN Scanner

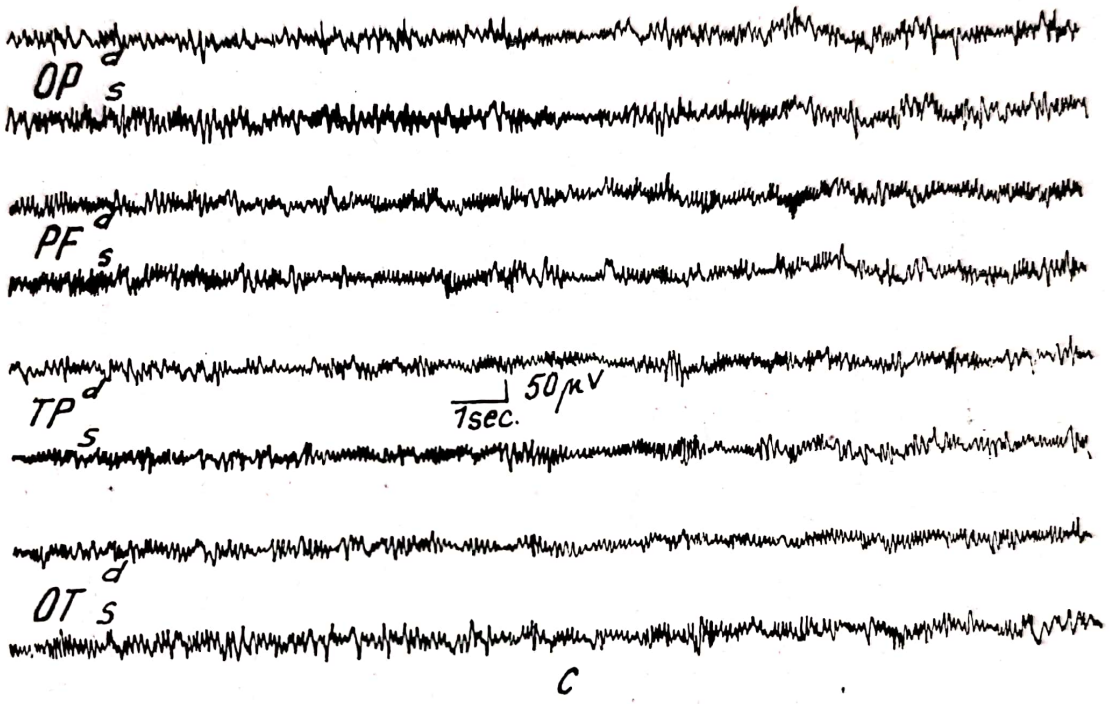

Fig. 677. — Trasee electroencefalografice care demonstrează nocivitatea manevrelor terapeutice intempestive în cazuri de politraumatisme:

A — Traseu EEG înregistrat la 24 de ore după traumatism într-un caz de politraumatism cu contuzie cerebrală şi fractură de femur stîng. Traseul este hipovoltat, dominat de frecvenţe rapide. Sporadic, unde lente aplatizate se înscriu în derivaţiile emisferului stîng. *B* — Traseu EEG înregistrat în cea de-a 4-a zi, la scurt timp după manevra ortopedică de reducere şi imobilizare a fracturii femurale, manevră care a coincis cu agravarea stării clinice a bolnavului. Traseul EEG este coordonat cu agravarea clinică: traseu amplu, dezorganizat, cu unde delta şi theta, care se înscriu difuz în ambele emisfere cerebrale, avînd un caracter mai polimorf în derivaţiile emisferului stîng (derivaţiile 4, 10, 12). *C* — Traseu EEG înscris la 14 zile de la traumatism traseul este ameliorat şi concordă cu ameliorarea stării clinice. Este un traseu mediovoltat cu ritm alfa prezent, mai ascuţit, fără asimetrie. Se remarcă prezenţa fusurilor barbiturice.

Scanned with OKEN Scanner

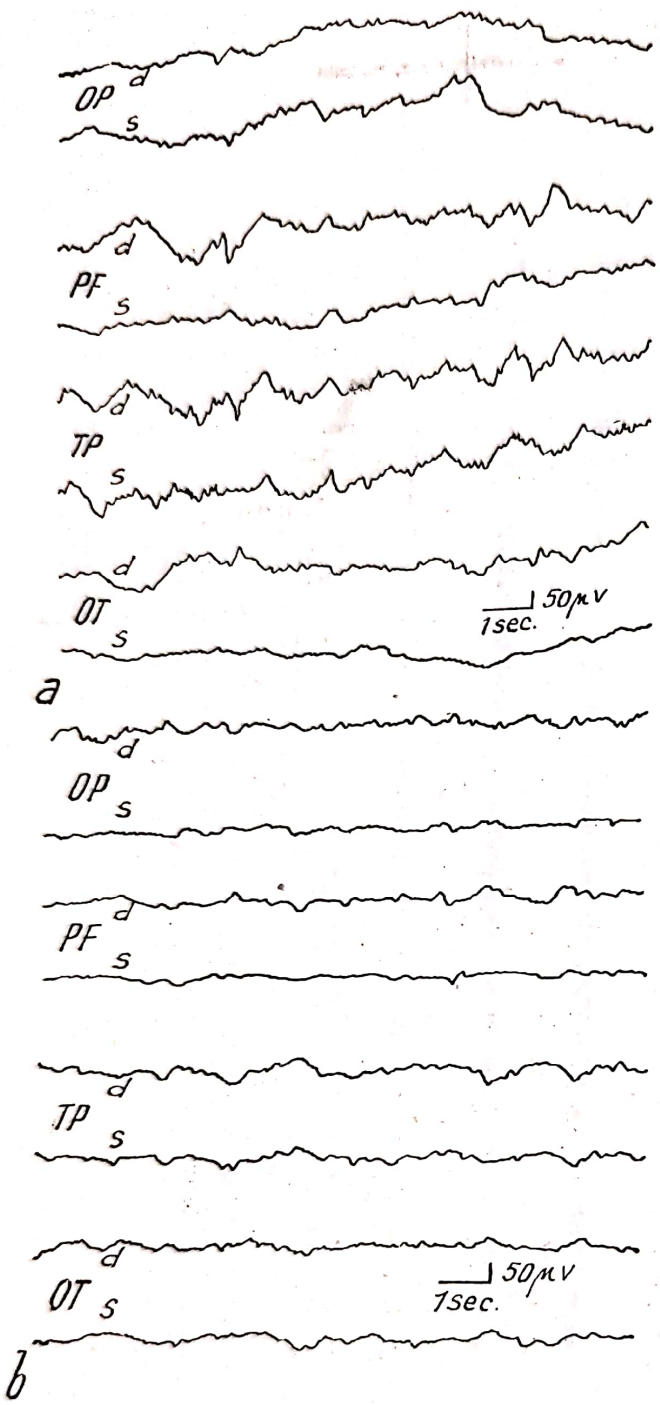

Fig. 678. — Trasee EEG efectuate, comparativ, într-un caz de politraumatism cu contuzie cerebrală minoră și fractură de os femural, operată precoce:

a) Traseul EEG efectuat preoperatoriu: modificări minore de tip contuzional. *b)* Deteriorare a traseului EEG efectuat postoperatoriu, paralelă cu agravarea clinică.

EFECTELE CEREBRALE TRAUMATICE SUBSECVENTE

Edemul cerebral este asociat de regulă contuziei cerebrale grave, de asemenea se dezvoltă în mod uzual în jurul ariei de dilacerare și coexistă cu hematoamele intracerebrale.

Colapsul cerebro-ventricular se dezvoltă în special la vîrste înaintate și este subsecvent diferitelor grade de contuzie. Nici edemul cerebral, nici colapsul cerebral nu sînt efecte traumatice specifice și pot fi produse și de diferiți alți factori netraumatici.

În cazul de *politraumatisme cu implicarea creierului,* efectele cerebrale traumatice subsecvente se manifestă în special prin edem cerebral datorat perturbărilor vasomotorii induse de leziunile extracerebrale, mai ales prin reducerea ortopedică a fracturilor care influențează vasomotricitatea cerebrală, și determină reflexe anormale, agravînd astfel contuzia și edemul. În cazurile de contuzie gravă și dilacerare se face reducerea fracturilor numai după ce LCR a fost clarificat și EEG este aproape normal (Arseni și colab., 1972) (fig. 677, 678, 679).

DIAGNOSTICUL NEUROTRAUMATOLOGIC (ARSENI și colab., 1977)

În stabilirea diagnosticului, efectul traumatic primar trebuie să fie primul specificat arătîndu-se localizarea și gravitatea (cu sau fără comă) apoi efectele traumatice secundare și dacă există efectele subsecvente.

În cazul *comoției cerebrale* diagnosticul este simplu: *„comoție cerebrală“* deoarece prin definiție, comoția se remite

Scanned with OKEN Scanner

complet. Deci nu pot exista efecte secundare sau subsecvente după comoția cerebrală și în consecință nu există sindrom postcomoțional.

În *contuzia cerebrală* minoră diagnosticul va fi de *„contuzie cerebrală minoră"*. Termenul clasic de sindrom postcomoțional trebuie asimilat cu cel de contuzie minoră. Nu există sindrom postcontuzional minor deoarece termenul de contuzie cerebrală minoră este specific, consecutiv unui traumatism și nu se întîlnește în altă afecțiune. Leziunea fiind compensabilă există numai tulburări subiective și tranzitorii. Pentru a se pune acest diagnostic trebuie ca pe lîngă multiple semne subiective (amețeli, cefalee, insomnie, impotență sexuală, tulburări de memorie etc.) să fie cel puțin un semn obiectiv (plagă a scalpului, fisură osoasă, modificări EEG, LCR roz — la puncția efectuată imediat după accident, pareze de nervi cranieni etc.). Dacă tardiv se dezvoltă, ca un efect subsecvent, un hematom subdural atunci diagnosticul va fi „contuzie cerebrală minoră", hematom subdural de emisfer drept (de exemplu).

În *contuzia cerebrală medie* diagnosticul este de *„contuzie cerebrală medie"*, specificînd eventual gravitatea (comă de gradul I sau II dacă există)

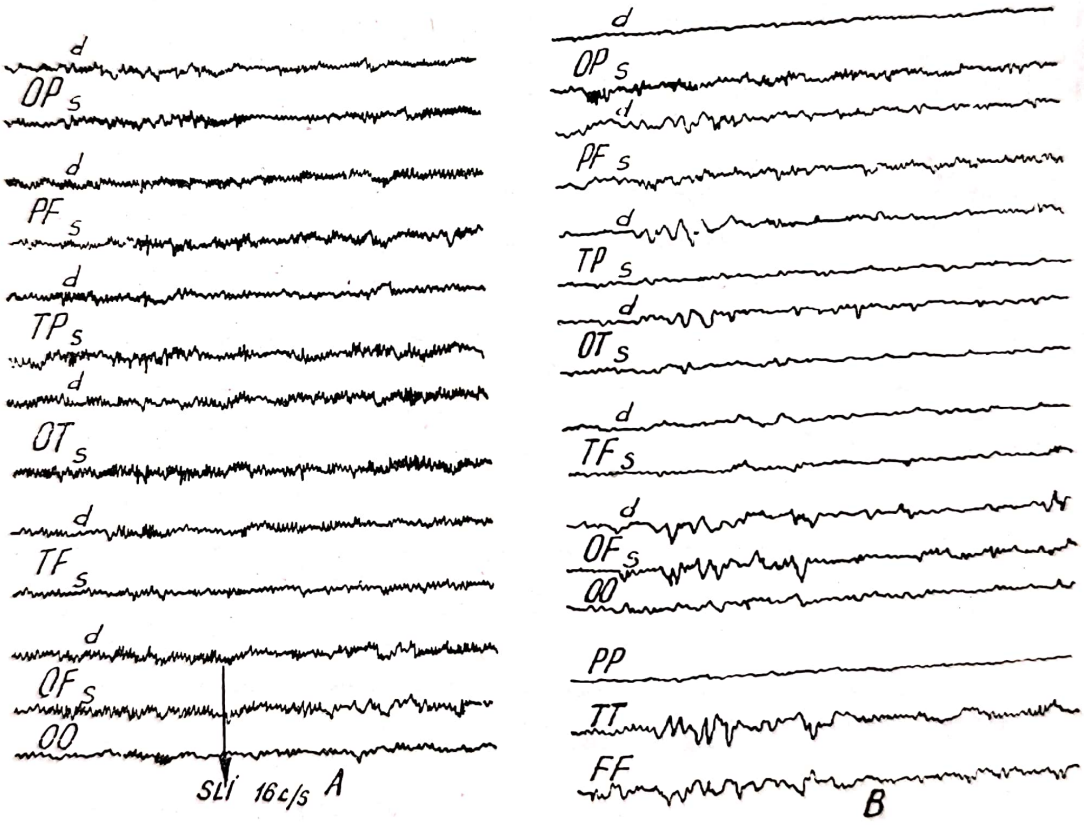

Fig. 679. — Trasee EEG la un bolnav politraumatizat cu contuzie cerebrală moderată, difuză și fractură de femur stîng; intervenția ortopedică prea precoce a fost urmată de agravarea clinică, concomitentă cu deteriorarea traseului EEG. Ulterior, ameliorarea clinică a fost însoțită de ameliorare a traseelor electroencefalografice:

A — Traseul EEG înainte de intervenția ortopedică la aproximativ 40 de ore de la impact. Activitatea bioelectrică ușor disritmică, cu ritm theta difuz, intricat cu elemente ale ritmului de bază alfa, precum și cu vîrfuri de mică amplitudine. Reacția de depresie la stimuli luminoși absentă. *B* — Traseu efectuat la 32 de ore după intervenția ortopedică care a fost urmată de agravare a stării neurologice. Traseul este disritmic, cu elemente din banda lentă theta și chiar delta în toate derivațiile ambelor emisfere, mai accentuat parietal drept.

Scanned with OKEN Scanner

iar în cazul unei plăgi se va arăta natura și localizarea acesteia, de asemenea se vor nota fracturile sau efectele secundare sau subsecvente după caz: diagnosticul va fi de „contuzie cerebrală medie, comă gradul I, fractură liniară temporală, hematom epidural drept" sau „contuzie cerebrală medie", „meningită seroasă, de emisfer stîng".

În *contuzia cerebrală gravă* diagnosticul trebuie să menționeze dacă leziunea afectează un emisfer, ariile temporo-rinencefalice sau triunchiul cerebral, și starea de gravitate (comă gradul 2, 3, 4 sau depășită) precum și efectele secundare, de exemplu: „contuzie cerebrală gravă difuză gradul III, hematon supraacut intracerebral temporal drept, edem cerebral" sau contuzie cerebrală gravă cu predominență de trunchi cerebral, comă gradul IV, plagă lineară frontală dreaptă cu fractură craniană subiacentă; fractură de treime superioară de femur drept; sau, „contuzie gravă temporo-rinencefalică, comă gradul III hematom intraparenchimatos de pol temporal drept, dilacerare temporo-orbitară subsecventă, hematom subarahnoidian de emisfer drept cu edem cerebral".

În *dilacerarea cerebrală* diagnosticul poate fi stabilit după cum urmează „dilacerare cerebrală directă prin proiectil (cu sau fără comă) cu plagă craniocerebrală frontală dreaptă, punctiformă, oarbă (prin schijă) supurată, abces cerebral recent" sau „dilacerare cerebrală directă comă gradul II prin corp străin (sapă), cu plagă craniocerebrală liniară fron-

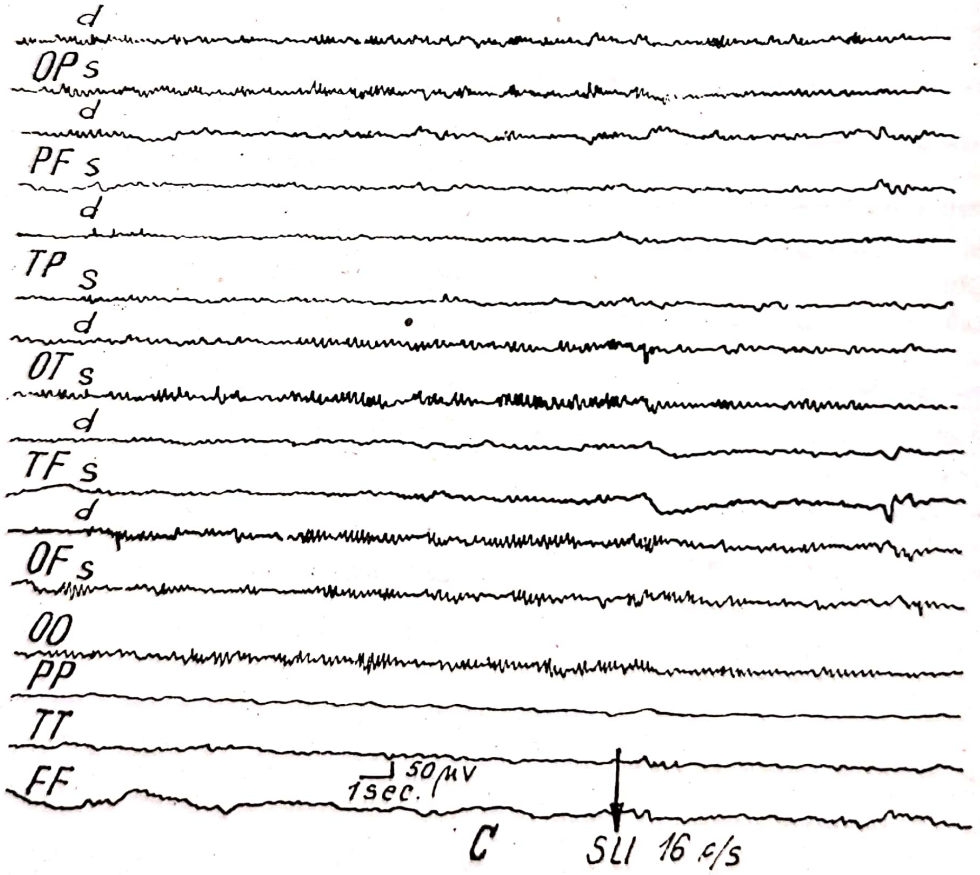

Fig. 679:
C — Traseu efectuat la cîteva zile, cu ameliorare clinică a bolnavului. Traseul este ameliorat, cu ritm alfa prezent, mai ales în ariile posterioare bilateral. Se observă reacția de depresie la stimuli luminoși.

Scanned with OKEN Scanner

totemporală stîngă, fongus cerebral"; sau „dilacerare cerebrală indirectă temporoorbitară dreaptă comă gradul II cu hematom acut subarahnoidian, edem cerebral".

EFECTELE TRAUMATICE CEREBRALE TARDIVE

Acestea sînt de două feluri: staţionare (sechelare) şi evolutive.

EFECTELE TRAUMATICE CEREBRALE TARDIVE SECHELARE

Prin sechele înţelegem rezultatul final după tratament al efectului traumatic primar cu toate consecinţele sale. Acestea rămîn definitiv, staţionare, pe tot parcursul vieţii pacientului. Desigur în formele uşoare şi medii de traumatism consecinţele sînt mai mult de ordin neurologic (hemi — monapareze, sindroame extrapiramidale, ataxie, tulburări cerebeloase etc.). În cazurile grave de traumatisme cerebrale după ce ies din comă pot să se amelioreze foarte mult, mult sau foarte puţin. Astfel pacientul cu leziuni grave rămîne apoi într-o stare precară cu sechele neurologice accentuate şi cu grave tulburări psihoorganice. În aceste cazuri avem leziuni în emisferele cerebrale şi în regiunea mezediencefalică. Sindroamele sechelare variază după sediul leziunii (Arseni şi colab. 1980).

A. Leziunile din întregul creier pînă deasupra capătului rostral al trunchiului cerebral determină: 1. mutism ackinetic; 2. sindrom de locked-in; 3. stare vegetativă persistentă.

B. Leziunile cantonate în emisferele cerebrale inclusiv nucleii bazali de intensitate variată determină: 1. sindroamele diencefalice; 2. sindromul Korsakoff; 3. sindromul Kluver-Bucy; 4. diabetul insipid.

C. Leziunile situate în cortex produc următoarele sindroame clinice: 1. rigiditate prin decorticare; 2. surdomutitate; 3. sindromul vegetativ prefrontal; 4. agitaţie; 5. amnezie posttraumatică.

D. Leziunile difuze interesînd cele trei etaje ale creierului (cortex, nucleii bazali, trunchi cerebral) determină sindromul apalic.

Leziuni în oricare din etajele encefalului pot da: 1. rigiditate decerebrată; 2 sindrom de hiperckinezie cu logoree (Arseni şi Dănăilă 1977).

EFECTELE TRAUMATICE CEREBRALE TARDIVE EVOLUTIVE

ENCEFALOPATIA POSTTRAUMATICĂ

Efectele traumatice cerebrale tardive pot evolua după săptămîni, luni, ani de zile după accident, datorită unor cauze locale iritative (factori traumatici) la care se pot adăuga factori favorizanţi.

Encefalopatia posttraumatică este un sindrom anatomoclinic evolutiv, cronic şi care începe să se dezvolte de obicei tardiv după efectele traumatice primare. Leziunile cerebrale sînt degenerative, abiotrofice iar tabloul clinic este polimorf determinat de o dezorganizare celulară şi glioză. Morsier (1949) a introdus această noţiune dar acest sindrom a fost

Scanned with OKEN Scanner

descris anterior sub alte denumiri (Jellinger și colab., 1963, Strich 1955—1956, Girard și colab., 1963, Bethlem, 1968).

Factorii traumatici. Encefalopatia posttraumatică survine după traumatisme craniocerebrale de intensitate diferită cu efecte lezionale minore, mici, mijlocii sau majore, grave. În unele cazuri traumatismul este unic în alte cazuri însă encefalopatia posttraumatică survine după traumatisme multiple repetitive (boxeuri, fotbaliști, ruigbiști etc.).

Efectele traumatice primare care ulterior dau naștere leziunilor cerebrale din encefalopatia posttraumatică pot fi de asemenea de tipuri variate și de amploare diferită, mici cicatrice postcontuzionle, cicatrice rezultînd din dilacerări cerebrale mici sau mari după traumatisme închise sau deschise sau prin corpi străini penetranți (plăgi craniocerebrale etc.). Aceste cicatrice, incomplet vindecate, își păstrează un caracter evolutiv și constituie sursa unei serii de procese degenerative care, datorită factorilor vasculari labili produc reacții lezionale „în lanț", atît în ariile cerebrale în care este situată cicatricea cît și la distanță.

Astfel se produc datorită acestor cauze iritative o vasodilatație în jurul leziunii care duce la o vasoparalizie, extravazare de hematii și ioni, anoxie, sau hipoxie, care determină în timp moartea celulelor nervoase și o glioză cu hipertrofie mai ales a oligodendrogliei. Glioza la rîndul său determină reflex vasodilatație, vasoparalizie, hipoxie și astfel se produce un cerc vicios. Dar arcurile reflexe determină vasodilatație, hipoxie, glioză nu numai la nivelul leziunii ci și la distanță în alți lobi din același emisfer sau în emisferul opus și astfel în timp se produce glioză difuză atrofică a creierului. Dacă a fost o plagă craniocerebrală cu corpi străini netratați adecvat se formează o cicatrice cutaneo-cerebrală care evoluează datorită tulburărilor circulatorii spre glioza care de obicei este localizată și din care cauză și simptomele neuropsihice sînt localizate. În general glioza difuză a creierului se face în traumatismele craniocerebrale închise iar cicatricea meningo-cerebrală în plăgile penetrante ale creierului. Acest proces evolutiv determină simptome specifice neuropsihice și anatomo-clinice care au fost descrise sub denumirea de encefalopatie posttraumatică. Prin urmare encefalopatia posttraumatică este consecința tardivă a unui traumatism craniocerebral în evoluție care determină simptome neuropsihice progresive.

Evoluția proceselor degenerative de la nivelul leziunii sau la distanță pe fondul perturbărilor vasculoreflexe poate fi influențată și de alți factori vasotropi ca de exemplu abuzul de alcool, expuneri prelungite sau repetate la soare, spini iritativi locali ca de exemplu operații cerebrale multiple, corpi străini reziduali intracerebrali, sechelele postencefalice preexistente accidentului, eforturi fizice în convalescență etc.

În cazuri de leziuni traumatice grave, encefalopatia posttraumatică poate să apară după un grad de remisiune a unor sindroame neurologice de emisfer cerebral și de trunchi cerebral (rigiditate prin decerebrare sau prin decorticare, mutism akinetic, sindrom apalic etc.). Coma prelungită poate să genereze leziuni în special prin anoxia cerebrală indusă. Frecvent însă encefalopatiile posttraumatice survin după traumatisme craniocerebrale mai puțin grave și acestea ar putea fi considerate ca forme pure deoarece efectele traumatice se sumează cu factorii favori-

Scanned with OKEN Scanner

zanți în geneza lanțului de reacții degenerative cerebrale. Encefalopatiile care survin după traumatisme craniocerebrale repetate constituie un grup aparte și au ca prototip encefalopatia posttraumatică a boxerilor.

Encefalopatia posttraumatică poate da două feluri de leziuni:

1. Scleroza atrofică a substanței albe.

După traumatismul craniocerebral care a produs o contuzie și mai puțin o dilacerare se produce o cicatrice de unde pornesc stimuli care produc tulburări vasculare în vasele din substanța albă, din vecinătatea cicatricei sau la distanță și care dă o hipoxie ce determină o hipetrofie de glie, aceasta la rîndul ei în mod reflex dă vasodilatație și astfel se produce un cerc vicios.

Diferența dintre vîscozitatea sîngelui și materia fluidă a parenchimului nervos poate facilita transmiterea stimulilor traumatici la arii întinse de țesut cerebral.

Macroscopie. Scoarța cerebrală poate reprezenta un aspect aproape normal în ansamblu dar de cele mai multe ori se vede un grad moderat de atrofie corticală și modificări scleroase ale vaselor sanguine mari de la baza creierului. Frecvent întîlnim următoarele modificări anatomopatologice microscopice.

1. Asimetrie între cele două emisfere, datorită leziunilor degenerative din substanța albă.

2. În substanța albă și de preferință în centrul oval, se pot observa zone de necroză uneori cu degenerări chistice multiple, unilateral sau bilaeral. Întreaga substanță albă este tare la pipăit și sclerozată.

3. Bethlem (1969) remarcă o importantă reducere de volum a corpului calos în special în segmentele sale posterioare.

4. Un grad de dilatație ventriculară asimetrică este practic întotdeauna existent.

5. În cortexul cerebral nu se disting de regulă leziuni macroscopice.

6. Este surprinzător faptul că în trunchiul cerebral chiar în cazuri care clinic au evoluat cu sindroame de rigiditate prin decerebrare sau mutism akinetic, leziunile macroscopice pot fi minime sau macroscopice neobservabile.

Microscopic găsim următoarele alterări în substanța albă a creierului, cerebelului și trunchiului cerebral, caracteristice în scleroza atrofică posttraumatică.

1. Leziunea dominantă este o demielinizare difuză și întinsă a substanței albe subcorticale și în centrul oval se văd arii palide sau complet decolorate.

2. Distrucția aproape completă a fibrelor nervoase.

3. Înlocuire parțială a parenchimului distrus, prin hipertrofie și proliferare de elemente gliale.

4. Integritatea relativă a substanței corticale cenușii și a fibrelor în U subcorticale. Substanța cenușie este relativ normală totuși rareori se găsesc celule nervoase care prezintă semne de degenerare ischemică și grasă, și uneori dilacerări cicatriciale superficiale.

5. Modificările vasculare privesc în special venele și capilarele substanței albe: alterarea cea mai comună este o subțiere pronunțată și un grad mare de atrofie a pereților vasculari (elemente musculare și elastice lipsesc, mai ales la venele de calibru mijlociu), modificări necrobiotice

Scanned with OKEN Scanner

ale vaselor (omogenizare, pierdere a colorabilității, fragmentare a diferitelor straturi). Spațiile perivasculare destinse conțin puține macrofage.

Există trei tipuri de leziuni focale:

— focare mici, disemninate, de ramolisment, caracterizate printr-o distrucție complectă a tecilor de mielină și a fibrelor nervoase, înlocuite de un număr mare de celule în citeră, pline cu grăsime și pigment sanguin;

— arii diseminate de proliferare glială, cu semne de formațiune precoce de cicatrice glială;

— acumulări circumscrise de pigment sanguin — extravazări reziduale de sînge, numite hemoragii cicatriciale (Scheinker, 1945, 1944).

Aceste leziuni, deși provocate de tulburări vasculare, au totuși caractere patologice diferite, pe de o parte, din cauza modului de debut și a gradului de tulburări circulatorii, iar pe de altă parte, din cauza diferenței de timp în care a evoluat leziunea. Gradul leziunii depinde de gradul de hipoxie (produs de o insuficiență în aportul de sînge).

Întreruperea bruscă și completă a aportului de sînge duce la distrucții complete ale parenchimului nervos — celulele nervoase și gliale, în cazurile de hipoxie mai mică și prelungită avem ocluzii difuze și de intensitate mai mică, glia este stimulată de unde avem o proliferare și o hipertrofie, asi dar avem o distrucție tisulară în ce privește tecile de mielină și cilindracși. Asemenea modificări sînt mai importante în acele arii unde arborele vascular este relativ sărac, deci în substanța albă. După un timp mai îndelungat de hipoxie se produce în acest mod o glioză difuză a substanței albe, iar în stadiile tardive avem și o leziune corticală.

2 Cicatricea meningocerebrală.

De obicei în traumatismele cranio-cerebrale deschise se formează o cicatrice, care este localizată și mai grosolană decît aceea din traumatismele închise. Ea este constituită dintr-un bloc cicatricial cutaneo-meningo-cerebral în care se pot distinge, de la suprafață spre profunzime, o zonă conjunctivală (meningiană), una conjunctivo-glială (de trecere) și una glială (cerebrală). În componența fibrilară a cicatricei intră fibre colagene, precolagene (argentofile) și gliale (Marcovici, N., 1950).

Dura este îngroșată, aderă de planurile vecine și pe alocuri chiar lipsește. Cortexul cerebral aderă de dură.

Alterările substanței cenușii constau în celule distruse, umflate. Substanța albă este modificată: există o scleroză atrofică întinsă, mai ales subcorticală, unde se întîlnesc arii întinse de demielinizare, fibre nervoase distruse, fibre nervoase degenerative, scleroză glială și vase sanguine degenerate de chisturi perivasculare microbiene. Din cauza sclerozei are loc, secundar o dilatare a ventriculului de partea leziunii.

În jurul cicatricei există o zonă de infiltrație perivasculară variabilă ca întindere.

Cicatricea meningo-cerebrală posttraumatică este fibroasă și astrocitară care determină tulburări vasomotorii și în consecință glioză.

Cicatricea meningo-cerebrală care urmează plăgilor cerebrale poate fi tolerată fără tulburări neurologice cînd:

— este puțin întinsă ca suprafață și adîncime,

— este situată în zone cerebrale puțin funcționale,

Scanned with OKEN Scanner

— componența ei conjunctivă este redusă,
— tipul de sistem nervos al rănitului nu predispune la declanșarea fenomenelor clinice cicatriciale.

Manifestarea cea mai frecventă a cicatricei meningocerebrale după plăgile cranio-cerebrale este epilepsia posttraumatică.

Simptomatologia encefalopatiei posttraumatice. Aspectele clinice sînt variate și sînt în raport cu:
— gradul de contuzie sau dilacerare cerebrală,
— după cauzele traumatice sau a formațiilor iritative,
— după terenul pe care se dezvoltă leziunea.

Important este faptul că simptomele apar după luni sau ani de la accident. Evoluează mai lent sau mai rapid după împrejurările în care se dezvoltă leziunea. Apar simultan sau succesiv semne neurologice sau psihice indiferent de originea apariției lor. Aceste tulburări neuropsihice sînt în raport cu sediul și felul leziunii.

În scleroza atrofică a creierului apar mai întîi tulburările psihice: tulburări de memorie, de orientare, iritabilitate, confuz, obnubilat, gatos; neurologic are vertije și epilepsie. Epilepsia este mai ales generalizată uneori cu debut focal sau întîlnim crize psihomotorii. Secundar atrofiei cerebrale apare o hidrocefalie internă care la rîndul ei determină alte tulburări psihice (confuzie) și neurologice (apraxie, afazie, ataxie, parapareză, hemipareză) și din acest moment evoluția este mai rapidă. O formă particulară de tulburări psihoorganice asociată cu epilepsie o constituie encefalopatia cronică a boxerilor („Punch-Drunk Syndrome"). Această formă particulară de encefalopatie este rezultatul traumatismelor cranio-cerebrale repetitive, cu efecte cumulative.

Este foarte probabil că patogenia lezională este în fond cea a contuziilor cerebrale, cu mici hemoragii, peteșiale difuze care prin efect anoxic induc modificări degenerative.

Boala este mai frecventă la boxerii neexperimentați, în special la cei care servesc pentru antrenamentele marilor boxeri. Ei nu știu și nu se pot apăra și de aceea suferă traumatisme repetate ale capului, uneori mai multe pe zi.

Debutul este după ani de zile, de profesiune, cu tulburări psihice minore, ca lipsă de promptitudine, diminuarea atenției, instabilitate ideatorie. Aproape concomitent apare instabilitatea motorie inițial în membrele superioare, apoi în membrele inferioare cu Babinski uni- sau bilateral. Disartria este unul dintre simptomele precoce. În unele cazuri apar semne extrapiramidale de tip parkinsonian, scăderea vederii și a auzului, cefalalgii. Apar crize de absență de tip temporal (Arseni).

Tulburările mintale sînt progresive. Scăderea posibilităților intelectuale, o instabilitate emoțională și o marcată diminuare a atenției fac bolnavul nesociabil. În cele din urmă starea psihică este grav deteriorată.

CICATRICEA MENINGOCEREBRALĂ

Aspectul clinic din cicatricea meningocerebrală este determinat de epilepsia focală adesea, ulterior se poate generaliza, odată cu epilepsia poate apare o pareză la început trecătoare apoi se instalează lent și pro-

Scanned with OKEN Scanner

gresiv între crize. Pacientul uită, este irascibil, are ameţeli, instalarea progresivă a cicatricei determină în plus o hidrocefalie localizată şi scleroza atrofică a creierului, ambele agravînd simptomele iniţiale.

BIBLIOGRAFIE

ARSENI C., OPRESCU I., GONŢEA A. — *Seara Med. Neurol. (Sao Paulo)*, 1977, VI, 2, 115—127.
ARSENI C., OPRESCU I. — Traumatologia cranio-cerebrală, Ed. medicală, Bucureşti, 1972.
ARSENI C., OPRESCU I. — Acta 25 Conventus Neuropsychiatr. et EEG Hungarici Budapestini, 1966, I, 205—208.
ARSENI C. — *Neurol. Psichiatr. Neurochor.*, Buc., 1966, 11, 5, 385—390.
ARSENI C., DĂNILĂ L. — *Europ. Neurol.*, 1977, 15, 183—187.
ARSENI C., GONŢEA A. — Conscionsness and Conscience Congres Phonesis, Portugalia, 1980.
ARSENI C., GONŢEA A., OPRESCU I., STOICA E. — Stările normale şi patologice de conştienţă şi conştiinţă, cap. I din Tratat de neurologie II/1, Ed. medicală, Bucureşti, 1980.
BETHLEM J. — *Psychiat. Neurol. Neurochir.*, 1968, 71, 281—288.
GONŢEA A., ARSENI C., OPRESCU I. — The bosis for a clasification of comas Vth European Congress of Neurosurgery Oxford, 1975.
GIRARD P. F., TOMMASY M., TRILLET M. — *Acta Neuropath.*, 1963, 2, 313—327.
JELLINGER K., GERSTENBRAND E., PATEISKY K. — *Nervennarzt*, 1963, 34, 145—159.
MARCOVICI N. — Cicatricea cerebrală, Ed. Acad. R.S.R., Bucureşti, 1959.
SCHEINKER I. N. — *Arch. Neurol. Psych.*, 1945, 53, 171—184.
SCHEINKER I. M. — *Arch. Neurol. Psychh.*, 1944, 12, 43—52.
STRICH S. J. — *Excerpta Med.*, 1955, Sect. VIII, 8, 850—851.
STRICH S. J. — *J. Neurol. Neurosurg. Psychiat.*, 1956, 19, 163—185.

CRIZELE CONVULSIVE ŞI EPILEPSIA POSTTRAUMATICĂ

C. ARSENI

După orice traumatism craniocerebral mare sau mic, deschis sau închis pot apărea în timp crize (atacuri) convulsive (epileptice) sau epilepsie propriu-zisă.

Multă vreme a fost o confuzie între aceste două noţiuni. Confundîndu-se aceste două noţiuni între ele pe de o parte iar pe de altă parte prin lipsa mare de experienţă nu s-au putut delimita aceste entităţi. Fiecare formă de criză convulsivă poate apare în orice moment după traumatismul cerebral indiferent de gravitatea lui, are o specificitate şi o semnificaţie în patologia leziunilor posttraumatice; pot indica cauza, prognosticul şi tratamentul; tipul crizei arată localizarea leziunii; pe cînd epilepsia posttraumatică apare tardiv după un traumatism la un bolnav lipsit pînă atunci de epilepsie clinică sau electrică, infraclinică, şi ea se datoreşte encefalopatiei posttraumatice.

Intervalul impact-criza de epilepsie. Între momentul impactului şi apariţia primei crize epileptice există un interval de timp care poate fi

Scanned with OKEN Scanner

foarte scurt de ordinul a cîtorva secunde sau foarte lung, de ordinul anilor. O criză epileptică poate surveni în orice moment consecutiv traumatismului între aceste două largi extreme. Din punct de vedere al importanței prognostice și terapeutice crizele epileptice posttraumatice pot fi clasificate după criteriul impact-epilepsie, fără însă ca acest interval să aibă limite precise. După Paillas J. E., Paillas N. și Boureau M. (1970), în aproape jumătate din cazuri crizele epileptice survin la mai puțin de un an după impact, cu precădere în prima lună, între a 6-a și a 8-a lună și către sfîrșitul primului an. Elvidge (1958) considera crize de epilepsie imediată pe acelea din primele 24 ore, epilepsie recentă, crizele survenind în prima lună și crize tardive, acele crize care survin după un interval mai lung. Numai crizele tardive sînt considerate drept epilepsie. O astfel de clasificare are meritul să facă distincție între două tipuri de crize: cele imediate și recente, datorate modificărilor cerebrale legate de efectul traumatic primar și crizele tardive produse de modificările cerebrale parenchimatoase (scleroza progresivă, cicatricea meningo-cerebrală). Lewin (1966) descrie două categorii de epilepsie posttraumatică recentă și tardivă. Rowbodam (1964) admite o epilepsie imediată una recentă și una tardivă. După Arseni (1974) crizele convulsive posttraumatice pot fi: *imediate* (apărut în momentul traumatismului sau la foarte scurt timp după aceea), *precoce* (apărute în prima lună), *întîrziate* (apărute între 1—6 luni) iar tardiv apare adevărata epilepsie (după 6 luni, chiar 1 an). Aceste crize sînt o manifestare a simptomelor care pot să survină sau nu în cadrul evoluției traumatismului cranio cerebral. 17,5% din formele de epilepsie internate în Clinica de Neurochirurgie au fost de origine traumatică (1974).

Crizele convulsive posttraumatice imediate. Survin la cîteva secunde sau minute după impact, se întîlnesc rar, în numai 1% din cazurile cu leziuni traumatice grave ale creierului. Tipul obișnuit este de criză focală, în special de jacksonism motor de partea opusă leziunii, apărînd fie izolat, fie repetat predominant facio-brahiale și mai rar strict faciale. Crizele convulsive generalizate survin în al doilea rînd ca frecvență după traumatismele cranio-cerebrale aproape întotdeauna grave, în unele cazuri intricîndu-se cu descărcări tonigene de tip rigiditate prin decerebrare. Crizele majore pot fi izolate, repetitive sau subintrante. La copil, în general sub vîrsta de 5 ani, pot să apară crize convulsive majore după traumatisme mai puțin grave chiar în cazurile în care nu a existat pierderea cunoștinței în momentul impactului. Alte crize epileptice ce survin imediat după impact sînt extrem de rare; ocazional se pot observa crize oculogire sau crize masticatorii. O criză izolată, indiferent dacă este generalizată sau focală, nu are o semnificație importantă pentru aprecierea gravității leziunii cerebrale și deci nu poate constitui un element prognostic, de obicei ele fiind determinate de o tulburare funcțională sau biochimică. În schimb crizele repetate constituie un indiciu de leziune gravă iar cele cu caracter subintrant conferă prognosticului o mare gravitate, acestea sînt date de o contuzie severă.

Crizele de epilepsie posttraumatică recentă apar în primele săptămîni (3—8). Majoritatea crizelor din această categorie sînt de tip focal. Chiar dacă în unele cazuri sînt urmate de generalizare ele își păstrează semnificația de crize focale uneori prin simptomele neurologice și prin mo-

Scanned with OKEN Scanner

dificările de pe traseele EEG. Crizele epileptice posttraumatice recente au un substrat morfopatologic de tip edem cerebral circumscris, contuzie sau dilacerare cerebrală și, mai ales, compresiuni corticale prin eschile, corp străin sau proces expansiv acut (hematom intraparenchimatos sau hematom subarahnoidian). Cînd leziunea chirurgicală se dovedește a fi un hematom epidural factorul determinant al crizelor în mod obligatoriu este reprezentat de o leziune cerebrală (contuzie sau dilacerare), hematomul epidural nefiind prin el însuși epileptogen. În statistica noastră crizele de epilepsie posttraumatică precoce au reprezentat 16,5% din cazuri. Crizele de epilepsie posttraumatice precoce au foarte rar carac-

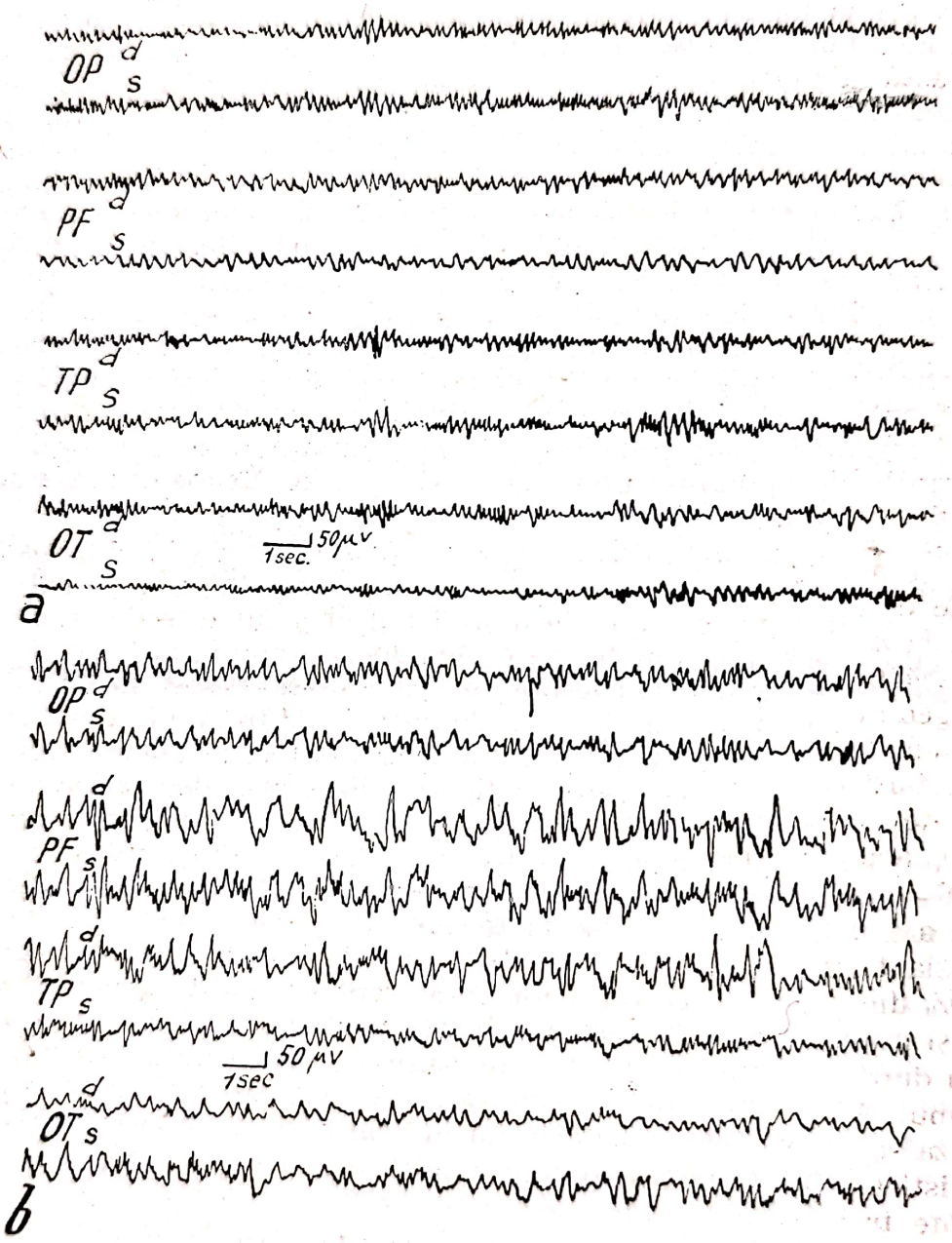

Fig. 680. — Traseu EEG în evoluția unui sindrom postcontuzional: pe fondul unei activități lente difuze, se înscriu „spike-uri", care pot fi tranzitorii sau percursorii ale unei epilepsii clinice.

ter subintrant. Prognosticul lor este în general favorabil, cu excepția crizelor determinate de un focar de dilacerare și al celor prin hematom intraparenchimatos. Prognosticul acestora din urmă este în funcție de cicatricea meningocerebrală ce se va constitui. De aceea nu se poate anticipa relația între crizele de epilepsie posttraumatice recente și apariția unei epilepsii tardive, așa cum au încercat să o facă unii autori, cu atît mai mult cu cît experiența acestora (Walker și Jablon 1961; Caveness, 1966) se bazează mai ales pe traumatisme de război.

Crizele de epilepsie posttraumatică întîrziată apar la 2—3 luni, ele au în general ca substrat anatomopatologic complicațiile expansive posttraumatice; hematomul subdural sau intraparenchimatos, abcesul intracerebral, chisturile leptomeningeale, obstrucția apeductului Sylvius prin cheag organizat, empiem subdural. În statistica noastră 18% din epilepsia posttraumatică a fost întîrziată, 1/3 din acestea fiind dată de plăgile cranio-cerebrale penetrante.

S-a încercat să se stabilească *un raport între intervalul impact — apariția primei crize, pe de o parte și apariția crizei din epilepsiile tardive, pe de altă parte,* cu intenția de a se preciza dacă crizele imediate au o valoare prognostică în ceea ce privește instalarea epilepsiei tardive. Nu s-a constatat nici o corelație (fig. 680, 681).

Epilepsia posttraumatică. Se consideră de către numeroși autori printre care Penfield și Shaver (1945) că aceasta reprezintă realmente singura entitate de „epilepsie posttraumatică". Epilepsia posttraumatică zisă tardivă este dată de o encefalopatie posttraumatică: fie de o cicatrice meningo-cerebrală (mai ales în cazurile cu plagă penetrantă cranio-cerebrală), sau de o scleroză difuză a creierului (în cazurile de traumatisme cranio-cerebrale închise) și excepțional de unele complicații tardive (abcese cerebrale, chisturi). Tipul predominant al epilepsiei tardive este cel de crize majore (în cazul sclerozei difuze a creierului ea a fost întîlnită în 45% din cazuri în statistica noastră), fie de crize focale cu eventuală generalizare în cicatricea cerebrală (18% în statistica noastră) și excepțional de crize psihomotorii sau de alt aspect. Evoluția crizelor epilepsiei tardive nu este supusă vreunei reguli sau scheme după cum nici riscul de apariție a crizelor nu poate fi anticipat deoarece intervin numeroși factori cu pondere diferită. Apariția primei crize survine în medie între 6—8 luni, eventual 1—2 ani de la traumatism și mult mai rar după 2—10 ani sau mai mult. După Rowbotham (1964) procentajele în care epilepsia tardivă în raport cu intervalul de la impact sînt următoarele: în 50% din cazuri prima criză apare după 6 luni, 30% din cazuri după 2 ani și numai 1% din cazuri între 3—10 ani. Aparația unei crize la peste 10 ani după impact impune rezerve în privința raportului cauzal cu traumatismul. Aspectul crizelor este de regulă același și numai foarte rar tipul de criză se modifică sau prezintă alternanța a două sau mai multor aspecte paroxistice. O formă specială o constituie crizele apărute la cei ce suferă repetate traumatisme cum ar fi boxerii, constituind: „Punch Drunk syndrome". Martland în 1928 a descris un sindrom clinic bazat pe leziuni cerebrale organice, cumulative, rezultînd din traumatisme cerebrale minore sau mari, dar repetate. Acestea survin în special la boxeri, mai rar la fotbaliști, ruibiști, etc. Confirmări ulterioare ale sindromului au fost

Scanned with OKEN Scanner

aduse de Parker (1934), Caroll (1936), Critchley (1935, 1937, 1957). Se apreciază că 60% dintre boxerii care au profesat cel puțin 5 ani dezvoltă forme medii ale sindromului și 5% forme grave.

Sindromul are următoarele componente:

— pareză sau instabilitate la nivelul membrelor inferioare, cu tulburări de mers consecutive;

— ulterior tulburări asemănătoare apar în membrele superioare, cu predominanță de o parte;

— mișcări involuntare, de diferite tipuri de atingere extrapiramidală, mai frecvent de tip parkinsonian;

— disartrie;

— diminuarea performanțelor mintale; care este progresivă spre deteriorare, afectînd în special inteligența și memoria pentru trecutul recent;

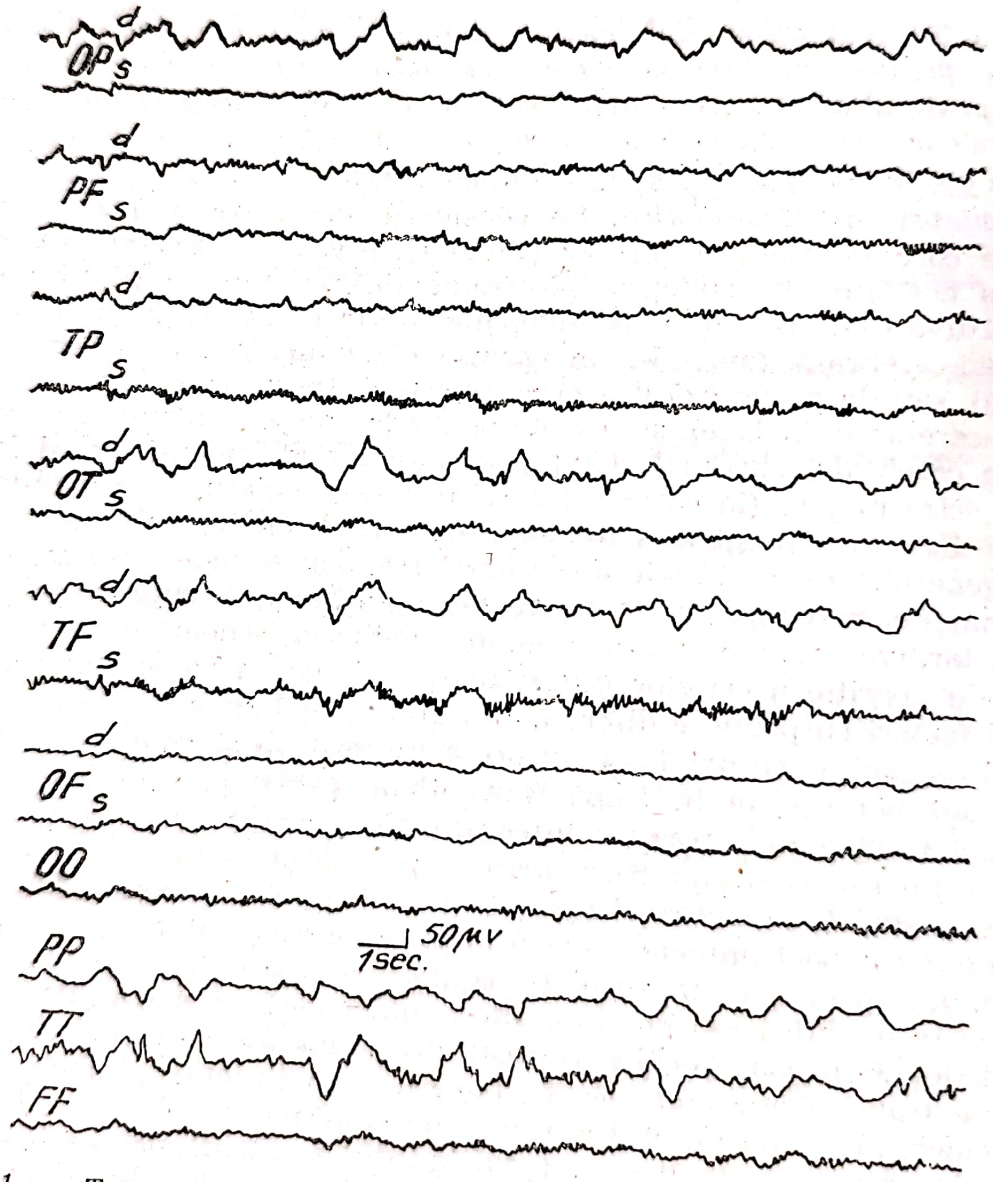

Fig. 681. — Traseu EEG într-un caz de traumatism cranio-cerebral vechi: focar persistent de activitate lentă.

— diminuarea vederii și hipoacuzie spre surditate;
— ameteli și căderi de scurtă durată; absențe de tip temporal.
— EEG arată anomalii iritative difuze, cu predominanță temporală și adeseori anomalii lezionale focale sau difuze.

Sindromul continuă să evolueze timp de 1—3 ani chiar după ce nu mai survin traumatisme cerebrale, deci și după încetarea activității sportive, apoi sindromul devine staționar.

Leziunile cerebrale inițiale sînt date de hemoragii petesiale în structurile cerebrale profunde, urmate de leziuni degenerative și în final o gliază „reparatorie".

De regulă, la cei care după terminarea activității competiționale continuă să sufere traumatisme cerebrale repetate, la boxerii ce servesc la antrenamentul performerilor, sindromul apare sub forme majore, cu adevărata deteriorare psihică și degradare neurologică.

Incidența crizelor de epilepsie posttraumatică. O apreciere globală a incidenței crizelor de epilepsie posttraumatică este sugestivă și utilă dar dificil de realizat întrucît trebuie să țină seamă de factorii multipli care intervin în geneza manifestărilor epileptice precum: caracterul traumatismului (închis sau deschis) modalitatea de producere a traumatismului, gravitatea și topografia leziunilor, modul în care efectele traumatice primare au fost tratate, starea creierului preexistenței traumatismului, vîrsta și sexul bolnavului, etc. Sînt foarte greu de stabilit și în multe cazuri este practic imposibil de precizat corelațiile certe între factorii lezionali și cei simptomatologici, deoarece foarte mulți dintre bolnavi scapă controlului atît din punct de vedere terapeutic (tratamente incomplete, disparate etc.) cît și al evitării factorilor favorizanți (abuz de alcool, expunere la soare, stressuri, maladii intercurente etc.). Unele statistici efectuate pe cazuri selecționate, arată totuși corelații semnificative. Durata alterării stării de cunoștință, existența și durata deficitelor neurologice, cît și localizarea și profunzimea plăgii cranio-cerebrale sînt factorii cei mai importanți în aprecierea posibilității de apariție și în determinarea frecvenței crizelor. În traumatismele cranio-cerebrale închise, statistica arată o incidență surprinzător de variată între 1—8% (2,7% — Penfield și Shaver — 1945; 4,4% — Wertheimer, 1956; 1,9% — Eldvige, 1958; 1—5% — Walker 1962, etc.). În traumatismele deschise cu plăgi cranio-cerebrale incidența crește la 20—50%. Aceste procentaje ridicate au fost relatate în special după traumatismele de război (Caveness, 1962; Walker și Jablon, 1961; Evans, 1950; Hilbon, 1965, etc.) la care nu se poate efectua întotdeauna o terapie adecvată în cele mai bune condiții. În traumatismele deschise din viața civilă procentajele sînt mult mai mici (32% — Paillas și col., 1970; 15—22% — Gurdjian și Webster, 1958; 32% Evans, 1950; 20—50% — Walker 1962). Aceste procente sînt variabile în funcție de topografia plăgii cranio-cerebrale, de gravitatea suferinței cerebrale și de existența unui sindrom neurologic. În cazurile în care există o hemiplegie, de exemplu, incidența crizelor epileptice este în jur de 50% (Rowbotham, 1964). Cu toate că a fost afirmată existența unei relații directe între durata alterării stării de conștiență și incidența epilepsiei posttraumatice (Symonds, 1935; Phillips, 1954), ea este infirmată de alți autori (Danny Brown, 1941; Rowbotham, 1964), cît și de cazuistica noastră (Arseni și Oprescu, 1972). Se poate totuși afirma că pentru bolnavii trau-

Scanned with OKEN Scanner

matizați care au avut o scurtă pierdere de cunoștință (nedepășind 1 oră) și care nu au prezentat un sindrom neurologic franc de localizare și nici crize în prima lună după impact, probabilitatea apariției crizelor ulterioare este de numai 2‰ (Phillips, 1954). Dintre diferitele caractere ale plăgilor capului, profunzimea plăgii apare ca fiind direct proporțională cu incidența cazurilor de epilepsie. Astfel în traumatismul cu plagă numai a scalpului incidența cazurilor epileptice este între 1,5—2,4%; dacă există și dilacerare durală incidența crește între 17—23% iar în plăgile cranio-cerebrale există o incidență între 41—50% (Ascroft, 1941; Caveness, 1963; Walker și Jablon, 1961). Evoluția plăgii cranio-cerebrale are de asemenea un rol în apariția crizelor epileptice. Russel și Whitty (1952) constată o frecvență a crizelor epileptice de 45% după plăgi necomplicate și de 55% după plăgi infectate. Acestea se datoresc desigur deosebirilor în amploarea și modul de organizare a cicatricelor meningo-cerebrale.

Astfel Caveness (1974) analizînd traumatismele cranio-cerebrale din cursul războiului coreean, relatează următoarele date: incidența globală a epilepsiei traumatice *a fost de 19,5%,* în cele fără pierdere de cunoștință și fără semne neurologice de 7,1%, la cei cu pierderea cunoștinței sub 6 ore și fără semne neurologice 10,4%, în cele cu comă prelungită și cu deficite neurologice focale de 39%. În traumatismele cranio-cerebrale cu dura mater dilacerată (cu plagă cerebrală directă), incidența epilepsiei a fost de 50%, prin urmare într-un procent de cel puțin două ori și jumătate mai mare decît grupa precedentă; în cazurile în care nu a existat pierderea cunoștinței, nici deficit neurologic, epilepsia a survenit în numai 20% din cazuri, în timp ce la bolnavii cu coma prelungită și cu deficite neurologice epilepsia a apărut în 51,4%, iar dacă au existat leziuni și deficite grave, incidența a fost de 57,3%. În statistica noastră, 65,5% din cazuri cu traumatisme cranio-cerebrale medii și grave au prezentat epilepsie posttraumatică.

Localizarea impactului și a leziunii cerebrale în traumatismele cranio-cerebrale medii și grave. Există obligatoriu o corespondență deplină între topografia plăgii cutanate, sau a cicatricei scalpului și topografia focarului epileptogen. În ceea ce privește topografia propriu-zisă a leziunii cerebrale, în principiu orice grup neuronal are o capacitate de descărcare paroxistică tradusă clinic prin crize epileptice, dar pragul este diferit astfel încît în măsura în care acesta este mai coborît potențialitatea este mai mare. În ordine, potențialitatea epileptogenă cea mai mare o au ariile motorii, hipocampice, amigdaliene și ale polului temporal în timp ce ariile parietale, temporale posterioare, prefrontale și occipitale au un prag mai ridicat și deci o potențialitate epileptogenă mai mică. Kreindler (1965) subliniază rolul predispoziției în incidența epilepsiei posttraumatice deși nu există încă suficiente fapte care să o demonstreze.

Vîrsta, de asemenea pare să constituie un factor favorizant. Jannett (1961) consideră că la copii sub vîrsta de 5 ani crizele de epilepsie posttraumatică recente sînt mai frecvente decît la alte grupe de vîrstă în timp ce epilepsia este mai rară la copii (sub 1%). După vîrsta de 35 de ani apariția unei epilepsii posttraumatice este considerată mai rară. Pentru încadrarea crizelor epileptice survenite după un traumatism cranio-ce-

Scanned with OKEN Scanner

rebral în categoria „epilepsie posttraumatică", trebuiesc îndeplinite mai multe condiții:

— Bolnavul să nu fi avut crize de epilepsie anterioară traumatismului. Această eventualitate a unor crize epileptice preexistente este în unele cazuri foarte ușor de stabilit din relatările anamnestice. În alte cazuri ea poate fi ignorată atît de bolnavi cît și de aparținători și poate fi presupusă numai după semne indirecte: enurezis, cicatrici ale limbii, buzelor sau tegumentelor, modificări de comportament, instabilitate psihică etc.

— Să nu existe o altă leziune cerebrală epileptogenă netraumatică, mai ales prezența unui proces expansiv intracranian nerecunoscut. Preexistența unei astfel de leziuni, care pînă în momentul impactului nu a determinat crize epileptice, își poate realiza potențialitatea imediat după traumatism. De asemenea, traumatismul însuși poate fi secundar unei prime crize epileptice simptomatice.

— Să nu existe o afecțiune epileptogenă de ordin general sistemic ca: arterioscleroza, azotemie, hipoglicemie.

— Traumatismul să fi fost suficient de puternic pentru ca efectul lezional cerebral să fie epileptogen. Aceasta se apreciază atît pe bază de criterii clinice (dintre cele mai importante sînt: durata alterării de cunoștință, existența semnelor neurologice de leziune cerebrală, ca: hemiplegie, afazie, hemianopsie, etc.), cît și după criterii paraclinice, trasee electroencefalografice anormale, fracturi craniene vizualitate radiologic, existența de sînge în lichidul cerebro-spinal etc.

Orice criză epileptică care survine precoce sau tardiv după un traumatism cranio-cerebral și care nu îndeplinește toate criteriile de mai sus, trebuie încadrată printre crizele epileptice pseudotraumatice. Krayenbühl și colab. (1967) pe o serie de 400 de tumori cerebrale epileptogene au putut stabili că în mai mult de o jumătate din cazuri s-a pus diagnosticul de „crize epileptice posttraumatice" după criteriile corecte și numai investigațiile paraclinice au putut preciza etiologia reală. Existența unor trasee electroencefalografice efectuate în perioada pretraumatică, din diferite motive sau ca pur test de control poate fi foarte utilă în aprecierea caracterului de „posttraumatic" al unei crize epileptice dar aceasta este eventualitate foarte rară.

Recunoașterea unei crize posttraumatice ca fiind realmente epileptică. În perioadele posttraumatice pot surveni unele forme care să pună probleme de diagnostic diferențial cu epilepsia atît cu formele ei majore, cît mai ales în formele parțiale, adeseori polimorfe. Diferențierea este ușoară și certă cînd există concordanța între tipul de criză epileptogenă și topografia presupusă a leziunii cerebrale sau locul impactului (plagă sau fractură craniană) și modificările electroencefalografice. Prototipul unei astfel de eventualități îl reprezintă criza jacksoniană facio-brahială concordantă cu leziunea cerebrală contuzivă, dilacerată sau compresivă prerolandică, controlaterală și apariția pe traseele electroencefalografice de anomalii lezionale și iritative înscrise în derivațiile frontale posterioare. Astfel de eventualități, în care toate aceste elemente fundamentale concordă, sînt foarte rare. La traumatizați în stare de comă cu suferință gravă de trunchi cerebral apar fenomenele de rigiditate prin decerebrare sub formă de descărcări tonigene întrucîtva asemănătoare cu

Scanned with OKEN Scanner

faza tonică a crizei epileptice. În cazurile de rigiditate prin decerebrare, componența tonică asociată cu postură particulară nu este urmată de clonii, nu apare secreția spumoasă perioralã, bolnavul nu-și mușcă limba, nu prezintă emisiune de urină, iar hipertonia poate fi reprodusă și amplificată de stimuli nociceptivi. Criza epileptică majoră este numai excepțional limitată de componența tonică, fiind de regulă urmată de clonii sau convulsii asociate cu pierderea urinei. De notat că aspectul său clinic este influențat de stimuli nociceptivi sau de alt tip.

La traumatizații fără tulburări ale stării de vigilență pot să apară ulterior fenomene de insuficiență cerebro-vasculară datorită instabilității vasomotorii posttraumatice și care să determine scurte pierderi sau alterări ale stării de cunoștință, asemănătoare cu crizele fără aură cu punct de plecare în lobul frontal. În unele tulburări postcontuzionale vestibulare, în special cele de tip vertiginos, amețelile pot fi confundate cu aura epileptică, dar spre deosebire de criza vestibulară în care nu există alterarea stării de conștiență, în crizele epileptice generalizate abolirea cunoștinței este obligatorie.

În sfîrșit, după unele traumatisme fie cauzate, fie asociate fortuit cu stări conflictuale, pot să apară fenomene funcționale pitiatice, manifestîndu-se cu elemente epileptice atipice și care sînt apte în unele cazuri să reproducă criza majoră, cu pierderea cunoștinței, convulsii, dar fără micțiuni spontane și fără traumatism secundar în cădere. Aceste crize tratate adecvat pot fi suprimate.

Agravările pot să survină calitativ (ca formă electroclinică) și cantitativ (ca frecvență accesuală). Astfel, o epilepsie cu crize parțiale se transformă în crize majore, alternează cu acestea, rămîne ca atare sau revine la tipul inițial. Agravarea cea mai importantă în care prognosticul este întotdeauna rezervat constă în apariția de crize subintrante, indiferent dacă ele sînt generalizate sau parțiale. În mod obișnuit însă agravarea constă în creșterea frecvenței aceluiași tip de criză. Această agravare poate surveni spontan, dar mai ales favorizată de expunere îndelungată la soare, de abuzul de alcool, de efortul fizic intens și prelungit, de febră, de stessuri emotive etc. Agravarea prin creșterea frecvenței crizelor, mai ales cînd acestea survin în salve sau subintrant se observă în special la bolnavii care prezintă și deficite neurologice posttraumatice. Uneori postcritic, aceste deficite se pot accentua în mod tranzitor. La bolnavii care nu au prezentat deficite neurologice, acestea pot să apară postcritic pentru o durată variabilă. Agravările survin cel mai frecvent în cazurile în care focarele epileptogene sînt situate în ariile centrale sau în arii parieto-occipitale sau a survenit o complicație (abces, chist etc.).

Ameliorările survin la 25—50% din cazuri în medie după 3—4 ani de existență a crizelor și indiferent de tipul traumatismului inițial. De regulă bolnavii la care crizele convulsive posttraumatice au apărut mai precoce au șansele cele mai mari de a se ameliora. Mai rar ameliorarea este calitativă, adică de transformare a unei epilepsii majore în una parțială.

Investigațiile paraclinice. Se va face o radiografie simplă a craniului care poate avea o fisură, lipsă de os, corpi străini intracranieni, deplasare de pineală. Se va face EEG care poate arăta modificări locale, difuze,

Scanned with OKEN Scanner

focalizări. Se va face encefalografie gazoasă care poate arăta o atrofie corticală, ventriculi dilatați uni sau bilaterali, tracțiuni de corn ventricular, deplasare de sistem ventricular (în caz de abces) pe partea opusă leziunii sau tracțiunea unui corn ventricular (cicatrice meningo-cerebrală). Arteriografia carotidiană poate arăta o deplasare a sistemului ventricular ipsilaterală dată de o cicatrice care produce o tracțiune sau o deplasare controlaterală dată de un hematom, abces. Tomografia computerizată poate arăta atrofie corticală, cum este sistemul ventricular (hidrocefal, deformat, deplasat) eventual prezența unui abces, hematom.

Tratament. Se va face un tratament conservator. Dacă crizele nu cedează se va face un tratament chirurgical luîndu-se în considerare aspectul clinic, etiologia, EEG-ul, examenele paraclinice.

Indicațiile tratamentului chirurgical sînt:

1. Epilepsie posttraumatică tardivă rezistentă la tratamentul anticonvulsivant bine condus și cu o durată de cel puțin 2 ani.
2. Crize convulsive frecvente cel puțin 1 pe lună sub tratament anticonvulsivant.
3. Revelarea EEG a unui factor epileptogen circumscris și constant.
4. Topografia leziunii epileptogenă într-o arie cerebrală a cărei extirpare să nu invalideze neurologic bolnavul.
5. Indicația operatorie este întărită dacă localizarea EEG a leziunii epileptogene coincide cu aria cicatriceală arătată de imaginile pneumoencefalografice.

Contraindicațiile tratamentului chirurgical sînt:

1. Stare somatică precară: tulburări de nutriție, trofice, alcoolism, diferite afecțiuni viscerale.
2. Sechele grave neurologice.
3. Degradarea stării psihice.
4. Existența de anomalii EEG difuze generalizate.
5. Contraindicații locale: cicatrice cheloidă, supurația plăgii.

Rezultate: 45—60% avem vindecări. Ameliorări între 40—55%. Mortalitate inexistentă.

BIBLIOGRAFIE

ARSENI C., GONȚEA A. — Tratamentul chirurgical al leziunilor cerebrale epileptice, cap. XV, p. 661—675, din Tratatul de neurologie V, Ed. medicală, 1979.
ARSENI C., OPRESCU I. — Traumatologie cranio-cerebrală, Ed. med., Buc., 1972.
ARSENI C. (sub red.) — Investigații paraclinice în afecțiunile sistemului nervos, Ed. med., Buc., 1974.
ASCROFT P. B. — *Brit. Med. J. (Londra)*, 1941, 1, 739—744.
CARROLL E. J. — *Amer. J. med. Sci.*, 1936, 191, 706—711.
CAVENESS V. S. — Epilepsy and cranio-cerebral injury of warfare în Conf. Proc. Head Injury, 1966, XVIII, 220—234.
CAVENESS W. F. — *J. Neurosurg.*, 1963, 21, 570—583.
CAVENESS W. F., WALKER A. E., ASCROFT P. B. — *J. Neurosurg.*, 1962, 19, 122—129.
CAVENESS W. F. — Etiological and provocative factors: trauma in Vinken Hand. Neurol. Elsevier Amsterdam, 1974, 15, 274—294.
CRITCHLEY M. D. — *Brit. Med. J.*, 1957, 1, 357—362.
CRITCHLEY M. D. — *Med. Ann.*, 1935, 283—284.

Scanned with OKEN Scanner

CRITCHLEY Mc. D. — *Med. Ann.*, 1957, 318—320.
DENNY-BROWN D., RITCHIE RUSSELL W. — *Brain*, 1941, 64, 93—164.
ELVIDGE A. R. — Examen et traitement de l'epilepsie posttraumatique, în Raport published by the World Federation of war veterans, Paris, 1958; Helsinki, 1958, 61—86.
EVANS J. P. — Acute head injury, C. Thomas Springfield, 1950.
GURDJIAN E. S., WESTER J. E. — Head injury mecanism, diagnosis and management, Little Brown Co., Boston, 1958.
HILBOM E. — Posttraumatic epilepsy, Proc. 8th Int. Congress Neurol., Wien, 1965.
JENNET W. B. — *Arch. Neurol. (Chicago)*, 1961, 4, 599—607.
KREINDLER A. — Posttraumatic epilepsy „Progress in Brain Research Elsevier", 1965, 15.
KREYNBUHL H. — Clinic Neurosurg., 1967, 14, 41—71.
LEWIN W. — The manegement of head injuries Bailliere, Thindall and Cassel, Londra, 1966.
MARTLAND H. S., PUNCH DRUNK — *J. Amer. med. Ass.*, 1928, 91, 1 103—1 107.
PARKER H. L. — *J. Neurol. a Psychopath.*, 1934, 15, 20, 28.
PAILLAS J. E., PAILLAS N., BUREAU M. — *Epilepsia*, 1970, 11, 5—15.
PFNFIELD W., SHAVER M. — *Ass. nerv. ment. Dies.*, 1945, 24, 620—634.
PHILIPS G. — *J. Neurol. Neurosurg. Psychiat.*, 1954, 17, 1—10.
ROWBOTHAM G. F. — Acute injuries of the head. Their diagnosis, treatment complications and sequels, ed. a IV-a, E. S. Livingstone, Edinburg, 1964.
RUSSELL W. R., WHITTY C. W. M. — *J. Neurol. Neurosurg. Psychiat.*, 1952, 15, 73—97.
SYMONDS C. P. — *Lancet*, 1935, 2, 1, 217.
WALKER A. E. — *Wld. Neurol.*, 1962, 3, 185—194.
WALKER A. E., JABLON S. A. — Follow-up study of head wounds in world war II, V. Medical Monogr. Goc. Print. of Washington, 1961.
WAERTHEIMER P. — *Lyon chir.*, 1956, 52, 130—140.

PARTICULARITĂȚILE TRAUMATISMELOR CRANIOCEREBRALE LA COPII

VLAD CIUREA

Traumatismele cranio-cerebrale ocupă un loc deosebit în cadrul traumatologiei generale infantile. Frecvența acestor traumatisme este în reală creștere odată cu progresul civilizației. Ponderea neurochirurgicală a traumatismelor cranio-cerebrale la copii este legată atît de incidența lor crescută cît și de gravitatea și consecințele neuropsihice ale acestora. Un studiu statistic al celor 4 739 traumatisme cranio-cerebrale la copii (0—16 ani) internate în perioada 1960—1978 în Clinica de neurochirurgie, București, a relevat următoarele:

1. Incidența traumatismelor cranio-cerebrale este în continuă creștere (fig. 682). Astfel, se constată o dublare a numărului de cazuri internate în serviciul de neurochirurgie în 1978 față de 1970. Desigur că jocurile copiilor, traficul rutier și multiplele activități sportive au contribuit la această creștere impresionantă a traumatismelor cranio-cerebrale.

2. Frecvența maximă a traumatismelor cranio-cerebrale este întîlnită la grupa de vîrstă 5—10 ani (fig. 683) reprezentînd aproximativ 40% din totalul traumatismelor cranio-cerebrale ale copilului. Aceasta se explică, pe de o parte, prin imprudențele reale ale copiilor în cadrul diferitelor

Scanned with OKEN Scanner

jocuri, iar pe de altă parte prin lipsa de conservare față de agresiunile externe (mijloace auto, animale domestice etc.).

3. Sexul masculin este afectat predominant, în proporție de aproximativ 3 : 1 (fig. 684), fapt constatat și de alți autori. Astfel Hendrick și colab. (1964) găsesc un procent de 68,2% pentru traumatismele cranio-

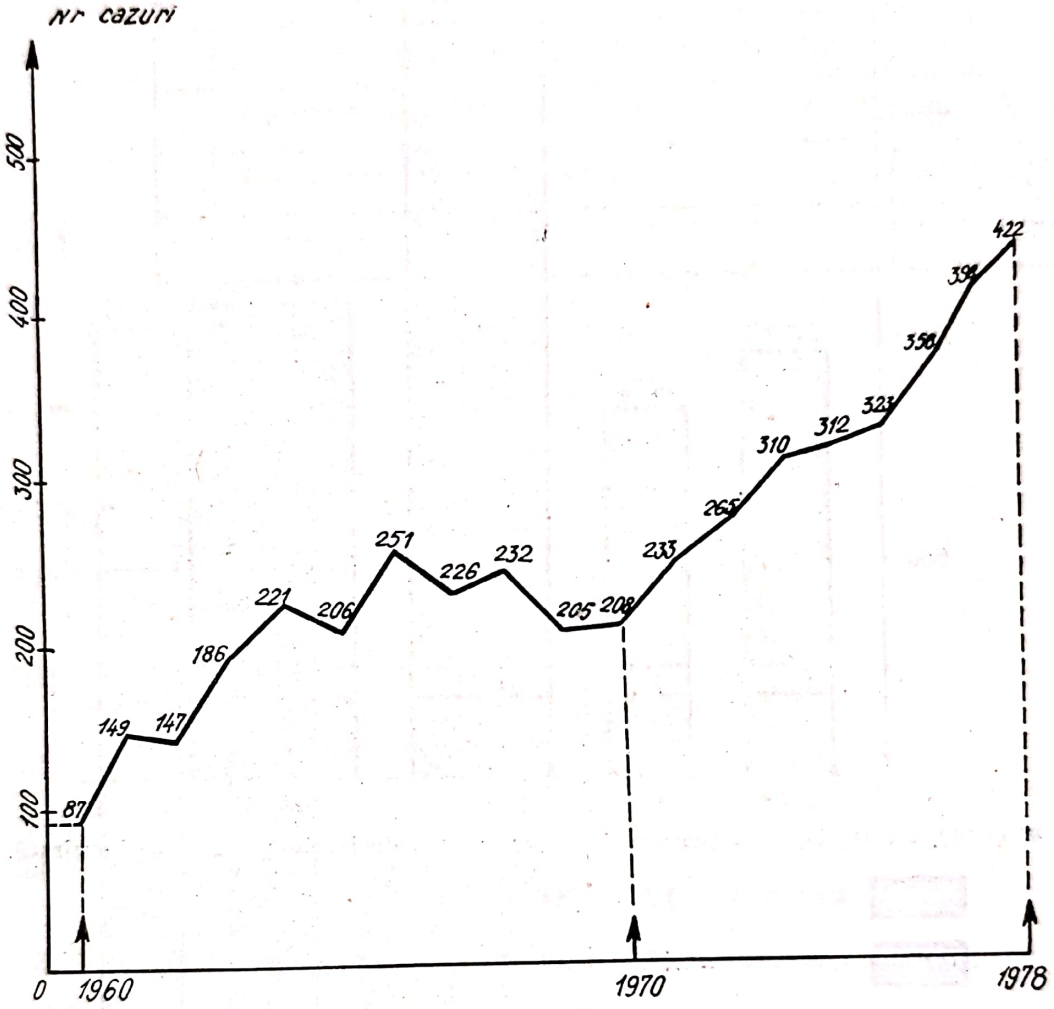

Fig. 682. — Distribuția traumatismelor craniocerebrale în perioada 1960—1978 (4 739 cazuri).

cerebrale la băieți. De remarcat că la sugari se observă o repartiție armonioasă între cele două sexe.

4. Repartiția după factori etiologici relevă că traumatismele craniocerebrale sînt produse preponderent de accidentele de circulație (mai ales mijloace auto) (35,5%), urmate de căderi de la înălțimi diverse (pat, masă, etaj, scări, pom) (31,6%). Celelalte cauze ale traumatismelor cranio-cerebrale, în ordinea frecvenței sînt: căderi la același nivel, lovituri cu obiecte contondente, accidente cauzate de animale domestice, accidente prin explozie, etc. Aceste traumatisme nu au o pondere deosebită și nici caractere speciale. La sugar predomină căderile de la diferitele înălțimi. Din datele statistice se remarcă că numărul total al traumatis-

Scanned with OKEN Scanner

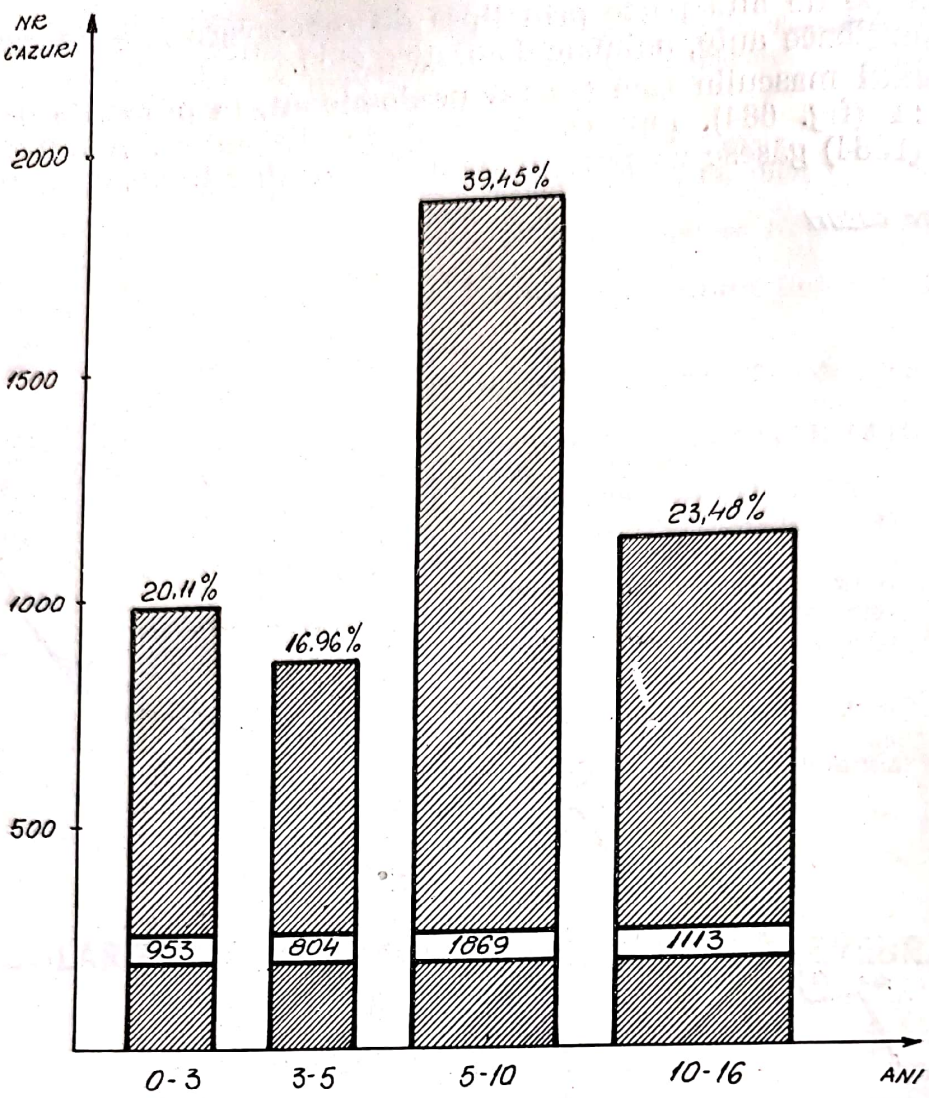

Fig. 683. — Repartiția traumatismelor craniocerebrale pe grupe de vîrstă.

MASCULIN = 3.347 cazuri

FEMININ = 1.392 cazuri

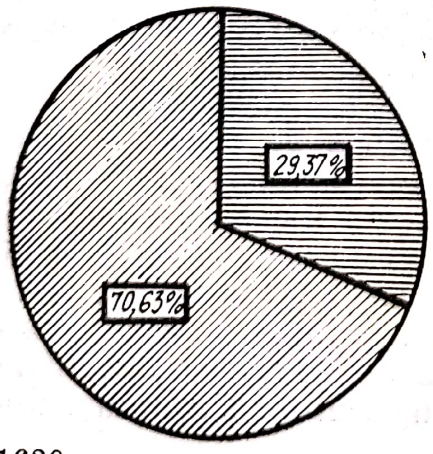

Fig. 684. — Incidența traumatismelor craniocerebrale după sex.

Scanned with OKEN Scanner

I.	Accidente de circulație	1683	35,51%
II.	Căderi de la înălțime	1500	31,65%
III.	Căderi de la același nivel	492	10,38%
IV.	Lovituri craniene cu obiecte contondente	736	15,35%
V.	Accidente cauzate de animale domestice	242	5,11%
VI.	Accidente prin explozie	53	1,12%
VII.	Diverse	33	0,70%

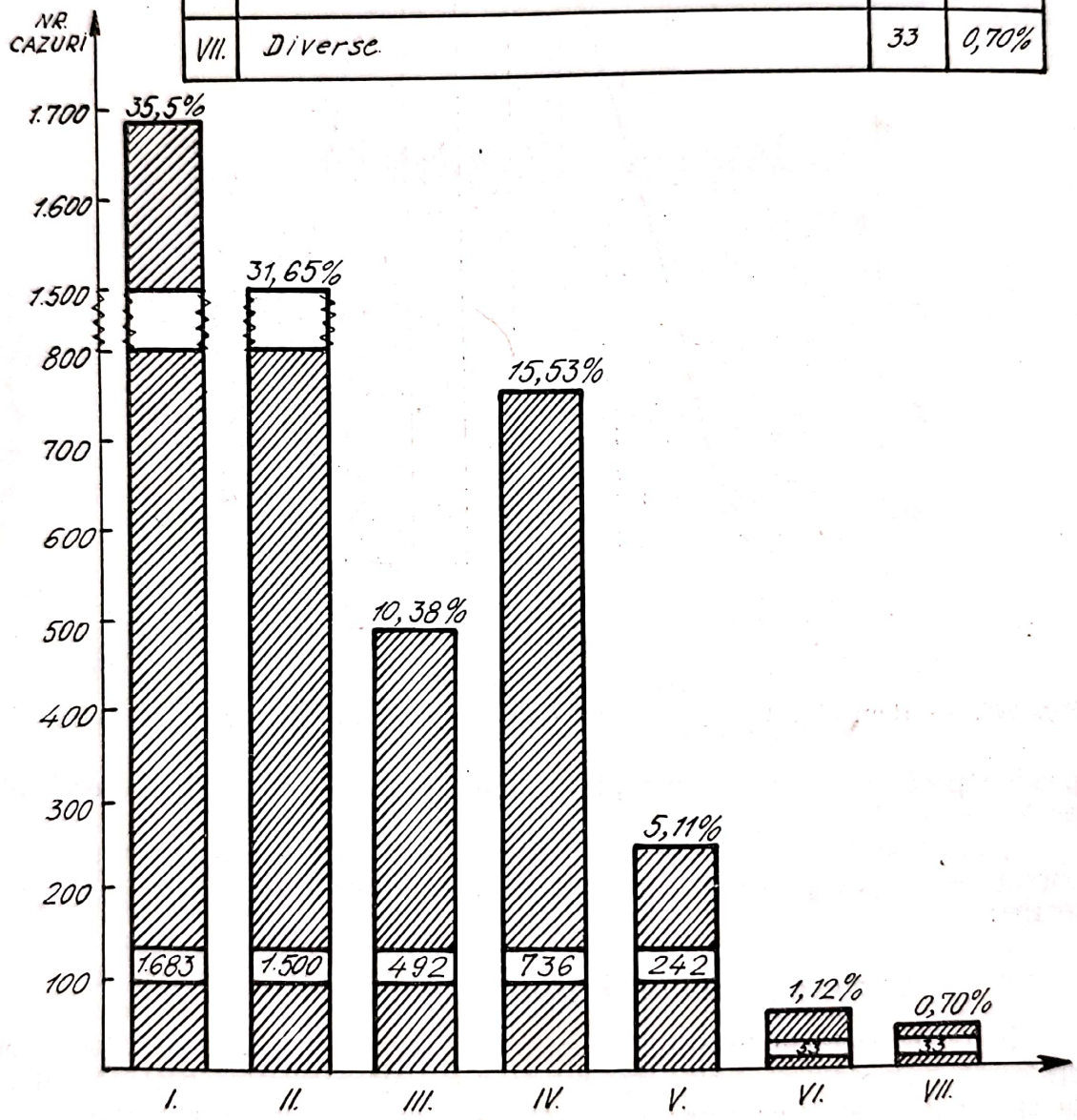

Fig. 685. — Distribuția traumatismelor craniocerebrale după factorii etiologici.

Scanned with OKEN Scanner

melor craniocerebrale prin cădere (de la nivele diferite şi acelaşi nivel) depăşeşte numărul traumatismelor prin accidente de circulaţie (fig. 685).

5. Incidenţa traumatismelor este maximă în lunile de vară (iunie-septembrie), deci în legătură cu vacanţa, jocuri sportive, trafic rutier etc. (fig. 686). Din datele statistice reiese că în lunile de vară amintite se

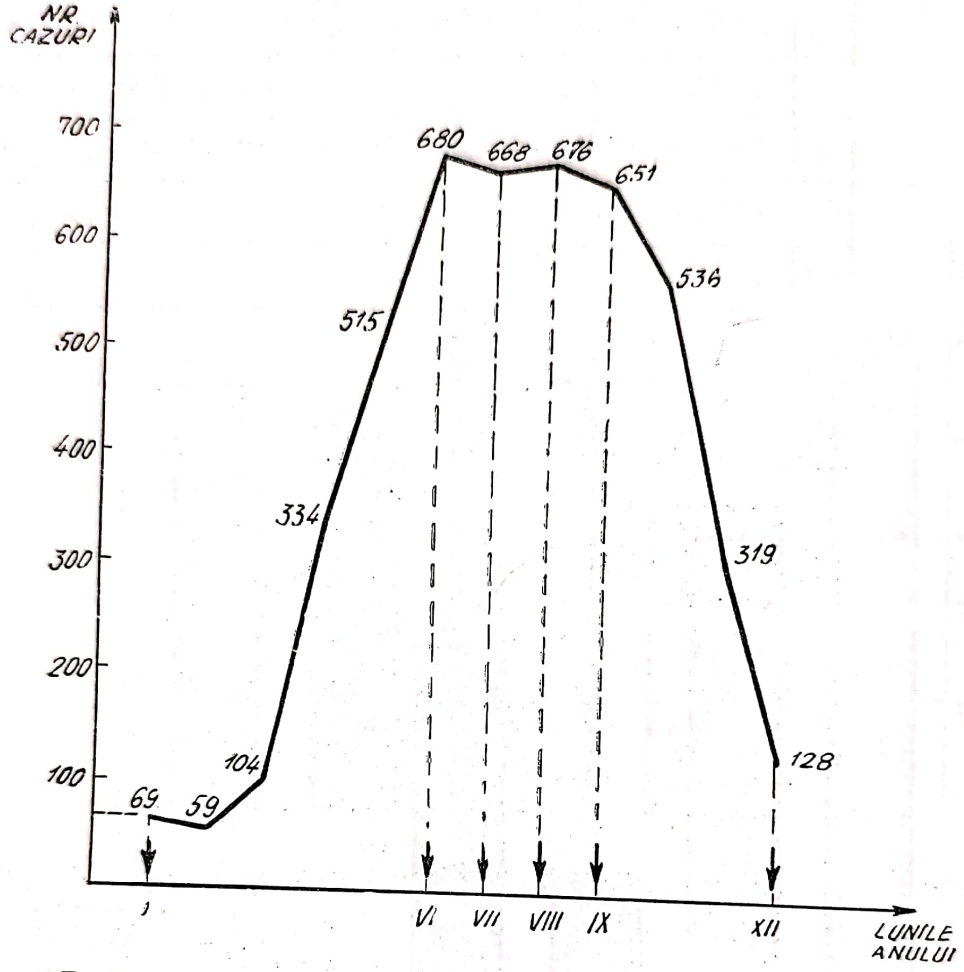

Fig. 686. — Repartiţia traumatismelor craniocerebrale în decursul lunilor anului.

produc peste 60% din numărul total al traumatismelor craniocerebrale pe întreg anul.

Ţinînd seama de particularităţile morfofiziologice ale copilului şi de condiţiile etiopatogenice, traumatismele craniocerebrale se împart în două grupe:

I. TRAUMATISMELE SUGARULUI ŞI COPILULUI MIC (0–3 ANI)

În traumatologia infantilă, capul este cu atît mai frecvent lezat, cu cît copilul este la o vîrstă mai mică. Aceasta se explică prin faptul că la sugar greutatea capului reprezintă 1/5 din greutatea corpului. Talia comparată a capului sugarului este 23% faţă de 13% la adult (Klein, 1955). Din această cauză căderea sugarului sau a copilului mic, afectează întotdeauna craniul. În cădere, copilul nu se contractă şi deci puterea

de amortizare este mai mare decît la adult. Datorită acestei relaxări, contactul cu solul are consecințe puține de cele mai multe ori asupra craniului și a conținutului său. Astfel au existat cazuri de traumatisme craniocerebrale la copii mici prin cădere de la înălțimi diverse (etaj 3—5), la care semnele neurologice au fost minime. La amortizarea forțelor de impact, contribuie și anumite particularități structurale ale craniului: cu toate că osul este mai subțire ca la adult, acesta posedă o mare elasticitate și plasticitate, la care contribuie și mobilitatea suturilor. Din acestea rezultă că intensitatea și gravitatea unui traumatism craniocerebral la copilul mic nu sînt traduse decît în parte prin leziunile tegumentare și craniene. Există astfel un neparalelism între leziunile craniene și amploarea leziunilor cerebrale.

Tipurile de fracturi la vîrsta 0—3 ani sînt:

1. *Fisura craniană liniară,* care nu pune probleme deosebite de tratament (fig. 687). Pînă la 2 ani oasele boltei craniene nu conțin diploie, aspectul radiologic final este deci de fisură.

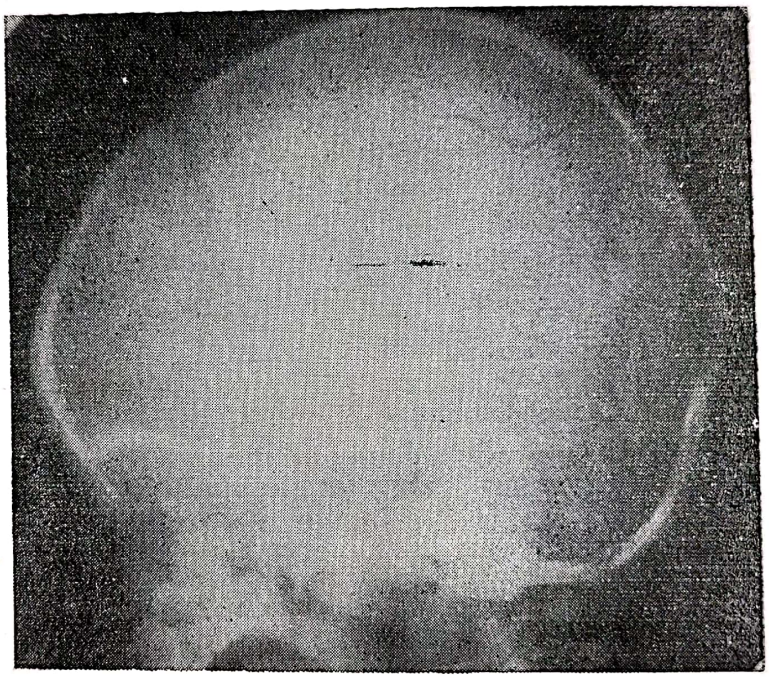

Fig. 687. — Radiografie craniană „simplă": fisură parietală stîngă la sugar (imagine de profil).

2. *Fractură craniană depresivă,* în minge de „ping-pong" *(fig. 688).* Sînt înfundări plate, în regiunea boselor parietale care trebuiesc redresate chirurgical cît mai rapid.

3. *Fractura diastazică,* care este de fapt o disjuncție posttraumatică a suturilor craniene *(fig. 689).* În general toate suturile se pot desface, cea mai solidă fiind sutura sagitală.

4. *Fractura craniană progresivă,* constituie o caracteristică deosebită a patologiei craniocerebrale la sugar și copilul mic. Aceasta reprezintă un mod particular de evoluție a fracturilor craniene în perioada 0—3 ani. Inițial se produce o fractură craniană liniară închisă, cu ruperea periostului și a durei mater, fapt explicat prin aderența acestora de structurile

Scanned with OKEN Scanner

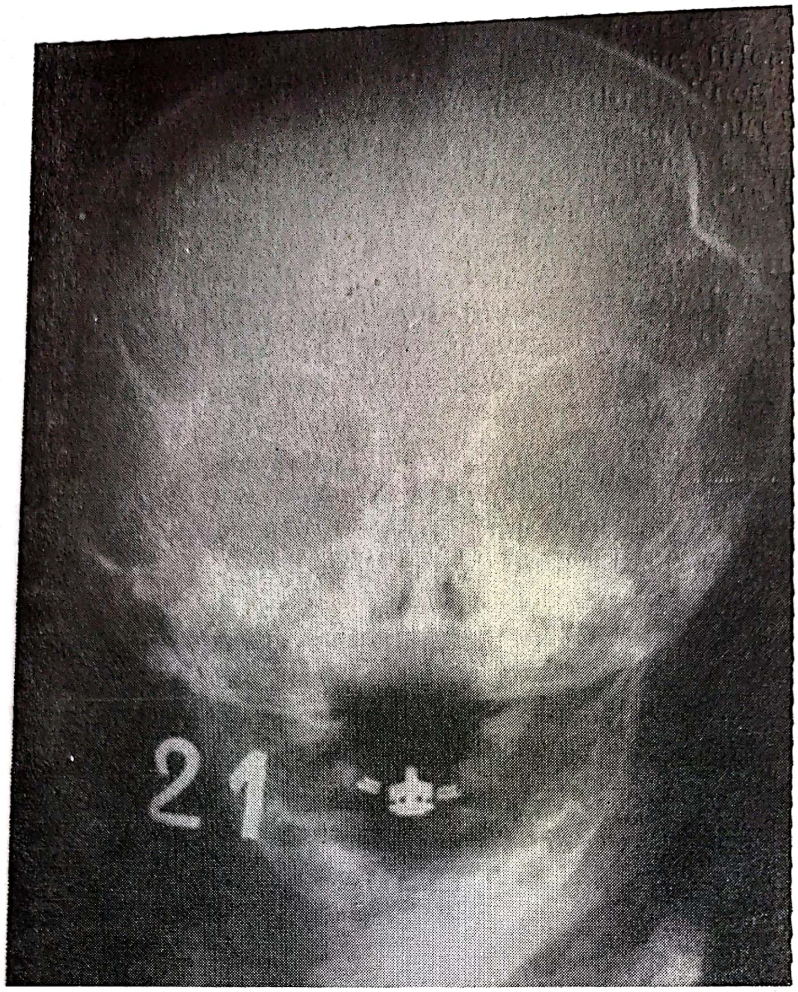

Fig. 688. — Radiografie craniană simplă: fractură depresivă în minge de „ping-pong“ (imagine de față).

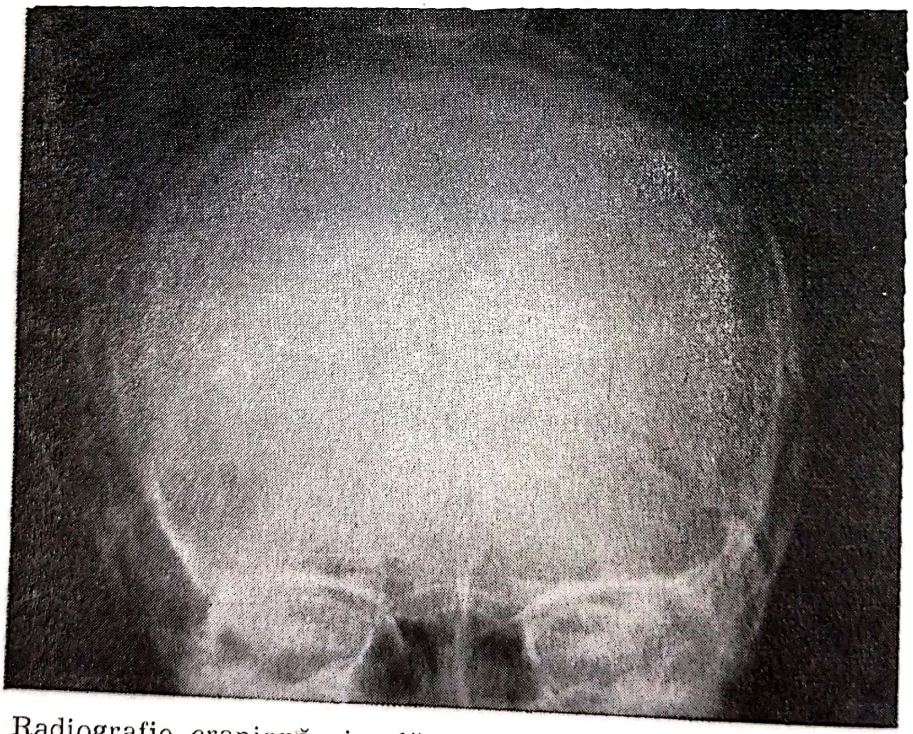

Fig. 689. — Radiografie craniană simplă: disjuncție traumatică a suturii temporo-occipitale stîngi.

Scanned with OKEN Scanner

osoase (fig. 690, *a*). Sub zona de fractură are loc o dilacerare minoră. În al doilea timp, dura-mater dilacerată, se interpune în linia de fractură. Fractura craniană are, paradoxal, tendința de lărgire treptată, favorizînd hernierea conținutului cerebral la acest nivel. Practic, orice fractură la grupa de vîrstă 0—3 ani care nu are tendința la vindecare după 3 luni,

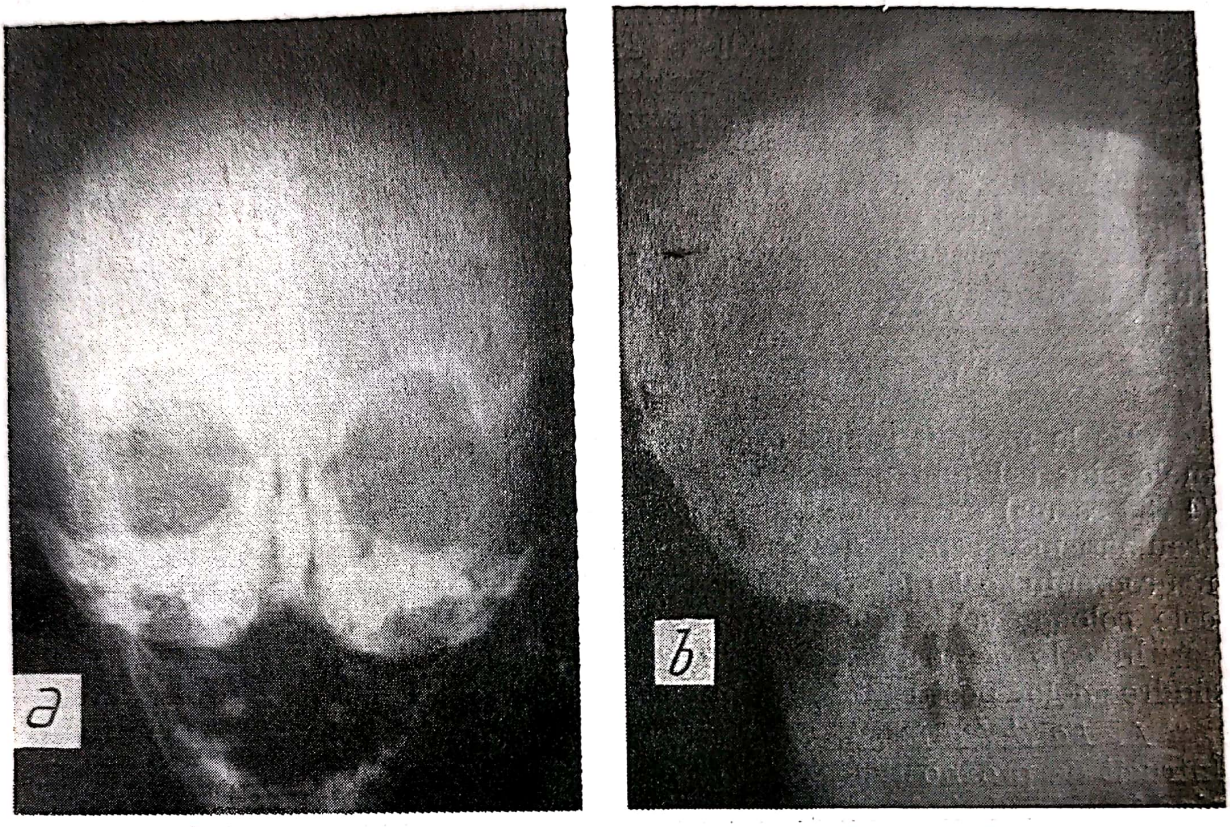

Fig. 690. — Radiografie craniană simplă (imagine de față):
a) fractură parieto-temporală stîngă (faza inițială); *b*) fractură progresivă parieto-temporală stîngă, același caz, la 6 luni de la traumatism (faza manifestă).

trebuie suspectată de producerea unei fracturi progresive. La întîrzierea osteogenezei liniei de fractură pot interveni și alți factori de natură metabolică (tulburări în metabolismul fosfocalcic, avitaminoze). În al treilea timp, fenomenele locale de dilacerare cerebrală, realizează un important grad de edem cerebral care, alături de hipersecreția de LCR (de natură iritativă), produc un sindrom de hipertensiune intracraniană. Astfel se realizează o herniere cerebrală cu desfacerea largă a liniei de fractură (fig. 690, *b*). Odată diagnosticată fractura craniană progresivă, necesită un tratament neurochirurgical adecvat cît mai rapid, ce constă în: rezecția zonei de dilacerare cerebrală, închiderea durei-mater prin homografă, ulterior alloplastie craniană.

Leziunile cerebrale primare specifice (comoție, contuzie, dilacerare) la grupa de vîrstă 0—3 ani, prezintă următoarele particularități:

— tabloul clinic al contuziei cerebrale este dominat de crize convulsive;

— tratamentul contuziei cerebrale la această vîrstă nu se deosebește de măsurile impuse la copilul mare (antibiotice, corticoterapie, vitamine),

Scanned with OKEN Scanner

dar reechilibrarea hidroelectrolitică şi metabolică, datorată vărsăturilor repetate, trece pe primul plan;

— dilacerarea cerebrală este practic absentă la această vîrstă, datorită marcatei elasticităţi craniocerebrale.

Revărsatele sanguine intracraniene traumatice sînt în general rare, datorită rezistenţei sistemului vascular cerebral al copilului mic la impactul traumatic. Insistăm asupra apariţiei la această vîrstă, în toate traumatismele craniocerebrale a edemului cerebral, care constituie modalitatea reacţională cea mai frecventă a creierului traumatizat, astfel că orice tip de leziune traumatică acută are o componentă de edem. În concordanţă cu aceste date, edemul cerebral necesită corectarea de urgenţă a mecanismelor agravante (tulburări respiratorii, hipertermie, reechilibrare hidroelectrolitică şi metabolică) şi tratament adecvat ce constă în: soluţii hiperosmolare (Manitol 20%, 0,5—1 gr./kh corp/24 ore), diuretice (de tip furosemid), corticoterapie (dexamethasonă) (Alexianu şi colab., 1971).

II. TRAUMATISME CRANIOCEREBRALE LA VÎRSTA 3–16 ANI

De la început remarcăm faptul că, peste vîrsta de 3 ani, traumatismele sînt cel mai adesea multiple (politraumatisme). În seria urmărită (4 739 cazuri) am constatat, peste vîrsta de 3 ani, un număr de 853 politraumatisme, reprezentînd 18% din totalul traumatismelor. Alături de neurocraniu, cel mai frecvent sînt lezate membrele, viscerocraniul, toracele, coloana vertebrală, bazinul şi abdomenul.

În cele ce urmează vom prezenta principalele particularităţi ale sindroamelor posttraumatice la copilul peste 3 ani.

A. *Particularităţile sindroamelor posttraumatice primare, specifice.* Întrucît de prognosticul vital şi funcţional al pacientului traumatizat depind în primul rînd leziunile cerebrale, prezentăm caracteristicile acestora la copil:

— *Din punct de vedere lezional,* contuzia cerebrală este cea mai frecventă leziune traumatică primară, în timp ce dilacerarea este destul de rar întîlnită. Contuzia cerebrală fiind un proces predominant vascular, fenomenele lezionale sînt deci mult mai puţin importante la copil şi astfel mai rapid reversibile. Din datele obţinute prin studiul statistic al celor 4 739 cazuri de copii cu traumatisme craniocerebrale, am constatat contuzia cerebrală în 91%, dilacerarea în 6% şi comoţia cerebrală în 3% din cazuri. Ca formă anatomo-clinică, la copil predomină contuzia cerebrală minoră şi medie, contuzia cerebrală gravă întîlnindu-se frecvent în politraumatisme.

— *Din punct de vedere clinic,* trebuie relevate: a) disproporţia marcată între intensitatea impactului şi suferinţa cerebrală (copii grav traumatizaţi cu stare generală relativ bună şi invers); b) rapiditatea de succesiune a diferitelor secvenţe clinice, cu agravări sau ameliorări rapide în decurs de cîteva ore. De aici rezultă necesitatea supravegherii atente şi permanente a acestor pacienţi. Supravegherea implică urmărirea stării de conştienţă (testul cel mai semnificativ), funcţiile vegetative şi semnele neurologice (Arseni şi colab., 1969).

— *Din punct de vedere evolutiv,* traumatismele craniocerebrale la copiii peste 3 ani în 95% din cazuri sînt benigne (Ciurea, 1978). Con-

Scanned with OKEN Scanner

tuziile cerebrale grave difuze, cu comă prelungită au un procent de supraviețuire și apoi de recuperare funcțională destul de ridicată la copil. Astfel, din 252 copii cu comă profundă, au supraviețuit 158 (Ciurea, 1978). Dintre sindroamele clinice neurologice, evoluția cea mai favorabilă au avut-o tulburările de vorbire, apoi sindroamele piramidale și cel mai puțin sindroamele extrapiramidale.

— *Din punct de vedere terapeutic,* insistăm asupra evitării unor atitudini pripite în efectuarea craniectomiilor exploratorii la copil. Dictonul englez „Wait and see" (așteaptă și vezi) este tocmai potrivit în aceste cazuri. De asemenea insistăm asupra tratamentului anticonvulsivant (Fenobarbital) pe care îl recomandăm la toate contuziile cerebrale medii și grave în perioada de remisiune, cu urmărire clinică și EEG, timp de 3—6 luni pînă la 2 ani.

B. *Particularitățile sindroamelor posttraumatice de ansamblu, nespecifice.* În grupul acestor leziuni sînt încadrate următoarele sindroame: edemul cerebral, vasoparalizia și vasotromboza. Întrucît leziunile vasculare nespecifice sînt reduse la copil, edemul cerebral, ca mod de *reacție a creierului* traumatizat, trece pe primul plan, dominînd tabloul clinic. Simptomatologia edemului cerebral difuz este în fond cea a sindromului de hipertensiune intracraniană. În statistica efectuată asupra traumatismelor craniocerebrale la grupa de vîrstă 3—16 ani în perioada 1970—1978, am constatat 38 cazuri în care sindromul de hipertensiune intracraniană a fost complet (cu modificări de fund de ochi). După intervalul liber existent, agravarea sau ameliorarea rapidă ulterioară sînt în fond modalitățile evolutive ale edemului cerebral (Arseni și colab., 1969). Ținînd seama de frecvența crescută a edemului cerebral acut posttraumatic și de posibilitățile de modificare rapidă a stării generale, este necesară supravegherea atentă a copilului traumatizat. Tratamentul edemului cerebral la copilul 3—16 ani nu diferă de măsurile terapeutice menționate la copilul mic.

C. *Particularitățile sindroamelor posttraumatice compresive.* Aceste leziuni, reprezentate de hematoamele intracraniene, sînt secundare efectelor traumatice imediate. La copil sînt posibile toate tipurile de hematoame intracraniene, dar incidența este mult mai mică față de adult. Incidența constatată statistic în Clinica de neurochirurgie din București, în perioada 1960—1978 pe un număr total de 4 739 traumatisme craniocerebrale este următoarea: 61 cazuri de hematoame extradurale (1,3%), 33 cazuri de hematoame subdurale (0,7%), 18 cazuri de hematoame intracerebrale (0,4%). Aceste date sînt în concordanță cu cele furnizate de alți autori (Mealey, 1948; Matson, 1969). Sexul predominant afectat este cel masculin, iar grupa de vîrstă preponderent lezată este cuprinsă între 10—16 ani.

D. *Particularitățile sindroamelor posttraumatice reziduale (Sechelele neuropsihice).* Precum am arătat, traumatismele craniocerebrale la copil au o benignitate deosebită. Mortalitatea prin contuzie cerebrală gravă a fost de 3,6%, raportat la 4 739 traumatisme craniocerebrale. Decesele au survenit doar în cazurile cu comă profundă. Sindroamele posttraumatice reziduale au fost întîlnite în 5% din cazuri, după un timp de urmărire de minimum 2 ani. Dealtfel Chicot și Esteve (1958) și Richou (1959) constată procente asemănătoare și insistă asupra faptului că majoritatea

Scanned with OKEN Scanner

cazurilor de traumatisme craniocerebrale la copii nu sînt urmate de sechele. De la început remarcăm că nu există un raport strict între gravitatea imediată a traumatismelor craniocerebrale și sechelele neuropsihice reziduale. La copii sindroamele reziduale posttraumatice au multiple particularități.

1. *Contuzia reziduală* constă în cefalee, vertije, fatigabilitate, irascibilitate și este deosebit de frecvent, dar cu ameliorare rapidă.

2. *Sindroamele neurologice reziduale* au o evoluție favorabilă, cu recuperare în majoritatea cazurilor. Evoluția cea mai favorabilă se înregistrează pentru tulburările de vorbire, urmate de deficitele motorii. În schimb sindroamele extrapiramidale, paraliziile faciale periferice, survenite imediat posttraumatic, leziunile de nerv optic și acustic, au în general un prognostic defavorabil.

3. *Sindroamele psihice reziduale* au constituit principalele elemente de discuție în literatură, încă de la primele observații asupra traumatismelor craniocerebrale la copii. În timp ce tulburările intelectuale sînt considerate excepționale (Horvath și Deciu, 1971), tulburările psihocaracteriale sînt recunoscute de toți autorii. Aceste tulburări se manifestă prin modificări de comportament cu iritabilitate, crize de mînie, agresivitate, labilitate emotivă, anxietate marcată etc. Datele din literatură pledează pentru faptul că starea psihică premorbidă a copilului influențează într-un grad important apariția tulburărilor psihocaracteriale, posttraumatice (Cochet, 1960; Seligmann, 1963).

4. *Sindroamele endocrine reziduale,* sînt extrem de rare. Apariția lor după contuzii cerebrale grave cu afectarea ariei diencefalo-hipofizare au necesitat opoterapie susținută. Aceste modificări endocrine posttraumatice sînt: cașexie hipofizară, sindrom Babinski-Frölich, diabet insipid.

5. *Crizele convulsive posttraumatice* imediate și recente sînt frecvente la copii, în timp ce crizele epileptice posttraumatice tardive sînt extrem de rare (Arbus și colab., 1969). Epilepsia posttraumatică nu are nici un element semiologic deosebit. Jennett (1973) insistă asupra frecvenței epilepsiei posttraumatice la copiii sub 5 ani.

6. *Encefalopatia posttraumatică,* ca sindrom evolutiv cronic pe baza unor leziuni cerebrale difuze degenerative, nu poate fi afirmată cu certitudine decît după o urmărire atentă clinico-EEG de minimum 2 ani. Simptomatologia în acest caz este polimorfă, fiind dominată de tulburări psihice și crize comițiale. Cunoscînd posibilitățile de recuperare cerebrală ale copilului, se impune terapeutica preventivă a encefalopatiei posttraumatice prin combaterea susținută a efectelor traumatice primare. De asemenea tratamentul neurotonic, vitaminic, anticonvulsivant, kineto-terapeutic, logopedic au un efect de prevenire a instalării encefalopatiei posttraumatice.

LEZIUNILE TRAUMATICE ALE PĂRȚILOR MOI, OASELOR CRANIENE ȘI MENINGELOR

La copilul peste 3 ani constatăm cîteva caracteristici deosebite ale leziunilor traumatice ale structurilor de înveliș cerebral.

Privitor la tipurile de fracturi craniene, cele mai frecvente sînt fracturile liniare, asociate adesea cu hematoame epicraniene și fracturile de-

Scanned with OKEN Scanner

Fig. 691. — Radiografia craniană simplă: fractură craniană liniară occipitală (poziție occipit semiaxială).

Fig. 692. — Radiografie craniană simplă: fractură craniană depresivă parietală dreaptă (imagine de față).

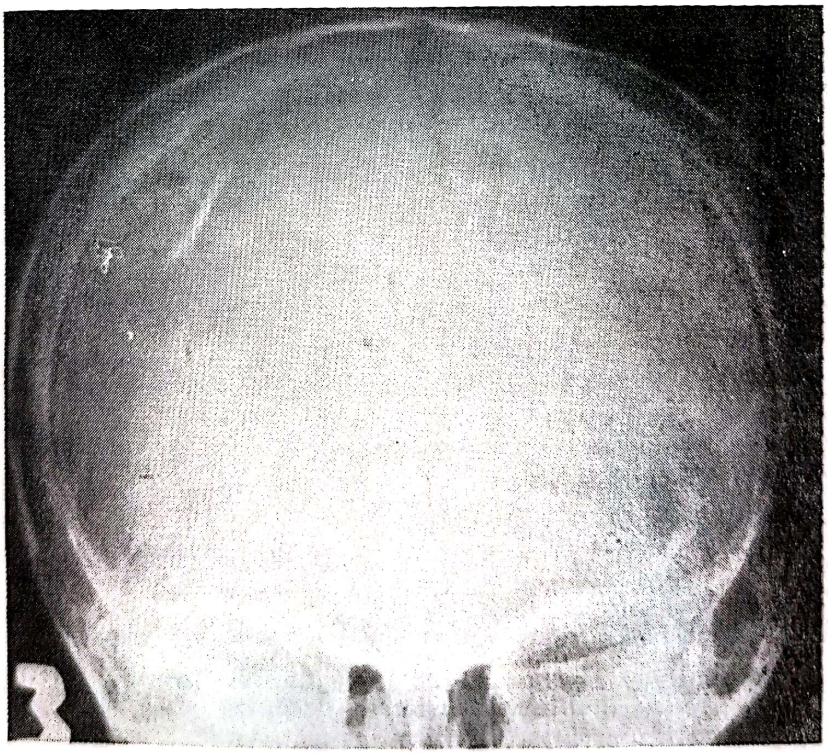

Scanned with OKEN Scanner

presive (fig. 691, 692). La copil remarcăm posibilitatea mare a redresării chirurgicale a fragmentelor osoase în fracturile depresive simple sau cominutive (fig. 693). Lezarea pahimeningelui (dura mater) este constatată mult mai frecvent la copii decît la adulți. Dealtfel, toate fracturile cra-

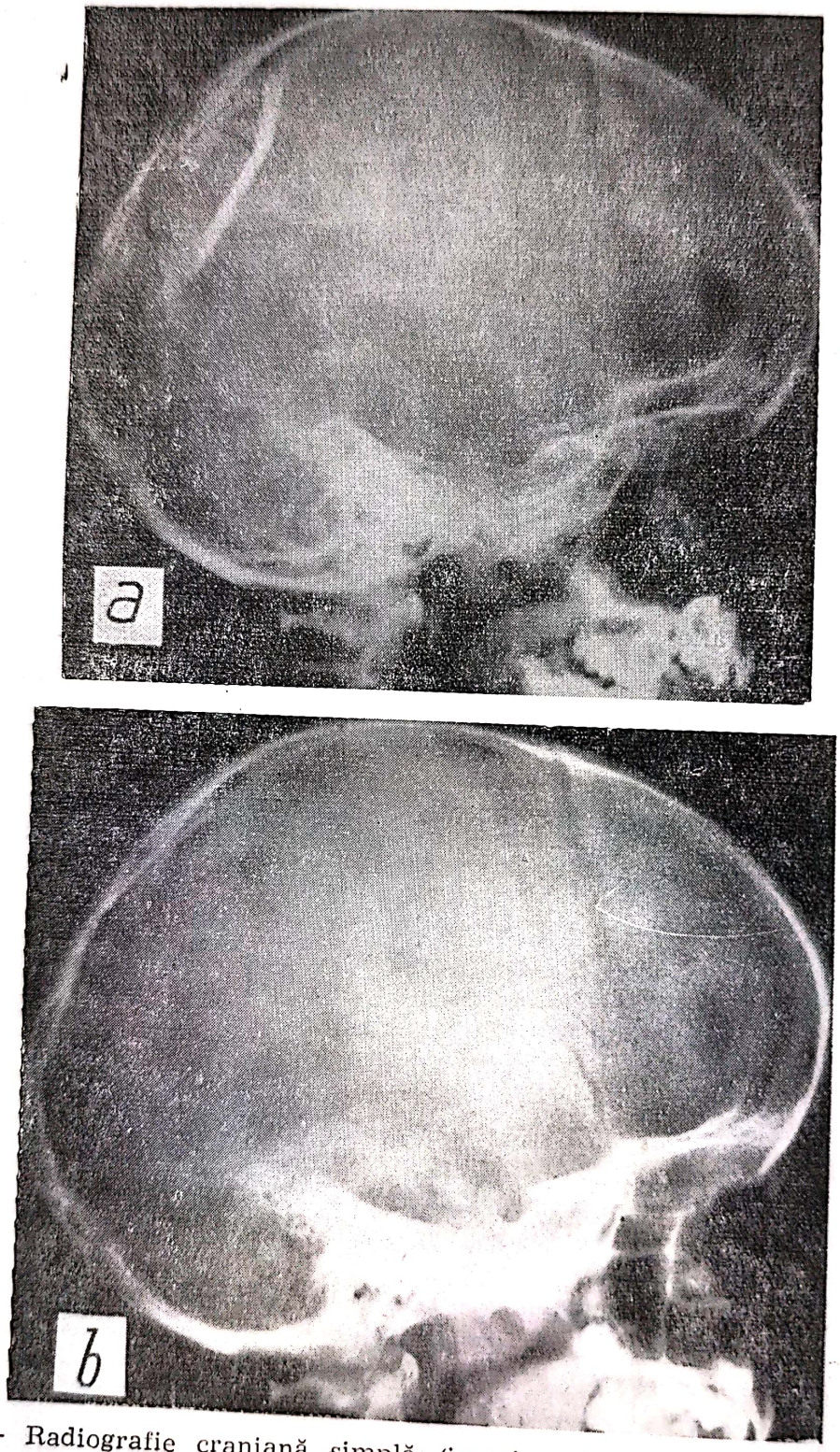

Fig. 693. — Radiografie craniană simplă (imagine de profil): fractură craniană depresivă parietală dreaptă:
a) preoperator; *b)* postoperator.

Scanned with OKEN Scanner

niene sînt pasibile de producere de fisuri sau dilacerări durale, ceea ce agravează evoluția traumatismelor craniocerebrale.

În final se poate afirma că traumatismele craniocerebrale la copii au o pondere deosebită prin frecvența lor, prin multiplele leziuni pe care le produc și prin posibilitățile mari de recuperare. Măsurile de profilaxie de ordin educativ (pentru copii, părinți, cadre didactice) și de ordin protectiv (cărucioare cu hamuri, punerea copilului în țarc, plase la geamuri și balcoane, spații de joacă și sport îngrădite), au un rol deosebit în prevenirea traumatismelor craniocerebrale la această vîrstă. De mare importanță este supravegherea atentă și continuă a copiilor în orice situație. În caz de producere a traumatismelor craniocerebrale sînt necesare măsuri terapeutice complete sau chiar tratament în echipă medicală (neurochirurg, pediatru, reanimator, ortoped, kinetoterapeut, logoped) pentru o recuperare totală, căci de multe ori aceasta este posibilă.

BIBLIOGRAFIE

ALEXIANU D., IANCOVICI FL., POBORAN C., CIUREA V. — *Chirurgia*, 1971, 20, 2, 166—184.

ARBUS L., MORON P., LAZORTHES Y., LUXEY CL. — *Neurochirurgie (Paris)*, 1969, 15, 1, 27—34.

ARSENI C., HORVATH LENKE, ILIESCU D. — *Chirurgia*, 1969, 18, 7, 577, 585.

CHIGOT P. L., ESTEVE P. J. — Traumatologie infantile, Ed. Masson, Paris, 1958.

COCHET F. M. CH. — Traumatismes cranio-cerebraux de l'enfant. À-propos de 122 observations. Thèse Chermont. 1960.

CIUREA V. — Particularitățile traumatismelor craniocerebrale la copil. Comunicare Sesiunea Științifică I.O.M.C., Călimănești, 3—4 noiembrie, 1978.

HENDRICK E. B., HARWOOD-HASH D. C. F., HUDSON A. R. — *Clin. Neurosurgery*, 1964, 11, 46—65.

HORVATH LENKE, DECIU LILIANA — *Pediatria*, 1971, 20, 2, 141—146.

JENNETT B. — *Develop. Med. Child. Neurol.*, 1973, 15, 1, 56—62.

KLEIN M. R. — *Rev. méd. franç.*, 1955, 46, 5, 433.

MATSON D. D. — Neurosurgery of Infancy and Childhood. Ch. C. Thomas. Publ. Springfield, III, 1969.

MEALEY J. R. — Pediatric Head Injuries. Charles C. Thomas. Publ. Springfield, III, 1968.

RICHOU S. — Contributions à l'étude des traumatismes crâniens de l'enfant. Thèse, Paris, 1969.

SELIGMANN F. R. — Séquelles neuro-psychiatriques des traumatismes crâniens acquis de l'enfant. Thèse, Paris, 1963.

Scanned with OKEN Scanner

V

TRAUMATISMELE VERTEBRO-MEDULARE CU FENOMENE DE COMPRESIUNE MEDULARĂ

C. ARSENI și G. PANOZA

Traumatismele vertebro-medulare închise și deschise reprezintă în timp de pace 0,7—1% din totalul traumatismelor internate în clinică, fiind mai frecvente la bărbați (75%) între 20 și 45 de ani. Cazurile de la necropsie dau o frecvență dublă a traumatismelor cervicale, deoarece majoritatea sînt mortale.

Frecvența leziunilor osoase vertebrale variază după nivelul traumatismului. Coloana cervicală este lezată între 6—9% din cazuri, coloana toracală în 42—45% din cazuri, iar coloana lombară în 46—50% din cazuri. Vertebrele cele mai frecvent lezate sînt: vertebra a VI-a la coloana cervicală (13%); vertebra a XII-a la coloana toracală (16%) și prima vertebră la coloana lombară (27%).

Frecvența sindromului de compresiune medulară în traumatismele vertebrale închise este considerabil mai mică (38%) într-un serviciu de chirurgie-ortopedie față de cea din clinicile de neurochirurgie (98%). Frecvența semnelor neurologice în raport cu leziunea osoasă atinge 100% în regiunea cervico-toracală superioară și 30—70% în regiunea toraco-lombară.

EXAMENUL RADIOLOGIC

Examenul radiologic, chiar dacă arată o compresiune osoasă, nu este suficient pentru a indica întinderea leziunilor anatomopatologice, deoarece există și tulburări vasculare, care joacă un rol important în apariția simptomelor nervoase. Din această cauză se pot observa compresiuni osoase importante, cu tulburări neurologice discrete și invers.

Examenul radiologic este indispensabil pentru un diagnostic corect și pentru a preciza atitudinea terapeutică.

De preferință, radiografiile se fac la patul bolnavului cu un aparat mobil, acest lucru fiind valabil în special pentru regiunea cervicală, unde orice mobilizare poate fi fatală. De obicei radiografiile standard (față și profil) sînt suficiente, dar uneori tomogramele sînt indispensabile

Scanned with OKEN Scanner

pentru a evita fisuri (odontoidă, arcul atlasului, lame vertebrale, pediculi). Pentru coloana cervicală se recomandă radiografia segmentului superior C_1—C_4 și a celui inferior C_5—C_7, deoarece la acest nivel pot fi leziuni duble (fractura unui corp și luxația altuia la distanță).

Radiografia arată poziția vertebrei sau vertebrelor interesate în momentul respectiv și nicidecum situația din momentul traumatismului. Astfel, o luxație imediat după traumatism poate apărea redusă în momentul executării radiografiei și, invers, deplasarea poate fi accentuată în acest moment.

Radiografia de profil este obligatorie, deoarece uneori o tasare minimă nu apare decît în acest fel, radiografia de față arătînd un aspect normal.

Fracturile de coloană vertebrală, după aspectul radiografic, pot fi clasificate astfel: fisuri, fracturi fără deplasare, fracturi cu deplasare, fracturi cu detașarea marginii dorsale sau anterioare a corpului vertebral și fracturi cu luxația apofizelor articulare.

Pentru ca linia de fractură să apară pe radiografie trebuie să existe o deplasare a fragmentelor. Liniile de fractură vertebrală sînt oblice, verticale sau orizontale și pot interesa corpul vertebral în întregime sau parțial. Linia de fractură este uneori greu de pus în evidență, în special la nivelul corpurilor vertebrale C_7, T_1 și L_5 și la nivelul lamelor sau apofizelor articulare; din această cauză este nevoie uneori să se facă radiografii în incidențe speciale sau tomograme.

Traiectul fracturii, de obicei oblic caudal și ventral, scindează corpul vertebral în două fragmente principale: unul cranian, mai mic și cu baza ventral, cu tendința de a fi luxat înainte și unul caudal, atașat de arcul vertebral. În zdrobiri sau compresiuni, fragmentele sînt numeroase. Traiectul fracturii, vizibil pe radiografie, poate fi unic sau multiplu.

În simpla tasare cuneiformă uneori nu se poate decela traiectul fracturii; alteori pe radiografia de profil, în vecinătatea ecuatorului, se vede o angulație, care traduce fisura corticalei la nivelul vascular (zonă slabă a arhitecturii vertebrale).

În general, leziunile osoase sînt mai întinse decît apar pe radiografie. Astfel fisurile trabeculare din vertebrele vecine celei traumatizate se pot manifesta mult mai tîrziu prin decalcificări ușoare sau zone de scleroză osoasă.

Coloana cervicală trebuie studiată radiologic separat, deoarece la acest nivel imaginea radiografică diferă după mecanismul care a produs leziunea osoasă. În traumatismele prin hiperflexiune se observă următoarele aspecte:

a) Cifoza cu unghi mai mult sau mai puțin deschis, prin ruptura ligamentelor interspinoase, corpurile vertebrale fiind normale.

b) Cifoza unghiulară asociată cu tasarea cuneiformă a uneia sau a mai multor vertebre la rînd.

c) Fractura cominutivă a părții superioare a corpului vertebral.

d) Fractura cuneiformă, în care fragmentul anterior este deplasat de ligamentul vertebral ventral, iar fragmentul posterior tinde să alunece spre canalul vetrebral.

Scanned with OKEN Scanner

e) Luxația uni- sau bilaterală cu acroșarea apofizelor articulare uni- sau bilateral.

f) Fracturi izolate ale arcului posterior (lame sau apofize spinoase), cu deplasare caudală.

În traumatismele coloanei cervicale prin hipertensiune imaginea caracteristică este fractura apofizelor articulare care poate merge pînă la un adevărat spondilolistezis. Mai rar se observă fractura în picătură a părții anterioare a corpului vertebral. Cînd există fractura izolată a arcului posterior, apofizele spinoase tind să se deplaseze cranial.

Pentru aprecierea efectului imobilizator asupra capului și coloanei cervicale a căpăstrului, gulerului de plastic sau aparatului gipsat, o metodă care s-a dovedit utilă este cineradiografia coloanei cervicale.

SINDROAMELE NEUROLOGICE POSTTRAUMATICE

SIMPTOMATOLOGIE

Sindromul neurologic posttraumatic este determinat de o întrerupere mai mult sau mai puțin completă a funcțiilor medulare, cu o durată variabilă, avînd patru substraturi lezionale care pot exista separat sau se pot asocia: comoția, contuzia, compresiunea și dilacerarea.

1. Comoția medulară, sinonimă și superpozabilă comoției cerebrale, este deci o abolire temporară a funcțiilor medulare, cu remisiune completă, fără a avea un substrat anatomopatologic decelabil.

2. Contuzia medulară, al cărui substrat anatomopatologic este o extravazare de sînge, în măduvă, atrage de obicei compromiterea funcțională, parțială sau totală a măduvei și în orice caz lasă sechele mai mult sau mai puțin importante.

3. Compresiunea medulară poate fi de mai multe tipuri: acută, așa cum este de fapt în majoritatea traumatismelor vertebro-medulare și să genereze un sindrom de compresiune meduloradiculară bruscă, instalată secundar traumei și care poate fi parțială sau totală; progresivă, cu un sindrom de compresiune meduloradiculară, care se instalează lent, prin luxația secundară a unei vertebre în cadrul unui traumatism neglijat, nedecelat sau rău îngrijit. Compresiunea tardivă își face apariția la intervale uneori foarte mari de timp, după un traumatism pe care bolnavul uneori l-a uitat de mult. Această formă se instalează secundar unui calus hipertrofic sau a unei îngroșări ligamentare, unei arahnoide etc.

Asupra termenului de compresiune meduloradiculară acută există uneori un anume grad de neînțelegere sau de diferită interpretare. Reunirea în conținutul acestui termen a tuturor tulburărilor neurologice posttraumatice, chiar și a celor rezultate prin dilacerare medulară, credem că este excesivă. Concepția clinicii noastre corespunde părerii majorității autorilor actuali, care consideră drept compresiune acută numai cazurile în care o consecință directă a traumatismului rahidian (disc, fragment osos etc.,) comprima într-adevăr măduva. Este prin urmare o permanență patologică, născută de traumatism, care exercită asupra măduvei o compresiune fără ca aceasta să fie transsecționată sau dilacerată. Acest lucru are importanță clinică și terapeutică pentru că într-o dilacerare, înlăturarea elementelor agresive pe una din căile cunoscute este inutilă,

Scanned with OKEN Scanner

pe cînd recunoaşterea din timp şi înlăturarea unei compresiuni poate fi salutară pentru funcţiile medulare disturbate.

4. Dilacerarea medulară reprezintă adevăratul substrat lezional al transsecţiunii medulare ireversibile şi invalidante şi este întîlnită cel mai des în fracturile-luxaţii toracale sau toracolombare.

Sindroamele neurologice posttraumatice pot fi totale sau parţiale, în raport cu gravitatea traumatismului, substratul ei anatomopatologic şi, ne permitem a adăuga, cu particularităţile vascularizaţiei medulare, uneori strict individuale.

Sindroamele neurologice posttraumatice totale. Prototipul de sindrom neurologic posttraumatic total este reprezentat de şocul medular care evoluează în 3 faze:

Sindroamele neurologice posttraumatice parţiale. În cadrul acestor manifestări neurologice se pot recunoaşte sindromul Brown-Sequard, sindromul de supresiune centromedulară cervicală, sindromul radiculomedular acut (secundar de obicei unei compresiuni medulare acute asociate cu atingerea radiculară), precum şi unele sindroame neurologice particulare.

Aceste entităţi clinice au o caracteristică comună şi anume că dintr-un început, indiferent dacă s-au instalat brusc sau progresiv, imediat după accident sau mai tîrziu, compromit funcţiile medulare parţial, şi ce este mai important, unele au tendinţa să se remită, în raport cu substratul anatomopatologic care l-a generat.

Sindromul Brown-Sequard. Acest sindrom se întîlneşte destul de frecvent în cadrul traumatismelor vertebromedulare cervicale şi toracale. În fond, el este rezultanta subresiunii funcţionale, determinată de o leziune analogă cu hemisecţiune medulară.

Sindromul Brown-Sequard poate îmbrăca foarte multe forme după sediul leziunii, după nivelul ei, după natura leziunii şi, mai rar, după caracteristicile anatomice uneori diferite ale structurii medulare, la diverşi indivizi. Se ştie că în cadrul traumatologiei vertebro-medulare, agentul traumatic produce o leziune intrinsecă prin corp ascuţit. Mai rar, leziunea este de tip compresiv sau chiar dacă iniţial a fost compresiv, de multe ori sindromul este perpetuat de către leziunile medulare secundare unei compresiuni, înlăturate sau nu.

Există cazuri în care acest sindrom se instalează lent, prin apariţia şi evoluţia progresivă a unui hematom extradural care comprimă fie direct, pe o zonă limitată, măduva şi produce un sindrom tipic, fie că exercită o împingere a măduvei şi atunci compresiunea apare de partea opusă prin strivirea ei de peretele osos opus al canalului rahidian. Se înţelege că acest fapt va determina un sindrom inversat, în care tulburările motorii şi ale sensibilităţii profunde vor fi controlaterale, iar tulburările sensibilităţii superficiale de partea leziunii.

În acelaşi sens, compresiunea parţială poate fi situată anterior, lateral sau posterior, aceasta însă are o importanţă mai mică pentru noi. Ceea ce ne interesează este cunoaşterea particularităţilor sindromului parţial, date de întinderea leziunii în cadranul medular, şi mai ales a particularităţilor de nivel.

Scanned with OKEN Scanner

Sindromul de compresiune medulară cu debut brusc poate fi dat de către vertebra sau vertebrele luxate sau fracturate, de fragmentele osoase sau de o hematomielie și nu numai excepțional de un hematorahis. Apare imediat după traumatism și poate fi complet sau parțial.

Sindromul de compresiune medulară cu instalare lentă și progresivă este dat excepțional de o hematomielie cu evoluție progresivă. Dacă se instalează lent, dar după un interval liber, sindromul este provocat de o vertebră luxată sau fracturată și neglijată, care ulterior a alunecat și mai mult și comprimă măduva.

Sindromul de compresiune medulară cu apariție tardivă poate fi dat de un calus hipertrofic, de o îngroșare de ligamente vertebrale, de o arahnoidită spinală posttraumatică sau de sindromul Kummel-Verneuil. Fiind adesea discret și intervalul pînă la manifestarea clinică lung, traumatismul poate fi uitat de bolnav.

Semnele osteo-musculo-ligamentare sînt puține, de importanță relativă și necaracteristice.

Durerea, locală sau iradiată radicular, nu este în raport cu gravitatea leziunii. Durerile sînt uneori atît de discrete, încît bolnavul își continuă ocupațiile, fapt care explică un număr de fracturi latente descoperite abia la radiografie. La un politraumatizat, durerea produsă de fractura vertebrală poate fi deseori mascată de semnele unor leziuni sau fracturi concomitente ale aparatului locomotor. În fracturile lamelor vertebrale sau ale apofizelor transverse se observă dureri locale, paramediane, de intensitate variabilă, durerea fiind mai evidentă atunci cînd traiectul fracturii interesează și o apofiză articulară. Fracturile apofizelor articulare dau dureri radiculare, însoțite de contractură cu limitarea mișcărilor. Există contractură musculară și toate mișcările sînt limitate, în special rotația. Masele musculare pot fi deseori infiltrate de un hematom. Se poate pune în evidență uneori o depresiune locală prin înfundarea apofizei rupte, care eventual se poate mobiliza. De asemenea se pot percepe crepitații locale în fracturile vertebrelor T_{10}—T_{12}.

Forme clinice după nivelul traumatismului. Fracturile coloanei cervicale. Aceste fracturi ocupă un loc aparte datorită importanței funcționale a bulbului și a măduvei cervicale. Deși sînt foarte frecvente, fracturile cervicale ajung mai greu să fie diagnosticate clinic, deoarece bolnavii mor de cele mai multe ori înainte de a ajunge în spital.

Atît clinic cît și terapeutic trebuie considerate separat fracturile primelor două vertebre cervicale și fracturile coloanei cervicale sub C_2.

Fractura odontoidei se produce de obicei la nivelul zonei de fuziune cu corpul axisului, loc de minimă rezistență, mai ales la tineri. Deși uneori nu este deplasată (lipsesc semnele neurologice), apofiza odontoidă alunecă de cele mai multe ori înainte, antrenînd și atlasul solidar cu craniul. În acest caz, semnele neurologice sînt prezente (de la simpla limitare a mișcărilor capului pînă la tetraplegie cu tulburări cardiorespiratorii). Dacă odontoida fracturată comprimă tractul piramidal avem paralizie cruciată. Semnele neurologice pot apărea imediat după traumatism sau mai tîrziu, după luni și ani, spontan sau în urma unui alt traumatism minor. Nevralgia uni- sau bilaterală în teritoriul C_2 și dis-

Scanned with OKEN Scanner

fagia sînt principalele semne clinice care indică nivelul, radiografia urmînd să confirme tipul leziunii osoase.

Fractura arcurilor atlasului și corpului axisului dă imediat semne neurologice (tetrapareză, tetraplegie) și tulburări vegetative (cardio-respiratorii) în aproximativ 50% din cazuri. În celelalte cazuri, tabloul neurologic se poate instala mai tîrziu, progresiv sau brusc, cu ocazia unei mișcări forțate a capului.

Fractura arcului posterior al atlasului este mai puțin periculoasă, deoarece musculatura deplasează posterior fragmentul fracturat, permițînd astfel degajarea măduvei. Fractura arcului anterior însă exercită de la început o compresiune datorită ligamentului transvers pe care îl antrenează ventral, comprimînd, astfel măduva cervicală.

Excepțional, artera vertebrală poate fi ruptă, ducînd la o hemoragie mortală. Torticolisul și anestezia în teritoriul C_1—C_2 pot fi uneori singurele semne.

Fractura corpului axisului este gravă prin faptul că fragmentul superior împreună cu dintele alunecă înainte sub greutatea capului, apăsînd pe măduva cervicală.

Traumatismele cervicale între C_3 și C_7 produc mai frecvent fracturi sau luxații, a căror localizare de predilecție sînt vertebrele C_5 și C_6. Capul este flectat ventral (bolnavul își susține în permanență capul cu mîna, dacă poate umbla). La acest nivel se constată frecvent gibozitate cu vîrful corespunzînd vertebrei supraiacente celei fracturate. Durerea occipitală este accentuată și persistentă. Mișcările sînt limitate: în special extensiunea, flexiunea și înclinația laterală; rotația poate fi păstrată, însă este dureroasă. Mobilitatea este mai mare în direcția alunecării vertebrale. În luxația fără fractură, contractura este manifestă și predomină în tabloul clinic.

În leziunile traumatice ale neuronului sau rădăcinii C_4 se produce o paralizie uni- sau bilaterală a diafragmului, cu pierderea sensibilității în dermatomul respectiv, iar leziunea la C_3 datorită participării mai reduse la inervarea diafragmului nu produce paralizia hemidiafragmului respectiv.

Semnele neurologice de compresiune medulară acută sînt de tip transecțiune totală sau realizează tabloul sindromului centro-medular Schneider sau sindromul de compresiune la C_6—C_7.

În unele cazuri, între momentul traumatismului și apariția primelor semne neurologice a trecut un răstimp, care a atins într-un caz 36 de ore.

Sindromul descris de Schneider în 1955 îmbracă două forme clinice principale: sindromul de suferință acută centro-medulară cervicală și sindromul de suferință medulară anterioară acută a măduvei cervicale.

Sindromul centro-medular prezintă clinic tetrapareză cu predominanță la membrele superioare, tulburări de sensibilitate tactică și termoalgică și tulburări sfincteriene. Tulburările pot apărea imediat după accident, după cîteva ore sau cîteva zile. Radiologic, coloana cervicală poate să nu prezinte leziuni de tip traumatic, dar la persoanele mai în vîrstă se pot observa leziuni vechi de discartroză cervicală, ceea ce explică frecvența mai mare a sindromului Schneider la vîrstnici. S-au relatat și cazuri în care se observă radiologic fractură sau fractură-luxație, însă discrete și aceasta numai în aproximativ 10% din cazuri.

Scanned with OKEN Scanner

Morfopatologic s-au constatat contuzie moderată cu edem și microhemoragii intramedulare predominînd în substanța cenușie centrală. De obicei predomină edemul, iar microhemoragiile nu confluează. Uneori, acest sindrom se produce printr-o hipertensiune bruscă a coloanei cervicale (căderi de la înălțime cu capul în jos), cînd se produce o torsionare a ligamentului vertebral anterior, care smulge fragmente din os. Alteori, cînd preexistă o discartroză cervicală, se produce compresiunea măduvei cervicale prin protruzia ligamentelor galbene care îngustează diametrul antero-posterior al canalului cervical. În alte cazuri, fără discartroză preexistenă, canalul cervical este îngustat congenital și prin același mecanism se poate duce la ciupirea măduvei între ligamentele galbene protruzionate și fața posterioară a corpurilor vertebrale. Sediul central al leziunilor se explică prin aceea că acțiunea forțelor compresive exercitate asupra măduvei în sens antero-posterior este maximă la nivelul canalului ependimar.

În alt grup de cazuri, hipertensiunea coloanei cervicale comprimă artera vertebrală, de unde scăderea debitului de irigație în teritoriul arterei spinale anterioare. Prognosticul acestui sindrom este variabil. În majoritatea cazurilor, tulburările neurologice retrocedează într-o ordine anumită: se ameliorează mai întîi motilitatea membrelor inferioare, apoi funcția vezicală urmată de ameliorarea motilității membrelor superioare, la care deficitul motor descrește proximo-distal.

TRATAMENT

Tratamentul acestei forme este pur conservator. Manevrele ortopedice de extensiune prescrise, făcîndu-se imobilizarea capului în poziția medie flexiune-extensiune într-un guler Schintz. Mielografia și intervenția operatorie nu au indicație în această formă.

Sindromul de suferință medulară anterioară acută a măduvei cervicale, cu un tablou clinic întrucîtva diferit, se caracterizează prin tetraplegie posttraumatică acută, cu hipoestezii și hipalgezie sub nivelul leziunii, dar cu păstrarea sensibilității profunde proprioceptive. Sindromul este produs de protruzie discală acută, izolată sau asociată cu fractură sau luxație vertebrală, dar contribuie și factorul vascular (ischemie prin scăderea debitului de irigație în teritoriul arterei spinale anterioare).

În unele cazuri leziunile se întind și în coarnele anterioare, de unde apariția unei amiotrofii de tip Aran-Duchenne la membrele superioare. Evoluția acestui sindrom este mai gravă decît a celui precedent. Mielografia nu are indicații, iar intervenția chirurgicală trebuie făcută de urgență, deoarece ameliorarea spontană care se observă rareori este de intensitate mică, acest sindrom avînd tendință spre cronicizare. Schneider a recomandat laminectomia urmată de secționarea ligamentelor dințate bilateral și ablația discurilor intervertebrale protruzionate, dar această părere nu este adoptată de toți autorii, alții aplicînd de la început extensiunea cu potcoava Crutchfield.

Uneori apar relatate în literatură cazuri de sindrom centro-medular Schneider, care ar fi produs de o hematomielie pentru care s-a și propus laminectomia urmată de mielotomie verticală pe linia dorso-mediană cu evacuarea colecției sanguine. Socotim că aceste cazuri sînt o regretabilă

Scanned with OKEN Scanner

confuzie între sindromul centro-medular Schneider propriu-zis, care se datorește unei hematomielii predominant periependimar, care are o evoluție reversibilă clinic și în care laminectomia este contraindicată și între hematomielia posttraumatică cervicală cu trăsături exact opuse sindromului centro-medular Schneider.

Caracteristic pentru acest sindrom este retrocedarea semnelor neurologice într-o anumită ordine: mai întîi se amendează parapareza, apoi tulburări sfincteriene și în cele din urmă paralizia membrelor superioare în mod centrifug. Sindromul poate retroceda total sau să lase un anumit grad de pareză în special la nivelul mîinilor.

Sindromul radiculomedular acut. Acest sindrom este rezultanta acțiunii unui traumatism direct asupra măduvei și rădăcinilor fie datorită unor fragmente discale dilacerate, fie de către marginea superioară a vertebrei subiacente devenită agresivă după fractură-luxație. Sindromul se întîlnește în special la nivelul coloanei cervicale și se caracterizează prin următoarele componente: tetraplegie, hipoestezie și hipoalgezie sublezională; prezența sensibilității profunde proprioceptive; eventual, tulburări cu caracter radicular în teritoriul rădăcinilor interesate.

La nivelul măduvei cervicale este posibilă și o participare vasculară, ca și în sindromul centromedular.

La nivelul coloanei cervicotoracale sau toracolombare, leziunea poate lua aspectul unei hernii discale acute tipice.

Sindroamele neurologice particulare. În acest loc vom aminti aspectele deficitului funcțional medular care pot fi greu sistematizate sau înmănunchiate într-o entitate clinică. Rezultatele de obicei în urma compromiterii totale sau parțiale, permanente sau temporare prin spasm vascular, a circulației medulare în urma traumei, aceste forme depind de intensitatea traumatismului, de natura și mai ales de localizarea leziunii rahidiene.

Multă vreme s-a acordat credit concepției mecanice în producerea leziunilor medulare în urma traumatismului rahidian, dar lipsa de suprapunere a topografiei mielovertebrale pe harta deficitului instalat a dus la revizuirea acestei concepții.

Singurele afecțiuni medulare secundare perturbațiilor circulatorii admise în trecut erau hematomielia și mielomalacia, iar prin analogie cu patologia cerebrală, în primul caz era vorba de hemoragie, în cel de-al doilea caz un ramolisment.

O dată cu descrierea sindromului arterei spinale anterioare a fost stabilită pentru prima dată corelația dintre tromboza unui vas bine precizat și apariția regulată a simptomelor corespunzătoare. Cu mai bine de 30 de ani în urmă, Barré a descris un alt sindrom vascular medular (sindromul simpatic cervical posterior) și în acest răstimp au mai apărut o mulțime de descrieri pe aceeași bază.

Se știe vascularizația măduvei, la început metamerică se modifică foarte mult în timpul evoluției și că în cele din urmă, la adult se constată o vascularizație cu slabe resurse de compensare în caz de compromitere chiar parțială a vaselor arteriale.

Zonele cele mai bogat irigate sînt cele două intumescențe, cervicală și lombară, iar dintre acestea, cea cervicală este bine dotată. Între aceste două zone, măduva toracală, cu o participare mai modestă în viața de

Scanned with OKEN Scanner

relație, primește cîteva ramuri prin găurile de conjugare; în rest, ea este, am putea spune, la discreția aportului sanguin din regiunea cervicală și lombară, prezentînd una sau două zone critice la nivelul vertebrelor T_4 și T_9 foarte precare din punct de vedere circulator. Acest lucru l-a făcut pe Schneider să asemene măduva cu o cîmpie irigată, iar zona toracală cu porțiunea terminală a sistemului de irigare. Scăderea debitului în conductele principale duce la suferința zonelor îndepărtate.

Am făcut această digresiune pentru a motiva apariția fenomenelor neurologice la distanță de zona rahidiană afectată.

Un fapt de observație clinică arată că pentru ca o compresiune medulară să se producă, de exemplu în regiunea cervicală luxația dintre corpurile vertebrale trebuie să întreacă o treime din adîncimea unui corp, dar de multe ori fenomenele deficitare medulare apar la subluxații sau chiar în lipsa oricărei fracturi sau dislocări. În plus, de foarte multe ori, nivelul deficitului medular nu corespunde deloc nivelului la care găsim leziunea rahidiană, uneori distanța dintre aceste niveluri fiind foarte mare.

Mai mult, caracterul manifestărilor clinice în astfel de cazuri este în dezacord cu ceea ce ar fi trebuit să genereze o compresiune directă.

Iată deci că factorul vascular, în special cel arterial, poate produce fenomene neurologice diferite, în raport cu distribuția anatomică individuală. Astfel se descriu ischemii grave acute, care atrag deficit în întregul teritoriu vascular. Acest fapt se poate întîlni în special în teritoriul umflăturii lombare a cărei vascularizație (rezumată la 1—2 vase fără posibilități compensatoare) este foarte vulnerabilă.

Așa se explică de ce în unele interesări lombare inferioare, deficitul neurologic poate ajunge la nivelul L_1 sau chiar T_{10}, iar traumatismele dorsale inferioare pot ridica nivelul lezional pînă la T_4.

Același lucru se poate întîlni și în ischemii ale teritoriului cervical care produc un mare deficit neurologic. Explicația rezidă în faptul că atît intumescența lombară, cît și cea cervicală, fiind bogate în celule motorii, sînt avide de oxigen și suferă cel mai mult prin întreruperea circulației. Un alt fapt care trebuie luat în seamă este repartiția topografică în cadranul medular al vascularizației arteriale. Artera spinală anterioară în regiunea cervicală, ca și arterele radiculare anterioare care sosesc în rest irigă aproximativ două treimi anterioare ale măduvei. Ramurile posterioare irigă coarnele posterioare și cordoanele fibrelor lungi. Între aceste două teritorii există o zonă limitrofă, care cuprinde baza coarnelor posterioare și substanța cenușie în dreptul canalului ependimar (fig. 694).

Această zonă limitrofă este cea care suferă prima în cazul unei jene circulatorii. Suferința ei va produce un deficit neurologic manifestat prin paralizia cu caracter spastic prin interesarea fasciculului piramidal încrucișat și tulburări ale sensibilității superficiale, în special termoalgezice, prin compromiterea fibrelor scurte și medii, mai ales ale proteneuronului senzitiv, și de asemenea prin afectarea coloanei Clark. Fibrele lungi din cordoanele goll și burdach suferă mai puțin sau de loc. O ischemie acută însă va compromite mai degrabă cele două treimi anterioare ale măduvei și atunci paralizia va avea caracter flasc iar tulbu-

Scanned with OKEN Scanner

rările de sensibilitate vor fi mai mari, dacă nu globale. Compromiterea arterei radiculare mari Adamkiewicz duce la necroză și ramoliția întregii măduvi lombosacrate și uneori și mai mult. Aceasta explică cel puțin în parte paraplegiile grave și definitive în unele cazuri cu leziuni rahidiene minore.

Ischemiile ușoare — perturbări circulatorii care pot apărea în leziuni minore, hernii de disc traumatice, elongări medulovasculare, tromboze perimedulare etc. — provoacă de cele mai deseori un deficit inițial în zonele de frontieră T_4—T_9, putînd da tabloul unei transecțiuni tipice.

Lucrările experimentale pe maimuță ale lui Voss (citat de Tönnis, 1964) arată că ligaturarea venelor măduvei inferioare produce deficite tranzitorii mai ușoare decît ligatura arterelor.

Este interesant de remarcat ceea ce arată Tönnis (1964), în urma unui studiu efectuat pe 215 cazuri de paralizii medulare traumatice. După acest autor, deficitul neurologic prin ischemie medulară în cazurile ușoare începe de cele mai multe ori printr-o spasticitate a membrelor inferioare și prin tulburări de sensibilitate disociate în teritoriul măduvei dorsale. În aceste cazuri se constată necroze centrale în măduvă situate la frontiera teritoriilor irigate de arterele radiculare anterioare și posterioare (aceste necroze devin mai tîrziu chisturi efilate). Aceste leziuni pot fi reproduse experimental prin ligaturi vasculare.

În leziunile vasculare mai accentuate se găsește deficit motor și senzitiv, cu topografie distală la membrele superioare (C_8—T_1), iar la membrele inferioare cel mai des sînt atinse toate segmentele pînă la L_4—L_5, deficit care se întinde rapid pînă la L_1. În aceste cazuri, tabloul

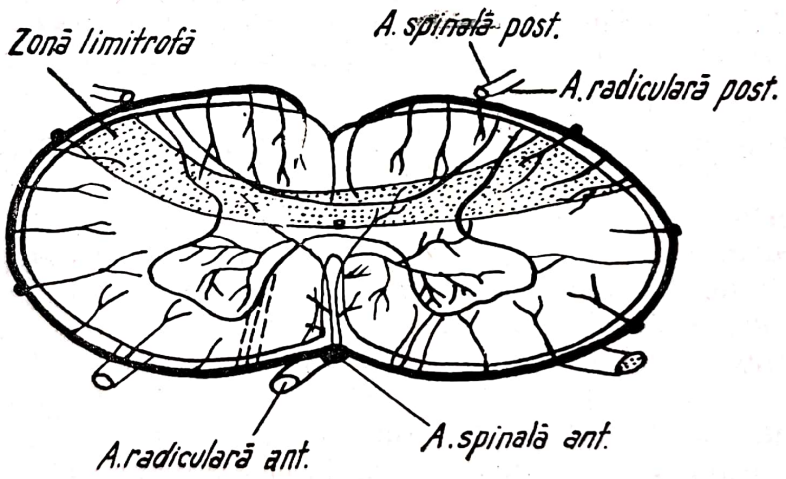

Fig. 694. — Schema irigației medulare (de remarcat zone limitrofe care suferă prima în cazul unei pene circulatorii).

clinic (după Tönnis) ar fi analog cu cel din scleroza laterală amiotrofică, din paralizia spinală spastică sau chiar din scleroza în plăci. Ipoteza este interesantă și unii autori, ca Bartsch sau Stortlecker (citați de Tönnis, 1964) consideră că toate sclerozele laterale amiotrofice sînt de origine ischemică, ceea ce a împins pe autorii suedezi și norvegieni să abordeze chirurgical această boală. Fără a fi partizanii acestei concepții, sîntem totuși de acord cu Tönnis asupra faptului că este posibil ca o dată cu

Scanned with OKEN Scanner

evoluția concepțiilor în acest domeniu, în anii care vin o parte dintre afecțiunile considerate pînă-n prezent degenerative să fie considerate ca vasculare.

Ceea ce trebuie să reținem în cadrul acestor manifestări este că de cele mai multe ori, în cazurile ușoare, se găsesc tulburări de sensibilitate disociate, că la început deficitul motor este mai mare decît deficitul senzitiv (prin sensibilitatea mai mare a celulelor motorii la lipsa de oxigen). În cazurile grave, tabloul se schimbă.

Este important să se știe că orice factor mecanic care acționează asupra sistemului vascular produce sindroame deficitare asemănătoare și că deosebirile țin de variația distribuției vasculare, particulară fiecărui individ.

Sindromul radicular. Durerea, ca factor fidel al unui sindrom iritativ, are în cazul afectării rădăcinilor un teritoriu fix, este discontinuă, crește la orice efort, crește în congestiile prilejuite de decubit.

Factorii care dau durerea de tip radicular sînt de natură mecanică (orice strîmtoare a defileului discoligamentar și a găurii de conjugare), luxații de acroșarea apofizelor articulare uni- sau bilaterale, hernii traumatice de materie discală, fragmente osoase detașate.

Factorii de natură congestivă pot fi de asemenea generați de traumatism prin angorjarea venoasă pasivă, prin tromboze locale sau supraadăugarea unor fenomene inflamatoare, microbiene, fizice, chimice etc. O compresiune mai accentuată duce la apariția unui deficit motor uneori brusc, alteori lent, după violența traumei și natura agentului compresiv. Deficitul poate crește pînă la paralizia totală a miotomului respectiv. La început, însă în cazurile cu evoluție lentă, apare o hipoestezie în teritoriul rădăcinilor implicate, cu deficit pentru toate modurile de sensibilitate.

Vom reține că tulburările de sensibilitate constituie un element fundamental de localizare.

În cadrul manifestărilor clinice posttraumatice, se poate sintetiza participarea rădăcinilor rahidiene în următoarele forme:

— durerile cervicale cu contractură secundară;
— cervicobrahialgia traumatică, dureri în ceafă cu iradieri în umăr;
— hernie de disc cervicală cu compresiuni radiculare;
— suferința radiculară la nivelul trunchiului;
— sindromul cozii de cal, care poate fi total sau parțial.

Un tablou neurologic de tipul mielopatiei cervicale înalte poate apărea la 10—20—30 de ani după o luxație atlantoaxoidiană, datorită factorilor compresivi locali (calus, consolidare incorectă sau ineficientă) și factorilor vasculari (ischemie), produsă de traumatizarea arterelor vertebrale.

Fracturile coloanei dorso-lombare. Aceste fracturi sînt mai puțin grave decît cele cervicale din punctul de vedere al prognosticului vital imediat, însă prezintă aceeași gravitate din punct de vedere neurologic funcțional.

Tabloul neurologic este destul de variat: sindrom de întrerupere medulară totală sau parțială (posterioară, anterioară Brown-Sequard), sindrom complet sau hemisindrom al cozii de cal, sindrom de con sau mixt (de con și coadă de cal).

Scanned with OKEN Scanner

Pentru fracturile vertebrelor D_6 se adaugă un factor de agravare vitală datorit leziunii concomitente a pleurei și plămînului, de unde rezultă un pneumo- sau hemopneumotorax cu fenomene de compresiune mediastinală.

Forme clinice după momentul apariției sindromului.

Sindroame de compresiune medulară cu apariția rapidă după traumatism. Hematomielia traumatică, masivă sau discretă, în focar sau diseminată, se poate instala brusc sau progresiv fiind localizată mai ales în regiunea cervico-toracală. Clinic se manifestă prin rahialgii violente, iradiate în membrele superioare și în torace. Debutul este brusc, imediat după traumatism sau lent, progresiv în cîteva ore sau zile, cu tulburări motorii, L.C.R. putînd fi hemoragic.

Bolnavul sucombă după cîteva ore în formele grave și după cîteva zile sau săptămîni în formele de gravitate mijlocie. Motilitatea în membrele inferioare se recuperează parțial, dar mai mult decît în cele superioare. În membrele superioare apar adesea atrofii musculare, fibrilații musculare. Bolnavul are dureri spontane locale și la mișcările capului, precum și parestezii în membre. Sensibilitatea tactilă este de obicei păstrată, iar sensibilitatea termo-algică este abolită. Disocierea sensibilității cu atrofie musculară localizată este o caracteristică a hematomieliei posttraumatice. Uneori există tulburări mari motorii, fără tulburări sfincteriene. Rareori se observă o vindecare completă, adesea rămîn însă sechele cu dureri.

Hematomielia poate fi parcelară, realizînd astfel sindrom de transecțiune medulară parțială; micile hemoragii microscopice produc adeseori o mică paralizie trecătoare.

Hematomul subdural și hematomul epidural, care apar excepțional de rar, fac parte din sindroamele de compresiune medulară lentă și progresivă care apar după traumatismele vertebro-medulare fără leziuni vertebrale.

Sindroame de compresiune medulară cu apariția tardivă după traumatisme. Arahnoidita posttraumatică îmbracă, de cele mai multe ori, tipul inelar segmentar, chistic sau adeziv, localizîndu-se de preferință în regiunea cervicală sau toracolombară. Arahnoidita lombară exercită o acțiune compresivă asupra cozii de cal și prin tulburările circulatorii poate duce la leziuni medulare la distanță.

Hipertrofia ligamentelor galbene. După un traumatism, cu sau fără fractură sau luxație, au loc rupturi ale ligamentului galben care ulterior se cicatrizează, se fibrozează și duc tardiv (după 1—2 ani și chiar mai mult), la fenomene compresive dureroase și uneori paretice. Se poate asocia cu arahnoidita spinală.

Calusul hipertrofic. După un traumatism, adesea ignorat care a produs o fractură vertebrală, fără fenomene compresive, dar cu discrete simptome locale, pot apărea, în anii următori, fenomene radiculo-medulare. La radiografie apare un calus hipertrofic care proemină în canalul vertebral. Dacă este localizat la arcurile vertebrale produce stenoza canalului vertebral cu simptomele compresive consecutive.

Hernia de disc traumatică. După traumatism apar simptome de compresiune medulară sau radicală, care este de obicei însoțită de o fractură a corpului vertebral sau a apofizelor. Infracturile vertebrelor T_{11}—T_{12}

Scanned with OKEN Scanner

se întîlnesc adesea hernii de disc şi deşi fractura este redusă în bune condiţii, unele simptome radiculo-medulare pot persista, fapt care trebuie să pună problema unei asocieri între o fractură vertebrală şi o hernie de disc posttraumatică.

Pahimeningita posttraumatică este de obicei consecutivă unei mici hemoragii epidurale. Simptomatologia este identică cu cea a epiduritelor cronice.

Meningocelul posttraumatic supraclavicular este excepţional de rar. În unele traumatisme, prin elongaţia plexului brahial în afară de leziunile de la nivelul trunchiurilor primare, se produce concomitent şi smulgerea nervului rahidian sau chiar a rădăcinilor însoţită de ruptura meningelor la nivelul tecilor perineurale. Ruptura tecilor perineurale duce la deschiderea spaţiului subarahnoidian, după care se instalează o fistulă, L.C.R. acumulîndu-se în fosa supraclaviculară. Colecţia de L.C.R. îşi formează cu timpul o membrană chistică anhistă dezvoltată pe seama malformaţiilor fibroase (fasciile locale). Excepţional (meningocel foarte mic), L.C.R. se acumulează într-un diverticul al durei mater care creşte progresiv.

Sindromul Kummel-Verneuil (aşa-zisa spondiloză traumatică), complicaţie tardivă a unor traumatisme vertebromedulare închise apar, mai ales la bărbaţi între 25 şi 45 de ani, manifestîndu-se prin dureri şi deformări ale coloanei vertebrale. De obicei este localizat toraco-lombar (T_{10}—L_3) şi mai rar cervical sau toracal superior.

Sindromul Kummel-Verneuil evoluează în trei etape: faza iniţială (traumatism minor, de obicei neurmat imediat de nici o tulburare neurologică sau locală; uneori perioadă de 1—3 săptămîni cu dureri locale sau de tip radicular), intervalul liber (durează în medie 4—6 luni, uneori se prelungeşte pînă la 10—30 de ani; poate fi complet asimptomatic, bolnavul îşi continuă ocupaţiile sau poate fi marcat de vagi dureri la nivelul coloanei exacerbate uneori la sfîrşitul unei zile după eforturile fizice făcute); faza evolutivă (apare spontan sau după un nou traumatism minor; local apare deformarea coloanei, de tipul unei cifoze sau chiar a unei gibozităţi, cu dureri locale şi cu semne neurologice de compresiune radiculo-medulară: dureri, parestezii, parapareză uşoară, fără tulburări sfincteriene).

Patogenia sindromului diferă după autori: osteită rarefiantă trofică posttraumatică (Kummel), ramolisment traumatic al discurilor intervertebrale (Schmorl, Kummel, 1928) fractură veche a corpului vertebral care a trecut nediagnosticată (Verneuil şi Foreetier); osteoporoză hiperemică posttraumatică (Leriche); fisură a corticalei vertebrei invizibilă radiologic (Meige) etc.

Trebuie însă atrasă atenţia asupra faptului că în cazurile diagnosticate ca sindrom Kummel-Verneuil de cele mai multe ori nu s-a făcut o radiografie cu ocazia traumatismului iniţial, ceea ce aruncă un dubiu asupra integrităţii vertebrei, care ulterior s-a tasat. Pentru acest motiv, în ultimul deceniu, ortopediştii în special şi mai puţin neurochirurgii, au pus la îndoială existenţa sindromului Kummel-Verneuil ca entitate nosografică, susţinînd că în realitate sînt sechele tardive ale unei vechi fisuri vertebrale neobservate pe clişeele făcute atunci sau ale unei fracturi vertebrale anterioare, care a scăpat nedecelată deoarece nu s-au făcut ra-

Scanned with OKEN Scanner

diografii. După noi acest sindrom e dat de o hernie de disc traumatică (Arseni și Panoza).

Oricare ar fi teoria adevărată, trebuie ținut seama de două fapte: a) tasarea vertebrală este totdeauna tardivă și secundară traumatismului; b) sindromul Kummel-Verneuil nu se referă decît la cazurile în care cu ocazia traumatismului inițial nu s-a putut constata o fractură evidentă.

Evoluția este progresivă, terminîndu-se din punct de vedere osos printr-o anchiloză vertebrală în cifoză sau gibus, iar din punct de vedere neurologic, printr-un sindrom de transecțiune medulară mai mult sau mai puțin complet.

Dacă în prima perioadă este aproape imposibil să se deceleze vreo modificare vertebrală posttraumatică, în faza finală se observă, de cele mai multe ori, tasarea cuneiformă a vertebrei cu păstrarea discurilor intervertebrale. Întreaga coloană prezintă uneori o osteoporoză difuză, iar alteori un proces de spondilartroză traumatică cu osteofitoza, care se supraadaugă tasării, rezultînd un bloc, în care cîteodată nu se poate pune în evidență radiografic vertebra tasată. Uneori s-au observat pensări ale discului sau calcificări intradiscale.

Diagnosticul diferențial radiologic și clinic în cazurile vechi de sindrom Kummel-Verneuil trebuie făcut cu morbul Pott cu o tumoare cu localizare monovertebrală și cu o veche fractură vertebrală cu tasare, prost tratată.

În general, comportarea diferită a discurilor în aceste afecțiuni și caracterele blocului vertebral ne ajută de cele mai multe ori pentru diagnostic. Unele forme de morb Pott central cu discuri intacte, care a început să evolueze după un traumatism, pot ridica probleme dificile de diagnostic diferențial. Un examen clinic amănunțit și o anamneză detaliată permit de cele mai multe ori această diferențiere.

TRATAMENT

Transportul bolnavului, bineînțeles dacă acesta nu se află în stare de șoc, trebuie făcut cît mai rapid spre un centru adecvat. Se evită orice mobilizări inutile ale bolnavului. Deplasarea se face de trei persoane (prima susține capul, a doua bazinul, iar a treia persoană, membrele inferioare, încît corpul să se afle în rectitudine). Poziția de transport are importanță. Pentru fracturile coloanei cervicale se preferă decubitul dorsal, iar pentru fracturile coloanei toracolombare, decubitul ventral (dacă nu există tulburări respiratorii). În cazurile fără paraplegie este mai bine ca transportul să se facă în decubit dorsal, deoarece altminteri pot fi favorizate leziunile măduvei. Bolnavul este așezat pe o saltea moale, aplicată pe un plan dur, deoarece contactul direct cu suprafețele dure poate duce la apariția de escare acute.

Dacă transportul durează mai mult de 24 de ore, este necesar sondajul evacuator făcut în condiții cît mai sterile, eventual lăsînd sonda pe loc. Dacă este nevoie, tratamentul antișoc este continuat și în timpul transportului.

Scanned with OKEN Scanner

În fracturile cervicale, transportul trebuie făcut, dacă este posibil, cu capul fixat lateral de ambele părți, pentru a evita mișcările care pot agrava luxația și deci și tabloul neurologic.

Tratamentul precoce. O dată ajunși într-un centru adecvat unii din traumatizații vertebro-medulari vor fi supuși unui tratament precoce. Fracturile și fracturile-luxație ale coloanei cervicale se tratează 4—6 săptămîni, prin repaus la pat și tracțiune scheletală transcraniană.

Fracturile coloanei dorso-lombare, fără semne neurologice, sînt reduse prin hiperextensiune și apoi imobilizate în corset gipsat. Fracturile coloanei dorso-lombare cu semne neurologice, dar fără indicație chirurgicală, se tratează la fel.

Traumatismele vertebro-medulare deschise cu plagă penetrantă, indiferent dacă au sau nu semne neurologice, vor fi supuse curei radicale chirurgicale complete, mai ales dacă există o fistulă L.C.R. bineînțeles dacă starea generală permite.

Tratamentul se referă la tulburările urinare, a complicațiilor genito urinare (10% din cazuri) a tulburărilor nutritive, a infecțiilor escarelor.

Tratamentul chirurgical. Multă vreme, tratamentul chirurgical de elecție în fracturile și luxațiile cu fenomene de compresiune medulară a fost laminectomia decompresivă, urmată de degajarea măduvei de eventualele aderențe, și de secționarea inserțiilor medulare ale ligamentului dințat (manevra Kahn) pentru a face să înceteze tensiunile longitudinale exercitate asupra măduvei spinării. S-a observat însă că laminectomia accentuează cu timpul angulația anterioară și în unele regiuni, cum ar fi cea cervico-toracală și toraco-lombară, favorizează apariția unei angulații laterale sau chiar a unei duble scolioze și în plus compromite și mai mult vascularizația măduvei.

Într-o etapă ulterioară s-a asociat laminectomiei și o artrodeză posterioară paraspinoasă sau interspinoasă, care însă nu a ameliorat rezultatele. Din aceste motive, Bailey și Badgley au recomandat rahisinteza pe cale anterioară în cazurile de fracturi, cu sau fără luxații ale coloanei cervicale.

În traumatismele vertebro-medulare cervicale deschise cu plăgi penetrante, momentul intervenției diferă după cum este deschis sau nu spațiul subarahnoidian. Dacă nu s-a produs efracția durei mater, intervenția operatorie poate fi amînată cîteva zile sau chiar cîteva săptămîni, sutura tegumentelor putîndu-se face imediat sau întîrziat, în funcție de întinderea soluției de continuitate cutanată, de starea generală a bolnavului și de gravitatea leziunilor vertebro-medulare. Dacă dura mater a fost perforată și există o fistulă de L.C.R., atunci pentru a preveni complicațiile septice (mielită, meningită, etc.) intervenția operatorie trebuie făcută cît mai precoce după ce bolnavul a fost în prealabil deșocat și reechilibrat din punct de vedere al funcțiilor vitale.

Verbiest a folosit în luxația veche cervicală cu angulație anterioară și cu fenomene de compresiune medulară o tehnică proprie constînd din abord anterior a coloanei vertebrale, reducerea luxației prin tracțiune transcraniană pe masa de operație și rahisinteză anterioară cu dublu grefon iliac, unul mai mic încastrat în locul corpului vertebral fracturat, care este în prealabil ablat și un altul mai lung solidarizat cu precedentul și care la rîndul lui este fixat de corpul vertebral supra- și subiacent

Scanned with OKEN Scanner

celui fracturat sau luxat. Dacă discul intervertebral este rupt sau există o protruzie discală se face extirparea întregului disc.

În fractura cuneiformă a corpului unei vertebre cervicale cu luxație posterioară, Verbiest a preconizat discectomia urmată de rahisinteză cu ajutorul unui grefon intercorporal cuneiform pentru a corecta lipsa de

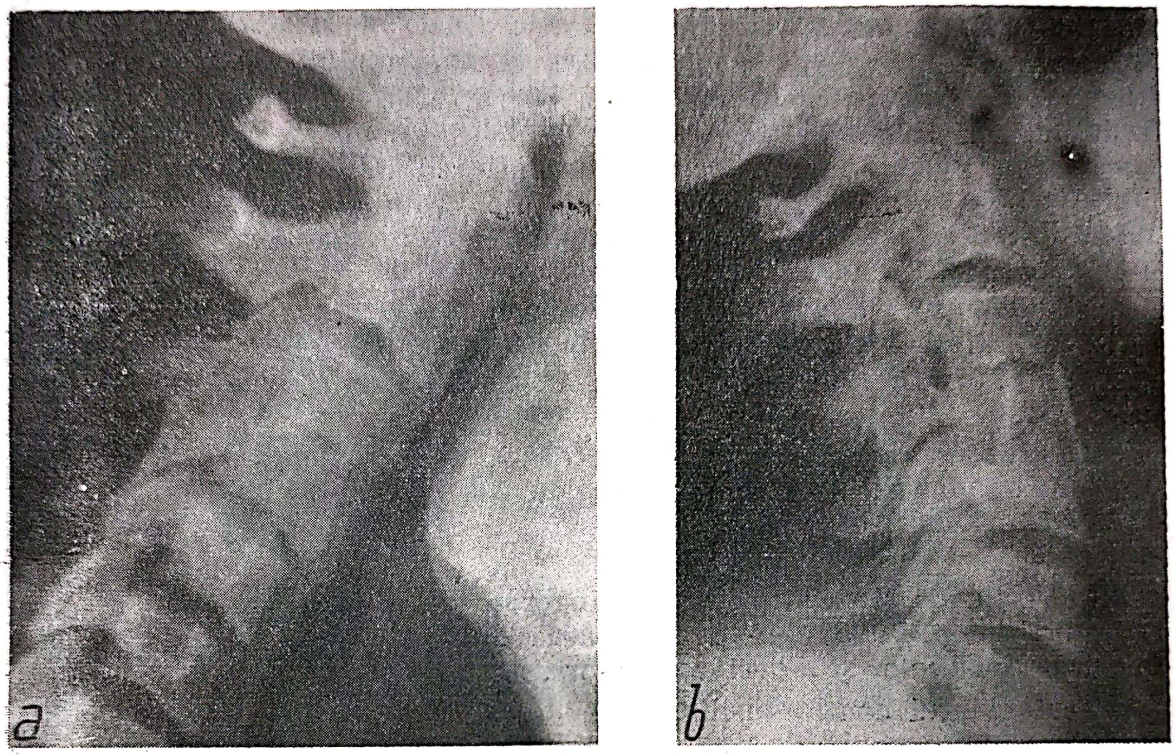

Fig. 695. — Radiografia coloanei cervicale de profil:
a) fractură C_3—C_4 înainte de operație; *b*) după operație se. vede grefonul osos aplicat pe cale anterioară.

os și a putea realiza alinierea coloanei cervicale. Cloward a elaborat o tehnică și un instrumentar personal pentru tratamentul fracturilor-luxație ireductibile ale coloanei cervicale, constînd în abord anterior al coloanei cervicale (după o prealabilă discografie a discului protuzionat), discectomie și inserția unui grefon intercorporal, inclavat în două găuri date în corpul celor două vertebre adiacente. Postoperator nu folosește tracțiunea în continuare și nici contenția gipsată, ci cel mult un guler de plastic. La internare, în scopul de a evita ca bolnavul să facă mișcări intempestive care să mărească dislocația și deci să agraveze tabloul neurologic, capul bolnavului este imobilizat prin tracțiune transcraniană cu potcoavă Crutchfield (8 pînă la 12 kg), iar radiografiile necesare se fac la patul bolnavului cu ajutorul unui aparat mobil.

Cînd există numai o luxație posterioară, corpul vertebral păstrîndu-și conturul normal, s-a recomandat ca după discectomie și reducere prin tracțiune pe craniu, să se introducă un grefon intercorporal.

Luxația atlanto-axoidiană pune probleme terapeutice de o deosebită importanță. Vindecarea spontană prin repaus și imobilizare nu se face

Scanned with OKEN Scanner

sau este trecătoare, deoarece recidivează la cea mai mică traumă. Tracțiunea transosoasă craniană prelungită (3 luni), urmată de contenție gipsată (alte 3—6 luni) poate duce numai rareori la consolidare.

Literatura abundă de luxații atlantoaxoidiane prost consolidate, care au prezentat mulți ani după accidentul inițial tulburări neurologice importante. S-au publicat cazuri de moarte subită, în urma unui traumatism minor, la indivizi care prezentaseră anterior o luxație atlantoaxoidiană cu fractura odontoidei.

Din această cauză, astăzi, metoda de elecție este cea chirurgicală. Imediat după verificarea radiologică a fracturei odontoidei se aplică o tracțiune transscheletală cu potcoava Crutchfield chiar dacă este un traumatism mai vechi. Durata tracțiunii variază cu starea generală și neurologică a bolnavului și cu numărul leziunilor traumatice asociate. În cazurile simple după cîteva zile sau săptămîni se face fuziunea fără laminectomie.

Tratamentul simptomatic. Tratamentul durerilor. Durerea cută, datorită mobilizării fragmentelor vertebrale se combate prin imobilizare în valvă gipsată, corset de plastic sau prin rahisinteză, cînd aceasta este indicată.

Durerea radiculară produsă de fibroza tecii radiculare sau de compresiunea rădăcinii la nivelul unei găuri de conjugare îngustate beneficiază uneori de radicotomie posterioară, dacă este vorba de 1—2 rădăcini.

Durerile de tip central prin atingerea intramedulară a căilor durerii, cînd devin intratabile pot dispărea după cordotomie. În orice caz, folosirea opiaceelor și a derivatelor lor este de proscris.

Tratamentul contracturii reflexe din faza tardivă a transsecțiunilor medulare pune probleme greu de rezolvat, deoarece pînă astăzi nu există o soluție ideală. Radicotomia anterioară laterală între L_1 și S_1 folosită la bolnavii în stare bună a dat rezultate mulțumitoare. S-a recomandat alcoolizarea rădăcinilor anterioare ale cozii de cal (tehnică asemănătoare cu a lui Dogliotte-Korax pentru durerile intratabile din cancerele pelviene). Ambele intervenții se practică numai în leziuni definitive. În vechile paraplegii cu contractură în flexiune sau în extensiune, irecuperabile funcțional și cu dureri în membre, se recomandă injectarea intramedulară la nivelul respectiv a 1—2 ml alcool, pentru a transforma paraplegia spastică în flască și a suprima durerile.

Tratamentul escarelor are o mare importanță în tratamentul preventiv, deoarece reduce la minimum suprafața de piele dezepitelizată. Obiectivele terapeutice sînt multiple: evitarea unei presiuni prelungite a suprafețelor reliefate (genunchi, trohantere, spinele iliace, torace, etc.) pe alte suprafețe dure. În acest scop bolnavul este așezat pe o saltea moale de material plastic (tip Latex) folosindu-se la nivelul suprafețelor de contact perne moi din același material. Bolnavul este întors la 2 ore pe toate părțile în sens orar sau antiorar, ceea ce se realizează cel mai bine cu ajutorul unui pat turnant tip Strycker, care permite și menținerea uscată în permanență a pielii.

De asemenea, reechilibrarea nutritivă rapidă contribuie în mare măsură la prevenirea escarelor.

Scanned with OKEN Scanner

În primele săptămîni, escarele apărute se tratează conservator prin pansamente sterile și unguent pe bază de untură de pește. Pansamentele ude sînt contraindicate, deoarece favorizează extinderea escarelor, iar aplicarea locală de antibiotice de asemenea inhibează granulația.

Zonele necrozate și recesurile care reține puroi se excizează cu foarfecele la patul bolnavului. După ce escara s-a curățat și a apărut un strat continuu de țesut de granulație, iar bolnavul este reechilibrat nutritiv și organic se procedează la intervenția chirurgicală. Mai multe metode sînt utilizate pentru aceasta. În micile escare, excizia marginilor pînă în zona piele sănătoasă urmată de decolare și de sutură este suficientă. În caz de suprafețe întinse se fac incizii proiectate, care permit lunecarea lambourilor de piele pentru a obține o sutură fără tensiune, cum este cazul escarelor sacrate. În zonele în care pielea nu ajunge, se recurge la metoda lamboului alunecat prin rotație (de exemplu în regiunea trohanteriană) pentru a acoperi zona de escară, iar pentru zona rămasă descoperită cu țesut sănătos se recurge la grefe de tip Tiersch sau Olliver. Acestea sînt utile și la bolnavii debilitați sau la cei care nu pot fi reechilibrați.

Indicațiile laminectomiei timpurii. Acest tip de intervenție este practicat în scop explorator sau decompresiv. Laminectomia este indicată în toate plăgile penetrante vertebro-medulare, cu sau fără fenomene de leziuni medulare. Intervenția are următoarele scopuri: închiderea rupturilor durei mater, îndepărtarea fragmentelor osteo-ligamentare antrenate în canal, lărgirea gaurei de conjugare, extragerea corpurilor străine, curățarea focarului medular și în sfîrșit prevenirea infecției (meningită sau epidurită și osteomielită).

În traumatismele închise cu transecțiune totală este indicată laminectomia ori de cîte ori manometria arată blocajul spațiului subarahnoidian.

În traumatismele închise cu transsecțiune parțială, laminectomia se practică în cazurile care nu se remit neurologic sau care se agravează continuu.

Laminectomia este indicată în traumatismele închise fără leziuni osoase radiologice, dar în care există o hernie de disc acută posttraumatică. Ca moment, laminectomia timpurie se practică după cîteva zile sau mai tîrziu după un traumatism în funcție de starea generală și de rapiditatea reechilibrării hidrominerale.

Laminectomia tardivă se practică la bolnavii care și-au revenit neurologic, dar la care tulburările neurologice reapar la cîtva timp după ce încep să meargă, iar radiografiile arată o accentuare a deplasării fragmentelor osoase. De asemenea este indicată cînd se produce un calus hipertrofic sau se dezvoltă o arahnoidită posttraumatică cu compresiune medulară.

Laminectomia este contraindicată în fracturile coloanei cervicale fără fragmente antrenate în canal, unde abordul anterior pentru fuziunea vertebrală are indicație majoră. În general, laminectomia se amînă atît timp cît starea generală și nutritivă a bolnavului nu-i permite să suporte în condiții bune această intervenție.

Tratamentul traumatismelor vertebro-medulare asociate cu alte traumatisme. Politraumatizații prezintă de obicei o stare de șoc, care trebuie

Scanned with OKEN Scanner

combătută înainte de evacuare și înainte de orice intervenție chirurgicală. De asemenea, normalizarea respirației prin dezobstrucția căilor respiratorii (la nevoie intubație sau traheostomie și oxigenoterapie) trebuie obținută înainte de evacuarea rănitului. Asocierea unui traumatism toracic poate impune de urgență toracotomia în caz de plagă penetrantă cu pneumotorax aspirant sau de hemotorace cu sînge lacat, corpuri străine interpulmonar cu ruptură de trachee cu bronhii.

În hemotoracele cu sînge coagulat, toracotomia poate fi amînată 3—4 săptămîni pentru a preveni transformarea acestuia într-un empiem. Pneumotoracele în tensiune beneficiază de asemenea de o toracotomie precoce.

În pneumo- sau hemitoracele bilateral, intubația și aspirația continuă să se instituie de la început.

În asocierile cu traumatisme abdominale, prima grijă trebuie îndreptată spre abdomen, pentru a depista rupturi viscerale, plăgi penetrante ale intestinelor, care necesită o intervenție de urgență.

Asocierea leziunilor vertebro-medulare posttraumatice cu un traumatism cranio-cerebral ușor sau grav modifică esențial atitudinea terapeutică. Cînd traumatismul cranio-cerebral este ușor, primele îngrijiri se adresează leziunilor medulare pentru a salva funcțiile medulare. Într-un traumatism cranio-cerebral grav, aceasta trece pe primul plan din punct de vedere chirurgical pentru a salva viața bolnavului. Nu se poate da o schemă în această privință, atitudinea fiind diferită de la caz la caz.

În politraumatismele vertebro-medulare cu semne neurologice asociate cu fracturi închise sau deschise ale membrelor îngrijirile se adresează în primul rînd leziunilor medulare. Este inutil să se reducă corect o fractură a membrelor la un paraplegic cu leziuni medulare definitive.

PROGNOSTIC

Pentru precizarea prognosticului bolnavilor cu traumatisme vertebro-medulare închise, însoțite de semne neurologice, un rol important îl joacă intensitatea tulburărilor neurologice, în special tulburările de sensibilitate și cele motorii, durata lor în timp, ca și aspectele macroscopice intraoperatorii ale măduvei spinării.

Un sindrom de transsecțiune medulară totală survenit imediat după un traumatism, care nu începe să retrocedeze în primele 24—48 de ore, nu va arăta nici după un timp foarte lung o recuperare importantă senzitivo-motorie sau sfincteriană. Conservarea imediat după traumatism într-o oarecare măsură a sensibilității, în prezența unei paraplegii complete, nu constituie un indicator prețios al recuperării motilității. O măduvă normală macroscopic intraoperator nu poate da indicii asupra recuperării funcționale ulterioare.

Prognosticul postoperator în traumatismele închise ale coloanei cervicale este variabil. În funcție de rezultatele postoperatorii, cazurile se pot grupa astfel:

a) Transsecțiunea medulară completă, la care nu apar semne de recuperare neurologică în primele 24—48 de ore, nu beneficiază de intervenție.

Scanned with OKEN Scanner

b) Transsecțiunea medulară incompletă fără blocajul spațiului subarahnoidian se ameliorează prin operație față de cele neoperate care se pot ameliora spontan.

c) Compresiunea medulară prin protruzie discală, fragmente ligamentare sau osteofite dau cel mai mare procent de ameliorări postoperatorii.

În fracturile cervicale, mortalitatea este de 50% (imediat, în prima săptămînă sau după 3 săptămîni). Restul se ameliorează cu sechele variabile compatibile sau nu cu o activitate socială sau familială. Pentru regiunea toracală, mortalitatea este de 20% și sub 10% pentru cea lombară.

Vindecări fără sechele mari neurologice se produc în 20% din cazuri; restul rămîn cu pareze. Parezele sînt mai frecvente în leziunile toraco-lombare, iar vindecările cu sechele mari sînt frecvente în fracturile cervicale.

BIBLIOGRAFIE

ARSENI C., SIMIONESCU M. — Patologia vertebro-medulară neurochirurgicală, Ed. medicală, București, 1968.

ARSENI C., OPRESCU I. — Durerea (fiziopatologie clinică și terapeutică), Ed. Acad. R.S.R., București, 1967.

ARSENI C., PANOZA G., GONȚEA L. — *Viața med.*, 1968, 3, 197—206.

ARSENI C., PANOZA G., GONȚEA L. — *Chirurgia (Buc.)*, 1968, 11, 961—967.

ARSENI C., PANOZA G., MARINESCU V., GONȚEA L. — *Chirurgia (Buc.)*, 1966, 15, 1—6.

CLOOWARD R. — Surgical treatment of traumatic cervical spine syndromes, Chirurgie réparatrice et traumatologie, Ed. Karger, Basel, 1963, p. 148—185.

CLOWARD R. — *J. Neurosurg.*, 1961, 18, 201—209.

SCHMORL G., JUGHANS H. — Clinique et radiologie de la colonne vertébrale normale et pathologique, Ed. G. Doine, Paris, 1956.

SCHNEIDER R. C. — *J. Neurosurg.*, 1955, 12, 2, 95.

TÖNNIS D. — *Rev. Chir. orthop.*, 1964, 50, 511—522.

Scanned with OKEN Scanner

VI

REMARCI NEUROCHIRURGICALE ASUPRA ACCIDENTELOR VASCULARE CEREBRALE

C. ARSENI

Am scris acest capitol deoarece vederile de astăzi sînt mai largi conform concepțiilor de anatomo-fizio-patologie și clinică neurologică la care se adaugă metodele noi de investigație și tehnicile moderne neurochirurgicale completate cu anestezie și reanimare. Astăzi neurochirurgia a preluat multe domenii din neurologie dar domeniul afecțiunilor vasculare este aproape pe de-antregul cucerit de neurochirurgie și credem că încă unele capitole din acest vast domeniu vor mai fi luate. La ora actuală vederile despre accidentele vasculare cerebrale sînt complet și radical modificate, înlocuite și unele părăsite, spațiul gol este reluat de neurochirurgie ajutat de concepțiile de fiziopatologie. Trebuie să spunem de la început că astăzi nu mai pot fi deloc susținute concepțiile că accidentele vasculare hemoragice apar în jur de 40—50 ani și cele ischemice după această vîrstă. În prezent accidentele vasculare hemoragice se întîlnesc de la copiii cei mai mici pînă la sfîrșitul vieții. La fel accidentele de ischemie sînt astăzi prezente la tineri adolescenți chiar mai mult ca la bătrîni. Aceste fapte se datoresc în special metodelor noi de investigație și cunoștințelor de fiziopatologie și clinică neurologică.

Iată cum neurochirurgia vede această problemă a accidentelor vasculare cerebrale.

Accidentele vasculare cerebrale sînt de două categorii: accidente hemoragice și ischemice.

Accidentele hemoragice sînt: hemoragiile cerebrale propriu-zise și hematomul cerebral. Hemoatomul cerebral poate fi primar sau secundar.

Accidentele cerebrale ischemice sînt date de: tromboze, embolii și de insuficiență circulatorie.

ACCIDENTELE CEREBRALE DE TIP HEMORAGIC

Hemoragiile cerebrale propriu-zise sînt de tip arterial, se produc în nucleii bazali, sînt cu debut brutal, apar la hipertensivi mai ales asociate cu stressuri, prezintă o stare gravă, hemiplegie și tulburări ve-

Scanned with OKEN Scanner

getative. Nu sînt chirurgicale; se tratează conservator cu şanse de supravieţuire acompaniate de sechele. Tot în grupa hemoragiilor cerebrale trebuie să amintim despre hemoragiile intraventriculare şi subarahnoidiene provenite din cauze diverse medicale cu un debut fudroiant sau acut. Menţionăm că la ora actuală aceste hemoragii intraventriculare se pot trata, printr-o mică operaţie: se face o gaură trepan şi apoi se spală ventriculii în mai multe şedinţe, cu o oarecare şansă de revenire.

Hematomul primar intracerebral fiind un revărsat sanguin cu etiologie încă slab precizată este situat în substanţa albă. este de tip venos, cu caracter evolutiv şi de aceea singurul tratament este chirurgical.

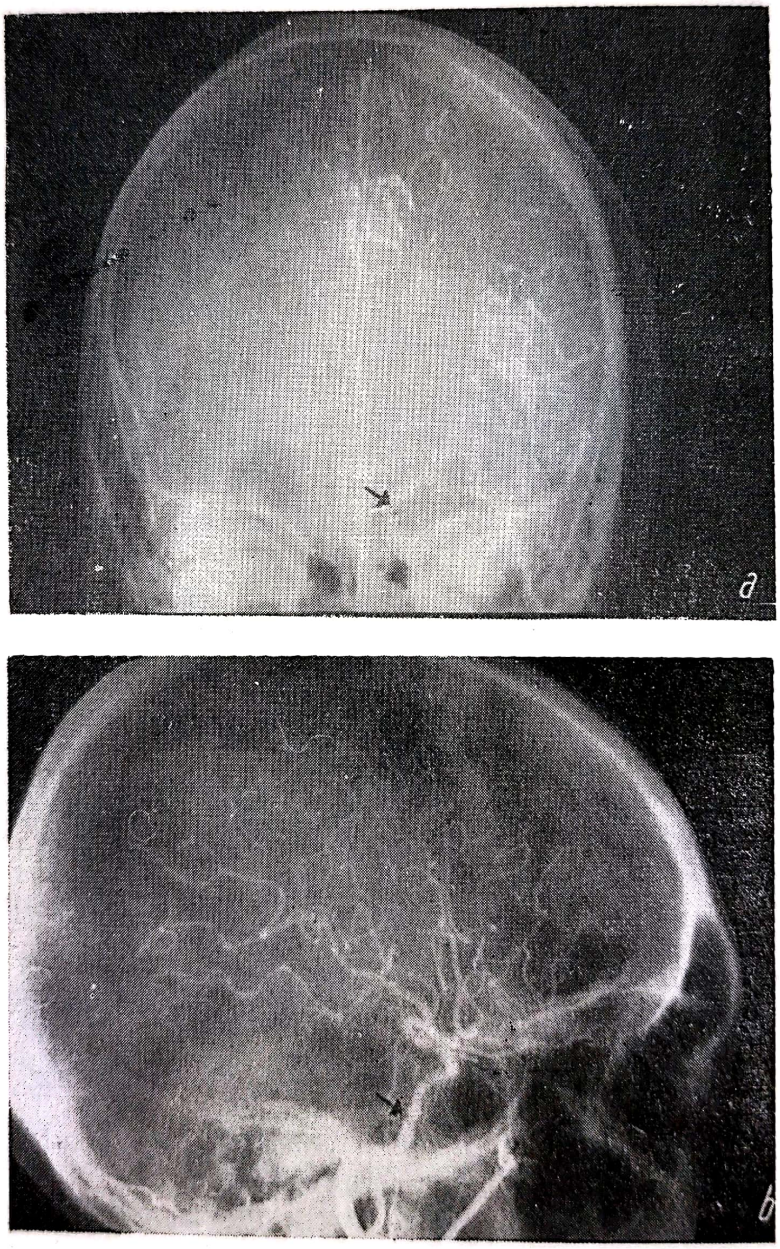

Fig. 696. —
a) Spasm arterial la nivelul carotidei interne la git (↑); *b*) spasm arterial al carotidei intracraniene (↓).

Scanned with OKEN Scanner

Hematoamele secundare intracerebrale (traumatice, datorită metastazelor cerebrale, date de anevrisme şi mai ales des angioame cerebrale) vor fi tratate toate chirurgical simultan împreună cu cauza care le-a determinat.

Hemoragiile intraventriculare secundare date de angioamele de plex coroid se vor trata împreună cu cauza ce le-a determinat.

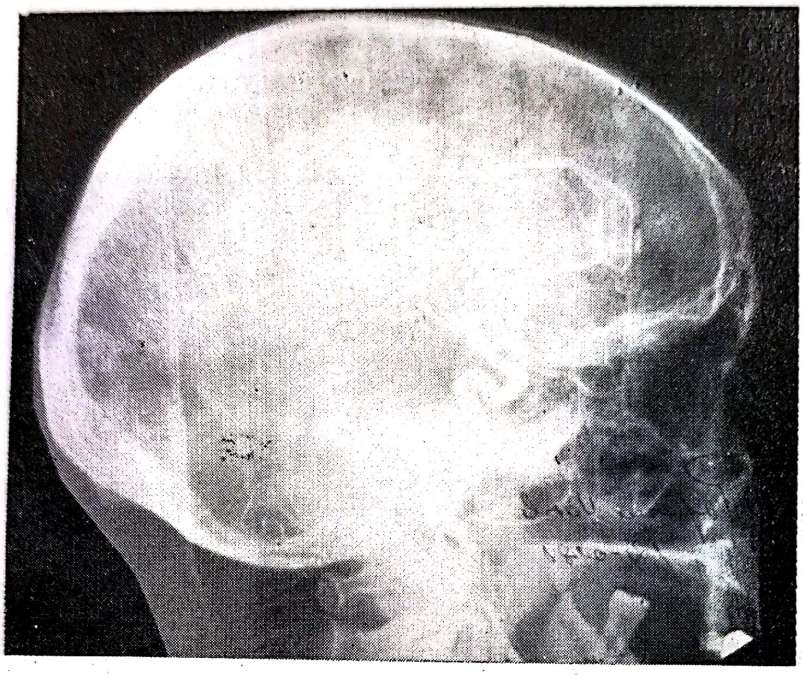

Fig. 697. — Spasmul arterial carotidian a determinat o sărăcie vasculară în emisferele cerebrale.

Hematomul intraventricular secundar dat de angioamele sau anevrismele de plex coroid de asemenea se vor trata simultan cu boala în cauză.

Hemoragiile subarahnoidiene totdeauna sînt secundare unei cauze şi se va trata cauza ce le-a determinat.

Hematoamele subarahnoidiene acute şi subacute sînt totdeauna posttraumatice determinate de o contuzie sau o dilacerare cerebrală şi se vor trata împreună cu acestea din urmă.

Hematomul subdural fiind totdeauna traumatic consecutiv unei contuzii mici sau medii se va trata ca atare.

Hematomul intradural se va trata chirurgical.

Hematomul extradural se va trata întotdeauna chirurgical.

ACCIDENTELE CEREBRALE VASCULARE DE TIP ISCHEMIC

Ischemia cerebrală este dată de o tromboză de carotidă sau de ramurile sale: avem tromboză boală şi posttraumatică (8% din traumele de carotidă, Arseni şi colab. 1980). În ambele cazuri debutul este brutal cu o pierdere de cunoştinţă, hemiplegie, comă care rareori îşi revine, prognosticul este grav. Diagnosticul se confundă adesea cu tumorile cerebrale şi numai angiografia delimitează subiectul. După investigări,

unele din aceste cazuri se operează chiar cu oarecare succese. Tromboza de carotidă traumatică poate să fie produsă printr-o leziune directă a carotidei sau una indirectă în cadrul unui impact cranian. Este destul de frecventă, se întîlnește mai ales la bărbați. Avem următorii factori care determină tromboza traumatică.

1. Întinderea carotidei cervicale și comprimarea acesteia pe coloana vertebrală cervicală în impactul frontal care dă capul pe spate.

2. În traumatismele cervicale închise energia cinetică acționează asupra sistemului vascular jugulocarotidian extracranian producînd o undă de șoc care sporește presiunea coloanei sanguine în direcție retrogradă și destinde pereții arteriali pe care-i lezează cu efect ocluziv (Arseni și col., 1971—1980).

3. Trepidațiile cu efect prelungit favorizează ivirea ocluziilor carotidiene (Andreeva-Galanina, 1957).

4. Ridicarea presiunii intracraniene în momentul impactului va încetini fluxul sanguin intracarotidian iar energia cinetică se va imprima coloanei de sînge incompresibile care va destinde artera și o va leza (Arseni și col., 1971—1980).

5. Leziunea prin forfecare a segmentului intradural al carotidei prin mișcarea imprimată a creierului de către impact antrenînd segmentul mobil al arterei pe cel intrasinusal care este fix (Sedzimir).

6. Concentrarea crescută de CO în sînge și tulburările de oxigenare vor contribui la instalarea ocluziei.

În mecanismul ocluziei traumatice distingem spasmul arterial (fig. 696) de durată variabilă ca prim factor de ordin funcțional și formarea trombusului factor ulterior mecanic de obstrucție totală sau parțială care se poate leza, mobiliza sau organiza. Spasmul se poate extinde la vasele cerebrale (fig. 697), ca și trombusul. Reversibilitatea ocluziilor traumatice verificate angiografic și clinic este consecința cedării spasmului și revenirea circulației vicariante. Ca forme clinice avem: 1. O formă apoplectiformă (25%) cu debut brusc fără semne premonitorii, comă, deficite senzitivo-motorii și oftalmologice stabile. Produce leziuni cerebrale ireversibile. 2. Forma evolutivă în care deficitele neurologice se accentuează după un scurt interval liber posttraumatic (35%). 3. Forma lent-progresivă (18%) în care deficitele neuropsihice evoluează lent și progresiv. 4. Forma tranzitorie cu atac reversibil (15%). 5. Forme cu deficit neurologic pasager, dispar în 2—3 zile (7%). 6. Forme asimptomatice (0,25%) descoperite incidental cu ocazia unei angiografii (Arseni, Maretsis, Dumitrescu, 1980) sau la cadavre decedate de alte cauze. Această formă de tromboză traumatică are în plus față de ocluzia boală un traumatism al capului care poate complica tabloul clinic agravîndu-l. Graviditatea ocluziei traumatice este exprimată de o mortalitate ridicată la 72,2%. Deosebim mai multe variante de ocluzie arterială care sînt importante atît din punct de vedere terapeutic cît mai ales din punct de vedere medico-legal.

1. Ocluzia arterială carotidiană a preexistat traumatismului minor care nu poate explica ivirea leziunii vasculare deci bolnavul este purtătorul unei ocluzii carotidiene asimptomatice descoperite incidental cu ocazia metodelor de investigație pentru traumatismul secundar suferit.

Scanned with OKEN Scanner

2. Ocluzia arterială carotidiană este cauza suprimării bruște a cunoștinței provocînd cădere la sol cu impact cranian secundar deci traumatismul este un epifenomen.

3. Ocluzia arterială carotidiană poate fi consecința unui traumatism craniocerebral.

Pentru efectuarea acestor precizări sînt necesare date anamnestice exacte individuale și ale mortalității traumatice mai ales în traumatismele indirecte.

4. Contuzia cerebrală minoră sau moderată poate uneori să deterioreze echilibrul instabil al debitului de perfuzie sanguină a unui teritoriu arterial dintr-o stenoză carotidiană latentă și să producă semne neurologice tranzitorii de ischemie ireversibilă.

Trombozele vaselor ce derivă din carotidă sau vertebrală sau bazilară pot fi boală sau traumatice. Desigur angiografia pune în evidență cauza și locul leziunii. Aceste obliterări pot fi parțiale sau totale, desigur unele dintre ele se pot opera derivînd circulația din artera carotidei externă sau vertebrală în vasele cointeresate cu rezultate satisfăcătoare.

Embolia cerebrală adesea este dată de o leziune cardiacă, diagnosticul este ușurat prin vîrsta tînără a pacientului și mai ales prin existența leziunilor cardiace.

Dar avem așa-zisele embolii gazoase care provin după manipulări ale fracturilor membrelor inferioare și mai ales de femur. Dacă în trecut aceste embolii sau descris frecvent aceasta se datorește necunoștinței unor noțiuni de neurofiziologie. Vom spune embolie grăsoasă cerebrală după manipularea unei fracturi cînd pacientul după o astfel de manevră intră în comă cu sau fără semne neurologice dar obligatoriu trebuie să căutăm pentru a găsi grăsime în: urină, sînge, lichid cefalorahidian sau embolii grăsoase în arterele din fundul de ochi. De cele mai multe ori astăzi se știe că aceste excitații proprioceptive plecate de la manipulările ortopedice produc excitații supraliminare la un creier deja contuzionat din care cauză se produc grave tulburări circulatorii cerebrale și pacientul intră în comă datorită acestor tulburări și nu prin embolie. EEG-ul făcut ne arată suferința mare cerebrală declanșată de acest stimul proprioceptiv (vezi fig. 630; 631; 632) și care suferință cerebrală gravă nu era la internare înainte de a se aplica metodele ortopedice.

În caz de neoplasme din organism atunci cînd acestea dau metastaze în creier, în peste 50% din aceste cazuri diseminarea se face printr-o embolie cerebrală de celule tumorale care obsturează un vas și determină brutal o comă cu crize convulsive jaksoniene sau generalizate, hemiplegie, care durează cîteva ore și chiar 1—2—3 zile. De cele mai multe ori pacientul se remite mai mult sau mai puțin, uneori chiar dispar toate simptomele neurologice și bolnavul poate lucra. Această perioadă de acalmie ține 4—6—8—12 săptămîni după care încep să apară semne neurologice de focar și de HIC. Embolul tumoral din vas care a dat simptome alarmante se resoarbe parțial iar celulele canceroase trec din peretele vasului în țesutul nervos unde în al 2-lea timp tumoarea se dezvoltă dînd semne ulterioare de apariția ei. Acestea au fost cazurile de epilepsie manifestate sub formă de pareze descrise de Vincent.

Adesea pacienții în vîrstă fac fenomene de insuficiență circulatorie carotidiană, și mai ales vertebrobazilară, fac fenomene ischemice cere-

Scanned with OKEN Scanner

brale la început tranzitorii și apoi definitive. Adeseori avem tromboze parțiale mai ales de carotidă care dau semne premonitorii de suferință cerebrală manifestate sub formă de pareze trecătoare care se repetă la intervale variate de săptămîni, luni și chiar ani.

Aceste pareze trecătoare trebuie luate în evidență și investigate neapărat prin arteriografie și prin determinarea întîrzierii debitului sanguin cerebral deoarece atunci cînd sînt puse în evidență trebuie operate neapărat și urgent cînd se pot obține rezultate foarte bune și sub nici un motiv să fie tratate medical, conservator, lucru foarte grav, greșit și nemedical deoarece aceste cazuri fac ulterior o tromboză completă cu consecințele sale grave și iremediabile.

Deseori oamenii mai în vîrstă care au o afecțiune cardiacă fac fenomene bruște de insuficiență cardiacă, aritmii, infarcte, care determină o scădere accentuată a tensiunii arteriale și o insuficiență a perfuziei sanguine cerebrale care în consecință produce o hipoxie a creierului și duce la confuzie, somnolență, comă cu instalarea diverselor semne neurologice de obicei difuze, mai rar localizate. Aceste manifestări sînt consecința unei hipoxii cerebrale și nu a unor embolii cerebrale, fapt important în ceea ce privește tratamentul care dacă este condus prompt și adecvat duce pacientul în multe eventualități la o șansă de vindecare.

BIBLIOGRAFIE

ANDREEVA-GALANINA E. — La maladie vibratoire, Comm. 12th Congr. Occup. Helsinki, 1957.

ARSENI C., MARETSIS M., HORVATH LENKE — *Acta Neurochirurgica*, 1971, 24, 25—35.

ARSENI C. — Fistulele carotidocavernoase, 345—351, în Procesele expansive intracraniene II., Ed. Acad. R.S.R., 1974.

ARSENI C., MARETSIS M., DUMITRESCU L. and CAMENIȚĂ A. — *Roum. Med. Neurol. Psychiat.*, 1977, 15, 1, 51—56.

ARSENI C., GHIȚESCU M., CRISTESCU A., MIHĂILĂ M., DRĂGUȚOIU E. — *Psychiat. Neurol. Neurochir. (Amst.)*, 1971, 73, 237.

ARSENI C., DUMITRESCU L. — *Neurol. Psychiatr. Neurochir.*, 1976, XXI, 1, 25—29.

ARSENI C., MARETSIS M., DUMITRESCU L. — *Neurochirurgia* (Stutt.), 1980, 23, 2, 24—34.

SEDZIMIR C. B. — *Neurol. Neurosurg. and Psychiatr.*, 1956, 18, 293—296.

Scanned with OKEN Scanner

VII

ASPECTE PSIHOLOGICE ŞI MEDICO-SOCIALE ÎN EPILEPSIE

I. TUDOR

Consecinţele medico-sociale şi psihologice antrenate de prezenţa crizelor epileptice constituie o problemă de importanţă majoră atît pentru bolnav cît şi pentru familie şi societate. Adeseori, pentru bolnavi aceste consecinţe sînt mai dificil de suportat decît chiar prezenţa crizelor epileptice în sine. Alături de caracteristicile crizelor epileptice, aceste consecinţe au un rol determinant asupra modului de viaţă al bolnavului epileptic. Aşa cum am mai arătat (Arseni şi colab., 1978), efortul pentru cunoaşterea şi rezolvarea adecvată a aspectelor psihologice şi medico-sociale ale epilepsiei face parte integrantă din planul terapeutic alcătuit şi urmărit perseverent pentru fiecare bolnav.

Odată cu progresul general al ştiinţelor medicale şi cu îmbunătăţirea substanţială a difuzării în masele largi a cunoştinţelor despre diferite boli, inclusiv despre epilepsie, numeroase prejudecăţi şi atitudini greşite despre epilepsie au devenit anacronice. Cu toate acestea mai există încă părerea că prezenţa crizelor epileptice echivalează cu un stigmat ruşinos, ceea ce generează, din partea unor membri ai societăţii, tendinţa de izolare a bolnavului epileptic, de ştirbire a drepturilor şi posibilităţilor sale de dezvoltare.

REACŢIILE ŞI ATITUDINILE INDUSE PE EXISTENŢA CRIZELOR EPILEPTICE

Este obişnuit ca persoanele fără o instrucţie medicală, chiar şi cele mai cultivate şi inteligente, să aibă cunoştinţe reduse chiar deformate despre epilepsie. De aceea, diagnosticarea după investigaţiile de rigoare drept epilepsie a tulburărilor de care suferă bolnavul echivalează pentru acesta şi familia sa cu un dezastru inevitabil. Adeseori, bolnavii circulă de la un medic la altul cu speranţa deşartă a unei greşeli de diagnostic. Dornici să cunoască totul despre boala de care suferă, mulţi bolnavi sau părinţi şi alte rude ale copiilor afectaţi citesc cărţi de specialitate şi publicaţii medicale dar imposibilitatea înţelegerii depline a datelor ştiin-

Scanned with OKEN Scanner

ţifice le măreşte neliniştea şi disperarea. În astfel de situaţii ar fi necesare publicaţii de largă accesibilitate care să ofere răspunsuri clare, corecte la numeroase întrebări şi probleme ridicate de familiile şi bolnavii aflaţi într-o stare de permanentă alertă odată cu aflarea diagnosticului. Ulterior, la cîteva săptămîni, medicul va putea mult mai uşor să discute tema epilepsiei cu bolnavul sau familia acestuia, odată neînţelegerea şi teama risipite sau diminuate prin citirea unor astfel de texte de popularizare.

Pentru simplul motiv că oligofrenii pot prezenta şi crize de epilepsie nu se poate pune, ca în trecut, semnul de egalitate între epilepsie şi debilitatea mintală. În prezent, este binecunoscut faptul că inteligenţa bolnavilor cu crize epileptice se situează între limite extrem de largi, oscilînd între dotarea excepţională şi imbecilitate. Întrucît majoritatea bolnavilor au o inteligenţă suficientă pentru a căpăta o educaţie şcolară medie, de cele mai multe ori, nu dotarea intelectuală este aceea care creează dificultăţi în încadrarea acestora în societate. Atitudinea bolnavului faţă de boala cît şi atitudinea populaţiei faţă de comiţial sînt determinate, alături de alţi factori care ţin de particularităţile îmbolnăvirii, ale modului în care vor fi rezolvate aspectele medicale, psihologice şi sociale generate de prezenţa crizelor epileptice.

I. Reacţiile şi atitudinile faţă de bolnavul epileptic, mai ales faţă de copilul epileptic, se situează la polii atitudinilor extreme: supraprotejare sau completa abandonare. Se poate spune că ceea ce caracterizează reacţia persoanelor din jur faţă de bolnavul epileptic este tocmai pierderea măsurii, exagerarea, în plus sau în minus, a unor reacţii altfel de înţeles. Cu excepţia unei proporţii limitate de cazuri în care gravitatea crizelor şi coexistenţa altor manifestări grave neuropsihice limitează sever posibilităţile de activitate şi de inserţie socială, majoritatea bolnavilor dispun de calităţile necesare unei existenţe cît mai apropiate de cea normală, cu condiţia existenţei unei atitudini înţelegătoare, binevoitoare şi, mai ales, corecte din partea membrilor societăţii în general şi a factorilor responsabili în special. Consecinţele psihologice şi sociale ale atitudinilor greşite faţă de bolnavul cu crize epileptice sînt multiple şi, adeseori, mult mai greu de rezolvat decît tratamentul medicamentos al crizelor. Acest lucru este în special valabil pentru copilul cu crize epileptice aflat în perioada de formare a caracterului şi personalităţii sale.

Bolnavul epileptic trăieşte un permanent sentiment de insecuritate, rezultat al temerii că o eventuală criză îl poate surprinde în condiţii care să însemne un pericol potenţial pentru integritatea sa fizică, morală sau pentru bunul său renume. Diminuarea pe orice cale a acestui sentiment de insecuritate poate însemna foarte mult în viaţa bolnavului. Bunul renume al unei persoane este funcţie nu numai de faptele şi manifestările sale ci şi de modul în care ele sînt cunoscute, înţelese şi judecate de membrii societăţii. Nivelul cultural general determină modul în care fenomene dramatice, cum este fenomenul epileptic vor fi înţelese şi judecate. În urmă cu două secole manifestările neuropsihice ale coreei Sydenham, interpretate ca expresie a vrăjilor şi posesiunii satanice, au fost reprimate social, lipsind cunoaşterea ştiinţifică a fenomenului medical. În perspectiva timpului erorile de acest fel apar ridicole.

Scanned with OKEN Scanner

Deşi unele date (Cavenness, 1969) indică o îmbunătăţire a cunoştinţelor publicului larg despre epilepsie, cît şi a toleranţei şi înţelegerii acestuia faţă de bolnavul epileptic, există încă multe probleme care îşi mai aşteaptă rezolvarea. Aprofundarea cunoştinţelor ştiinţifice despre epilepsie ca boală, odată cu creşterea nivelului cunoştinţelor generale şi medicale ale întregii populaţii contribuie substanţial la reducerea prejudecăţilor şi a tendinţei de respingere a persoanelor cu crize epileptice. Continua ameliorare a atitudinii publice faţă de epilepsie, faţă de bolnavul cu crize epileptice este şi trebuie să fie promovată de bolnavi, de medici şi personalul medical, de factorii cu funcţii de conducere, de toţi membrii societăţii, fiind în folosul nu al unei minorităţi de bolnavi ci al întregii societăţi. În prezent, se obişnuieşte să se vorbească despre persoane cu epilepsie, punîndu-se pe primul plan persoana cu calităţile, nevoile şi interesele sale şi numai după aceea notîndu-se handicapul dat de prezenţa crizelor epileptice.

Medicul trebuie să fie capabil nu numai să trateze bolnavul, ci să reuşească să-i diminueze temerile, anxietatea, să-l ajute să se adapteze, să se integreze în familie şi societate. În acest sens medicul este promotorul şi garantul unor acţiuni complexe vizînd atît omul bolnav cît şi familia, colectivitatea din care face parte. Este de asemeni necesar ca medicii generalişti, primii care vin în contact cu bolnavul şi adeseori mai accesibili, în special pentru populaţia rurală, să dispună de cunoştinţele esenţiale pentru a putea face faţă, cel puţin iniţial, problemelor ridicate de persoanele cu crize epileptice.

Crizele convulsive generalizate reprezintă forma clinică de epilepsie cu cea mai mare capacitate de impresionare a publicului, fiind în acelaşi timp încărcată cu cel mai mare risc de afectare a integrităţii fizice şi morale a bolnavului. În general o criză odată iniţiată nimic nu o mai poate opri, tratamentul medical putînd numai preveni apariţia crizelor. Persoanele apropiate bolnavului ca şi cele avizate pot recunoaşte după aură şi semnele care precedă imediat crizele iminenţa unui paroxism şi pot dispune plasarea bolnavului în condiţii de izolare şi confort. Martorii întîmplători ai unei crize convulsive generalizate vor respecta următoarele reguli:

1. Plasarea bolnavului pe un pat, canapea sau chiar pe podea, departe de obiectele dure de care s-ar putea lovi.

2. Se vor păstra stăpînirea de sine şi calmul; de regulă, bolnavii şi mai ales copiii recunosc după starea de agitaţie şi de teamă a adulţilor survenirea unui eveniment important şi grav, preluînd de la martorii crizei toată starea de agitaţie psihică.

3. Se vor îndepărta iniţiativele altor martori de a face manevre inutile sau dăunătoare (respiraţie artificială, forţarea bolnavului pentru a bea o băutură „stimulantă“ etc.), singurul lucru necesar fiind de a plasa bolnavul într-un colţ liniştit unde va fi supravegheat pînă îşi va reveni singur.

Prezenţa crizelor epileptice reprezintă o povară ce apasă nu numai pe umerii bolnavului dar şi pe familie, pe prieteni şi colegi şi, în ultimă instanţă, asupra societăţii. Medicului îi revin obligaţii multiple pentru ca această povară să fie diminuată atît în sens absolut cît şi ca mod în care este percepută de bolnav şi societate.

Scanned with OKEN Scanner

II. Imaginea despre sine elaborată în procesul interacțiunii cu mediul și cu membrii societății intervine la rîndul ei în determinarea comportamentului social al bolnavului, în atitudinea și reacțiile sale față de boala sa și față de unele consecințe sociale ale acesteia. Un bolnav cu o boală veche stabilizată sau cu un potențial progresiv care îi deteriorează capacitățile fizice și psihice are de făcut față nu numai unor modificări în starea sa fizică dar și în situația sa socială. În societatea modernă, sănătatea, integritatea și aspectul exterior plăcut sînt valori importante și știrbirea acestora devalorizează persoana în ochii celorlalți, diminuîndu-i valoarea generală dar perturbînd, în același timp, echilibrul psihic al persoanei afectate. În acest sens, foarte jenante pentru bolnav pot fi unele din consecințele sociale ale prezenței crizelor, precum: interzicerea practicării unor meserii, suspendarea carnetului de conducere, dificultăți în realizarea căsătoriei, excluderea de la efectuarea serviciului militar etc. Astfel de activități și aspecte sînt însă, în același timp și criterii de apreciere a valorii umane, de ierarhizare socială, ceea ce explică semnificația deosebită pe care o capătă modul în care ele sînt rezolvate.

Bolnavii cu crize epileptice încearcă cel mai adesea să ascundă prezența acestora sau să le diminueze importanța.

Persoanele handicapate folosesc frecvent în strategia relațiilor cu persoanele indemne etichetarea deficitului propriu drept „trecător"; o astfel de atitudine nu poate fi adoptată de bolnavii cu crize epileptice care merg pe calea ascunderii sau diminuării importanței bolii (Schultze, 1969) iar atunci cînd manifestările epileptice sînt destul de evidente pentru a nu putea fi ascunse adoptă atitudinea izolării, evitării, mai mult sau mai puțin complete a ieșirii în societate. Dezvoltarea unor sindroame reactive perturbă și mai mult adaptarea la viața socială, accentuînd tendința la izolare a bolnavilor. Studii efectuate în această direcție (Ivan, 1969) subliniază rolul tulburărilor nevrotice în perturbarea echilibrului psihic, și așa labil al acestor bolnavi. Nu trebuie uitat faptul că prezența tulburărilor psihice, generate direct de cauza crizelor epileptice, tulburări polimorfe ca manifestare și variate ca intensitate pot reprezenta frecvent adevărata cauză a insuccesului adaptării sociale a bolnavului cu crize epileptice. Adăugarea eventuală a deficitului intelectual sau motor ca și a eventualelor efecte secundare ale medicației anticomițiale dă dimensiunea handicapului cu care este confruntat bolnavul epileptic. Tratamentul anticonvulsivant, al cărui scop constă în suprimarea sau reducerea severității crizelor, trebuie astfel dozat încît să nu antreneze efecte secundare importante, apte să reducă și mai mult performanțele funcționale și gradul de adaptare a bolnavului. Sub acest aspect mai des incriminate au fost diminuarea intelectuală și emoțională, unele disfuncții endocrine, osteomalacia iar pentru gravide posibilitatea creșterii incidenței malformațiilor congenitale.

Bolnavul cu crize epileptice este un handicapat dar stă în puterea sa să reducă atît valoarea handicapului, cît și semnificația lui.

EPILEPSIA ȘCOLARULUI

Este binecunoscut faptul că epilepsia infantilă reprezintă una din sursele cele mai importante ale epilepsiei adultului. În acest sens este de

Scanned with OKEN Scanner

așteptat ca măsurile complexe terapeutice, educative, sociale etc., instituite precoce la vîrsta copilăriei să exercite o influență favorabilă atît asupra evoluției bolii cît și asupra personalității bolnavului, determinînd în mod direct încadrarea și poziția socială a adultului epileptic. Tratamentul nu trebuie să se rezume doar la prescrierea și administrarea medicamentelor anticomițiale. Deși obiectivul de bază al terapiei este controlul crizelor, acest fapt nu este suficient. Este de datoria medicului să asigure bolnavului, în special copiilor, toate condițiile necesare formării și dezvoltării normale a personalității. În această acțiune de extremă răspundere medicul nu poate și nu trebuie să acționeze singur. Numai constituirea unor colective largi încadrate cu educatori, profesori, psihologi, maiștri, juriști etc. permite abordarea corespunzătoare a unor astfel de sarcini dificile, cum sînt acelea ale dezvoltării depline a personalității, orientării și pregătirii profesionale a copilului cu crize epileptice. În această acțiune complexă, în afară de activitatea medicilor, este indispensabilă participarea și a altor specialiști investiți cu funcții de răspundere în organele de stat și organizațiile obștești și profesionale, care sînt interesați în rezolvarea acestor probleme. De aceea realizarea unor examinări medicale complete, dublate de explorări psihologice adecvate reprezintă maniera indicată în stabilirea programului terapeutic, precum și a căilor și modalităților concrete menite să asigure deplina dezvoltare a calităților morale și intelectuale ale copilului epileptic. Medicul și echipa complexă care îl secondează dispun de toate datele pentru a putea să ofere părinților și educatorilor școlarului cu crize epileptice îndrumările competente asupra comportamentului impus de prezența acestei boli. Abordarea și rezolvarea problemelor sociale esențiale ale copilului cu crize epileptice pe baza unor criterii științifice, unanim cunoscute și respectate, constituie o sarcină de importanță primordială.

Aceste probleme sociale de bază se referă la asigurarea unei atitudini familiale și publice corecte, la școlarizarea și pregătirea profesională cît și la protecția școlarului cu crize epileptice față de riscurile crescute fizice și morale cu care este confruntat.

Fiecărui copil epileptic trebuie să i se formuleze un plan complex de perspectivă privind terapia anticomițială, pregătirea școlară, orientarea profesională, posibilitățile de inserție socială, plan care fără a fi rigid, fixează totuși jaloanele de bază ale dezvoltării bolnavului în funcție de posibilitățile și dificultățile concrete.

În epilepsia copilului există patru factori care se influențează reciproc: copilul afectat, părinții copilului, atitudinea publicului și mediul social.

1. Încă de la început este important de a fi urmărite și precizate atitudinile și reacțiile copilului față de existența crizelor. Există copii cu epilepsie fotosensibilă cu absențe atipice și, de obicei, deficit psihic care își induc în mod voluntar crizele. Copiilor cu inteligența normală li se vor explica amănunțit problemele ridicate de existența crizelor, pentru a-și putea imagina și construi viitorul în perfectă cunoștință a posibilităților ca și a limitelor impuse de boala de care suferă. Majoritatea copiilor cu crize epileptice pot și trebuie să urmeze cursurile școlare împreună cu restul copiilor. Posibilitățile de încadrare școlară sînt determinate de importanța manifestărilor paroxistice, de sensibilitatea lor la

Scanned with OKEN Scanner

tratament cît și de coexistența eventuală a altor manifestări patologice (deficite motorii, tulburări psihice etc.). Numai o mică parte dintre copiii epileptici necesită școli speciale, orientate după profilul deficiențelor neuro-psihice coexistente și nu profilate special pentru epileptici. S-a scris mult despre faptul că prezența unui copil epileptic la școlile obișnuite poate să perturbe procesul de învățămînt atît prin reacțiile emoționale intense induse la copiii normali de dramatismul unei eventuale crize în timpul orelor de program cît și prin generarea unei atitudini particulare, adeseori greșite a educatorului. În mod cert, acest aspect a fost în general exagerat, dacă se ține seama că la cinema și la televizor copiii văd uneori scene cu mult mai impresionante. Unii copii cu crize comițiale pot avea dificultăți școlare, susceptibile de a fi însă depășite cu prețul unui efort suplimentar de pregătire și a unui sprijin mai intens din partea profesorilor și a părinților. Este necesar ca întotdeauna profesorii să fie la curent cu toate datele despre crizele pe care le poate prezenta elevul, pentru a nu fi luați prin surprindere în caz de apariție a unei crize și pentru a ști să reducă șocul psihologic posibil a fi produs de criză printre ceilalți elevi. Conexă cu această necesitate este și aceea ca educatorii să aibă indispensabile noțiuni despre epilepsie și despre maniera educării copiilor cu crize epileptice.

Prezența copiilor cu crize epileptice în școlile obișnuite a fost uneori îngreunată de o anumită rezervă, de regulă nejustificată, din partea cadrelor didactice cît și de atitudinea elevilor și, mai ales a părinților acestora, atitudine derivată din prejudecăți și ignoranță. Astfel de atitudini greșite au creat în trecut o adevărată presiune psihologică vizînd neadmiterea sau scoaterea copilului cu crize epileptice din școlile obișnuite.

Mulți copii cu crize epileptice pot prezenta înclinații sau talente deosebite. De modul în care sînt descoperite și puse în valoare aceste calități particulare depinde ameliorarea orientării profesionale. Adeseori, acești copii depășesc în privința unor însușiri media elevilor și sînt deosebit de apți pentru unele îndeletniciri care presupun meticulozitate, simț artistic, perseverență etc.

2. Părinții se află în centrul factorilor care determină modul în care se dezvoltă pe diverse planuri copiii în general și copilul cu crize epileptice în particular. Încă de la prima prezentare la medic, părinții vor fi lăsați să povestească amănunțit, să-și expună opiniile (chiar greșite) și părerile proprii, pentru a se putea cunoaște exact atît nivelul lor intelectual cît și atitudinea lor față de crizele propriului copil. Acest lucru este important pentru modul în care vor fi concepute relațiile ulterioare, precum și pentru elaborarea unei psihoterapii active, deși consumă mai mult timp. Atitudinea și răspunsurile medicului vor fi rezervate, nuanțate. Experiența a arătat că este preferabil, cel puțin la primele întîlniri, să se evite afirmarea brutală a suspiciunii de epilepsie, preferîndu-se termeni mai vagi precum „activitate excesivă a creierului", sau simple metafore izvorîte din viața de toate zilele, ulterior formulîndu-se diagnosticul exact. O astfel de conduită reduce anxietatea inițială a părinților și îi face mai cooperanți în rezolvarea problemelor copilului epileptic. În funcție de atitudinea părinților, pot exista și cazuri cînd este nevoie să se afirme ferm din primul moment diagnosticul cu toate impli-

Scanned with OKEN Scanner

cațiile pe care el le are. Fără a se minimaliza consecințele acestui diagnostic, se poate explica părinților că majoritatea copiilor care au avut crize în copilărie nu le mai au la vîrsta adultă și chiar dacă acestea persistă, ele nu influențează întotdeauna negativ asupra vieții bolnavului.

Cel mai des părinții au atitudinea de supraprotejare a copilului bolnav, în special a copilului cu crize epileptice. O astfel de atitudine limitează șansele dezvoltării normale a copilului atît pe plan fizic cît și psihic. Părinții vor fi sfătuiți să nu impună prea mari restricții copilului de la joc sau de la activitățile zilnice iar supravegherea acestuia să se facă fără a fi simțită sau prea vizibilă. Indicațiile nu pot să fie uniformizate, fiind nevoie să se analizeze particularitățile fiecărui caz, dar este preferabil să se asume unele riscuri decît să se impună copilului restricții exagerate.

Protejarea exagerată este, ca și atitudinea diametral opusă de abandonare, profund dăunătoare dezvoltării normale a copilului cu crize epileptice.

Copilul epileptic este în mod special predispus de a deveni subiectul și obiectul stărilor tensionale dintre părinți, situație ce nu întîrzie să-și pună pecetea negativă asupra viitorului acestuia. Psihoterapia poate fi uneori necesară copilului epileptic, dar ea este indispensabilă părinților acestuia și, mai ales, mamei. Ea este cu atît mai importantă în familiile în care există incriminări sau manifestări ostile fățișe între soți legate de boala copilului. Ostilitatea manifestă a unui soț la adresa celuilalt poate duce adeseori la respingerea copilului bolnav justificată de o asemănare reală sau închipuită cu părintele respins sau cu familia acestuia. Acest aspect este în mod special valabil cînd există cazuri de epilepsie în familia celuilalt părinte și acest fapt nu a fost spus înainte de căsătorie. Astfel de tensiuni familiale vor fi abordate prompt, ferm dar cu mult tact pentru a fi rezolvate cît mai iute și complet, altfel putînd submina stabilitatea familiei, contribuind la eventuala ei dezmembrare.

Analiza și ameliorarea atitudinilor parentale se va realiza de către medicul curant în strînsă legătură cu psihologul și asistenta medicală de teren. Această activitate este dificilă, ia mult timp și impune colaborarea cu școala, organizațiile de masă și obștești.

3. La suferințele legate direct de prezența crizelor epileptice se adaugă adeseori suferințele cauzate de atitudinea publică greșită față de copil. Colectivele de copii bine închegate, conduse de educatori activi și care posedă cunoștințele de bază asupra problemelor generate de prezența bolii epileptice, pot exercita o influență favorabilă asupra modelării caracterului și dezvoltării calităților intelectuale ale copilului epileptic. Studiind copiii epileptici ai unui sector al capitalei (Tudor și col., 1973) am constatat prezența unei corelații semnificative între absența deficitului intelectual și evoluția favorabilă a bolii apreciată pe baza remisiunii durabile a crizelor. Astfel, copiii cu nivel intelectual normal se distribuie în majoritate în grupele evolutive caracterizate prin dispariția durabilă a crizelor și trasee EEG normale (91% în grupul de copii fără crize și fără tratament de peste trei ani; 79% în grupul de copii fără crize și fără tratament de mai puțin de trei ani), față de proporția semnificativ mai mică în grupele caracterizate prin persistența crizelor (53% la cei cu crize deși sub tratament; 66% la cei cu crize ca urmare a neglijării

Scanned with OKEN Scanner

tratamentului). Pe acest lot, aprecierea strictă a nivelului intelectual pe baza examenelor psihologice, inclusiv a determinării I.Q., a indicat o incidență a deficitului intelectual la 13% din copiii epileptici (10 D.M.+ 4 imbec. +2 idiot.), proporție care este superioară celei de 2—5% afirmată de Priscu și Popescu (1973) pentru populația infantilă în general. Rodin, (1972) constată că deși I.Q. mediu al epilepticilor se situează între limitele constatate pe populația generală, el tinde a se dispune totuși preferențial în grupele inferioare. Așa cum notează Alström (1950) nivelul educațional printre epilepticii adulți normali psihic este comparabil cu acela al populației generale, ceea ce demonstrează capacitatea epilepticului de a se încadra în procesul normal de instruire. Totuși debutul precoce al bolii deși nu indică obligatoriu un prognostic rezervat din punct de vedere al crizelor, este corelat cu un prognostic rezervat în ceea ce privește dezvoltarea intelectuală (Rodin, 1968). În acest sens sînt și datele obținute de noi asupra încadrării în școlile de cultură generală a copiilor epileptici (Tudor și Milea, 1974). Așa cum subliniază Lutz (1969) terapia psihologică în epilepsie trebuie realizată în cadrul unui grup mai larg care să cuprindă familia, profesorii, cît și pe toți aceia al căror comportament influențează de o manieră directă sau indirectă activitatea și performanțele epilepticilor.

În acțiunea de rezolvare a multiplelor probleme paramedicale ale bolnavilor epileptici și de îmbunătățire a atitudinii publice față de aceștia, ar fi de discutat oportunitatea înființării unui organism național de tipul ligilor de luptă contra epilepsiei, existente în majoritatea țărilor dezvoltate.

4. Mediul social este acela care determină în ultimă instanță împlinirea și dezvoltarea oricărui copil, inclusiv a celui epileptic.

Mediul social condiționează educația, instruirea generală și însușirea unor pregătiri profesionale cît și gradul de utilizare a capacității de muncă a bolnavului. În concluzie, considerăm că este de dorit ca fiecare familie, fiecare colectivitate să fie îndrumate continuu prin indicații calificate, acțiune desfășurată în mod paralel cu diagnosticul și tratamentul de specialitate al copiilor epileptici. Ținînd seama că singura administrare a drogurilor anticomițiale, chiar corectă, este insuficientă, medicul trebuie să fie organizatorul luptei de realizare a tuturor condițiilor necesare transformării copilului epileptic într-un adult cu o capacitate corespunzătoare de muncă și mai ales cu aptitudini care să-i permită adaptarea în societate. Opțiunea profesională realizată în deplină cunoaștere a posibilităților și limitelor de activitate ale epilepticului, realizată cît mai din timp, poate preveni apariția multiplelor probleme medico-sociale pe care le ridică recalificarea unui adult într-o altă profesiune.

EXPERTIZA MEDICALĂ ȘI RECUPERAREA CAPACITĂȚII DE MUNCĂ A BOLNAVILOR EPILEPTICI

Expertiza și recuperarea capacității de muncă constituie o activitate complexă, realizată de o echipă multidisciplinară, în cursul căreia, odată cu evaluarea capacității de muncă se realizează și prima etapă în acțiunea de recuperare medicală și socio-profesională.

Scanned with OKEN Scanner

Recuperarea la rîndul ei, avînd ca scop final restabilirea deficientului și reintegrarea lui în viața activă, nu poate fi făcută de un singur specialist, oricît de competent ar fi el. Epilepsia pune probleme deosebite în activitatea de expertiză medicală și recuperare, întrucît recuperarea sau pierderea capacității de muncă survine la o proporție importantă a bolnavilor epileptici și, mai ales, la o vîrstă tînără, ceea ce face ca incidența și durata invalidității în această boală să fie foarte mare. Nivelul de reușită în realizarea unei independențe și adaptări a unei persoane cu crize epileptice variază în limite destul de largi. Succesul sau nereușita unei persoane cu crize epileptice de a duce o viață cît mai aproape de cea normală este rezultanta acțiunii a numeroși factori printre care fundalul socio-economic, personalitatea subiectului, caracterul și severitatea crizelor, substratul patologic al crizelor, atitudinea familiei, prietenilor și medicilor și valoarea tratamentului antiepileptic. Structurarea rețelei antiepileptice pe principiul ierarhizării gradului de sprijin necesar fiecărui pacient implică necesitatea ca societatea să acorde fiecărui bolnav acel cuantum de ajutor medical și social care să-l facă să ducă o viață cît mai apropiată de posibilitățile sale. Organizarea în cadrul rețelei sanitare a cîtorva centre specializate în asistența epilepticilor ar putea fi o cale de ameliorare a asistenței medicale a acestor bolnavi. Numeroși epileptici se internează în mod repetat în servicii și clinici de neurologie, deși pentru majoritatea dintre ei rezolvarea adecvată ar constitui-o darea lor în grija centrelor specializate în asistența epilepticilor. Scopul unor astfel de centre ar consta în aplicarea unor programe terapeutice complete, inclusiv de recuperare, adecvate fiecărui caz, evitîndu-se situația paradoxală după care pentru mulți epileptici asistența medicală se reduce la explorarea inițială sau repetată pentru excluderea unei cauze neurochirurgicale, recomandarea unui tratament antiepileptic și acordarea unui grad de invaliditate.

Eforturile pentru păstrarea în activități retribuite a bolnavilor cu crize epileptice trebuie considerate ca parte principală a terapeuticii, efectele favorabile răsfrîngîndu-se atît asupra bolnavilor cît și asupra colectivității. Prin strînsa colaborare dintre medici, psihologi, factori de conducere din întreprinderi, instituții, organizații profesionale (sindicale) și obștești se pot găsi numeroase și variate posturi și funcții convenabile capacității de muncă a acestor persoane handicapate. Activitatea vechilor colonii de epileptici trebuie reorganizată în lumina principiilor moderne ale recuperării. Înființarea unor ateliere de activitate protejată în cadrul marilor întreprinderi industriale și agricole în care bolnavii cu crize epileptice pot să lucreze în condiții de competitivitate reprezintă principalele direcții pentru o bună parte din cei care îndeplinesc condițiile unei eficiențe satisfăcătoare a terapiei anticonvulsivante și a absenței unor tulburări psihice importante.

Adaptarea la condițiile de lucru trebuie periodic urmărită în scopul prevenirii eșecurilor și diminuării acțiunii factorilor stresanți. Aceste evaluări periodice, cuantificate, se referă la 5 categorii de factori și anume:

1. Abilitatea și îndemînarea apreciate atît în lumina unui deficit fizic cît și a unor eventuale efecte secundare ale medicației anticonvulsivante.

Scanned with OKEN Scanner

2. Capacitatea înțelegerii instrucțiunilor de lucru cît și capacitatea aplicării lor fără supraveghere directă, cunoscut fiind faptul că prezența unor tulburări de limbaj poate reprezenta un serios handicap.

3. Gradul de sociabilitate, de asociere cu personalul sau cu bolnavii pentru îndeplinirea unui scop sau unei sarcini de serviciu. Multe din trăsăturile caracteriale puse în trecut pe seama personalității epileptice sînt atitudini reactive, potențial remediabile, mai ales în cazul unor intervenții adecvate, prompte și susținute.

4. Capacitatea desfășurării unui efort susținut și mai ales după un program dat. Este cunoscut faptul că numeroși bolnavi cu crize epileptice au unele dificultăți în a se scula dimineața, incriminînd fie apariția crizelor nocturne, fie somnolența indusă de doze mari de anticonvulsivante. Decalarea programului de lucru poate fi adeseori o soluție pentru astfel de situații.

Atribuind fiecărei din aceste cinci atribute caracteristice valori conform unei scale oscilînd între 1 și 9, se realizează maniera unei obiectivizări a performanțelor și a evoluției de adaptare a fiecărui bolnav. Din datele noastre (Scripcaru și Tudor, 1974) rezultă că în anul 1972, vîrsta medie a epilepticului cu incapacitate de muncă a fost de 36,2 ani, deci situată în plină activitate salariată, ceea ce are importante consecințe socio-economice, atît pentru bolnav și familia sa, cît și pentru societate. În plus, dacă bolile neurologice reprezintă la noi 6,4% din cazurile de invaliditate generală, epilepsia reprezintă 23,5% din aceste afecțiuni. Aceste date arată că aprecierea indicelui de gravitate a invalidității este foarte mare, 69,6% dintre invalizii epileptici fiind încadrați în gradele I și II, deci considerați ca incapabili de muncă.

Din cercetările efectuate de noi a rezultat că majoritatea epilepticilor pensionați sînt insuficient tratați și nu există o preocupare permanentă din partea rețelei de expertiză, cît și a rețelei curative, pentru modul în care se efectuează tratamentul. Extinderea posibilităților de dozare a concentrației sanguine a drogurilor antiepileptice este de natură să permită demonstrarea unor astfel de lipsuri. În prezent se manifestă adeseori față de bolnavii epileptici o nejustificată atitudine de respingere la încadrarea în activitatea salariată cît și o permanentă tendință de îndepărtare de muncă.

Astfel din lotul cercetat de noi, numai 10,2% dintre invalizii de gradul III erau reîncadrați în muncă. Schimbarea atitudinii față de bolnavul epileptic depinde de acțiunea conjugată și intens susținută a unor factori multipli (medici, sociologi, psihologi, activiști sindicali, conducători de întreprinderi). Pentru ca acțiunea de evaluare a capacității de muncă să se facă pe baze cît mai științifice, iar măsurile de recuperare să fie cît mai eficiente, trebuie larg difuzate, cunoscute și mai ales respectate normele și principiile stabilite în acest sens. Este imperios necesar ca toți medicii să cunoască și să aplice criteriile științifice de diagnostic și de expertiză elaborate în camun de Institutul de Neurologie și Psihiatrie și Institutul de Expertiză Medicală și Recuperare a Capacității de Muncă (1972—1973). Întrucît diagnosticul de epilepsie constituie un act de mare răspundere, care antrenează importante consecințe medicale, psihologice și sociale, stabilirea sau cel puțin confirmarea se vor face

Scanned with OKEN Scanner

obligatoriu pe baza unei explorări complete în timpul unei spitalizări într-un serviciu de specialitate.

Diagnosticul de epilepsie rezultă din sinteza datelor de anamneză, clinice și paraclinice; dintre examenele paraclinice, un rol deosebit revine examenelor electroencefalografice fără de care diagnosticul și urmărirea tratamentului sînt de neconceput. Dat fiind importanța acestui examen se impune ca fiecare rezultat EEG să conțină alături de o descriere morfologică a traseelor și o concluzie din care să rezulte semnificația și caracterul anomaliilor constatate.

Formularea diagnosticului trebuie să fie cît mai completă, cuprinzînd date privind etiologia și forma electro-clinică a bolii, modalitatea de confirmare a crizelor, frecvența și sensibilitatea lor la tratament ca și prezența eventuală a tulburărilor psihice.

Faza următoare stabilirii diagnosticului este aceea a instituirii unui tratament corect, condiție de bază pentru ameliorarea clinică și implicit pentru menținerea capacității de muncă.

Pentru o urmărire cît mai eficace a tratamentului, considerăm necesară înființarea unui carnet de dispensarizare pentru bolnavul epileptic în care medicul curant să înscrie tratamentul indicat, eficiența acestuia, frecvența crizelor, evoluția tulburărilor psihice interaccesuale și eventuale internări sau examene EEG, carnet care va fi prezentat și completat cu ocazia eventualelor internări, precum și comisiei de expertiză cu ocazia revizuirilor. Avînd un diagnostic corect stabilit și un tratament corespunzător, principiul de bază de la care se pleacă în aprecierea capacității de muncă este acela că nu orice bolnav cu crize epileptice este un invalid.

Este indicat ca epilepticul să fie menținut cît mai mult posibil în activitatea salariată, evitîndu-se astfel scoaterea sa din circuitul profesional ca și izolarea de mediul social. În condițiile legislației în vigoare se impune o colaborare tot mai strînsă între medicul expert, neurolog și medicul de întreprindere sau circumscripție, cu antrenarea corespunzătoare a altor cadre pentru depistarea tuturor posibilităților în vederea menținerii sau încadrării în activitate a bolnavilor epileptici. În acest sens se va aprecia potențialul funcțional restant al bolnavului în raport cu o serie de parametri (forma electro-clinică de boală, eficacitatea tratamentului, existența tulburărilor psihice etc.) și se vor indica acele profesiuni în care epilepticul poate deține o activitate cu un randament corespunzător. În general, problema încadrării în muncă a epilepticului este complexă, avînd un determinism multiplu dependent atît de factorii care țin de bolnav (factori neurologici, intelectuali, vocaționali și individuali), de mediu, cît și de caracteristicile muncii respective. Analizînd factorii asociați cu capacitatea de a obține un post de muncă Rodin și colab. (1972) constată că o bună motivare, un I.Q. verbal bun, autoîncrederea și un nivel ridicat de salarizare, o valoare productivă favorabilă indică reușita în încadrarea în muncă. Dificultățile întîmpinate de bolnavul epileptic în obținerea ca și în păstrarea unei activități retribuite depind în cea mai mare măsură de afectarea psihică și intelectuală. Menținerea în activitatea productivă a epilepticului are efecte pozitive, în primul rînd asupra bolnavului asigurîndu-i independența materială, menținerea unui tonus psihic ridicat și a unor relații sociale favorabile și în

Scanned with OKEN Scanner

al doilea rînd asupra societății care este astfel degrevată de un important efort material. Întrucît crizele epileptice apar frecvent în copilărie, un factor determinant în profilaxia invalidității revine orientării profesionale corecte. Alegerea unei profesiuni corespunzătoare, grație căreia fiecare bolnav să-și poată valorifica la maximum aptitudinile și posibilitățile restante, reprezintă garanția adaptării socio-profesionale a bolnavului. Adeseori, mai ales în sistemele economice de tip capitalist, ca urmare a unei pregătiri școlare inadecvate, incapabile să ofere cunoștințele și îndemînările necesare pentru a putea face față cu succes cerințelor societății moderne cu o tehnologie superioară, epilepticii pierd din capacitatea lor competitivă, cu degradarea progresivă a stării lor social-economice. Orientarea în vederea încadrării în muncă se face pe baza unor scări de risc (Arseni, Stoica, Tudor, 1978) care fac ierarhizarea diferitelor tipuri de activități productive în funcție de pericolul de accidentare în timpul muncii Corespunzător frecvenței și gravității crizelor epileptice sînt precizate tipurile de activități interzise bolnavilor epileptici. Colectivele care se ocupă cu încadrarea în muncă a epilepticilor au la dispoziție liste bogate cu profesiile și activitățile permise acestei categorii de bolnavi. În acțiunile lor aceste colective pornesc de la cunoașterea precisă a aptitudinilor fizice, psiho-intelectuale și profesionale ale bolnavului respectiv, făcînd indicațiile și în funcție de nevoile societății. Opțiunea orientării profesionale nu poate fi lăsată în totalitate pe seama bolnavului întrucît acesta nu dispune de toate datele necesare și nici nu poate evita intervenția unui important element subiectiv.

În concluzie, subliniem faptul că îmbunătățirea statutului social real al bolnavilor cu crize epileptice, corecta lor supraveghere și tratare, ameliorarea atitudinii publice, sînt condiții de natură să ducă la recuperarea medicală a unei importante părți din această categorie de invalizi.

EPILEPSIA ȘI CĂSĂTORIA

Studiile statistice arată pentru handicapați și pentru suferinzii de boli cronice o incidență mai redusă a numărului de căsătorii în comparație cu restul populației (Gudmundsson, 1966; Pond, 1974). Această constatare este pe deplin valabilă și pentru bolnavii cu crize epileptice, urmare nu numai a unor factori medicali, dar și a unor factori psihologici, sociali și economici. Există țări care limitează direct sau indirect realizarea căsătoriei de către epileptici. Mai mult chiar, în unele țări precum Suedia, R.F.G. și unele state din S.U.A. mai dăinuie legi care interzic căsătoria acestei categorii de bolnavi.

Desigur, astfel de legi sînt anacronice și ilustrează convingător o atitudine publică greșită față de bolnavul epileptic. Datele oferite de Riser (1965) asupra căsătoriei epilepticilor sînt extrem de interesante. Acesta a urmărit timp de 45 de ani (din care cel puțin 6—10 ani înainte de căsătorie și de asemenea, cel puțin 10 ani după căsătorie), 324 de cupluri de epileptici (în 12 cupluri ambii soți erau comițiali, iar restul de 312 numai unul din soți era comițial). Din aceste căsătorii au rezultat 712 copii, dar autorul nu a putut urmări decît 280.

Printre cei 32 descendenți ai cuplurilor în care ambii soți erau epileptici, au existat 6 comițiali (18,7%). Prin comparație cu celelalte 151

Scanned with OKEN Scanner

de cupluri în care există un singur soț comițial și care duceau o viață corespunzătoare pe plan medico-social (condiții economice adecvate, tratament corect urmat, absența etilismului) din 260 de descendenți, numai 5 (1,9%) erau epileptici, la 4 din aceștia comițialitatea fiind în raport cu o asfixie la naștere sau cu o meningoencefalită. Concluzia lui Riser (1965) este că *nu trebuie interzise în mod sistematic căsătoria și procrearea în cazul majorității bolnavilor epileptici.* Răspunsul la întrebarea dacă este indicat ca un epileptic să aibă copii sau nu depinde de mai mulți factori, și anume pe de o parte de statutul social al bolnavului și al familiei sale, adică de posibilitățile materiale și spirituale de creștere și dezvoltare ale viitorului copil, iar pe de altă parte de șansa transmiterii bolii epileptice. Epilepsia, boală cu un determinism etiologic multiplu, recunoaște într-un procent redus de cazuri (apreciat ca 2—3%) transmiterea genetică. Pentru mama epileptică se va avea de asemenea în vedere și posibilitatea ca sarcina să crească frecvența și gravitatea crizelor.

În consecință, se consideră că atitudinea medicului față de problema procreării la epileptici va fi dictată de toți factorii enumerați.

Apare drept contraindicată căsătoria în caz de:

a) comițialitate cu debilitate mintală importantă, fie și a unui singur partener;

b) comițialitate a celor doi parteneri, fără debilitate mintală;

c) comițialitate cu mari tulburări psihice sau caracteriale.

Informarea reciprocă a soților asupra propriei stări de sănătate trebuie, așa cum notează Lennox (1960), să constituie primul pas înainte de constituire a unei familii de către orice epileptic. Deosebit de importante sînt concluziile la care a ajuns Lennox (1960), rezumate astfel:

a) este certă transmiterea unei predispoziții crescute la crize convulsive;

b) rolul jucat de ereditate în apariția epilepsiei este mai puțin important decît în alte boli care totuși nu pun în discuție încheierea unei căsătorii. Aceasta este situația migrenei, diabetului, obezității, hipertensiunii arteriale a căror apariție la rude depășește cu mult apariția lor la grupul de control;

c) argumentul incurabilității epilepsiei, invocat adeseori împotriva căsătoriei epilepticilor, este contracarat de faptul că tratamentul adecvat poate controla crizele la o proporție importantă de bolnavi;

d) celor care au pledat aplicarea unor măsuri de eugenie în rîndurile populației epileptice, Lennox (1960) le opune părerea că asemenea „scopuri umanitare" ar trebuie realizate, în primul rînd, prin abandonarea unor tehnici de eugenie, prin reducerea radiațiilor în industrie, prin interzicerea terapiei cu raze X, ca și prin abolirea războaielor.

Analizînd problema descendenților epilepticilor Sorrel (1969) afirmă textual: „Noțiunea de epilepsie ereditară trebuie privită ca o prejudecată medievală și, în consecință, combătută energic".

Trebuie avut totodată în minte că manifestările epileptice pot fi simptomul unor boli cu transmitere genetică. Diagnosticarea corectă a acestor boli evită confuzia cu epilepsia și impune măsurile profilactice adecvate.

Scanned with OKEN Scanner

În țara noastră, epilepsia nu constituie o contraindicație formală pentru contractarea unei căsătorii. Ar fi totuși util ca medicii care eliberează certificatele de căsătorie, menționînd în acestea bolile de care suferă fiecare din viitorii soți, să-i informeze de problemele pe care le pune prezența crizelor epileptice la unul din parteneri.

În felul acesta se pot preîntîmpina eventual o serie de conflicte ulterioare și, în același timp, partenerii bolnavi își pot găsi, de la început, sprijinul de care au nevoie din partea tovarășului de viață.

Obligația ca fiecare partener să cunoască afecțiunea viitorului soț este deosebit de importantă, medicul trebuind să intervină cu tact și cu hotărîre pentru realizarea ei în toate căsătoriile dintre epileptici.

EPILEPSIA ȘI ACORDAREA PERMISULUI DE CONDUCERE AUTO

Relațiile dintre epilepsie și permisiunea de a conduce un autovehicul continuă să constituie subiectul unor dezbateri a căror rezolvare este diferită de la o țară la alta. Societatea modernă a făcut din autovehicul unul din atributele ei definitorii. Capacitatea acestuia de a scurta timpul de străbatere a distanțelor s-a răsfrînt în modul de viață al majorității oamenilor. Automobilul a oferit oamenilor multiple satisfacții și posibilități, dar a antrenat și o serie de consecințe dintre cele mai importante, printre care accidentele de circulație se situează pe primul plan. Conducerea unui autovehicul cu motor implică numeroase riscuri, atît pentru conducătorii vehiculelor, cît și pentru restul oamenilor care folosesc într-un fel sau altul strada și locurile conexe ei. Conducerea auto constituie o activitate cu momente stressante multiple, capabile să acutizeze sau să exteriorizeze o afecțiune frustă sau incipientă. O sănătate fizică sau psihică imperfectă poate limita în mod esențial capacitatea de reacție promptă și adecvată a omului de la volan la diferite situații dificile, care se pot ivi pe parcursul unui drum. Epilepsia, prin modalitatea paroxistică a tulburărilor, a constituit de la început una din contraindicațiile formale în acordarea permisului de circulație. Pornind de la premisa că refuzul utilizării unui vehicul cu motor poate însemna adeseori o limitare serioasă a posibilităților de existență, s-au creat pentru o serie de deficienți motori reglementări speciale, în scopul facilitării obținerii și folosirii unor vehicule special construite. Astfel, un număr important de oameni ale căror infirmități îi excludeau, pînă nu de mult, de la conducerea unui vehicul cu motor, au acum acces și se bucură de utilitatea acestuia. Aceasta demonstrează că trecerea timpului poate limita sau desființa sensul unor contraindicații medicale privind acordarea carnetului de conducere auto. Un alt aspect de o deosebită importanță, și care a fost neglijat pînă acum, îl reprezintă faptul că epilepsia sau mai corect epilepsiile sînt de o extremă variabilitate în ceea ce privește tipurile de crize, frecvența și sensibilitatea lor la tratament, prezența unei aure, adică a factorilor cu repercusiuni esențiale asupra capacității de conducere a autovehiculului. În consecință, atitudinea medicului și a legiuitorului trebuie diferențiată, problema globală a epilepsiei fiind alcătuită din o mulțime de subcapitole, a căror rezolvare poate și trebuie să fie diferită. S-a emis părerea că refuzul aprioric de acordare a permisului de conducere auto unui epileptic poate fi echivalat, pînă la o anumită limită, cu

Scanned with OKEN Scanner

refuzul sistematic din trecut de a se acorda epilepticilor posibilitatea de a munci. Există numeroase statistici (Lennox, 1960, Henner, 1962), care arată că rolul epilepsiei în producerea accidentelor rutiere este mult mai mic decît acela care se presupune, fiind incomparabil mai redus decît cel al altor afecțiuni (cardiace, de exemplu).

Alcoolul este recunoscut de toate statisticile, ca un factor de prim rang în producerea accidentelor auto, dar nici o legislație din lume nu interzice eliberarea permisului de conducere auto unui alcoolic cronic, pedeapsa fiind aplicată numai pentru conducerea în stare de ebrietate sau sub influența alcoolului. Evident, numărul de alcoolici este mult mai mare decît al epilepticilor, iar testarea prezenței alcoolului în sînge este incomparabil mai ușoară decît atestarea existenței crizelor. În prezent se pledează pentru atitudinea diferențiată în fața problemei acordării permisului de circulație numai unui bolnav cu crize comițiale. Lennox (1960) consideră că în analiza problemei epilepsie — permis de conducere auto — trebuie să se aibă în vedere următorii factori:

a) vîrsta la care au apărut crizele;
b) tipul și frecvența crizelor în trecut;
c) timpul scurs de la ultima criză;
d) prezența sau absența unei aure, invariabile ca aspect și suficient de prelungită ca desfășurare;
e) apariția crizelor numai în momentul somnului;
f) simțul de responsabilitate socială al bolnavului;
g) sobrietatea acțiunilor bolnavului epileptic;
h) corectitudinea tratamentului medical aplicat;
i) acuratețea cu care acest tratament este urmat;
j) prezența sau absența altor invalidități fizice, neurologice sau psihice;
k) aspectul și importanța anomaliilor electroencefalografice;
l) tipul de permis de conducere solicitat.

Intervalul de 18—24 de luni de la ultima criză este apreciat ca cel mai important dintre acești factori și în multe țări îndeplinirea acestei condiții este compatibilă cu acordarea permisului de conducere auto.

În Anglia, în lumina unor legiferări mai recente (1971), cererea pentru acordarea permisului de conducere auto făcută de o persoană care a prezentat sau prezintă crize epileptice poate fi satisfăcută în următoarele condiții:

a) absența crizelor epileptice în stare de veghe în ultimii trei ani;
b) în cazul existenței în ultima perioadă a crizelor epileptice, să se certifice absența crizelor în stare de veghe;
c) certificarea că acordarea permisului nu constituie o sursă de pericol pentru public.

Propunerii de acordare a permisului de conducere acelor persoane care în ultimii 3 ani, cu sau fără tratament, nu au prezentat crize epileptice sau au avut numai crize în timpul somnului i se dă curs în Anglia, dar numai pentru vehicule obișnuite și inițial pe perioade de un an. Odată permisul obținut se indică respectarea recomandărilor suplimentare precum:

1. Evitarea conducerii pe durată mai mare și în stare de oboseală;

Scanned with OKEN Scanner

2. Precauții deosebite pentru evitarea perioadelor prelungite fără somn sau hrană;

3. Pentru cei ce se află sub tratament este necesară continuitatea strictă în administrarea dozelor de anticonvulsivante;

4. Menținerea legăturii cu medicul curant cu menționarea oricărui tip de manifestare critică, chiar minoră, apărută pe parcurs;

5. Stricta prohibiție a oricărei băuturi alcoolice înaintea conducerii autovehiculului.

În concluzie, în etapa actuală se poate considera că prezența crizelor, a tulburărilor psihice, existența unor importante anomalii electroencefalografice, administrarea regulată a unor droguri în doze capabile să afecteze capacitatea de reacție sînt de natură să limiteze accesul epilepticilor la conducerea unui autovehicul.

PROFILAXIA EPILEPSIEI

Profilaxia epilepsiei reprezintă un domeniu în care mai sînt încă multe de făcut, de la organizarea sa sistematică cu responsabilități, sarcini și atribuții precise la verificarea eficienței mijloacelor și metodelor utilizate.

Combaterea sistematică a principalilor factori etiologici ai crizelor epileptice, realizată pe scară largă și ca o acțiune permanentă, reprezintă o sarcină de primă importanță.

Profilaxia epilepsiei infantile poate și trebuie să se realizeze ca și pentru multe alte afecțiuni neuropsihice dealtfel, încă înainte de concepere a copilului. Acțiunea de sfat genetic constituie o arie plină de promisiuni, sub multiple aspecte, cu ajutorul căreia se poate evita nașterea unor copii cu defecte mai mult sau mai puțin grave și invalidante. Ar fi de dorit ca metode de screening să fie utilizate pentru depistarea purtătorilor de anomalii genetice sau cromosomiale încă din momentul realizării consultului prenupțial. Prevenirea nașterii unor copii deficitari ar scuti atît multe familii cît și națiunea de eforturi materiale împovărătoare, abstracție făcînd de suferința umană. Organizarea sistematică a asistenței și îngrijirii femeii gravide permite aplicarea măsurilor menite să depisteze și să prevină acțiunea factorilor capabili să producă leziuni epileptogene încă din perioada intrauterină de dezvoltare. Grija continuă pentru un înalt standard de asistență obstetricală se reflectă direct și în dinamica incidenței factorilor traumatizanți obstetricali epileptogeni. Nașterile obstetricale instrumentale sînt grevate, după cum este dovedit (Milea și Tudor, 1968), de o incidență crescută a leziunilor meningoencefalice.

Desigur, medicii neurologi, psihiatrii, neuropsihiatrii nu răspund direct de astfel de probleme, dar de modul în care ei le ridică și le mențin în permanentă actualitate depinde mărimea contingentului de copii tratați pre- și intranatal, pe care îi vor avea de îngrijit mai tîrziu. Acțiunea de depistare la naștere a afecțiunilor înnăscute ale metabolismului (de exemplu, fenilcetonuria) și realizarea tratamentului indicat la cei depistați, evită instalarea leziunilor cerebrale secundare. Această sarcină de profilaxie a epilepsiei este extrem de dificilă și presupune o abordare

Scanned with OKEN Scanner

complexă a problemei. Pentru aceasta nu este necesară dezvoltarea actualei rețele medicale, ci numai găsirea de noi metode și forme organizatorice capabile să combată factorii etiopatogenici ai crizelor epileptice.

La fel de importantă ca prevenirea bolii în sine este prevenirea tulburărilor emoționale apărute ca urmare a expunerii bolnavului epileptic la un mediu ostil. În acest scop, măsurile trebuie să aibă în vedere atît creșterea nivelului cultural al populației și al educației sale cît și asigurarea condițiilor materiale pentru ca epilepticii să poată beneficia de deplina posibilitate de dezvoltare și afirmare ca orice ființă umană.

Din păcate, adeseori persoanele și instituțiile medicale se lasă copleșite de sarcinile curative de moment, neglijînd aspectele de perspectivă, ceea ce împiedică conceperea consecventă a unor măsuri profilactice eficiente realizîndu-se un cerc vicios din care este greu de ieșit.

PROGNOSTICUL BOLNAVILOR CU CRIZE DE EPILEPSIE

Se apreciază adeseori optimist că o proporție importantă mergînd pînă la 80—85% din cazuri au crizele controlate prin drogurile antiepileptice actuale (Forster, 1960; Fabing și Barrow, 1954). Aplicarea unor criterii stricte de definire a controlului, cu admiterea unui interval minim de un an fără crize, fac ca proporția bolnavilor cu crizele controlate să apară mai mică — între 32—37% (Trolle, 1961; Juul-Jensen, 1963; Lorge, 1964). Studiul lui Alstrom (1950) efectuat în perioada 1945—1950 pe 897 de epileptici, diagnosticați inițial între 1925—1940 oferă o serie de date interesante. Bolnavii au fost împărțiți în trei subgrupe în funcție de etiologia epilepsiei: subgrupul „U" în care etiologia crizelor a rămas necunoscută, subgrupul „P" cu cauze probabile și subgrupul „K" cu etiologia cunoscută. Proporția bolnavilor fără crize cel puțin 3 ani de zile a fost de 48,2% pentru subgrupul „U", de 42% pentru subgrupul „P" și de 22,7% pentru subgrupul „K", diferențele fiind semnificative la mărimea grupului studiat. Tot Alstrom (1950) notează semnificația proastă a prezenței tulburărilor psihice. Totuși prelungirea duratei de observație scade semnificativ procentajul bolnavilor fără crize. Încercările de a găsi criterii certe pe baza cărora să se poată diferența bolnavii cu evoluții favorabile de cei care vor continua să prezinte crize au permis obținerea următoarelor concluzii:

1. O primă constatare negativă: sexul nu are valoare prognostică (Strobos, 1959; Trolle, 1961);

2. Vîrsta constituie un element prognostic major. In general se știe că cu cît afecțiunea apare mai precoce cu atît ea se dovedește a fi mai refractară la tratament (Rodin, 1968) dar această diferențiere este departe de a fi atît de simplă. Deși se afirmă că crizele care încep în copilărie sau adolescență au mult mai puțin frecvente remisiuni durabile decît cele care apar după vîrsta de 20 de ani (Grinker și colab. 1960; Merritt, 1963; considerăm că aprecierea rolului vîrstei trebuie făcută pe etapele majore ale vieții și în strictă corelație cu alți factori de prognostic. Astfel, pentru epilepsia cu debut tardiv criteriul etiologic devine determinant. Pentru epilepsia tardivă, excluzînd cazurile de etiologie tumorală, crizele au frecvent o evoluție favorabilă, fiind adeseori și relativ ușor controlabile prin terapia medicamentoasă.

Scanned with OKEN Scanner

3. Aproape toate studiile afirmă că cu cît durata bolii înaintea începerii tratamentului a fost mai scurtă cu atît evoluția este mai favorabilă.

4. În strînsă legătură cu acest ultim criteriu este numărul crizelor dinainte de tratament. Cu cît au fost mai puține crize înainte de tratament cu atît șansele ulterioare par a fi mai bune (Frantzen, 1961).

5. Severitatea bolii, apreciată prin frecvența crizelor înainte de instituirea tratamentului nu oferă o relație certă, dovadă și rezultatele divergente din literatură. Totuși se poate reține că cu cît afecțiunea este mai blîndă și deci cu crize mai rare cu atît există șanse mai mari de a fi influențată favorabil, în timp ce existența în istoric a unuia sau mai multor episoade de status epileptic oferă un semn prognostic defavorabil (Grosz, 1930; Tudor, 1971).

6. Forma electroclinică de boală și unicitatea sau polimorfismul crizelor oferă unele indicații prognostice. Se consideră că bolnavii care fac crize exclusiv de tip convulsiv generalizate ar avea un prognostic mai bun în comparație cu prognosticul mai rezervat al celor cu crize psihomotorii. Asocierea mai multor tipuri de crize impune de asemenea rezerve prognostice (Hedestroem și Schorsch, 1963). Absențele tipice au un prognostic mult mai bun decît absențele atipice.

7. S-a încercat atribuirea unei importanțe prognostice momentului apariției crizelor în relație cu ciclul somn-veghe, dar rezultatele sînt departe de a fi unitare.

8. Prezența unor semne neurologice, a manifestărilor psihice și deficitului intelectual întunecă în mod marcat prognosticul.

9. În ciuda a numeroase excepții se poate reține că prezența unor electroencefalograme inițiale normale sau care se normalizează prompt sub tratament este semnificativ mai frecvent întîlnită la bolnavii ale căror crize dispar, chiar și temporar, față de cei ale căror crize persistă. Dacă normalizarea EEG oferă un criteriu prognostic favorabil, persistența anomaliilor epileptice sub tratament nu înseamnă obligatoriu afirmarea persistenței durabile a crizelor. În aprecierea valorilor prognostice a EEG trebuie avut în vedere și rolul factorilor familiali și a vîrstei bolnavilor. De aceea, nu se pot face afirmații prognostice exclusiv după aspectul datelor electroencefalografice.

EPILEPSIA ȘI ACTIVITATEA DELICTUALĂ

Printre bolnavii epileptici există frecvent cazuri cu importante modificări comportamentale de tip sociopat sau net antisocial, notele agresive și distructive fiind deseori destul de marcate.

Date statistice atestă prevalența semnificativ mai mare a epilepsiei printre deținuți comparativ cu cea a întregii populații. Alterările episodice ale conștienței ca și particularitățile comportamentale epileptice explică, în parte, frecvența mai mare a încălcării sub diferite forme, a legii de către bolnavii epileptici. Este însă necesar să se sublinieze faptul că adeseori sînt invocate crizele epileptice de către cei aflați în diferite culpe în scopul obținerii unei eventuale atenuări a gradului de responsabilitate și a reducerii pedepsei. Cunoscîndu-se dificultățile certificării ca și infir-

Scanned with OKEN Scanner

mării diagnosticului de epilepsie, considerăm că uneori la deținuți diagnosticul de crize epileptice este enunțat fără o suficientă argumentare electro-clinică, situațiile limită și chiar simulările fiind mult mai frecvente decît în viața în libertate. Sînt cunoscute destule cazuri în care diagnosticul acesta a servit unor apărători zeloși (de exemplu, pentru justificarea crimei făcută de Jack Ruby s-a adus diagnosticul de epilepsie).

DISPENSARIZAREA BOLNAVILOR EPILEPTICI

Datorită duratei sale mari, acoperind o bună parte din viața bolnavilor, cît și consecințelor multiple pe care le antrenează, epilepsia reprezintă una din bolile în care dispensarizarea are o importanță majoră. Considerăm că pentru realizarea unei bune dispensarizări sînt necesare mai multe condiții și anume:

1. Inventarierea exactă a tuturor cazurilor existente în teritoriul deservit, cu întocmirea unei evidențe amănunțite a problemelor fiecărui caz în parte. Aceasta presupune folosirea tuturor formelor de evidență a activității medicale și mai ales, depistarea activă a cazurilor noi apărute sau noi înregistrate. Utilizarea unui carnet de sănătate în care alături de consemnările importante făcute cu ocazia spitalizărilor pentru crize epileptice să fie obligatoriu notate aspectele capitale ale dispensarizării, certificate de medicul curant, este un deziderat care a fost realizat în unele orașe și care ar facilita rezolvarea unora din aspectele legate de asistența medicală a bolnavilor epileptici. O atenție deosebită trebuie acordată școlarizării copiilor epileptici, ca și orientării profesionale a acestora. Printre epilepticii aflați în cîmpul muncii, cunoașterea condițiilor concrete de activitate și de odihnă, prin vizite la locul de muncă și acasă este de natură să ofere sugestii importante privind corectarea unor aspecte potențial sau manifest negative.

2. Întărirea unităților medicale care realizează dispensarizarea prin rezolvarea problemelor legate de încadrarea cu personal, prin dotarea tehnică și prin realizarea legăturilor funcționale cu alte instituții medicale sau de altă categorie interesate de problemele specifice ale acestor bolnavi, astfel încît aceste unități să poată aborda cu succes multiplele aspecte ale dispensarizării. Pregătirea profesională și continua perfecționare a cadrelor care fac dispensarizarea epilepticilor poate și trebuie să fie sistematic organizată și asigurată la nivelul catedrelor universitare și al institutelor de cercetare. Tematica trebuie să cuprindă problemele de bază și actuale ale epilepsiei predate, atît în timpul unor cursuri de durată, cît mai ales, prin scurte întîlniri științifice pe teme de actualități în epileptologie. Dat fiind importanța deosebită a electroencefalografiei în diagnosticul și urmărirea bolnavilor epileptici, ameliorarea modului de pregătire în acest domeniu trebuie de asemenea avută în vedere.

Mai mult decît atît, este necesar ca medicii de medicină generală din circumscripțiile urbane, rurale sau de întreprinderi cît și medicii școlari trebuie să posede cunoștințele medicale pentru recunoașterea tuturor formelor de epilepsie în scopul îndrumării cazurilor nou apărute spre medicul neurolog. Instruirea periodică a acestor cadre de către medicul neurolog reprezintă atît una din obligațiile de bază ale acestuia cît și un mod

Scanned with OKEN Scanner

eficient de creştere a calităţii asistenţei de specialitate în teritoriul respectiv. Utilizarea mai bună a spitalizărilor pentru reevaluările periodice, a unor explorări speciale precum determinarea concentraţiei serice a drogurilor anticonvulsivante cît şi a unor date cu caracter social asigură o eficienţă sporită a dispensarizării. Analizînd actuala manieră de desfăşurare a dispensarizării rezultă că ea este realizată în prezent în două categorii de unităţi: unităţile ambulatorii teritoriale şi centre sau nuclee de boli convulsivante pe lîngă unele catedre universitare sau unităţi de cercetare. Dacă prima categorie de unităţi are dificultăţi de activitate care necesită mai ales un sprijin tehnic şi metodologic calificat, cea de a doua categorie de unităţi nu posedă inventarul complet al bolnavilor şi problemelor din teritoriul deservit, abordînd în special cazurile mai dificile sub anumite aspecte. Colaborarea sistematică şi durabilă între aceste două categorii de unităţi cu perfecţionarea structurii şi funcţionalităţii lor sînt esenţiale. Este indispensabil ca medicul neurolog din policlinica teritorială să asigure revizuirea periodică a cazurilor pe care le dispensarizează şi să rezolve cu mijloacele de care dispune problemele ridicate de acestea. Cum totuşi o mică parte din bolnavii dispensarizaţi pot ridica probleme dificile sau imposibil de rezolvat, aceste cazuri urmează să fie trimise centrelor de cercetare, cît şi pentru internarea în clinicile de neurologie.

3. Sprijinirea activităţii de dispensarizare de către întreprinderi, organizaţii obşteşti şi instituţii diverse prin crearea unor forme adecvate de colaborare (angrenarea bolnavilor în activităţi sportive şi culturale, acordarea de sprijin în rezolvarea unor probleme sociale etc.). Printr-o largă activitate de educaţie sanitară şi răspîndirea de cunoştinţe ştiinţifice despre epilepsie şi tratamentul ei se contribuie pe de o parte la combaterea unor prejudecăţi şi concepţii greşite iar pe de altă parte, creşte dirijarea noilor cazuri de epilepsie, încă de la apariţia primelor crize, către medicii specializaţi în îngrijirea acestei boli. În acest fel, dispensarizarea se dovedeşte a fi mult mai mult decît simpla eliberare periodică a unor droguri anticonvulsivante.

BIBLIOGRAFIE

ALSTROM CH. — *Acta Psychiat. Neurol. Scand.*, suppl. 53.

ARSENI C., STOICA I., TUDOR I. — *Crizele epileptice*, Ed. Scrisul românesc, Craiova, 1978.

CAVENNESS W. F., HOUSTON MERRITT H., GALLUP G. H. — *Epilepsia (Amst.)*, 1969, 10, 429—440.

FABING H. D., BARROW R. L. — *Epilepsia (Amst.)*, 1954, 3, 92.

FORSTER F. M. — Epilepsy, Traumatic Medicine and Surgery for the Attorney, 1960, 4, 481—491.

FRANTZEN E. — *Epilepsia (Amst.)*, 1961, 2, 207.

GRINKER R. R., BUCY P. C., SAHS A. L. — Neurology, ed. a V-a, Ch. C. Thomas, Springfield, III., 1960.

GROSZ W. — *Arch. Psychiat*, 1930, 90, 765.

GRUTZNER A. — Contribuţii referitoare la asistenţa copiilor şi adolescenţilor epileptici, Die Rehabilitation, 1966, 4, 198—205.

GUDMUNDSSON C. — Epilepsy in Iceland. A clinical and epidemiological investigation, *Acta Neurol., Scand.*, 1966, 43, suppl. 25.

Scanned with OKEN Scanner

HEDENSTROEM I., SCHORSCH G. — *Psychiat. Nerven K. R.*, 1963, 204, 579—585.
HENNER K. — *Epilepsia (Amst.)*, 1962, 3, 236—250.
IVAN L. — *Excerta Med. (Amst.)*, I.C.S., 1969, 193, 231.
JUUL-JENSEN P. — Epilepsy. A clinical and social analysis of 1 020 adult patients with epileptic seizures Muncasgaard, Copenhaga, 1963.
LENNOX W. G., LENNOX M. A. — Epilepsy and related Disorders I și II, Little Brown & Co., Boston, Toronto, 1960, 1 168 p.
LORGÉ M. — *Psychiat. Neurol. (Basel)*, 1964, 147, 360.
LUTZ J. — *Helf. Paediat. Acta*, 1969, 24, 8—12.
MERRITT H. — Textbook of Neurology, ed. a III-a, Lea & Fib., Philadelphya, 1963.
POND D. A. — Epilepsy and personality disorders, in Vinken, P. J., Bruyn, G. W. (sub. red.), *Handbook clin. Neurol., Elsevier, Amst.*, 1974, 15, 576—592.
PRIȘCU R., POPESCU V. — Electroencefalografia pediatrică, Ed. medicală, București, 1973.
RISER M. — *Réadaptation*, 1965, 121, 27—32.
RODIN E. A. — The Prognosis of patients with epilepsy, Ch. C. Thomas, Springfield, III, 1968.
RODIN E. A., RENNICK P., DENNERLL R., LIN X. — *Epilepsia (Amst.)*, 1972, 13, 149—160.
SCHULTZE W. — *Psychiat. Neurol. Med. Psychol., (Leipzig)*, 1969, 21, 81—86.
SCRIPCARU E., TUDOR I. — Expertiza medicală și recuperarea capacității de muncă a bolnavilor epileptici; aspecte medicale, sociale și profesionale. A V-a Sesiune Științifică a Acad. de Științe Med., Buc., 1974 (ianuarie, 23—24), 67—68.
SORREL L. — The Descents of Epileptic Patients. Epilepsia., 1969, 10, 91—96.
STROBOS R. R. J. — *Arch. Neurol. (Chicago)*, 1950, 1, 216.
TROLLE E. — *Acta Psychiat. scand.*, 1961, suppl. 150, 36—187.
TUDOR I. — Stările de rău epileptic, Teză de doctorat, Inst. de Neurol. și Psihiat., București, 1971.
TUDOR I., MILEA S., BICESCU E., IVANA M. — *Rev. Roum. Neurol.*, 1973, 10, 341—352.
TUDOR I., MILEA S., STOICA I. — *Rev. Roum. Méd.-Neurol. Psychiat.*, 1974, 11, 47—56.

Scanned with OKEN Scanner

Volumul IV al Tratatului de neurologie se înscrie în seria volumelor apărute sub redacția Prof. dr. doc. C. Arseni.

Abordînd o tematică vastă și adesea controversată, autorii prezintă o sinteză de excepție a două capitole de strîngentă actualitate pentru practica neurologică: Patologia vasculară a creierului și măduvei spinării și Procesele expansive intracraniene.

Sînt descrise principalele elemente de diagnostic, clinică, investigații și tratament în lumina ultimelor date filtrate printr-o bogată experiență.

Volumul se impune prin originalitate și documentare la zi, constituind un prețios material de referință pentru clinicienii și cercetătorii din domeniul neurologiei.

Scanned with OKEN Scanner